EMC

Ginecología de la niña y de la adolescente

M. Bidet, Z. Chakhtoura, A. Simon, C. Duflos, E. Thibaud

La ginecología pediátrica trata a la niña prepúber y a la joven adolescente. La exploración física, fundamental en la valoración de los problemas ginecológicos de esta edad, conlleva ciertas especificidades. En este artículo se desarrolla su realización con el objetivo de que el médico pueda conseguir las informaciones más precisas sin trauma para la niña. Las vulvitis y las afecciones vulvares benignas son un motivo frecuente de consulta en ginecología pediátrica. Se detallan aquí sus características y su tratamiento. Las hemorragias genitales prepuberales se deben, el alrededor del 70% de los casos, a una causa local vulvar o vaginal identificable desde la primera exploración. Las causas hormonales, mucho más raras, están representadas por los quistes y tumores ováricos secretores. Los trastornos del ciclo afectan al 75% de las adolescentes, ya se trate de dismenorrea, menorragias, espaniomenorrea o incluso de amenorrea. Abarcan un amplio campo de etiologías, desde los trastornos funcionales hasta patologías graves. La patología mamaria de la adolescente es el resultado de una anomalía de la embriogénesis o del desarrollo de la glándula mamaria. Está dominada por las anomalías morfológicas y la patología tumoral benigna. El cáncer a esta edad es muy excepcional.

© 2013 Elsevier Masson SAS. Todos los derechos reservados.

Palabras clave: Exploración ginecológica de la niña; Vulvovaginitis; Prolapso uretral; Coalescencia de los labios menores; Hemorragia genital prepuberal; Alteraciones del ciclo; Dismenorrea; Espaniomenorrea; Amenorrea; Metrorragias puberales; Mama; Adolescente; Adenofibroma

Plan

■ **Introducción** 1
■ **Exploraciones** 1
Exploración física ginecológica 1
Indicaciones de la colposcopia y de la toma de muestras bacteriológicas 3
Ecografía pélvica 3
■ **Vulvitis y vulvovaginitis de la niña prepúber** 3
Clínica 3
Etiologías 3
Tratamiento 3
■ **Otras afecciones vulvares** 4
Liquen escleroso vulvar 4
Coalescencia de los labios menores 4
Pólipo del himen 4
Prolapso de la uretra 4
■ **Diagnóstico de las hemorragias genitales prepuberales** 5
Hemorragias vulvares 5
Hemorragia de origen vaginal sin signo hormonal 5
Hemorragia de origen vaginal con signo hormonal 5
■ **Alteraciones del ciclo en la adolescente** 5
Dismenorrea 5
Metrorragias puberales 6
Ciclos largos 6
■ **Patología mamaria de la adolescente** 7

■ Introducción

La gran mayoría de los problemas ginecológicos de la niña y de la adolescente se pueden diagnosticar y resolver gracias a la anamnesis y a la exploración física. Esta última, aunque indolora [1], no es anodina y requiere confianza y la cooperación de la niña. La primera parte de la consulta consiste por lo tanto en tranquilizar a la niña y a sus padres, estableciendo una relación privilegiada con la niña y dándole la oportunidad de hablar.

El uso de un colposcopio o la toma de muestras locales raras veces son útiles [2].

■ Exploraciones

Exploración física ginecológica

En la niña prepúber

Comienza con las medidas de la talla y del peso. Se evalúa el desarrollo puberal en función del estadio de Tanner [3]. Se realiza a continuación una exploración abdominal externa para buscar una causa de dolor espontáneo o provocado.

La mejor posición para la realización de la exploración ginecológica es la llamada «en forma de rana»: la niña se acuesta, con las piernas plegadas, los talones pegados contra los glúteos, las rodillas separadas, bien iluminada, y el médico frente a la niña [1].

La vulva no está estrogenizada; es vertical, con labios menores finos de color rosa pálido y a veces cortos. El clítoris es visible y

Volume 17 > n°1 > marzo 2013
http://dx.doi.org/10.1016/S1636-5410(12)64072-0

Scanned by CamScanner

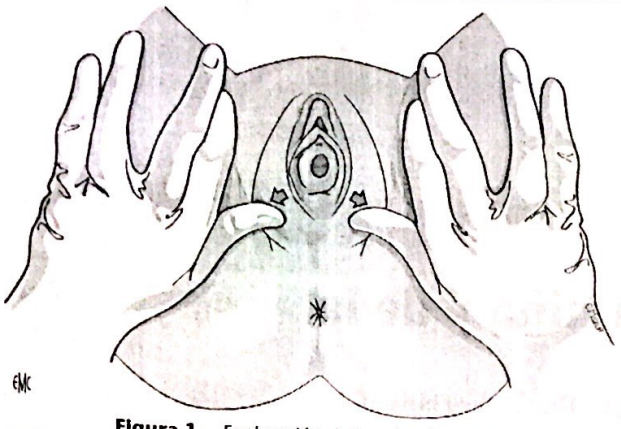

Figura 1. Exploración de la vulva de la niña.

normalmente infracentimétrico[4]. Los labios mayores no cubren el clítoris ni los labios menores. A continuación se separan suavemente los labios mayores con una tracción hacia abajo y hacia fuera, ejercida con los dos pulgares colocados en la base para ver correctamente la vulva, el himen y la vagina (Fig. 1). El himen prepúber es fino, rojo y no estrogenizado. Su tamaño y su forma son variables, aunque casi siempre se observa[5]:

- el himen anular con un borde himeneal de anchura variable y un orificio anular y regular;
- el himen semilunar constituido por un borde himeneal posterior en forma de medialuna cuyas extremidades se unen a las paredes laterales del orificio vaginal. No existe tejido himeneal infrauretral;
- el himen festoneado con un borde ancho formando pliegues.

Las dos primeras formas son más frecuentes desde los 3 años hasta el inicio de la pubertad y la última suele observarse antes de los 3 años (Fig. 2).

Cogiendo los labios mayores a media altura y atrayéndolos hacia sí pero sin tirar, el himen se abre dejando aparecer el orificio vaginal y los dos tercios inferiores de la vagina (Fig. 3). Algunas configuraciones himeneales pueden obligar en ocasiones a usar una pequeña sonda blanda y redondeada para desplegar el borde himeneal y confirmar la permeabilidad de la vagina[6,7].

La posición genupectoral, que permite también visualizar bien la vagina, a veces hasta el cuello uterino, puede resultar muy útil si se sospecha vulvovaginitis o cuerpo extraño[8]. La tos provocada puede permitir detectar un flujo vaginal. En algunos casos, el tacto rectal está indicado para detectar la presencia de un cuerpo extraño, un flujo vaginal leucorreico o sanguíneo o palpar el útero en un contexto de dolor pélvico.

No hay que olvidar la exploración del periné y del margen anal.

En la recién nacida

Los órganos genitales externos de la recién nacida presentan algunas características secundarias a la estimulación ejercida por los estrógenos maternos. Se observa un edema vulvar, leucorreas y un himen grueso que a veces protruye en el introito. El uso de una sonda pequeña blanda y redondeada de pequeño calibre (nº 6 u 8) puede permitir comprobar la permeabilidad vaginal. Es posible observar pigmentación areolar y desarrollo mamario. Estos signos desaparecen normalmente en 6-8 semanas, pero a veces pueden durar 2 años[7]. No hay que olvidar que en el primer año de vida existe una secreción transitoria de hormona foliculoestimulante (FSH) y de hormona luteinizante (LH) que puede ser la causa de la aparición de signos de impregnación estrogénica llamada minipubertad, como un brote mamario, leucorreas e incluso hemorragias genitales.

En la adolescente

Aunque la adolescente pueda comprender mejor el interés y el desarrollo de la exploración ginecológica, su aceptación

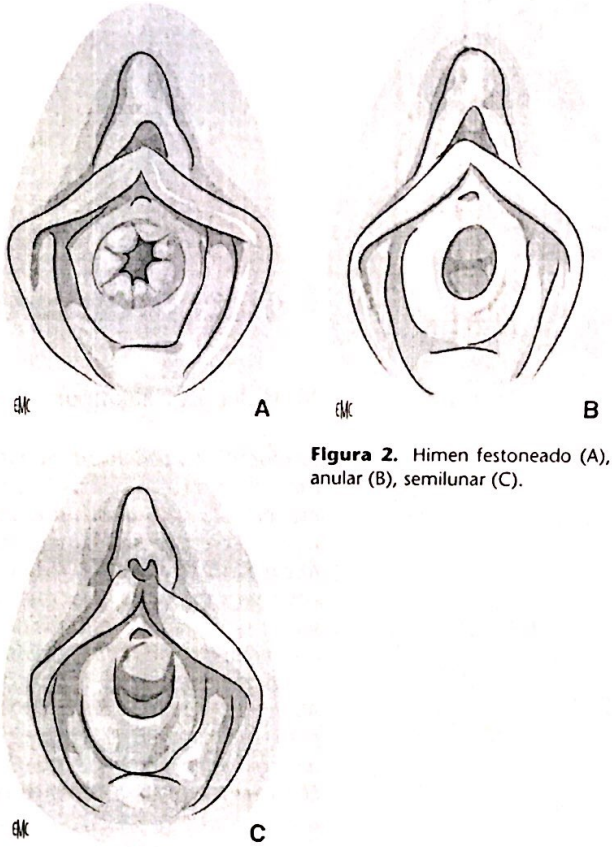

Figura 2. Himen festoneado (A), anular (B), semilunar (C).

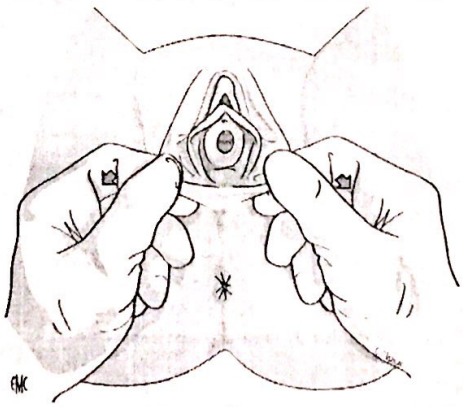

Figura 3. Exploración del himen y de la vagina de la niña.

no está garantizada y depende de varios factores psicológicos, sociales y culturales. Hay que tomarse la molestia de hablar, tranquilizar y conocer la historia personal y familiar de la adolescente. No hay que dudar en recordar a la adolescente que el médico guarda el secreto profesional para que pueda hablar libremente.

El desarrollo de la exploración física es idéntico al de la niña si la adolescente no ha tenido relaciones sexuales. En el caso contrario, son útiles el tacto vaginal y la exploración con espéculo. La vulva se ha horizontalizado bajo la acción de los estrógenos, los labios menores se han desarrollado y están más pigmentados; los labios mayores cubren la vulva. El himen es más grueso y pálido y se observan secreciones vaginales fisiológicas.

Scanned by CamScanner

Indicaciones de la colposcopia y de la toma de muestras bacteriológicas

La visualización de un cuerpo extraño intravaginal no es siempre sencilla, sobre todo cuando la niña presenta leucorreas asociadas. En este caso, se puede mejorar la inspección de la cavidad vaginal «lavándola» con una sonda nasogástrica pediátrica o una sonda blanda conectada a una jeringa de 20 ml de agua estéril o suero fisiológico.

La colposcopia tiene indicaciones limitadas cuando la exploración física y la ecografía no permiten encontrar la etiología de una hemorragia (sobre todo un tumor vaginal) o identificar un cuerpo extraño.

A veces es necesario tomar muestras bacteriológicas cuando hay leucorreas vaginales si no están causadas por un cuerpo extraño. Son raramente útiles en el diagnóstico de vulvitis, salvo si se sugiere una causa específica rara (micosis, estreptococia). Se realizan con una torunda aplicada con suavidad y tras explicárselo a la niña, ya que en ocasiones puede resultar algo doloroso y molesto para ella[9].

En la adolescente con actividad sexual, a veces es necesario tomar muestras con espéculo para descartar infecciones de transmisión sexual (ITS).

Ecografía pélvica

La prescripción sistemática de una ecografía ante cualquier problema ginecológico en la niña no está justificada. La exploración física suele ser suficiente y la interpretación de los datos ecográficos debe ser prudente y tener en cuenta las variaciones fisiológicas en función de la edad. Las indicaciones de la ecografía pélvica son principalmente las patologías ováricas funcionales u orgánicas. El estudio ecográfico del útero y de la vagina está indicado en las enfermedades malformativas, en las anomalías del desarrollo puberal o para el diagnóstico de tumores cervicovaginales raros.

“ *Punto fundamental*

La primera etapa de la consulta de ginecología pediátrica consiste en asegurar y tranquilizar a la niña y a sus padres. La exploración física suele ser suficiente en la mayoría de los casos para establecer un diagnóstico y la inspección es la parte más importante. Para una correcta interpretación es necesario conocer bien la fisiología y la anatomía de los órganos genitales. En algunos contextos, se puede completar la exploración con un tacto rectal y/o una ecografía pélvica.

■ Vulvitis y vulvovaginitis de la niña prepúber

Casi siempre, la niña presenta una vulvitis simple, más raramente una vulvovaginitis. La clínica es esencial y permite establecer el diagnóstico sin realizar pruebas complementarias en la gran mayoría de los casos.

Clínica

Vulvitis y vaginitis presentan los mismos síntomas; sin embargo es importante diferenciarlas, ya que las causas y los tratamientos son diferentes. La exploración física es la clave del diagnóstico.

Vulvitis

Son frecuentes, benignas, a menudo recidivantes. Se manifiestan con sensación de quemazón o un prurito vulvar, con o sin leucorrea, alternando con episodios de remisión completa. Las leucorreas presentan un aspecto y una abundancia variables; pueden contener trazas de sangre.

En la exploración, se observa un eritema vulvar que puede llegar hasta el periné, el ano y los pliegues genitocrurales. La mucosa está cubierta por una serosidad opaca. La luz vaginal no presenta secreción alguna. La colposcopia no es útil. Las muestras vulvares no presentan ningún interés salvo si se busca una infección específica: micosis, estreptococia o estafilococia normalmente asociada a una dermatosis. En ausencia de un contexto clínico sugerente, hay que tener en cuenta que la vulva es el asiento de una flora microbiana no patógena.

Vaginitis

Tanto aisladas como asociadas a una vulvitis, las vaginitis son mucho más raras. Las leucorreas son constantes, de abundancia y de aspecto variables, a veces estriadas de sangre; la sensación de quemazón y el prurito son inconstantes; no hay remisión espontánea. El eritema vulvar es inconstante; la luz vaginal presenta un flujo purulento. En ausencia de cuerpo extraño, es necesario tomar una muestra bacteriológica. El tacto rectal puede resultar útil para palpar la vagina, detectar un cuerpo extraño e incluso extraerlo.

Etiologías

En la mayoría de los casos, las vulvovaginitis están debidas a gérmenes variados no patógenos. La causa más frecuente es la higiene deficiente. Las vulvitis son más frecuentes entre los 3-6 años, edad de ingreso en la escuela infantil y del inicio de la autonomía para el aseo. Pueden estar acompañadas por una oxiurosis intestinal.

La unión de los labios menores descubierta al detectar una vulvitis no constituye la causa; normalmente suele ser asintomática y no requiere tratamiento alguno.

Los cuerpos extraños provocan menos del 5% de las vulvovaginitis pero una alta proporción de vaginitis verdaderas. Se observan entre los 3-7 años de edad. Las leucorreas vaginales son abundantes, purulentas, fétidas, estriadas de sangre. Si previamente se ha prescrito una antibioticoterapia por vía sistémica, el flujo cesa y reaparece al suspender el tratamiento. El cuerpo extraño se suele localizar casi siempre mediante la simple exploración física. La radiografía y la ecografía no suelen ser útiles; los cuerpos extraños son en su mayoría radiotransparentes sin una determinada ecogenicidad y están situados muy abajo para que puedan localizarse en una ecografía.

Las demás causas de infección son mucho más raras[10]:

- las micosis son muy raras antes de la pubertad. Las micosis de la niña están asociadas a un factor predisponente: antibioticoterapia, diabetes, déficit inmunitario. El prurito es constante salvo en la infección crónica, donde puede estar ausente;
- las estreptococias y las estafilococias provocan un eritema vulvar intenso de borde bien definido, persistente a pesar de las curas locales adaptadas. Las lesiones vulvares están aisladas o, más a menudo, asociadas a lesiones perineoglúteas;
- los agentes patógenos, cuya transmisión puede ser sexual. Deben buscarse siempre que una niña haya sido víctima de abusos sexuales. Su presencia en el estudio bacteriológico de una vaginitis aparentemente banal obliga a buscar el origen de la contaminación.

Tratamiento

Una vulvitis simple debe remitir con una higiene vulvar correcta. La dificultad consiste en hacérselo comprender a los padres sin que piensen que no se ocupan correctamente de sus hijas[11]. El lavado debe hacerse con las manos, con jabón, seguido de un aclarado eficaz y de un secado correcto, si es posible dos veces al día. Además del jabón de Marsella, se pueden aconsejar los jabones neutros o ligeramente ácidos o supergrasos. La niña

Scanned by CamScanner

que sufre esta irritación no siempre coopera, por lo que es preferible involucrarla explicándole la necesidad y las modalidades de esta higiene rigurosa. Conviene recordar las recomendaciones habituales sobre el secado tras cada micción y después de la deposición de delante hacia atrás. Si la irritación es importante, se puede aplicar un antiséptico local (clorhexidina) o una crema antibiótica (ácido fusídico) que puedan acelerar la curación.

Antes de la pubertad no hay micosis; la aplicación de cremas antifúngicas en el caso de una irritación vulvar en la niña no está indicada.

No se aconsejan tratamientos intravaginales a esta edad, ya que resultan inútiles y su aplicación es demasiado delicada.

Es esencial informar a los padres sobre la frecuencia de las recidivas al menor descuido de la higiene local. Estas recidivas deben ser tratadas de igual manera que el episodio inicial.

Se constata una mejoría espontánea hacia los 8 años, edad en la que la niña es capaz de ocuparse sola su higiene y pronto presentará los primeros signos puberales y modificaciones hormonales locales.

Desde el primer episodio de vulvitis, se prescribe un tratamiento antiparasitario (flubendazol) para no descuidar una posible oxiurosis asociada.

En caso de vaginitis, se asocia un tratamiento antibiótico por vía oral. Se utiliza un antibiótico de amplio espectro durante 8 días o se actúa en función del antibiograma realizado sobre el germen predominante de la muestra.

“ *Punto fundamental*

- La vulvitis es frecuente en la niña prepúber; la vaginitis es rara.
- Vulvitis y vaginitis presentan los mismos síntomas.
- El diagnóstico es clínico.
- Las muestras vulvares no son útiles, dado que suelen mostrar la flora perineal.
- No existe micosis vulvar en la niña prepúber.
- El tratamiento de las vulvitis se basa principalmente en la higiene local.
- Un cuerpo extraño intravaginal provoca una vaginitis con hemorragias y flujos malolientes. El diagnóstico se establece con una simple exploración física.
- La toma de muestras bacteriológicas está indicada en caso de vaginitis o en un contexto de abuso sexual con el fin de buscar un germen sexualmente transmisible.
- Las vaginitis se tratan con una antibioticoterapia por vía oral.

■ Otras afecciones vulvares

Liquen escleroso vulvar

Es una afección dermatológica que afecta a las niñas de 3-7 años de edad. El prurito es intenso y en ocasiones se observan pequeñas hemorragias vulvares debidas a las lesiones por rascado. El aspecto clínico de la vulva es característico: aspecto pálido, blanco nacarado, brillante, hipocromo, con lesiones hemorrágicas subepiteliales en el borde libre de los labios menores, la cara interna de los labios mayores o el periné. El aspecto blanco nacarado alcanza en ocasiones la región anal. Con frecuencia existe un retraso en el diagnóstico. Es aconsejable la opinión especializada, ya que la lesión requiere un tratamiento prolongado con corticoides locales y un control durante varios años[12].

Coalescencia de los labios menores (Fig. 4)

Su descubrimiento suele ser fortuito, ya que la coalescencia de los labios menores es asintomática. Se suele observar a la edad de 1-4 años. Se trata de una unión del borde libre de los labios menores. A causa de la estrogenización, no existe en la recién nacida y experimenta una regresión en la pubertad. Una suave tracción lateral demuestra la unión con el aspecto de una fina línea medial translúcida. Si la unión es completa, sólo se observa un pequeño orificio infraclitoridiano que permite el flujo de la orina.

No es necesario ningún tratamiento[13]. El despegamiento manual o quirúrgico es traumático y está seguido casi siempre de una segunda unión más sólida. Se trata de una situación benigna sin consecuencia que se cura siempre de forma espontánea, como muy tarde con los primeros signos de estrogenización puberal.

Figura 4. Coalescencia de los labios menores.

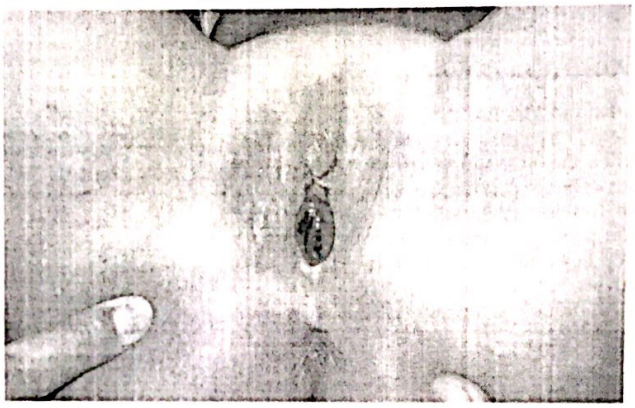

Figura 5. Prolapso de la uretra.

Pólipo del himen

Se trata de una lengüeta que se implanta en el borde libre del himen, del mismo aspecto y color de éste. Es marcada sobre todo en período neonatal y, más tarde, en el período puberal a causa de la impregnación estrogénica. Su volumen puede requerir la exéresis quirúrgica, lo que no suele ser frecuente.

Prolapso de la uretra (Fig. 5)

Se manifiesta por hemorragias vulvares[14]. No se acompaña de síntomas urinarios. En su forma aguda, su aspecto puede preocupar: se trata de una tumefacción violácea, sanguinolenta, centrada por la uretra. Cuando su volumen es importante, puede enmascarar el orificio vaginal. La evolución casi siempre es favorable tras la aplicación de antisépticos y corticoides locales. Si persiste, se propone la exéresis quirúrgica.

Scanned by CamScanner

Diagnóstico de las hemorragias genitales prepuberales

Se designa con el nombre de hemorragias genitales prepuberales a cualquier sangrado de origen genital, independientemente de su abundancia, su duración y su frecuencia, que aparece antes de la pubertad. Este síntoma suele ser fuente de importante preocupación.

El estudio semiológico preciso y la exploración física, completados si fuese necesario por una ecografía pélvica, permiten establecer el diagnóstico en la primera consulta en cerca del 80% de los casos.

Tres preguntas sencillas permiten orientar el proceso diagnóstico:

- ¿la hemorragia es vulvar?;
- ¿la hemorragia es vaginal?;
- en este caso, ¿se acompaña de signos hormonales?

Hemorragias vulvares

Se deben buscar las siguientes causas: vulvitis, traumatismos, prolapso de la uretra (Fig. 5), liquen escleroso vulvar, displasias vasculares, condiloma.

Hemorragia de origen vaginal sin signo hormonal

- En primer lugar, se debe sugerir la infección vaginal, ligada o no a un cuerpo extraño. Las hemorragias se presentan entonces mezcladas con leucorrea frecuentemente fétida.
- Los tumores cervicouterinos o vaginales son raros (rabdomiosarcoma, tumores del saco vitelino, papilomas mullerianos, adenocarcinomas de células claras, sarcoma uterino).

La búsqueda de estos diagnósticos, raros pero con frecuencia graves, induce a continuar los estudios mediante una resonancia magnética (RM) pélvica y una exploración física endoscópica bajo anestesia general cuando la exploración física y la ecografía no permiten demostrar la causa de una hemorragia genital repetida y objetivada por el médico.

Hemorragia de origen vaginal con signo hormonal

La hemorragia vaginal puede acompañarse de signos hormonales que se deben buscar de forma sistemática: botón mamario, pigmentación de las aréolas, engrosamiento de la mucosa vulvar, leucorreas claras e incluso incremento de la velocidad de crecimiento. Los signos pueden ser de reciente aparición, incluso pueden descubrirse durante la exploración física realizada con motivo de las hemorragias. Se deben buscar tres causas: un quiste ovárico secretor, un tumor de la granulosa juvenil o una pubertad precoz central.

No es raro que no se llegue a demostrar una causa clara de un episodio de hemorragia, sobre todo cuando se trata de un sangrado puntual, poco abundante, no objetivado por el médico. Es entonces importante revaluar clínicamente a estas pacientes en caso de recidiva de la hemorragia.

Alteraciones del ciclo en la adolescente

Las alteraciones del ciclo menstrual afectan al 75% de las adolescentes[15]. Los trastornos más frecuentemente encontrados son las menorragias, las dismenorreas y la espaniomenorrea.

La pubertad implica el desarrollo de los caracteres sexuales secundarios y la adquisición de las funciones de reproducción. Comienza por la telarquia o desarrollo mamario, que aparece casi siempre hacia los 10-10,5 años en la joven caucásica, aunque se considera normal entre los 8-13 años[16]. La menarquia, o primera regla, aparece de media a los 12,6 años, es decir, 2-3 años después de la telarquia, con una horquilla amplia de 9 a 16 años[16]. La pubertad se produce por procesos inhibidores y estimuladores que van a inducir una aceleración de la secreción pulsátil de la hormona liberadora de gonadotropinas (GnRH) por el hipotálamo, que aumentará la excreción de FSH y de LH por la hipófisis a través del sistema porta. Las gonadotropinas (FSH y LH) van a estimular a su vez la producción de estrógenos y de andrógenos por los ovarios, permitiendo así el desarrollo mamario, las modificaciones vulvares con aparición de leucorreas y, más adelante, la primera regla una vez que el útero se haya desarrollado lo suficiente. Los ciclos regulares ovulatorios aparecen d 1-5 años después de la menarquia en función del grado de maduración del eje hipotálamo-hipofisario-ovárico.

> **“ Punto fundamental**
>
> Ante una metrorragia prepuberal, en un primer momento se debe descartar una causa local (infección, cuerpo extraño, lesión no tumoral, tumor) y buscar signos de impregnación hormonal que sugieran la existencia de un quiste o un tumor secretores (principalmente, tumor de la granulosa juvenil). En ausencia de etiología, se debe realizar un seguimiento y plantear la realización de una prueba de imagen pélvica.

> **“ Punto fundamental**
>
> **Ciclo menstrual normal**
> Menarquia (media de edad): 12,6 años
> Duración media del ciclo: 32,2 días el primer año
> Duración del ciclo: entre 21 y 35 días
> Duración de las reglas: de 2 a 7 días
> Número de protecciones: de tres a seis compresas o tampones al día
> Pérdidas sanguíneas (de media): 30 ml/ciclo

Dismenorrea

Descripción

La dismenorrea afecta al 60-93% de las adolescentes[17, 18]. En la gran mayoría de los casos, la dismenorrea es funcional, llamada «primaria» o «esencial»[19]. Responde a criterios clínicos precisos que conviene detectar mediante la anamnesis. Con frecuencia, la dismenorrea aparece 6-12 meses después de la aparición de la primera regla. Se trata de un dolor pélvico y/o lumbar, que se irradia en ocasiones a los muslos, de aparición precoz, por lo general el día antes o el primer día de la regla, que suele durar 24 horas, de intensidad variable, desde una simple molestia hasta un intenso dolor que requiere encamamiento. Pueden asociarse otros síntomas como náuseas, diarreas, cefaleas y lipotimias. Este dolor sincrónico del inicio de las reglas, sin que el resto del ciclo presente síntomas dolorosos, caracteriza la dismenorrea funcional de la adolescente. La exploración física ginecológica y la ecografía pélvica no son necesarias.

Estas pruebas y la opinión especializada son necesarias si se piensa en una dismenorrea secundaria de origen orgánico en los siguientes casos:

- la dismenorrea no mejora con un tratamiento correcto;
- los dolores aparecen con las primeras reglas y duran varios días, lo que sugiere una posible malformación uterovaginal;
- existen dolores pélvicos fuera de las reglas, lo que sugiere un origen orgánico (como quiste de ovario o endometriosis).

Scanned by CamScanner

Tratamiento

Se administra paracetamol como primera elección en caso de dismenorrea moderada; se puede mejorar su eficacia añadiendo espasmolíticos.

Si resulta insuficiente, los antiinflamatorios no esteroideos (AINE) constituyen el tratamiento de elección de la dismenorrea primaria.

Se aconseja comenzar el día anterior o el primer día de la regla y administrar una dosis de ataque (el doble de la dosis habitual) seguida de la posología recomendada [20].

La toma de un progestágeno del 16° al 25° día del ciclo puede reforzar el efecto de los AINE, por ejemplo, la didrogesterona (10 mg dos veces al día) o el acetato de clormadinona (5-10 mg/d) [21]. El uso de una píldora de estrógenos y progestágenos no está justificado en caso de dismenorrea aislada. Se aconseja si se solicita una anticoncepción o si los AINE resultan insuficientes [22]. Se aconseja solicitar una opinión especializada ante una dismenorrea refractaria a todos los tratamientos con el fin de confirmar la ausencia de patología orgánica.

Metrorragias puberales

Descripción

Las menometrorragias del período puberal son una anomalía del ciclo cuya frecuencia se estima entre el 2 y el 5% de una población de adolescentes sanas en los 2 años siguientes a la primera regla. Se definen por hemorragias uterinas anómalas por su abundancia, su duración o su frecuencia, sin que exista anomalía anatómica u orgánica; en la mayoría de los casos, aparecen en el año siguiente a la menarquia [23].

Etiologías

- La causa más frecuente de metrorragias puberales es la anovulación funcional [23]. De hecho, durante los 2 años siguientes a la menarquia, el 55-82% de los ciclos son anovulatorios.
- Las anomalías graves de la coagulación se diagnostican generalmente en la infancia debido a la aparición de episodios hemorrágicos. Sin embargo, las metrorragias puberales, con frecuencia de inicio precoz, pueden desvelar una patología de la hemostasia en una forma moderada; según los estudios, el 19-28% de las adolescentes hospitalizadas por metrorragias hemorrágicas presenta alteraciones de la coagulación [24, 25]. Lo más frecuente es detectar una disfunción plaquetaria en el 20-30% de los casos y una enfermedad de Von Willebrand en el 13-17% de los casos, una vez conocidos los demás déficits, ya que son más graves [26]. Sin embargo, ni la gravedad de la hemorragia ni su precocidad son predictivos de una anomalía de la hemostasia [27].
- Otras causas hormonales como el hipotiroidismo y el hiperandrogenismo (cf infra) pueden interferir con la ovulación.
- Las causas orgánicas son raras y fácilmente identificables por el médico, ya que las circunstancias de aparición y las características de la hemorragia son muy diferentes. Se trata de los raros tumores cervicovaginales o tumores secretantes del ovario, las complicaciones del embarazo y de la anticoncepción o las infecciones genitales altas.
- Las pruebas iniciales consisten en un hemograma completo (HC), una determinación de la gonadotropina coriónica humana β (β-hCG) y una ecografía pélvica. Se realizan otras pruebas en función de la orientación clínica; se solicita, además del HC y de las plaquetas, la tasa de protrombina, el tiempo de tromboplastina parcial activada y el fibrinógeno para buscar alteraciones de la coagulación, seguidos del control por un hematólogo si este estudio de entrada es anómalo o si existen antecedentes personales o familiares sugestivos.

Tratamiento

El tratamiento de las metrorragias puberales depende ante todo de la causa y de la gravedad de las hemorragias. Se presenta el tratamiento de las hemorragias debidas a una anovulación funcional o a alteraciones de la hemostasia.

“ *Punto fundamental*

Tratamiento de las metrorragias puberales funcionales o debidas a una anomalía de la hemostasia.

Formas menores (hemodinámica estable, flujo de leve a moderado, hemoglobina [Hb] > 11 g/dl)

- Explicar y tranquilizar a la paciente
- ± tratamiento hormonal durante varios meses:
  - progestágeno del 16° al 25° día del ciclo
  - píldora de estrógenos y progestágenos si se requiere anticoncepción
- ± antifibrinolíticos durante las reglas
- Suplemento férrico si la anemia es ferropénica
- Calendario menstrual
- Seguimiento trimestral

Formas moderadas (hemodinámica estable, flujo de moderado a abundante, 8 < Hb ≤ 11 g/dl)

- Tratamiento hormonal:
  - píldora de estrógenos y progestágenos de 30-35 µg de etinilestradiol en forma de un comprimido al día durante 21 días durante 1-3 meses y a continuación un progestágeno del 16° al 25° día del ciclo
  - un progestágeno en la fase aguda (por ejemplo, si los estrógenos está contraindicados): acetato de clormadinona
  - clormadinona, 10-20 mg/d hasta el cese de las hemorragias
- ± antifibrinolíticos durante las reglas
- Suplemento férrico
- Calendario menstrual
- Revaluación en 1 mes

Formas graves (hemodinámica inestable, flujo abundante, Hb ≤ 8 g/dl)

- Hospitalización, perfusión ± transfusión sanguínea
- Tratamiento hormonal:
  - píldora de estrógenos y progestágenos de 50 µg de etinilestradiol de dos a tres comprimidos al día hasta el cese de las hemorragias, disminuyendo progresivamente después en unos días, retomándolo durante 21 días durante varios meses y, a continuación, administrar un progestágeno del 16° al 25° día del ciclo
  - progestágeno en fase aguda (si los estrógenos están contraindicados, por ejemplo): acetato de nomegestrol
  - nomegestrol, 10 mg/d hasta el cese de las hemorragias
- ± antieméticos
- ± antifibrinolíticos intravenosos en la fase aguda y después por vía oral durante las reglas
- Suplemento férrico
- Calendario menstrual
- Revaluación en 1 mes

La hemodinámica y la intensidad de la anemia definen el grado de urgencia del tratamiento. En todos los casos, se debe corregir la carencia de hierro durante 2-3 meses. Puede resultar útil confeccionar un calendario menstrual con el objetivo de valorar la eficacia y la tolerancia de los tratamientos.

Ciclos largos

La espaniomenorrea se define por ciclos menstruales superiores a 35 días y la amenorrea secundaria por la ausencia de reglas durante al menos 6 meses. Estadísticamente es poco frecuente que

Scanned by CamScanner

Cuadro 1.
Etiologías de las espaniomenorreas 2 años después del inicio de los ciclos y de las amenorreas.

Causas de amenorrea o de espaniomenorrea	Pruebas complementarias
Causa hipotalamohipofisaria	FSH/LH normales o bajas, estradiol bajo
Causas adquiridas o funcionales	
Funcionales: anorexia nerviosa, deporte intenso, enfermedades crónicas	
Orgánicas: tumoral (craniofaringioma, adenoma hipofisario); infiltrativa (sarcoidosis, histiocitosis, tuberculosis); hipofisitis autoinmunitaria; síndrome de Seehan	RM hipofisaria
Otras causas endocrinológicas: hiperprolactinemia, distiroiditis, etc.	
Causas congénitas (raras): síndrome de Kallman, mutación del RGnRH o de GPR54, etc.	
Insuficiencia ovárica prematura	FSH/LH elevadas, estradiol bajo
Congénitas: síndrome de Turner, premutación *FMR1* (X frágil), idiopáticas	Cariotipo y estudio de premutación *FMR1*
Secundarias: cirugía, quimioterapia, radioterapia	
Con hiperandrogenia clínica y/o analítica	FSH normal, LH normal o elevada, estradiol normal
Síndrome de los ovarios poliquísticos	Ecografía pélvica
Descartar hiperplasia congénita de las suprarrenales no clásica, hipercortisolismo, tumores endocrinológicos raros del ovario	

FSH: hormona foliculoestimulante; LH: hormona luteinizante; RM: resonancia magnética; RGnRH: receptor de la hormona liberadora de gonadotropinas; FMR1: X frágil y retraso mental-1; GPR54: receptor 54 acoplado a proteína G.

estas adolescentes permanezcan amenorreicas más de 3 meses, lo que corresponde al percentil 95 de la duración del ciclo; es el motivo por el cual conviene explorar a una paciente que presenta ciclos irregulares más de 3 meses. Las causas de espaniomenorrea y de amenorrea secundaria son casi superponibles. El embarazo es la primera causa que hay que descartar. Se distinguen los ciclos largos aislados de los 2 años siguientes a la menarquia y los ciclos largos por encima de los 2 años y/o asociados a signos clínicos.

Ciclos largos aislados en los 2 años siguientes a la menarquia

Más del 50% de las adolescentes presenta ciclos largos anovulatorios en los 2 años siguientes a la menarquia [24]. Este fenómeno es funcional, secundario a una inmadurez del mecanismo de retrocontrol positivo del estradiol sobre la LH. Esta espaniomenorrea es por lo tanto transitoria; progresivamente, los ciclos se acortarán y regularizarán. En la práctica, si los ciclos duran menos de 3 meses y si la exploración física es normal, no es necesaria ninguna prueba complementaria. Sólo está justificado un tratamiento si existen menorragias o si la joven desea regularizar sus ciclos. Consiste en corregir la insuficiencia lútea mediante la administración de un progestágeno del 16° al 25° día del ciclo (didrogesterona, 20 mg/d o acetato de clormadinona, 5-10 mg/d).

Ciclos largos 2 años después de la menarquia y/o asociados a signos clínicos

Las principales etiologías que se deben buscar se resumen en el Cuadro 1.

■ Patología mamaria de la adolescente

- En la patología mamaria de la adolescente predominan las anomalías morfológicas y el adenofibroma. Con frecuencia, la exploración física es suficiente para su control. La ausencia de patología maligna a esta edad permite tranquilizar a la adolescente y a su familia desde la primera exploración [28, 29].
- La ecografía es la mejor prueba complementaria; la mamografía no está indicada en la adolescencia.
- Las anomalías morfológicas (hipertrofia mamaria, asimetría, hipoplasia, mamas tuberosas) provocan un fuerte impacto emocional y requieren un tratamiento adaptado teniendo en cuenta no retrasar el momento de la cirugía si ésta es inevitable.
- En la práctica, las indicaciones quirúrgicas en la joven adolescente son las hipertrofias mamarias graves, el adenofibroma gigante y la aplasia mamaria uni o bilateral. En los demás casos, la cirugía puede diferirse hasta alcanzar la madurez física y psicológica [28].
- En la adolescencia, el único tumor es el adenofibroma. El diagnóstico es clínico. En el caso más frecuente de un adenofibroma simple, no es necesario tratamiento alguno [30, 31]. Por el contrario, el adenofibroma gigante requiere una exéresis quirúrgica y la poliadenomatosis, un tratamiento hormonal.
- La patología inflamatoria se debe a la sobreinfección de una ectasia galactófora. El tratamiento es sólo médico.
- Por último, la incidencia de cáncer de mama estimada es inferior a 0,1 por 100.000 antes de los 20 años de edad. Al contrario que en la mujer adulta, no es por lo tanto el primer diagnóstico que se debe sugerir ante un tumor de mama en una adolescente.

■ Bibliografía

[1] Thibaud E. Examen clinique gynécologique de l'enfant et de l'adolescente. *Ann Dermatol Venereol* 2004;**131**:873–6.
[2] Rey Stocker I. Principes généraux d'examen gynécologique. En: Salomon-Bernard Y, Thibaud E, Rappaport R, editores. *Traité médico-chirurgical de gynécologie de l'enfant et de l'adolescente*. Paris: Doin; 1992.
[3] Marshall WA, Tanner JM. Variations in pattern of pubertal changes in girls. *Arch Dis Child* 1969;**44**:291–303.
[4] Sane K, Pescovitz OH. The clitoral index: a determination of clitoral size in normal girls and in girls with abnormal sexual development. *J Pediatr* 1992;**120**(2Pt1):264–6.
[5] Pokorny SF, Kozinetz CA. Configuration and other anatomic details of the prepubertal hymen. *Adolesc Pediatr Gynecol* 1988;**1**:97–103.
[6] Gardner JJ. Descriptive study of genitalia variation in healthy, non abusedpremenarchal girls. *J Pediatr* 1990;**120**(2Pt1):251–7.
[7] McCann J, Voris J, Simon M, Wells R. Comparison of genital examination techniques in prepubertal girls. *Pediatrics* 1990;**85**:182–7.
[8] Emans SJ, Goldstein DP. The examination of the prebubertal child with vulvovaginitis: use of the knee-chest position. *Pediatrics* 1980;**65**:758–60.
[9] Pokorny SF, Stormer J. Atraumatic removal of secretions from the prepubertal vagina. *Am J Obstet Gynecol* 1987;**156**:581–2.
[10] Jaquiery A, Stylianopoulos A, Hogg G, Grover S. Vulvovaginitis: clinical features, etiology, and microbiology of the genital tract. *Arch Dis Child* 1999;**81**:64–7.
[11] Joishy M, Ashtekar CS, Jain A, Gonsalves R. Do we need to treat vulvovaginitis in prepubertal girls? *Br Med J* 2005;**330**:186–8.
[12] Powell J, Wojnarowska F. Childhood vulvar lichen sclerosus: an increasingly common problem. *J Am Acad Dermatol* 2001;**44**:803–6.
[13] Thibaud E, Duflos C. Plaidoyer pour l'enfant: le traitement de la coalescence des petites lèvres est inutile. *Arch Pediatr* 2003;**10**:465–6.
[14] Hillyer S, Mooppan U, Kim H, Gulmi F. Diagnosis and treatment of urethral prolapse in children: experience with 34 cases. *Urology* 2009;**73**:1008–11.
[15] Slap GB. Menstrual disorders in adolescence. *Best Pract Res Clin Obstet Gynaecol* 2003;**17**:75–92.
[16] Kaplowitz PB. Puberty, normal and menarche. En: Hillard PJ, editor. *The 5-minute obstetrics and gynecology consult*. Philadelphia, PA: Kluwer/Lippincott Williams and Wilkins; 2008. p. 8-39.
[17] Klein JR, Litt IF. Epidemiology of adolescent dysmenorrhea. *Pediatrics* 1981;**68**:661–4.

Scanned by CamScanner