booksmedicos.org

TRAUMATOLOGÍA Y ORTOPEDIA PARA EL GRADO EN MEDICINA



Director | Fernando Marco

Enric Cáceres Palou | Pedro Carpintero Benítez | Andrés Carranza Bencano
José Cordero Ampuero | Luis Ferrández Portal | Francisco Forriol Campos | Enrique Gil Garay
Enrique Gómez Barrena | Fernando Gómez-Castresana Bachiller | Enrique Guerado Parra
Daniel Hernández Vaquero | Antonio Herrera Rodríguez | Luis Fernando Llanos Alcázar
Fernando López Prats | Luis López-Durán Stern | Fernando Marco Martínez | Joan Nardi Vilardaga
Carlos Resines Erasun | José Sueiro Fernández | Jaime Usabiaga Zarranz | Javier Vaquero Martín

Editor | Antonio L. Urda

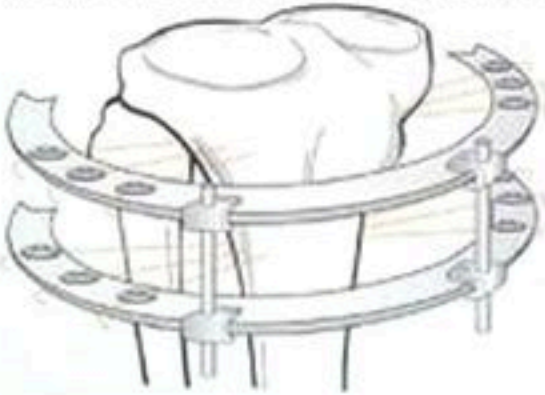

SEPTIMA EDICIÓN en línea

ELSEVIER

TRAUMATOLOGÍA Y ORTOPEDIA
PARA EL GRADO EN MEDICINA

booksmedicos.org

TRAUMATOLOGÍA Y ORTOPEDIA PARA EL GRADO EN MEDICINA

Director

Fernando Marco Martínez
Catedrático de Traumatología y Ortopedia
Universidad Complutense de Madrid
Madrid

Editor

Antonio L. Urda Martínez-Aedo
Médico Especialista en Cirugía Ortopédica y Traumatología
Hospital Clínico San Carlos
Madrid

booksmedicos.org

Ámsterdam Barcelona Beijing Boston Filadelfia Londres Madrid
México Milán Múnich Orlando París Roma Sídney Tokio Toronto

ELSEVIER



© 2015 Elsevier España, S.L.U.
Avda. Josep Tarradellas, 20-30, 1.°
08029 Barcelona

Fotocopiar es un delito (Art. 270 C.P.)
Para que existan libros es necesario el trabajo de un importante colectivo (autores, traductores, dibujantes, correctores, impresores, editores…). El principal beneficiario de ese esfuerzo es el lector que aprovecha su contenido.

Quien fotocopia un libro, en las circunstancias previstas por la ley, delinque y contribuye a la «no» existencia de nuevas ediciones. Además, a corto plazo, encarece el precio de las ya existentes.

Este libro está legalmente protegido por los derechos de propiedad intelectual. Cualquier uso fuera de los límites establecidos por la legislación vigente, sin el consentimiento del editor, es ilegal. Esto se aplica en particular a la reproducción, fotocopia, traducción, grabación o cualquier otro sistema de recuperación y almacenaje de información.

ISBN (versión impresa): 978-84-8086-677-4
ISBN (versión electrónica): 978-84-9022-941-5

Depósito legal (versión impresa): B. 5.850-2015
Depósito legal (versión electrónica): B. 5.851-2015
Servicios editoriales: Gea Consultoría Editorial, s.l.

Advertencia

La medicina es un área en constante evolución. Aunque deben seguirse unas precauciones de seguridad estándar, a medida que aumenten nuestros conocimientos gracias a la investigación básica y clínica habrá que introducir cambios en los tratamientos y en los fármacos. En consecuencia, se recomienda a los lectores que analicen los últimos datos aportados por los fabricantes sobre cada fármaco para comprobar las dosis recomendadas, la vía y duración de la administración y las contraindicaciones. Es responsabilidad ineludible del médico determinar las dosis y el tratamiento más indicados para cada paciente, en función de su experiencia y del conocimiento de cada caso concreto. Ni los editores ni los directores asumen responsabilidad alguna por los daños que pudieran generarse a personas o propiedades como consecuencia del contenido de esta obra.

El Editor

ÍNDICE DE CAPÍTULOS

Prólogo ix

Introducción xi

Colaboradores xiii

SECCIÓN I • GENERALIDADES

Coordinador: Luis Ferrández Portal

CAPÍTULO 1 Cirugía ortopédica y traumatología: concepto, relevancia y desarrollo* 2
Fernando Marco Martínez

CAPÍTULO 2 Fisiopatología ósea 10
Luis Ferrández Portal

CAPÍTULO 3 Historia clínica y exploración del aparato locomotor 19
Javier Vaquero Martín

CAPÍTULO 4 Métodos complementarios de diagnóstico* 25
Enrique Gómez Barrena

CAPÍTULO 5 Tratamiento no quirúrgico de la patología del aparato locomotor* 34
José Cordero Ampuero

CAPÍTULO 6 Tratamiento quirúrgico de la patología del aparato locomotor* 44
Enrique Gil Garay

CAPÍTULO 7 Principios de biomecánica y biomateriales* 55
Luis Fernando Llanos Alcázar

CAPÍTULO 8 Estudio de las fracturas: etiología, mecanismo, clínica, proceso de consolidación y epifisiólisis traumática 66
Luis López-Durán Stern

CAPÍTULO 9 Estudio de las fracturas: tratamiento general (I)* 80
Luis López-Durán Stern

CAPÍTULO 10 Estudio de las fracturas: tratamiento general (II), complicaciones y politraumatizados 90
Luis López-Durán Stern

CAPÍTULO 11 Fisiopatología articular y traumatismos articulares 101
Fernando Marco Martínez

CAPÍTULO 12 Cirugía de las artropatías degenerativas, inflamatorias y de la osteopatía de Paget 112
Francisco Forriol Campos

CAPÍTULO 13 Afecciones quirúrgicas de los músculos y los tendones 126
Andrés Carranza Bencano

CAPÍTULO 14 Displasias óseas 138
Pedro Carpintero Benítezi

CAPÍTULO 15 Infecciones osteoarticulares 147
José Cordero Ampuero

www.medilibros.com

CAPÍTULO 16 Necrosis óseas asépticas: osteonecrosis, osteocondrosis y osteocondritis* 158
Fernando López Prats

CAPÍTULO 17 Tumores óseos* 172
Luis Ferrández Portal

CAPÍTULO 18 Tumores óseos metastásicos y de partes blandas del aparato locomotor* 184
Luis Ferrández Portal

CAPÍTULO 19 Lesiones de los nervios periféricos 195
Carlos Resines Erasun

SECCIÓN II • Miembro superior
Coordinador: Fernando Marco Martínez

CAPÍTULO 20 Patología no traumática del hombro 208
Fernando Marco Martínez

CAPÍTULO 21 Traumatismos de la cintura escapular, el extremo proximal del húmero y la diáfisis humeral. Inestabilidad glenohumeral* 220
Fernando Marco Martínez

CAPÍTULO 22 Traumatismos de la región del codo y del antebrazo 237
Javier Vaquero Martín

CAPÍTULO 23 Traumatismos de la muñeca y la mano, y otras afecciones quirúrgicas de la mano* 248
Carlos Resines Erasun

www.medilibros.com

SECCIÓN III • Miembro inferior
Coordinador: Luis Fernando Llanos Alcázar

CAPÍTULO 24 Lesiones traumáticas de la pelvis, luxación traumática de cadera y fracturas del acetábulo* 258
Luis Fernando Llanos Alcázar

CAPÍTULO 25 Patología de la cadera en crecimiento (I): displasia del desarrollo de la cadera 270
Joan Nardi Vilardaga

CAPÍTULO 26 Patología de la cadera en crecimiento (II): enfermedad de Perthes, sinovitis transitoria de la cadera y epifisiólisis de la cabeza femoral 279
Joan Nardi Vilardaga

CAPÍTULO 27 Cadera dolorosa del adulto 291
Daniel Hernández Vaquero

CAPÍTULO 28 Fracturas del extremo proximal, subtrocantéreas y diafisarias del fémur* 303
Jaime Usabiaga Zarranz

CAPÍTULO 29 Fracturas de la región de la rodilla y de la diáfisis tibial 314
José Sueiro Fernández

CAPÍTULO 30 Rodilla dolorosa 325
Fernando Marco Martínez

CAPÍTULO 31 Lesiones de los ligamentos de la rodilla* 334
Fernando Gómez-Castresana Bachiller

CAPÍTULO 32 Lesiones meniscales 347
Javier Vaquero Martín

CAPÍTULO 33 Lesiones traumáticas del tobillo y el pie* 353
Fernando Marco Martínez

CAPÍTULO 34 Deformidades del pie* 366
Luis Fernando Llanos Alcázar

CAPÍTULO 35 Pie doloroso: metatarsalgias y talalgias* 381
Luis Fernando Llanos Alcázar

CAPÍTULO 36 Desviaciones angulares y torsionales de los miembros inferiores* 393
Enrique Guerado Parra

SECCIÓN IV • Raquis
Coordinador: Fernando Marco Martínez

CAPÍTULO 37 Deformidades y desviaciones de la columna vertebral. Espondilolistesis 404
Carlos Resines Erasun

CAPÍTULO 38 Lesiones traumáticas de la columna vertebral* 412
Enric Cáceres Palou

CAPÍTULO 39 Patología del disco intervertebral 423
Fernando Gómez-Castresana Bachiller

CAPÍTULO 40 Espondilodiscitis* 434
Antonio Herrera Rodríguez

www.medilibros.com

Diccionario de términos científicos de interés en cirugía ortopédica y traumatología**

Autoevaluación**

Índice alfabético 445

*Incluye figuras complementarias, disponibles en www.studentconsult.es.
**Disponible en www.studentconsult.es.

PRÓLOGO

Prologar un libro siempre es motivo de satisfacción y para mí, además, un honor que me hace el profesor Fernando Marco Martínez, actual catedrático de Traumatología y Ortopedia de la Facultad de Medicina de la Universidad Complutense de Madrid y su coeditor, al pedirme esta colaboración.

La ortopedia y traumatología fue reconocida como un área de conocimiento universitaria hace ya cerca de diez años, siendo desde entonces una asignatura independiente dentro de los programas del grado (antes licenciatura) en Medicina. Al desligarse del tronco de la cirugía general, ha logrado con ello adquirir su propia personalidad y que su docencia sea realizada por profesores especialistas en la disciplina. En sus programas han quedado incluidos la mayor parte de los temas referentes a la patología del aparato locomotor y, sobre todo, aquellos que tienen de alguna manera una implicación quirúrgica, sin renunciar a los referentes a aspectos fisiopatológicos y básicos de la materia. Es este currículo el que constituye el contenido de este libro, que integra un total de cuarenta capítulos.

El objetivo de esta obra, que sale a la luz con el nombre de *Traumatología y ortopedia para el grado en Medicina*, no es otro que el de poder ofrecer algo tan importante como es un libro para que tanto los alumnos que cursan los estudios de Medicina como los jóvenes médicos que se están formando en la especialidad de Cirugía Ortopédica y Traumatología puedan tener entre sus manos y manejar con facilidad y eficacia una fuente de conocimientos que les sirva para instruirse sobre los aspectos más básicos y generales de la especialidad. Tanto a unos como a otros ha de valerles también como medio de consulta diario para su actividad profesional, y de manera concreta a los alumnos del grado, para poder captar en ellos vocaciones en el campo de la traumatología y la cirugía ortopédica. Pero, además, por su contenido, este libro es también recomendable para los médicos generalistas y de medicina de familia; con él, pueden refrescar y, sobre todo, actualizar los conocimientos adquiridos durante los estudios de la carrera.

Se ha querido contar para ello (y han acudido a la llamada de los editores de una manera desinteresada) con veintiún colaboradores, todos ellos catedráticos o profesores numerarios de la disciplina en diversas universidades españolas, que han demostrado a lo largo de su trayectoria profesional una inquebrantable vocación docente por encima del resto de sus actividades, así como una calidad profesional fuera de toda duda. La uniformidad de los temas ha sido lograda gracias a la dedicación tanto de los editores como de los distintos coordinadores de la obra, que sabemos que han trabajado duro hasta conseguirla.

Entre otras muchas, una de las ventajas de este libro es la de estar dirigido por un profesor brillante y con un gran futuro docente y profesional. Además, su juventud le da ventaja y le va a permitir, con absoluta seguridad, mantener actualizada esta obra a lo largo de muchos años con sus futuras revisiones y nuevas ediciones. No dudamos de que el profesor Marco Martínez sabrá hacer perfectamente este trabajo y con ello contribuirá a mantener siempre fresca y activa la formación en nuestra disciplina de muchas generaciones, tanto de alumnos como de especialistas.

El interés que Elsevier ha demostrado por realizar esta primera edición ha servido para conseguir una obra con una impecable impresión. Por todo lo dicho, no tengo duda de que estamos ante una publicación que no podemos considerar como otra más dentro del campo de la docencia universitaria, sino como una que va a marcar un hito y va a ser un importante punto de referencia para quienes deseen acercarse a adquirir los conocimientos básicos de la especialidad de cirugía ortopédica y traumatología.

Prof. Luis Ferrández Portal

Catedrático Emérito
Universidad Complutense de Madrid

Ex Presidente
Sociedad Española de Cirugía Ortopédica y Traumatología

INTRODUCCIÓN

En el momento de escribir la introducción de un libro, los autores vuelven necesariamente la vista atrás. Pretenden contestar las siguientes preguntas: ¿cuáles fueron los motivos para escribirlo?, ¿cómo se diseñó y realizó el proyecto?, ¿cuál ha sido el resultado?

El acceso a la escena del Espacio Europeo de Educación Superior y los nuevos planes de estudio del grado en Medicina hacían necesaria la revisión de los textos disponibles. Los requisitos debían fundarse en los principios metodológicos de la nueva enseñanza universitaria. Así, el complemento del trabajo del alumno, el apoyo para las sesiones de debate clínico con el profesor, el acceso a contenidos virtuales y las herramientas de autoevaluación tenían que formar parte de las características de la obra.

Contando con nuestra experiencia con libros de texto previos para la enseñanza de la traumatología y ortopedia, elaboramos un proyecto multiautor con ciertas singularidades. En primer lugar, queríamos un índice que se acomodara a los programas de las diferentes universidades. En segundo lugar, lo queríamos realizado por profesores del área de conocimiento con un amplio bagaje docente y de diversa procedencia geográfica. Y finalmente, queríamos que cada capítulo fuese realizado por un único autor que plenamente plasmara su versión sobre la enseñanza del tema concreto. El índice se organizó en los cuatro grandes bloques que segmentan el temario de la disciplina. La sección inicial combina capítulos sobre conocimientos estructurales, como la fisiopatología o las artropatías, con temas instrumentales que el futuro médico debe conocer, como los métodos de diagnóstico o tratamiento. Las tres secciones siguientes corresponden a la división por bloques anatómicos regionales de la patología del aparato locomotor, e incluyen tanto la traumatología como la ortopedia correspondiente. Cada sección ha sido coordinada por un autor para reducir la duplicidad y la reiteración de información.

En cuanto al resultado, pensamos que se ha obtenido un equilibrio de contenidos, evitando desbordar los conocimientos más allá de lo necesario en el currículo actual, pero sin caer en una excesiva banalización que no permita aportar un soporte adicional al trabajo clínico. Es al alumno a quien corresponderá juzgar el resultado y dotar al texto de sentido a través de su uso. Queremos que sea ese uso el que permita ampliar y revisar todas las facetas de la obra impresa utilizando los recursos de la web.

El libro aparece en un momento en el que las aulas se desdibujan ante el peso del resto de las herramientas que el docente y el estudiante tienen a su disposición. Mucho hemos recorrido desde las infraestructuras como el anfiteatro anatómico de Fabricio d'Acquapendente o los tratados monumentales como el *De sedibus*, de Morgagni. Nos espera una enseñanza en entornos digitales con herramientas que incluyan la realidad aumentada o la realidad virtual, y que permitan la transición definitiva hacia nuevos modelos pedagógicos más creativos y diversos. Sin embargo, para los autores, los textos de referencia necesariamente tendrán un puesto de privilegio en el aprendizaje de los médicos. Sea en soporte impreso o digital, marcarán opiniones nucleares en torno a las cuales el alumno adquirirá las competencias requeridas.

Los editores queremos reconocer el entusiasmo con el que todos los autores acogieron el proyecto y la entrega de los coordinadores, los profesores Ferrández y Llanos. Debemos agradecer el aliento que nos proporcionó constantemente el equipo de Elsevier (Alicia, Ana y Manuel), así como su excelente quehacer profesional. Finalmente, queda un pequeño espacio para que el editor sénior exprese su admiración por su colaborador, el Dr. Antonio Urda, sin cuya dedicación este libro no habría visto la luz.

Prof. Fernando Marco Martínez

Catedrático de Traumatología y Ortopedia
Universidad Complutense de Madrid

COLABORADORES

Enric Cáceres Palou
Catedrático de Traumatología y Ortopedia
Universidad Autónoma de Barcelona
Barcelona

Pedro Carpintero Benítez
Catedrático de Traumatología y Ortopedia
Universidad de Córdoba
Córdoba

Andrés Carranza Bencano
Catedrático de Traumatología y Ortopedia
Universidad de Sevilla
Sevilla

José Cordero Ampuero
Profesor Titular de Traumatología y Ortopedia
Universidad Autónoma de Madrid
Madrid

Luis Ferrández Portal
Catedrático de Traumatología y Ortopedia
Universidad Complutense de Madrid
Madrid

Francisco Forriol Campos
Catedrático de Traumatología y Ortopedia
Universidad San Pablo-CEU
Madrid

Enrique Gil Garay
Profesor Titular de Traumatología y Ortopedia
Universidad Autónoma de Madrid
Madrid

Enrique Gómez Barrena
Catedrático de Traumatología y Ortopedia
Universidad Autónoma de Madrid
Madrid

Fernando Gómez-Castresana Bachiller
Profesor Titular de Traumatología y Ortopedia
Universidad Complutense de Madrid
Madrid

Enrique Guerado Parra
Profesor Titular de Traumatología y Ortopedia
Universidad de Málaga
Málaga

Daniel Hernández Vaquero
Profesor Titular de Traumatología y Ortopedia
Universidad de Oviedo
Oviedo

Antonio Herrera Rodríguez
Catedrático de Traumatología y Ortopedia
Universidad de Zaragoza
Zaragoza

Luis Fernando Llanos Alcázar
Profesor Titular de Traumatología y Ortopedia
Universidad Complutense de Madrid
Madrid

Fernando López Prats
Catedrático de Traumatología y Ortopedia
Universidad Miguel Hernández
Alicante

Luis López-Durán Stern
Profesor Titular de Traumatología y Ortopedia
Universidad Complutense de Madrid
Madrid

Fernando Marco Martínez
Catedrático de Traumatología y Ortopedia
Universidad Complutense de Madrid
Madrid

Joan Nardi Vilardaga
Profesor Titular de Traumatología y Ortopedia
Universidad Autónoma de Barcelona
Barcelona

Carlos Resines Erasun
Profesor Titular de Traumatología y Ortopedia
Universidad Complutense de Madrid
Madrid

José Sueiro Fernández
Profesor Titular de Traumatología y Ortopedia
Universidad de Cádiz
Cádiz

Jaime Usabiaga Zarranz
Catedrático de Traumatología y Ortopedia
Universidad del País Vasco
San Sebastián

Javier Vaquero Martín
Profesor Titular de Traumatología y Ortopedia
Universidad Complutense de Madrid
Madrid

www.medilibros.com

SECCIÓN I

Generalidades

Coordinador: Luis Ferrández Portal

ÍNDICE DE LA SECCIÓN

1. Cirugía ortopédica y traumatología: concepto, relevancia y desarrollo 2
2. Fisiopatología ósea 10
3. Historia clínica y exploración del aparato locomotor 19
4. Métodos complementarios de diagnóstico 25
5. Tratamiento no quirúrgico de la patología del aparato locomotor 34
6. Tratamiento quirúrgico de la patología del aparato locomotor 44
7. Principios de biomecánica y biomateriales 55
8. Estudio de las fracturas: etiología, mecanismo, clínica, proceso de consolidación y epifisiólisis traumática 66
9. Estudio de las fracturas: tratamiento general (I) 80
10. Estudio de las fracturas: tratamiento general (II), complicaciones y politraumatizados 90
11. Fisiopatología articular y traumatismos articulares 101
12. Cirugía de las artropatías degenerativas, inflamatorias y de la osteopatía de Paget 112
13. Afecciones quirúrgicas de los músculos y los tendones 126
14. Displasias óseas 138
15. Infecciones osteoarticulares 147
16. Necrosis óseas asépticas: osteonecrosis, osteocondrosis y osteocondritis 158
17. Tumores óseos 172
18. Tumores óseos metastásicos y de partes blandas del aparato locomotor 184
19. Lesiones de los nervios periféricos 195

www.medilibros.com

CAPÍTULO 1

Cirugía ortopédica y traumatología: concepto, relevancia y desarrollo

Fernando Marco Martínez

ÍNDICE DEL CAPÍTULO

1. **Introducción** 2
2. **Desarrollo de la cirugía ortopédica y traumatología** 3
   - 2.1. Período prehistórico 3
   - 2.2. Antiguas civilizaciones 3
   - 2.3. Período medieval 4
   - 2.4. Renacimiento 4
   - 2.5. Siglos XVII y XVIII 5
   - 2.6. Siglo XIX y primera mitad del siglo XX 5
   - 2.7. De la segunda mitad del siglo XX a la actualidad 7
3. **Conclusiones** 8

www.medilibros.com

OBJETIVOS DEL CAPÍTULO

- Comprender la evolución de la especialidad desde la traumatología empírica a la cirugía ortopédica sustentada en bases científicas.
- Conocer la diferenciación entre medicina y cirugía a lo largo de los siglos.
- Poder describir hitos relevantes que han conducido al desarrollo de la especialidad.
- Identificar el carácter médico-quirúrgico de la especialidad y su relevancia sociosanitaria y económica.
- Proyectar la evolución de la cirugía ortopédica y traumatología en las próximas décadas.

1. INTRODUCCIÓN

La especialidad, tal como la concebimos y practicamos hoy día, probablemente no se consolidó hasta que los grandes avances científicos y tecnológicos ocurridos desde la segunda mitad del siglo XX no proporcionaron un arsenal terapéutico definido a la cirugía musculoesquelética.

Realmente, a través de los tiempos la actividad traumatológica se ha desarrollado frecuentemente en relación con la actividad bélica. El tratamiento de las enfermedades del aparato locomotor no despegó hasta el siglo XIX, una vez superada la barrera de la infección quirúrgica.

Podemos utilizar la definición de cirugía ortopédica y traumatología tal como figura en el programa formativo publicado por la Comisión Nacional de la Especialidad (2007) para valorar la amplitud de nuestro campo de actuación: «Es la especialidad que incluye la prevención, la valoración clínica, el diagnóstico, el tratamiento quirúrgico y no quirúrgico, y el seguimiento hasta el restablecimiento funcional definitivo, por los medios adecuados definidos por la *lex artis* de la comunidad de especialistas, de los procesos congénitos, traumáticos, infecciosos y degenerativos, y de las deformidades y trastornos funcionales adquiridos del aparato locomotor y de sus estructuras asociadas». Como vemos, esta definición enmarca el carácter médico-quirúrgico de nuestra disciplina, si bien el desarrollo de la vertiente quirúrgica y la necesidad de cualificación en la misma hacen que gran parte del espacio terapéutico que los traumatólogos no pueden abarcar sea atendido por especialistas de otras áreas que comparten la tarea (reumatólogos, rehabilitadores, etc.).

La patología musculoesquelética ocupa el segundo lugar en frecuencia dentro de los motivos para acudir al médico y en la mayoría de los países constituye por sí sola el 10-20% de la práctica en medicina primaria. Hasta el 60% de las incapacidades laborales se deben a procesos del aparato

© 2015. Elsevier España, S.L.U. Reservados todos los derechos

locomotor y, excluyendo los traumatismos, estas enfermedades representan casi el 25% del coste total sanitario en los países occidentales (tabla 1.1).

2. DESARROLLO DE LA CIRUGÍA ORTOPÉDICA Y TRAUMATOLOGÍA

Independientemente de cuánto nos remontemos en el tiempo, siempre encontraremos registros de tratamientos de lesiones traumáticas, heridas, fracturas y luxaciones en todas las civilizaciones. Pero existen unos acontecimientos destacables dentro del desarrollo de nuestra especialidad, algunos ligados de manera natural a los avances del tronco quirúrgico.

2.1. Período prehistórico

Durante miles de años se constituyó una amalgama de conocimientos rudimentarios y actuaciones básicas sobre heridas y traumatismos entretejiendo ritos, magia y empirismo. Las primeras actividades relacionadas con la traumatología probablemente fueran actuaciones espontáneas, rápidas e intuitivas sobrevenidas por una situación de urgencia (taponar una hemorragia, inmovilizar una fractura, etc.). Estas acciones se traspasarían de generación en generación, seleccionándolas mediante la observación de sus resultados y modificándolas para obtener la mayor eficacia terapéutica. Este empirismo es la base de la traumatología primitiva.

2.2. Antiguas civilizaciones

El primer documento escrito con referencias destacables a la traumatología aparecen en el **Antiguo Egipto,** unos 2.000 años a. de C. Se trata del papiro de Edwin Smith (fig. 1.1), llamado así por ser este el nombre del egiptólogo norteamericano que lo compró tras ser robado de una tumba. Es un manual de cirugía traumática de sorprendente calidad para la época. Describe 48 casos clínicos de traumatismos y comentarios sobre su tratamiento y pronóstico, incluidos la reducción de una luxación de mandíbula, los signos de lesiones espinales, y los signos y el tratamiento de diversas fracturas.

El comienzo de la medicina científica llega con la **civilización griega.** Destacan los grandes anatomistas alejandrinos del siglo III a. de C. y los médicos que registraron todo su

TABLA 1.1 Aspectos que caracterizan la relevancia sociosanitaria y económica de la cirugía ortopédica y traumatología

Aspecto	Relevancia
Problemas musculoesqueléticos	Cada año hasta el 15% de la población acude al médico
Encuesta Nacional de Salud	Especialista al que más se consulta
Incapacidad laboral temporal	20% de los casos (causa más frecuente tras el catarro común)
Incapacidad laboral permanente	50% de los casos
Artrosis	30% de la población adulta
Problemas de espalda	20% de la población adulta
Costes sanitarios de las enfermedades	Las enfermedades musculoesqueléticas ocupan el primer lugar en los países occidentales, a lo que se suman los costes directos e indirectos

www.medilibros.com



FIGURA 1.1
Papiro de Edwin Smith.

© Elsevier. Fotocopiar sin autorización es un delito.

conocimiento en una monumental serie de textos denominados en su conjunto *Corpus Hippocraticum*. Estos textos pertenecen tanto al mismo Hipócrates (460-370 a. de C.) como a sus discípulos y entre ellos podemos destacar «Tratado de las fracturas», «Tratado de las articulaciones» e «Instrumentos de reducción». En los escritos hipocráticos de carácter quirúrgico abundan las anotaciones sobre el material quirúrgico empleado en las operaciones (cuchillos de bronce, ligaduras, sondas de cobre y plomo, etc.). Se describen también los tipos de vendajes, el orden en que debían ser aplicados y renovados en el tratamiento de heridas, luxaciones y fracturas, los principios de tracción y contratracción, y algunos dispositivos de reducción de fracturas (fig. 1.2).

Durante el **Imperio romano,** la figura médica por excelencia fue Galeno (129-199 d. de C.). Originario de Pérgamo (actual Turquía), como cirujano de gladiadores adquirió tal experiencia en el tratamiento de heridas, huesos, articulaciones y músculos que lo hacen merecedor de una gran fama como cirujano y traumatólogo, a lo que contribuyó el gran conocimiento que sobre anatomía había adquirido mediante la disección de animales, pues en la antigua Roma la disección humana estaba prohibida.

La **medicina árabe** fue el nexo de unión entre la medicina de la civilización grecorromana y la renacentista. Gracias a las traducciones realizadas por los árabes se impidió que se perdieran obras de Galeno e Hipócrates, entre otros autores, y que hoy día constituyen textos clásicos de esta ciencia. Se atribuye a los persas (siglo x) la primera utilización del yeso en medicina. Nacido en las proximidades de Córdoba, Abulcasis (936-1013 d. de C.) sobresale como cirujano al describir procedimientos para el tratamiento de fracturas.



FIGURA 1.2
Instrumento de reducción para una luxación de hombro descrita en el *Corpus Hippocraticum. (Tomado de Wikimedia Commons.)*

2.3. Período medieval

La **Edad Media** (desde la caída del Imperio romano en el año 476 d. de C. hasta el siglo xv) supuso para el mundo occidental cientos de años oscuros por la falta de estudios de anatomía y cirugía. Sobrevivieron sin cuestionarse los conceptos galénicos. La medicina se envolvió en la mística religiosa, mientras que la cirugía fue considerada una actividad menor realizada por gremios donde se mezclaban cirujanos, barberos y otros artesanos sin ninguna base científica. Sus actividades podían incluir tanto la reducción de fracturas y luxaciones como las amputaciones o las extracciones dentarias.

Entre los cirujanos medievales destaca Guy de Chauliac (1290-1380). En su tratado de cirugía realiza uno de los primeros comentarios sobre el tratamiento de las lesiones por arma de fuego, así como sobre la tracción continua para el tratamiento de las fracturas femorales.

2.4. Renacimiento

Las condiciones sociales, económicas y políticas hicieron que Europa sufriera una notable transformación que culminó con el llamado **Renacimiento** (siglos xv y xvi). El nombre «renacimiento» se utilizó porque retomaba los elementos de la cultura clásica. El término simboliza la reactivación del conocimiento y el progreso después del predominio de un tipo de mentalidad dogmática establecida en la Europa de la Edad Media.

Tras seguir ciegamente las doctrinas griegas y romanas durante siglos, el Renacimiento supuso el comienzo de la anatomía moderna. Andrés Vesalio (1514-1564) fue designado profesor de cirugía en la Universidad de Padua a los 23 años y sus disecciones atrajeron a estudiantes de toda Europa. En 1543 publicó el texto y atlas anatómico más famoso de todos los tiempos, *De Humani Corporis Fabrica (La estructura del cuerpo humano)*. Esta obra contaba con siete volúmenes, que sumaban 700 páginas y 250 ilustraciones. Vesalio corrigió muchos de los errores de los llamados autores clásicos y entre ellos al menos 200 de los contenidos en textos de Galeno.

Si Vesalio puede ser considerado el padre de la anatomía moderna, Ambrosio Paré (1510-1590) puede serlo de la cirugía de guerra y es considerado la principal figura quirúrgica del siglo xvi. Nacido en Francia y procedente de una familia humilde (hijo de un artesano y una prostituta), no tuvo una formación académica, por lo que desconocía el griego y el latín, por lo que utilizó el francés para redactar sus obras, lo que permitió una amplia difusión de sus tratados. Sus aportaciones a la traumatología y la ortopedia son importantes. Fue el primero en describir una fractura expuesta tratada con éxito sin amputación (de hecho, el paciente fue el propio Paré, tras sufrir una fractura abierta de tibia por una coz de caballo). También fue el primero en describir la fractura de cuello femoral y los desprendimientos epifisarios en niños. Por otra parte,

diseñó una gran variedad de instrumentos, férulas y miembros artificiales con ayuda de los fabricantes de armaduras.

Durante muchos años conservó un cadáver que él mismo había secado para que le sirviera de guía en su práctica quirúrgica. Paré enseñó el uso de las ligaduras vasculares en la prevención de la hemorragia tras el traumatismo o la amputación de la extremidad. Pero quizás sea igual de importante reconocerle por conseguir que se aboliera el cruel tratamiento de derramar aceite hirviendo sobre las heridas de arma de fuego. Comenzó a vendar sobre aplicaciones de ungüentos de huevo en las heridas limpias y, ante sus buenos resultados, rechazó los antiguos métodos; en 1545 publicó *Método de tratamiento de heridas por armas de fuego* e hizo famoso el aforismo «Yo los cuido y Dios los cura».

En 1540, Enrique VIII de Inglaterra sancionó el reconocimiento y la unión gremial con la creación de la Compañía de Barberos y Cirujanos. Sin embargo, las dos profesiones comenzaban a separarse. La cirugía del Renacimiento se caracterizó en toda Europa por la división entre cirujanos con instrucción teórica, conocimientos de anatomía y de medicina, y barberos, poco más que curanderos ambulantes encargados, como máximo, de sacar muelas o sangrar.

En España desde el siglo XV funcionó el Real Tribunal del Protomedicato, encargado de vigilar el ejercicio de las profesiones sanitarias, así como de ejercer una función docente. En el siglo XVI, con Felipe III, se incluye el álgebra en el temario que los cirujanos tenían que rendir ante el Protomedicato. El término «álgebra», derivado del árabe *al-jabr*, también significa originalmente «reducir», y fue tomado en Castilla para designar con el nombre de «algebristas» a quienes se ocupaban de reducir fracturas y luxaciones de los huesos. Así aparecen nombrados nuestros pioneros en numerosos textos hasta el siglo XIX.

2.5. Siglos XVII y XVIII

Con el siglo XVII llegó el pensamiento científico, expresado perfectamente en el lema de la Royal Society inglesa (1662) «Nullius in verba» («En palabras de nadie»), que describe la voluntad de obtener evidencia para el avance del conocimiento frente al criterio clásico de la autoridad. Darwin, Boyle, Leeuwenhoek o Newton fueron miembros destacados de ella, pero para nosotros su miembro más relevante fue el cirujano escocés John Hunter (1728-1793). Hunter sienta las bases científicas de la cirugía a través de la experimentación incansable y el dominio de las bases anatómicas, fisiológicas y anatomopatológicas. Su cirugía reglada y restauradora se basaba en la reacción del organismo ante la enfermedad y la capacidad natural del cuerpo para recuperarse. En el terreno de nuestra especialidad escribió ampliamente sobre enfermedades óseas, la seudoartrosis, el proceso de reparación de las fracturas, las lesiones tendinosas y la naturaleza dinámica de la estructura del hueso.

Durante esta época la cirugía todavía no había conseguido despegar como ciencia. El puesto del cirujano en la sociedad era notablemente inferior al del médico, salvo contadas excepciones. En 1745 las dos profesiones, cirujanos y barberos, quedaron oficialmente separadas en Inglaterra con la institución por el rey Jorge II del London College of Surgeons.

En nuestro país la guerra demandó profesionales con habilidades quirúrgicas, por lo que se crearon los Reales Colegios de Cirugía de Cádiz (1748) y de Barcelona (1760). Vinculada con ellos surgió la figura quirúrgica más brillante de esta época, Antonio de Gimbernat (1734-1816). Estudió en el Real Colegio de Cirugía de Cádiz y en 1762 accedió a la cátedra de Anatomía del Real Colegio de Cirugía de Barcelona. Fue fundador y docente del Real Colegio de Cirugía de San Carlos de Madrid (1787), predecesor directo de la Facultad de Medicina y del Hospital Clínico San Carlos de la Universidad Complutense de Madrid. Su principal aportación a la traumatología fue el establecimiento de la «operación reglada»: consolidó una auténtica técnica quirúrgica a partir del conocimiento de la anatomía topográfica y de una estricta reglamentación de las maniobras que en cada operación debía realizar el cirujano.

En el siglo XVIII también se acuñó el término «ortopedia». Fue propuesto por Nicolas Andry, decano de la facultad de Medicina de París y miembro del Collège Royal de Francia, en un tratado publicado en 1741 y titulado *Ortopedia, o el arte de prevenir y de corregir en los niños las deformidades del cuerpo*. Andry aclaraba en un párrafo inicial el origen etimológico del título. La palabra «ortopedia» proviene del griego *ortos* («derecho», «recto») y *paidós* («niño»). Originalmente, este término no tenía ninguna relación con la cirugía. Este autor simbolizó esta rama de la medicina con la figura de un árbol torcido, el cual, para corregir su crecimiento, se encuentra atado fuertemente a una estaca (fig. 1.3). Este símbolo representa la especialidad y es el logotipo de diversas sociedades científicas. La contribución de Andry a la cirugía ortopédica fue, por lo demás, más bien escasa.

Años más tarde (1780) Jean-André Venel establecería el primer instituto ortopédico del mundo en Suiza. Se trataba del primer hospital dedicado de forma específica al tratamiento de las lesiones y deformidades esqueléticas en niños. De esta forma, se convirtió en el primer ortopedista, en el padre de la ortopedia, pues su instituto ortopédico sirvió como modelo para muchos otros centros similares. Sin embargo, durante este período de tiempo, la cirugía ortopédica y traumatología experimentó pocos avances y sus acciones son poco quirúrgicas. Desde que se acuñara el término «ortopedia» hasta que la cirugía ortopédica alcanzase la independencia asistencial, docente e investigadora debió transcurrir aún otro medio siglo.

2.6. Siglo XIX y primera mitad del siglo XX

En el siglo XIX se produjeron cambios profundos en lo que a la aceptación de la cirugía como parte de la medicina se refiere. Esto, unido a una serie de hechos, como el inicio y el desarrollo de la anestesia —que permite realizar una cirugía enfocada más a los resultados que a la rapidez—, el

© Elsevier. Fotocopiar sin autorización es un delito.


ORTHOPÆDIA:
Or, the ART of
CORRECTING and PREVENTING
DEFORMITIES
IN
CHILDREN:
By such MEANS, as may eafily be put in Practice by PARENTS themfelves, and all fuch as are employed in Educating CHILDREN.
To which is added,
A DEFENCE of the ORTHOPÆDIA, by way of SUPPLEMENT, by the AUTHOR.
Tranflated from
The *French* of M. *ANDRY*,
Profeffor of Medicine in the ROYAL COLLEGE, and Senior Dean of the Faculty of PHYSICK at *Paris*.
IN TWO VOLUMES.
Illuftrated with CUTS.
VOL. I.
LONDON:
Printed for A. MILLAR, at *Buchanan's Head*, oppofite to *Catharine-ftreet*, in the *Strand*.
M.DCC.XLIII.

FIGURA 1.3
Portada del libro *Orthopaedia* (1741) de Nicolas Andry (1658-1759). Una de las ilustraciones del libro es la imagen de la derecha, un árbol con el tronco doblado que ha sido ferulizado para que crezca recto, que se ha convertido en el logotipo de muchas sociedades de traumatología. *(Tomado de Wikimedia Commons.)*

desarrollo de la asepsia y de la antisepsia —que permiten una cirugía más segura— o el descubrimiento de los rayos X —que posibilitan un abordaje directo a la patología ósea—, supone un punto de inflexión, que es considerado el origen de la traumatología y cirugía ortopédica tal como se concibe en la actualidad.

Las contiendas bélicas de la primera mitad del siglo XX (Primera y Segunda Guerras Mundiales, Revolución Soviética, Guerra Civil irlandesa, Guerra Civil española, etc.) supusieron una gran fuente de lesiones esqueléticas.

Durante este período tienen lugar una serie de acontecimientos que constituyen el pilar de la historia moderna de esta especialidad: su emancipación de la cirugía general, el logro de ser reconocida oficialmente como especialidad médica, su reconocimiento como disciplina universitaria, y la creación de escuelas profesionales y sociedades científicas. En 1861 Louis Sayre, con la consecución de la primera cátedra de Cirugía Ortopédica en el Bellevue Hospital Medical College de Nueva York, incorpora esta especialidad a la vida docente. En 1887 se funda la American Academy of Orthopaedic Surgeons con el objeto de hacer avanzar el arte y la ciencia de la ortopedia. Con su creación se pone en marcha el proceso de «independencia» de nuestra especialidad. En Europa este proceso aparece con cierto retraso con respecto a EE. UU. y va estrechamente ligado a la labor de Robert Jones en el Reino Unido y a la de Vittorio Putti en Italia. Estos dos países seguirían una trayectoria similar en el continente europeo, mientras que en Francia la cirugía ortopédica tardaría en alcanzar su independencia. Austria contribuye con la figura de Lorenz Böhler al progreso de la especialidad a lo largo del período de entreguerras y durante los años inmediatamente posteriores a la Segunda Guerra Mundial. Durante mucho tiempo la cirugía ortopédica y la traumatología se mantuvieron separadas y empobrecidas por el aislamiento de la una con respecto a la otra, hasta que en 1935 Putti, durante un congreso en Bolonia, propuso la inclusión del término «traumatología» («ortopedia y traumatología»), propuesta que fue aprobada y dio lugar al nacimiento de la actual Société Internationale de Chirurgie Orthopédique et de Traumatologie (SICOT).

Las décadas que siguieron a la Segunda Guerra Mundial extendieron las indicaciones del tratamiento quirúrgico de las fracturas, con lo que se desarrollaron los principios de la moderna osteosíntesis, cuya paternidad se atribuye a Danis y Küntscher. El primero, en relación con la osteosíntesis con placas, estableció los principios de que la fijación de una fractura debe permitir una actividad inmediata, restablecer la forma original del hueso y posibilitar una consolidación primaria (sin callo perióstico). El segundo, en relación con los enclavados endomedulares, estableció los principios de respeto de los tejidos periprotésicos y del periostio, y de dar prioridad a los abordajes limitados o indirectos del foco. A partir de los principios de Denis en 1958, encabezada por Müller (cirujano suizo) se creó la Arbeitsgemeinschaft für Osteosynthesefragen/Association for Study of Internal Fixation (AO/ASIF), el grupo de estudio de la osteosíntesis. Los avances acaecidos durante este período tienen su culminación con la aparición del reemplazo articular, hecho que se ve favorecido por el cambio en las características demográficas de la población (principalmente por el aumento de la esperanza de vida) y que, tras varios intentos con diferentes materiales sintéticos y biológicos, conduce a lo que sigue siendo el patrón de referencia en la sustitución articular: la prótesis de Charnley. Este cirujano inglés implantó la primera prótesis (1962) con el par de fricción metal-polietileno, así como la fijación con polimetilmetacrilato. Ambas se siguen empleando en la actualidad en muchos casos. Este gran desarrollo técnico e instrumental se pudo llevar a cabo gracias a la estrecha colaboración que se estableció entre médicos e ingenieros y al estudio fisiopatológico e histológico de la consolidación ósea.

En España, inmersa en importantes convulsiones políticas, el desarrollo de la cirugía en general, y de la traumatología y ortopedia de forma específica, fue siempre a remolque de las aportaciones de los autores europeos. La Sociedad Española de Cirugía Ortopédica y Traumatología (SECOT) se fundó el 6 de julio de 1935 en una reunión presidida por el Dr. Bastos Ansart y en la que estuvieron presentes importantes personalidades del mundo de la traumatología, entre ellas Josep Trueta. Este cirujano nació en Poblenou, Barcelona, en 1897. Como cirujano militar durante la guerra, comenzó a aplicar una técnica para el tratamiento de las fracturas abiertas que consiguió una gran difusión. La «cura de Trueta» consistía en el lavado con abundante agua y jabón, extracción de los cuerpos extraños, escisión lo más completa posible de los tejidos desvitalizados e inmovilización del miembro con un vendaje de yeso. El método provocó en muchos colegas el rechazo, pero en el año 1936, ante la necesidad creada por los numerosos

www.medilibros.com

heridos de guerra, se pudo comprobar que permitía luchar con éxito contra el más temible enemigo: la gangrena.

La Guerra Civil, aunque propició una intensa experiencia traumatológica, detuvo la labor científica iniciada por la SECOT, la cual no se retomaría hasta 1947 de la mano de Sanchís Olmos, entre otros.

En 1944 se reconoció en España la Traumatología y Cirugía Ortopédica como especialidad titulada por el Ministerio de Educación Nacional, aunque no fue hasta 1973 cuando se creó la primera cátedra por iniciativa de Francisco Gomar Guarner, que se consiguió por el cambio de nombre de la segunda cátedra de Patología y Clínica Quirúrgicas de la Facultad de Valencia que él desempeñaba por el de «Cirugía Traumatológica y Ortopédica». La segunda cátedra apareció 10 años más tarde en la Universidad de Salamanca y fue ocupada por el profesor Luis Ferrández Portal.

En el cuadro 1.1 se recogen los nombres de algunos de los cirujanos españoles que contribuyeron al desarrollo de la especialidad en España.

2.7. De la segunda mitad del siglo xx a la actualidad

En este período se producen dos evoluciones diferenciadas que consolidan la importancia y el desarrollo de nuestra especialidad. Por un lado, se profundiza intensamente en los fundamentos científicos de la cirugía ortopédica y la traumatología. Por otro, tiene lugar un desarrollo tecnológico que en parte es común a otras disciplinas, y en parte, propio.

En nuestra era, la cirugía requiere algo más que habilidad técnica y conocimiento de la anatomía. Utilizamos nuestra comprensión del desarrollo, de la estructura y de la función de los tejidos del sistema musculoesquelético para prevenir, diagnosticar y tratar diferentes patologías. Producto de este conocimiento es el uso de factores de crecimiento y citoquinas para regular la formación ósea, como las proteínas morfogenéticas óseas (BMP, del inglés *bone morphogenetic proteins*); la introducción del plasma rico en plaquetas (PRP) en un intento de promover la reparación de tendón, ligamento, músculo o cartílago; el uso de la reacción en cadena de la polimerasa (PCR, del inglés *polymerase chain reaction*) para identificar infecciones microbianas en cirugía ortopédica, o el aislamiento, el cultivo y la diferenciación *in vitro* de células madre mesenquimales (MSC, del inglés *mesenchymal stem cells*) para proporcionar células osteoprogenitoras, injertos de condrocitos autólogos u otros productos con aplicaciones regenerativas.

El terreno de los biomateriales se ha desarrollado rápidamente en los últimos años, lo que ha permitido ampliar la larga historia de nuestra especialidad en el empleo de materiales naturales y sintéticos para estabilizar fracturas, reparar partes blandas y sustituir articulaciones. Metales, polímeros y cerámicas con variaciones en su composición química, en su micro- y macroestructura para mejorar su comportamiento mecánico o la respuesta biológica tras su implantación, son combinados en productos de ingeniería con una amplia utilización. Muestras de ello son el poliéter éter cetona (PEEK), con elevada resistencia mecánica y a la degradación química, utilizado en superficies de deslizamiento o en dispositivos de fijación, o las cerámicas bioactivas, como los revestimientos de hidroxiapatita utilizados en las prótesis articulares para permitir la fijación secundaria del implante a través de la reabsorción y del reemplazamiento por el hueso del paciente.

La ingeniería tisular constituye una alternativa prometedora en la reparación de lesiones musculoesqueléticas. Constituye un terreno complejo e interdisciplinario en el que hay que combinar transportadores *(scaffolds)*, células, mensajeros celulares (factores de crecimiento, citoquinas) y propiedades biomecánicas. Por delante quedan importantes retos, que deberán plantearse tanto *in vitro* como en modelos animales preclínicos, pero nuestra especialidad es punta de lanza en la aplicación de estas nuevas tecnologías.

Asociado a la evolución del conocimiento básico del aparato locomotor y al avance en la biología y en los biomateriales, se ha producido un espectacular desarrollo de la ingeniería biomédica. La cirugía ortopédica y traumatología, con su importante interés socioeconómico, ha sido receptora directa o partícipe de un gran número de avances. Los implantes, tanto los dispositivos para la fijación como las endoprótesis articulares, han evolucionado en diseño y composición para hacerse mucho más duraderos y funcionales. Los grandes equipos como la tomografía computarizada (TC) o la resonancia magnética (RM) han revolucionado el diagnóstico en nuestra especialidad. La tecnología mínimamente invasiva, como la artroscopia, permite el acceso con escasa morbilidad

Cuadro 1.1 CIRUJANOS ESPAÑOLES QUE CONTRIBUYERON AL DESARROLLO DE LA ESPECIALIDAD DE CIRUGÍA ORTOPÉDICA Y TRAUMATOLOGÍA EN ESPAÑA

- Siglo x: Abulcasis. Procedimientos para el tratamiento de fracturas.
- Siglo xvi: algebristas. Encargados de reducir fracturas y luxaciones de los huesos.
- Siglo xviii: Antonio de Gimbernat. Establece la «operación reglada».
- 1897: Josep Trueta. Describe la «cura de Trueta» utilizada en la Guerra Civil.
- 1935: Manuel Bastos Ansart. Primer presidente de la Sociedad Española de Cirugía Ortopédica y Traumatología.
- 1973: Francisco Gomar Guarner. Primera Cátedra de Cirugía Ortopédica y Traumatología.
- 1983: Luis Ferrández Portal. Primer concurso a catedrático de Cirugía Ortopédica y Traumatología.

© Elsevier. Fotocopiar sin autorización es un delito.

a la práctica totalidad de la anatomía. Por último, para completar este breve recorrido, cabe indicar que la cirugía dirigida mediante la navegación quirúrgica o la cirugía robótica van ampliando su espectro de actuación y haciéndose cada vez más accesibles.

Nos esperan años de cambio hacia tratamientos más específicos y personalizados, dirigidos a la prevención más que a la sustitución como última alternativa, y basados en el conocimiento profundo de la biología celular y molecular en la cirugía ortopédica y traumatología. Nuestro papel como cirujanos será mantenernos al día mediante el estudio y la investigación para proveer a nuestros pacientes de la mejor alternativa terapéutica posible.

Si en el terreno de la asistencia y la investigación hemos avanzado, no podría ser menos en el tercer pilar de la actividad médica: la docencia. Centrándonos en nuestro país, la instauración del sistema de formación de especialistas (de médicos internos residentes [sistema MIR]) a finales de los años setenta ha conseguido, a través de los centros hospitalarios acreditados para su enseñanza, unas magníficas generaciones de médicos. El Consejo de Universidades reconoció la importancia de la disciplina mediante la creación del Área de Conocimiento de Traumatología y Ortopedia en el año 2005. Fruto de ella fue la convocatoria de cátedras específicamente independizadas del tronco común de la Cirugía a partir del año 2007. Si nosotros nos separamos del abrazo fraternal de la cirugía general, probablemente nos encontremos en los albores de la independencia de áreas selectivas de actuación en nuestra especialidad. Seguro que las llamadas «áreas de capacitación específica», como la ortopedia infantil o la cirugía del raquis, reclamarán su protagonismo en breve.

Todo ello supone una especialidad, Cirugía Ortopédica y Traumatología, dinámica y enormemente atractiva para la dedicación futura del joven médico.

En la tabla 1.2 se resumen algunos de los eventos históricos más relevantes de la cirugía ortopédica y traumatología.

3. CONCLUSIONES

- La especialidad es conceptualmente médico-quirúrgica, aunque en las últimas décadas el traumatólogo deba dedicar una mayor actividad a la cirugía.
- La práctica de la traumatología es tan antigua como la actividad humana.
- Los avances en la vertiente traumatológica de nuestra disciplina siempre se han producido de la mano de las acciones bélicas.
- Los textos griegos y romanos, principalmente de Hipócrates y Galeno, no fueron cuestionados hasta el Renacimiento, cuando se produjeron grandes hitos quirúrgicos, como el conocimiento de la anatomía y el control de la hemorragia.
- El siglo XVIII trajo consigo la ortopedia, junto con la revolución científica, así como la consolidación de la cirugía como disciplina científica.
- En el siglo XIX y durante la primera mitad del XX, de la mano de la revolución quirúrgica que supone el desarrollo de la anestesia, la asepsia y la antisepsia o la aparición de los rayos X y de los antibióticos, durante los conflictos mundiales, la cirugía ortopédica y traumatología asumió entidad propia y comenzó su gran salto científico y tecnológico.
- Desde mediados del siglo XX hasta la actualidad se ha producido el despegue de las nuevas técnicas quirúrgicas, como las sustituciones articulares mediante endoprótesis, la osteosíntesis, la cirugía del raquis, la microcirugía, la artroscopia y muchas otras, que sitúan en la punta de lanza de la cirugía a nuestra especialidad.
- En el futuro el reto será, a través del conocimiento básico del sistema musculoesquelético, el desarrollo del tratamiento biológico de las patologías.

TABLA 1.2 Hitos en el desarrollo de la cirugía ortopédica y traumatología

Fecha	Hito
1600 a. de C.	Papiro de Edwin Smith
460-370 a. de C.	Hipócrates
129-199 d. de C.	Galeno
963-1013 d. de C.	Abulcasis
1290-1380	Guy de Chauliac
1543	*De Humani Corporis Fabrica*, de Andrés Vesalio
1734-1816	Antonio de Gimbernat
1741	Se acuña el término «ortopedia»
1861	Primera Cátedra de Cirugía Ortopédica
1887	Fundación de la American Academy of Orthopaedic Surgeons (AAOS)
1935	Fundación de la Société Internationale de Chirurgie Orthopédique et de Traumatologie (SICOT) Fundación de la Sociedad Española de Cirugía Ortopédica y Traumatología (SECOT)
1944	Reconocimiento en España de la especialidad de Traumatología y Cirugía Ortopédica
1958	Müller: creación de la Arbeitsgemeinschaft für Osteosynthesefragen/Association for Study of Internal Fixation (AO/ASIF)
1962	Prótesis de Charnley
1973	Primera Cátedra de Cirugía Traumatológica y Ortopédica en España

Lecturas recomendadas

Ballesteros Massó R, Gómez Barrena E, Delgado Martínez AD. Historia de la Traumatología y Cirugía Ortopédica. Disponible en: http://www.ujaen.es/investiga/cts380/historia

Curto Gamallo JM, Ferrández Portal L, Gómez-Castresana Bachiller F, Herrera A, Jordà E, Pérez A, et al. Historia de la SECOT. Barcelona: Stm Editores; 2002.

Ellis H. The Cambridge Illustrated History of Surgery. Cambridge: Cambridge University Press; 2009.

Ferrández Portal L. Cirugía Ortopédica y Traumatología: Concepto y Resumen Histórico. Manual SECOT de Cirugía Ortopédica y Traumatología. 2.ª ed. Madrid: Médica Panamericana; 2009. p. 3-5.

Moral Torres J. El «Método español» en el tratamiento de las heridas de guerra (Técnica de Orr-Bastos-Trueta). Los médicos y la medicina en la Guerra Civil Española. Madrid: Beecham; 1986. p. 159-66.

Munuera Martínez L. Cirugía Ortopédica: de la artesanía a la biomecánica y a la biología molecular. En: Rodríguez Montes JA, ed. Historias de la Cirugía. Madrid: Ergon; 2003. p. 177-95.

O'Keefe RJ, Jacobs JJ, Chu CR, Einhorn ThA. Orthopaedic Basic Science. Foundations of Clinical Practice. 4.ª ed. Rosemont: American Academy of Orthopaedic Surgeons; 2013.

© Elsevier. Fotocopiar sin autorización es un delito.

AUTOEVALUACIÓN

1. Nicolas Andry propuso el término «ortopedia» en el siglo XVIII, que hace referencia a:
- **a.** La ubicación correcta de cada hueso.
- **b.** La corrección de las deformidades de los niños.
- **c.** El árbol que es símbolo de la especialidad.
- **d.** La unión entre los barberos y los cirujanos.
- **e.** Ninguna de las anteriores.

Respuesta correcta: b.

Respuesta razonada: La palabra «ortopedia» proviene del griego y etimológicamente proviene de *ortos* («derecho», «recto») y *paidós* («niño»).

2. ¿Qué porcentaje de personas con incapacidad laboral permanente lo son a consecuencia de problemas musculoesqueléticos?
- **a.** 5%.
- **b.** 10%.
- **c.** 20%.
- **d.** 50%.
- **e.** 80%.

Respuesta correcta: d.

Respuesta razonada: La relevancia sociosanitaria y económica de la cirugía ortopédica y traumatología es tal que supone la segunda causa de incapacidad laboral temporal después del catarro común y la primera de incapacidad laboral permanente, además de ser la especialidad a la que más se consulta según la Encuesta Nacional de Salud.

3. La especialidad de Cirugía Ortopédica y Traumatología es reconocida en España en el siglo:
- **a.** XVII.
- **b.** XVIII.
- **c.** XIX.
- **d.** XX.
- **e.** XXI.

Respuesta correcta: d.

Respuesta razonada: Pese a las múltiples referencias históricas sobre la especialidad, no fue hasta el siglo XX cuando se reconoció la especialidad en España.

4. Los avances históricos en la disciplina de traumatología se han producido asociados… ¿a qué tipo de eventos?
- **a.** Guerras.
- **b.** Brotes de enfermedades infecciosas como la tuberculosis.
- **c.** Malformaciones congénitas de los niños.
- **d.** Grandes migraciones del campo a la ciudad.
- **e.** Todas las anteriores.

Respuesta correcta: a.

Respuesta razonada: Las acciones bélicas han permitido que se produzcan grandes avances en el manejo de heridas, fracturas, amputaciones, etc.

© Elsevier. Fotocopiar sin autorización es un delito.

CAPÍTULO 2

Fisiopatología ósea

Luis Ferrández Portal

ÍNDICE DEL CAPÍTULO

1. **Introducción: concepto y funciones de los huesos y del esqueleto** 10
2. **Composición del hueso: tejido óseo** 11
   2.1. Fracción orgánica 11
   2.2. Fracción inorgánica o mineral 13
3. **Variantes de tejido óseo** 13
4. **Formación del hueso: proceso de osificación u osteogénesis** 13
5. **Modelado y remodelado óseos** 13
6. **Anatomía básica: tipos de hueso, periostio y vascularización** 14
   6.1. Tipos de hueso 14
   6.2. Periostio 15
   6.3. Vascularización de los huesos 15
7. **Arquitectura del hueso: hueso cortical y hueso esponjoso** 15
8. **Crecimiento de los huesos. El cartílago de crecimiento** 17
9. **Conclusiones** 18

OBJETIVOS DEL CAPÍTULO

- Entender el hueso como un tejido vivo, con múltiples funciones estructurales y metabólicas.
- Conocer la variada composición del tejido óseo, con sus componentes orgánico y mineral, y las variantes del tejido óseo (no laminar y laminar).
- Describir la osteogénesis en su forma membranosa y endocondral. Conocer las distintas fases del proceso de remodelado óseo.
- Diferenciar los distintos tipos de hueso, así como las diferentes partes que lo componen y la forma de vascularización ósea.
- Introducir las características estructurales que diferencian el hueso cortical del hueso esponjoso.
- Relatar cómo se produce el crecimiento óseo en la infancia, describiendo el cartílago de crecimiento, o fisis.

1. INTRODUCCIÓN: CONCEPTO Y FUNCIONES DE LOS HUESOS Y DEL ESQUELETO

Los huesos son órganos dotados de una rica vitalidad. El conjunto de todos ellos forman el esqueleto, o aparato óseo, que constituye la porción sólida del armazón corporal. Existen en nuestro organismo un total de 206 huesos.

Los huesos están formados por un tejido conjuntivo con gran actividad y dinamismo en el que se encuentran unos elementos celulares muy bien diferenciados. Este tejido conjuntivo es muy similar al resto de los tejidos conjuntivos, pero con la particularidad de que es extraordinariamente duro debido a que en su seno se va a producir un proceso de mineralización.

Las funciones de los huesos, y particularmente del esqueleto, son las siguientes:

- *Función protectora de órganos y sistemas.* El esqueleto actúa como protector de órganos vitales internos, como el corazón y los pulmones, de parte de los grandes vasos (protegidos por el armazón torácico), del aparato urinario, de los órganos de la reproducción y de la porción distal del aparato digestivo (protegidos por la pelvis), de la médula nerviosa y de parte de sus raíces (protegidos por la columna vertebral), así como del encéfalo y de sus cubiertas (protegidos por el cráneo).

© 2015. Elsevier España, S.L.U. Reservados todos los derechos

- *Función de sostén corporal.* La llevan a cabo los huesos de las extremidades inferiores y de gran parte del esqueleto axial (columna vertebral y pelvis).
- *Función dinámica.* Los huesos actúan como palancas que ejercen tracción en los elementos musculotendinosos que en ellos se insertan, permitiendo de esta manera la marcha y los movimientos de los miembros.
- *Función de depósito de minerales.* Además, actúan como *reguladores de la calcemia.*
- *Función hematopoyética.* Al contener en su interior la médula ósea, los huesos participan lógicamente de esta función.
- *Función reguladora de la respuesta inmune.*

En el cuadro 2.1 se resumen las funciones fundamentales de los huesos.

2. COMPOSICIÓN DEL HUESO: TEJIDO ÓSEO

Véase el esquema de los componentes del hueso en el cuadro 2.2.

El tejido fundamental constituyente de los huesos es el tejido óseo. Como ya hemos dicho, es un tejido conjuntivo que se distingue por su particular dureza. Está formado por unos elementos celulares y un componente extracelular, o matriz ósea. Esta se divide a su vez en dos fracciones: una orgánica y otra mineral.

2.1. Fracción orgánica

Corresponde al 30% de la composición del hueso seco y para su estudio podemos considerar integrados en ella los elementos celulares (que forman el 2% de la misma) y el componente extracelular (que constituye el 98% restante de esta fracción). El componente extracelular está compuesto por colágeno, mucopolisacáridos y algunos lípidos. En él se encuentra también la sustancia fundamental o amorfa.

ELEMENTOS CELULARES DEL TEJIDO ÓSEO

Se distinguen tres tipos de células: osteoblastos, osteoclastos y osteocitos. Los dos primeros tipos tienen una línea de origen diferente, mientras que los osteocitos derivan de los osteoblastos.

Los osteoblastos son las células formadoras de hueso y tienen su origen en una célula madre mesenquimal que se transforma bajo la influencia de factores de crecimiento. Esta célula se conoce como «preosteoblasto» y se localiza en las superficies perióstica y endóstica de los huesos. También pueden derivar de la línea estromal del sistema reticuloendotelial. Los osteoblastos son células voluminosas y mononucleadas, con abundante retículo endoplásmico, mitocondrias y un rico aparato de Golgi. Son muy activas, y se sitúan sobre la superficie del hueso que van formando. Su forma es piriforme o rectangular, disponiéndose su eje mayor perpendicularmente en relación con la sustancia que van creando. Esta sustancia, de consistencia blanda, se conoce como «osteoide» y sobre ella tendrá lugar el proceso de mineralización (fig. e2.1). La función primordial de estas células es la síntesis del componente orgánico de la matriz ósea. La superficie externa de su membrana celular es rica en fosfatasa alcalina, la cual tiene una participación muy directa en el proceso de mineralización del tejido óseo.

Los osteoclastos son las células que tienen como objetivo principal la destrucción del hueso (resorción ósea). Esta función guarda un equilibrio con la formación llevada a cabo por los osteoblastos. Los osteoclastos derivan de células pluripotenciales de la médula ósea que van a dar lugar también a los monocitos y macrófagos, y estarían formados por fusión de monocitos. Son células de gran tamaño, de morfología redondeada y multinucleadas, cuyo número de núcleos oscila entre 3 y 20. Su protoplasma es rico en fosfatasas ácidas. Se sitúan a lo largo de la superficie ósea que van destruyendo, creando en ella unas zonas de depresión ósea, a la manera de cavidades, que reciben el nombre de «lagunas de Howship». La superficie del osteoclasto que queda enfrentada a estas cavidades va a presentar un borde rizado, llamado «ribete en cepillo» o «ribete en orla». Este ribete se hará más evidente cuanto mayor sea la actividad de resorción por parte de la célula (fig. e2.2). Los osteoclastos que se sitúan alejados de la superficie del hueso se conocen como «osteoclastos inactivos» u «osteoclastos en reposo». Los osteoclastos intervienen también en la homeostasis de la calcemia,

www.medilibros.com

Cuadro 2.1 FUNCIONES FUNDAMENTALES DE LOS HUESOS

- Protectores de órganos y sistemas.
- Sostén corporal.
- Dinámica: marcha y movimientos.
- Depósito de minerales y reguladores de la calcemia.
- Función hematopoyética.
- Función reguladora de la respuesta inmune.

Cuadro 2.2 COMPONENTES DEL HUESO

Fracción orgánica (30% del hueso seco)
- Elementos celulares (2%): osteoblasto, osteoclasto y osteocito (90% de las células).
- Componentes extracelulares (98%): colágeno de tipo 1, proteínas no colágenas (osteocalcina, osteonectina, osteopontina) y sustancia fundamental o amorfa (mucopolisacáridos, glicoproteínas).

Fracción inorgánica (70% del hueso seco)
- Hidroxiapatita: fosfato tricálcico (80%), carbonato cálcico (10%) y otras sales.

© Elsevier. Fotocopiar sin autorización es un delito.



FIGURA 2.1
Microfotografía de un osteocito.

respondiendo a la hormona paratiroidea y a la calcitonina. Cuando los osteoclastos completan su ciclo de resorción, desaparecen por apoptosis.

Los osteocitos son las células maduras del tejido óseo y, además, las más numerosas. Derivan de los osteoblastos, los cuales toman el nombre de «osteocitos» cuando aquellos quedan rodeados por la matriz ósea ya mineralizada. El 90% de las células del tejido óseo maduro son osteocitos, pero solamente el 15% de los osteoblastos se transforman en osteocitos; el resto desaparecen por apoptosis. Los osteocitos varían de forma en función de la profundidad de su localización; así, los más superficiales tienen un aspecto redondeado, mientras que los situados más profundamente muestran una forma elíptica (parecida a la de las pepitas de melón), con un núcleo central y unas prolongaciones como las patas de una araña (fig. 2.1). Los osteocitos están alojados en unas cavidades que reciben el nombre de «cavidades osteocitarias» u «osteoplastos», de las cuales parten unos conductos llamados «conductos calcóforos». Los osteocitos regulan el metabolismo global del tejido óseo y pueden tener también una función de resorción, que se encuentra asociada a ciertas patologías, como el hiperparatiroidismo y la osteomalacia.

En aquellos casos en los que en el hueso se producen lesiones isquémicas, histológicamente la zona afectada por la falta de riego mostrará una ausencia de osteocitos y las cavidades osteocitarias aparecerán vacías.

COMPONENTE EXTRACELULAR DE LA FRACCIÓN ORGÁNICA

Está formado por colágeno, proteínas no colágenas y la sustancia fundamental.

El *colágeno* constituye el 95-98% de la fracción orgánica del tejido óseo. Este colágeno, que es del tipo 1, se dispone en forma de fibras (fibras colágenas). Existe también un pequeño porcentaje de proteínas no colágenas (5-10%), las cuales tienen un importante papel en el proceso de mineralización. Dentro del componente extracelular de esta fracción se encuentra también la sustancia fundamental o amorfa.

El colágeno es la estructura proteica más abundante existente en el hueso y se corresponde con un colágeno de tipo 1 cuya molécula primitiva, o molécula de procolágeno, está formada por tres cadenas polipeptídicas enrolladas en triple hélice. Las fibras colágenas proporcionan al hueso una eficaz resistencia a las fuerzas de tracción y son ricas en aminoácidos, entre los que destaca la hidroxiprolina. Defectos del metabolismo del colágeno de tipo I están presentes en la displasia conocida como «osteogénesis imperfecta».

Entre las *proteínas no colágenas* va a destacar la osteocalcina, la cual interviene en el proceso de mineralización y puede utilizarse como marcador bioquímico de la actividad osteoblástica. Constituye del 10 al 20% de todas las proteínas no colágenas. Existen otras, como la osteonectina y la osteopontina.

En la matriz ósea se encuentran también los llamados «factores de crecimiento», que actúan como principales reguladores del metabolismo de las células óseas. Los principales de estos factores son el factor de transformación de crecimiento β (TGF-β), el factor de crecimiento insulinoide (IGF) y las proteínas morfogenéticas óseas (BMP) 1 a 6. Se desconoce todavía el número de factores de crecimiento que pueden afectar a la proliferación, a la diferenciación y a las funciones secretoras de las células óseas, pero se sabe que se va produciendo un incremento continuo de ellos. Existen múltiples aplicaciones clínicas de estos factores, sobre todo en el campo de la reparación ósea, como son la aceleración del proceso de consolidación y el tratamiento de seudoartrosis (aceleración de la fusión espinal y tratamiento de las seudoartrosis en cirugía del raquis). Pueden tener también un destacado papel en el campo de la terapia génica para el tratamiento de las pérdidas óseas. En lo referente a las BMP, es bien conocido en la actualidad el papel que representan en los procesos de formación ósea, consolidación y curación de las fracturas, y estudios relativamente recientes han demostrado la eficacia que tiene el uso de la BMP-2 humana tanto en la aceleración de la consolidación como en el descenso en las tasas de infecciones. Las BMP intervienen en el proceso de diferenciación de células osteoblásticas y potencian la función de las mismas, con lo que incrementan la formación y la reparación óseas.

Rodeando las células y las fibras colágenas se dispone la llamada «sustancia fundamental o amorfa». Esta sustancia (que representa una fracción escasa del peso de la matriz orgánica) es muy rica en proteoglicanos (mucopolisacáridos) y glicoproteínas. Los mucopolisacáridos se presentan en subunidades ligadas a una cadena central de ácido hialurónico. Estas subunidades están constituidas por moléculas de condroitinsulfato y queratán-sulfato unidas a un núcleo proteico. La acumulación excesiva de mucopolisacáridos a nivel celular, por alteración de su catabolismo, en determinados tejidos (entre ellos el tejido óseo) produce también alteraciones esqueléticas de tipo displásico que se conocen como «mucopolisacaridosis».

2.2. Fracción inorgánica o mineral

Constituye el 70% de la composición del hueso seco y se origina como consecuencia del proceso de mineralización que se establece sobre la matriz (mineralización del osteoide). Este proceso consta de dos fases: una inicial, o de formación del depósito de minerales, y una segunda, o de crecimiento, en la que se produce una proliferación y aposición de cristales minerales. En la aparición del primer núcleo de cristalización van a intervenir los osteoblastos, confirmándose así la existencia de un mecanismo celular como el más veraz para interpretar este proceso. Se produce una concentración de células, calcio y fósforo, que posteriormente se eliminarían para precipitarse sales óseas y dar comienzo así a la formación de cristales. La mayor parte del componente mineral del hueso es semejante al mineral natural hidroxiapatita, el cual se dispone en forma de cristales de forma hexagonal que están compuestos por un 80% de fosfato tricálcico y un 10% de carbonato cálcico, así como de otras sales e impurezas. Estos cristales están dispuestos en la misma dirección que las fibras colágenas. Se puede decir que el conjunto formado por fibras colágenas y cristales de hidroxiapatita se parecería al hormigón armado utilizado en las construcciones, en el cual el hormigón sería el componente mineral y las varillas metálicas en él incluidas equivaldrían a las fibras colágenas. La unión de colágenos con la hidroxiapatita es lo que da al hueso sus excepcionales propiedades mecánicas, de modo que resulta aún más resistente que el acero si tenemos en cuenta sus respectivos pesos.

3. VARIANTES DE TEJIDO ÓSEO

Cabe diferenciar dos variantes de tejido óseo en función de la época de desarrollo. La primera variante se conoce como «hueso primario», «hueso inmaduro» o «hueso no laminar», mientras que la segunda se denomina «hueso secundario», «hueso maduro» o «hueso laminar».

En el hueso primario las fibras colágenas están engrosadas; sus fascículos, desordenados, y las células, dispuestas al azar. Este tipo de hueso es débil y flexible y se deforma con facilidad. El hueso primario es el que predomina aproximadamente hasta los 4 años de edad y a partir de entonces se transforma en hueso secundario o laminar. Normalmente se encuentran restos de este tejido en determinadas zonas de nuestro esqueleto, tales como en los alvéolos dentarios, a nivel de las inserciones tendinosas, en las suturas de los huesos de la bóveda craneal y en los huesecillos del oído. También podemos observar este tipo de hueso durante las primeras fases del proceso de consolidación de las fracturas, en la osteogénesis imperfecta, en la osteopatía de Paget y en las metástasis óseas.

El hueso secundario, maduro, llamado también «hueso laminar» (por su disposición arquitectural en láminas óseas convenientemente ordenadas), se encuentra en el esqueleto a partir de los 4 años de edad. En este tipo de hueso, las fibras colágenas se disponen de manera organizada, orientándose en función de las cargas que han de soportar.

4. FORMACIÓN DEL HUESO: PROCESO DE OSIFICACIÓN U OSTEOGÉNESIS

Conviene diferenciar, en primer lugar, los términos «calcificación» y «osificación». Por «calcificación» entendemos el proceso mediante el cual se depositan sales de calcio en los tejidos, mientras que «osificación» se identifica con el proceso de formación y desarrollo del hueso. Se consideran dos vías diferentes a través de las cuales las distintas piezas esqueléticas derivadas del mesénquima primitivo llegan a osificarse y desarrollarse. Estos dos tipos de osteogénesis reciben los nombres «osteogénesis intramembranosa» y «osteogénesis endocondral», respectivamente.

La *osteogénesis u osificación intramembranosa* se forma a partir de una primitiva membrana de tejido conjuntivo embrionario sobre el centro de la cual se produce un núcleo de proliferación y condensación de células mesenquimales que, ante un aflujo vascular e influenciadas por factores de crecimiento, van a diferenciarse en osteoblastos. Este tipo de osificación se realiza, por tanto, mediante la producción directa de hueso sobre la primitiva maqueta del mesénquima y de una manera circunferencial alrededor del citado núcleo. La osificación membranosa afecta a un reducido número de huesos de nuestro esqueleto, como los de la bóveda del cráneo, y parcialmente se encuentra en otros, como el maxilar inferior y las clavículas (que son huesos de osificación mixta). La *osificación endocondral* se diferencia de la anterior porque a lo largo de su desarrollo tiene que aparecer una fase intermedia de condrificación (un modelo de cartílago hialino). Sobre la primitiva maqueta, las células mesenquimales van a diferenciarse en precondroblastos y luego en condroblastos que van a segregar la matriz cartilaginosa. A partir de la séptima semana de la vida embrionaria, en el centro de la maqueta cartilaginosa ya formada se va a establecer un proceso de osificación de la matriz a través de un tejido conjuntivo muy vascularizado cuyo objetivo es formar osteoblastos y producir un núcleo de hueso inmaduro que va a constituir el llamado «centro de osificación primario». Estos centros de osificación van a estar presentes en todos los huesos en el momento del nacimiento y en los huesos largos se sitúan justamente en el centro de las diáfisis. Después del nacimiento, los extremos de los huesos largos van a ser invadidos por vasos procedentes principalmente de los plexos periarticulares, lo que da comienzo en esta localización a un proceso de osificación que dará lugar a la formación de los llamados «centros de osificación secundaria». Estos últimos centros van a ir apareciendo a lo largo de la etapa de desarrollo del esqueleto y, de ellos, el primero que se visualiza es el localizado en el extremo distal de ambos fémures. La cronología de cada uno de ellos nos va a servir como base para identificar en qué momento de su desarrollo se encuentra un esqueleto y la edad aproximada de un individuo (fig. 2.2).

5. MODELADO Y REMODELADO ÓSEOS

Se entiende por «modelado» el proceso mediante el cual los huesos van a ir adquiriendo su morfología definitiva hasta llegar al fin del desarrollo del esqueleto. Esta morfología se

© Elsevier. Fotocopiar sin autorización es un delito.

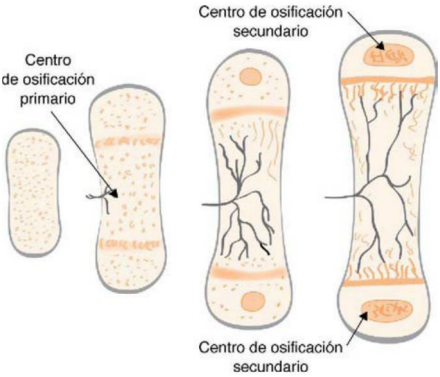

FIGURA 2.2
Esquema de la formación ósea. *De izquierda a derecha:* maqueta cartilaginosa formada en la semana 7 del desarrollo embrionario; el centro de osificación primario se forma desde un tejido conjuntivo muy vascularizado; la invasión vascular desde los plexos periarticulares en los extremos de los huesos largos dará lugar a la formación de los centros de osificación secundarios.

mantendrá después a lo largo de toda la vida a través del proceso de remodelación. El modelado se realiza a través de cambios sucesivos que se establecen sobre las superficies óseas. La alteración de este proceso provoca cambios en el desarrollo normal del esqueleto y de forma de los huesos, dando lugar a múltiples tipos de displasias.

El remodelado permite mantener al hueso en continuo dinamismo. Mediante este proceso, el hueso viejo va sustituyéndose por hueso nuevo mediante una acción coordinada entre los osteoclastos y los osteoblastos y que es realizada al unísono sobre las superficies tanto del hueso cortical como del esponjoso. Este recambio permite mantener la actividad biomecánica y frena el excesivo número de muertes osteocitarias, que podrían provocar una excesiva fragilidad ósea y la aparición de microfracturas. Aproximadamente el 20% de los huesos se están remodelando a la vez, y tanto el tejido óseo cortical como el esponjoso lo hacen de una manera constante a lo largo de un ciclo de activación celular.

El complejo proceso de la remodelación se hace a lo largo de cuatro fases, que quedan ordenadas de la siguiente manera:

1. *Fase de activación.* Durante la misma se prepara la zona correspondiente (las superficies óseas) para el proceso de remodelación, de forma que los preosteoclastos se transforman en osteoclastos.
2. *Fase de resorción o destrucción.* En esta fase se produce la acción de los osteoclastos sobre la correspondiente superficie ósea, formándose así las clásicas cavidades o lagunas. Terminada la resorción, los osteoclastos desaparecen por apoptosis.
3. *Fase de reserva o de inactividad aparente.* Esta fase puede durar hasta 2 semanas.
4. *Fase de formación.* Comienza con la llegada de los osteoblastos a las cavidades de resorción, las cuales se rellenan primero con un tejido blando (osteoide), el cual posteriormente se mineralizará. En ese momento, parte de los osteoblastos se transforman en osteocitos y el resto terminan desapareciendo. Esta fase es la de mayor duración, ya que suele alargarse hasta 3 meses.

El proceso viene a durar un total de entre 3 y 6 meses.

Conviene tener un conocimiento básico del significado de los términos «unidad de remodelación ósea» (BRU, del inglés *bone remodeling unit*), «unidad estructural ósea» (BSU, del inglés *bone structural unit*) y «unidad básica multicelular» (BMU, del inglés *basic multicellular unit*), como integrantes del proceso de remodelación ósea. La BRU se refiere al conjunto de osteoclastos y osteoblastos que actúan de una manera coordinada en un lugar concreto, participando simultáneamente en la resorción de hueso viejo y en la aposición del nuevo, de lo cual el resultado final es la formación de la llamada «BSU». Se conoce como «BMU» al conjunto de conos celulares formados por osteoclastos y osteoblastos que intervienen en el remodelado óseo cortical.

El remodelado está regulado por factores locales y sistémicos. Los locales son factores de crecimiento y prostaglandinas, mientras que los sistémicos son de tipo hormonal, a cargo de hormonas tiroideas, esteroideas y polipeptídicas.

www.medilibros.com

6. ANATOMÍA BÁSICA: TIPOS DE HUESO, PERIOSTIO Y VASCULARIZACIÓN

6.1. Tipos de hueso

En función de sus dimensiones (longitud, anchura y espesor), los huesos se dividen en largos, planos, cortos e irregulares. Como ejemplo de huesos largos tenemos el fémur (el más voluminoso de todos), la tibia y el húmero. De entre los huesos planos cabe citar al omóplato e ilíacos. Como huesos cortos destacan sobre todo los huesos del carpo. Los irregulares se caracterizan porque de un núcleo óseo central más o menos voluminoso salen una serie de prolongaciones (apófisis y tuberosidades), como sucede en el caso de las vértebras y el calcáneo, fundamentalmente. Los metacarpianos y los metatarsianos son huesos largos de pequeñas dimensiones y reciben el nombre de «huesos tubulares». En los huesos largos hay que diferenciar sus extremos, llamados «epífisis» (ambos recubiertos de cartílago), y una parte centra cilíndrica y larga, la diáfisis. Entre las epífisis y la diáfisis existen unas zonas de transición que se expanden lateralmente y se denominan «metáfisis». En el interior de las diáfisis de los huesos largos se sitúa la cavidad medular, espacio hueco que está ocupado por la médula hematopoyética, o médula ósea. Tanto en el interior de las epífisis y de las metáfisis como en otros lugares (calcáneo, astrágalo, esternón, somas vertebrales e ilíacos) existe abundante cantidad de tejido óseo esponjoso, entre cuyos espacios se deposita igualmente médula ósea, que es muy abundante en los primeros años de vida. Esta médula va sustituyéndose por grasa a medida que el esqueleto va envejeciendo.

6.2. Periostio

Es una capa de tejido conjuntivo que tapiza la superficie externa de las corticales y queda amarrada a ellas por las llamadas «fibras de Sharpey». Está constituido por dos capas: una externa, que es rica en fibrocolágeno y presenta escasa actividad, y otra interna, que es la que está en contacto directo con la cortical y muestra abundantes osteoblastos, lo que la hace muy activa. Esta capa interna recibe el nombre de «cambium» y se encuentra muy desarrollada y activa en los huesos jóvenes. Durante los primeros años de la vida el periostio es bastante grueso y está muy adherido al hueso, por lo que cuesta despegarlo del mismo. El grosor y la adherencia van disminuyendo a lo largo de los años, por lo que en edades avanzadas se hace muy fino y se despega con facilidad. El periostio reacciona ante múltiples agresiones (traumatismos, tumores, infecciones, infartos óseos), y esta reacción es muy intensa en edades infantiles y más pobre en adultos y ancianos. La reacción se traduce mediante la aparición de capas de periostio osificadas que se sitúan paralelamente o en vertical sobre la superficie del hueso. Por sus propiedades osteogénicas, la membrana perióstica va a participar activamente en el proceso de consolidación de las fracturas favoreciendo la formación del callo periférico o externo. Este callo es mucho más voluminoso y se forma con más rapidez cuando las fracturas tienen lugar en huesos de niños y adolescentes, mientras que es mucho más escaso y tarda más en formarse en los huesos de adultos y, sobre todo, ancianos. También es importante el papel del periostio en el crecimiento en anchura de los huesos, el cual se hace a través de una osificación de tipo membranoso.

La superficie interna de los huesos está recubierta por una membrana similar al periostio pero mucho más delgada y de menor actividad, la cual recibe el nombre de «endostio». A pesar de su poca capacidad osteogénica, participa en la formación del callo de fractura «endostal» o interno, el cual tiene mucho menos grosor que el externo y contribuye en menor medida a la estabilización de las fracturas.

6.3. Vascularización de los huesos

Por ser órganos muy activos, los huesos necesitan estar bien vascularizados para mantener su metabolismo y su proceso de remodelación. Un déficit vascular de un hueso o de alguna zona concreta de alguno de ellos implicaría riesgo de isquemia y, por tanto, de necrosis ósea. Determinados huesos están pobremente irrigados, entre los cuales destaca, sobre todo, el astrágalo, que, al no tener inserciones musculares, presenta un flujo vascular deficitario y por este motivo, cuando se fractura, la consolidación de los fragmentos se hace lentamente o no se realiza, e incluso los fragmentos pueden necrosarse. Lo mismo sucede en las fracturas del escafoides carpiano y con las localizadas en el tercio distal de la tibia.

Cabe diferenciar en los huesos un sistema de riego aferente o arterial y otro eferente o de drenaje venoso, interponiéndose entre los dos una red capilar importante. Centrándonos en la vascularización de un hueso largo, al que tomamos como ejemplo, hay que diferenciar en él cuatro vías o sistemas de aporte o riego arterial: una vía principal, o *sistema nutricio*; un *sistema epifisario*; un *sistema metafisario*, y un *sistema perióstico*.

La vía principal de aporte llega a través de la arteria nutricia, la cual suele ser rama de la arteria principal correspondiente (p. ej., de la arteria femoral en el caso del fémur). La arteria nutricia penetra en el hueso por el agujero nutricio, atraviesa la cortical a través del canal nutricio y, cuando llega a la cavidad medular, da dos ramas: una ascendente y otra descendente. Estas ramas terminan en las zonas metafisarias correspondientes y dan lugar a vasos terminales a la manera de un candelabro judío y a capilares que desembocan en remansos o pequeños lagos en donde la sangre pasa al sistema eferente o venoso para desembocar en un gran tronco que constituye el sistema principal de retorno. De las ramas ascendentes y descendentes salen pequeños vasos transversales que penetran a través de la cortical interna y van a irrigar los dos tercios internos de la cortical. El sistema arterial metafisario está constituido por vasos que proceden de las arterias de la musculatura adyacente y que, penetrando a través de las corticales, llegan hasta las correspondientes metáfisis y se confunden con los terminales de las ramas ascendentes y descendentes de la arteria nutricia. El sistema de aporte epifisario se hace a través de vasos que llegan a las epífisis procedentes de los círculos arteriales periarticulares situados en las inserciones capsulares. Las circulaciones epifisaria y metafisaria quedan incomunicadas durante la época de desarrollo por la interposición del cartílago de crecimiento, o fisis, entre ambos segmentos. Este cartílago hace de auténtica barrera e impide la unión de ambas circulaciones hasta que desaparece. No obstante, durante el primer año de vida, debido a que la fisis todavía es de consistencia débil, sí puede establecerse comunicación. El sistema de riego perióstico procede de los vasos de los músculos próximos, que forman una extensa red a lo largo de la membrana. De ella parten pequeños ramos que penetran a través de la cortical y que terminan irrigando el tercio externo de la misma al entrar en contacto con los que riegan los dos tercios internos y que proceden de las ramas del sistema nutricio. Se puede llegar a establecer una circulación vicariante entre ambos sistemas cuando sea necesario invirtiendo el flujo de la corriente (cambiándola de centrífuga a centrípeta), como sucede en el caso de los enclavados endomedulares (fig. e2.3).

La circulación de retorno va a hacerse a través de vasos venosos o eferentes a través de una serie de rutas que terminan convergiendo en el llamado «gran seno venoso central». La capacidad de esta circulación venosa llega a ser de seis a ocho veces mayor que la de la arteria.

7. ARQUITECTURA DEL HUESO: HUESO CORTICAL Y HUESO ESPONJOSO

En los huesos hay que distinguir dos zonas que son arquitecturalmente diferentes. Una de ellas, que es la situada más superficialmente, es de consistencia dura y corresponde a la cortical o compacta. La otra, situada internamente, es más porosa y se conoce como «esponjosa» o «trabecular». Como ejemplo clásico de zona compacta tendríamos la cortical

© Elsevier. Fotocopiar sin autorización es un delito.

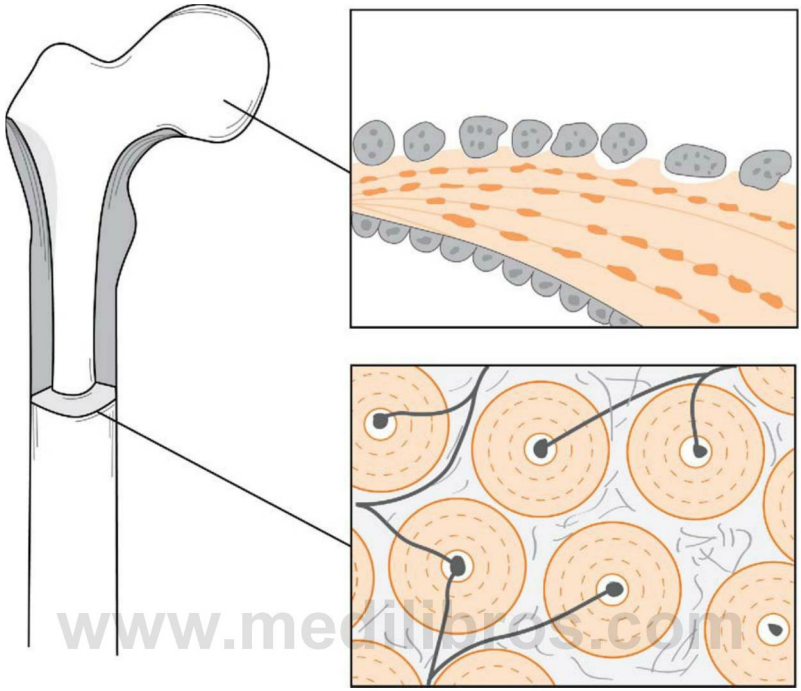

www.medilibros.com

FIGURA 2.3
Microarquitectura del hueso cortical. Para más detalles, véase el texto.

de la diáfisis de los huesos largos, y de zona esponjosa, el hueso contenido en el interior del calcáneo, de un cuerpo vertebral y de los extremos de los huesos largos. El hueso cortical, que presenta más densidad y menos porosidad que el esponjoso o trabecular, representa el 80% de la masa ósea del esqueleto, mientras que el trabecular solo constituye el 20% restante. El hueso esponjoso presenta un área de superficie 20 veces mayor por unidad de volumen que el cortical y su actividad es 8 veces superior a la de este último, lo que explica la rapidez con que el hueso esponjoso responde a los cambios provocados por las cargas mecánicas. La cortical va a tener fundamentalmente una función mecánica, y la esponjosa, una metabólica.

El hueso cortical está formado arquitecturalmente por un conjunto de unidades cilíndricas compuestas a su vez por láminas óseas dispuestas concéntricamente unas con relación a otras. Cada una de estas unidades recibe el nombre de «osteona» o «sistema haversiano» y constituyen la unidad funcional del hueso cortical maduro. Por el centro de cada osteona discurre el llamado «conducto de Havers», por el que pasan vasos y nervios. Los conductos de Havers se comunican entre sí a través de los canales de Volkmann. En los espacios que existen entre cada osteona se disponen los sistemas laminares intersticiales y rodeando por fuera al conjunto de todos los sistemas osteónicos de la cortical nos encontramos con otro conjunto de láminas que recibe el nombre de «láminas circunferenciales externas», mientras que por dentro se disponen las llamadas «láminas circunferenciales internas» (fig. 2.3). A lo largo de las láminas de los sistemas osteónicos se sitúan los osteocitos, de forma que los de una lámina se comunican con los de otra mediante sus prolongaciones, pero sin que exista comunicación entre los osteocitos de diferentes osteonas.

El hueso esponjoso está constituido por un conjunto de trabéculas óseas dispuestas a la manera de una red o malla tridimensional como si fueran «placas» y «tubos» que se entrecruzaran. Este tipo de hueso lo vamos a observar sobre todo en el interior de las metáfisis y epífisis de los huesos largos, así como en el interior de los huesos cortos, somas vertebrales, calcáneo, etc. (fig. e2.4). Las trabéculas óseas se disponen orientadas de una manera ordenada, disposición que tiene por objetivo soportar las cargas que el hueso recibe, como podemos ver en la extremidad superior del fémur y en un cuerpo vertebral (fig. 2.4). En los espacios que existen entre las trabéculas hay médula ósea y grasa en diferentes proporciones según las edades, de forma que se

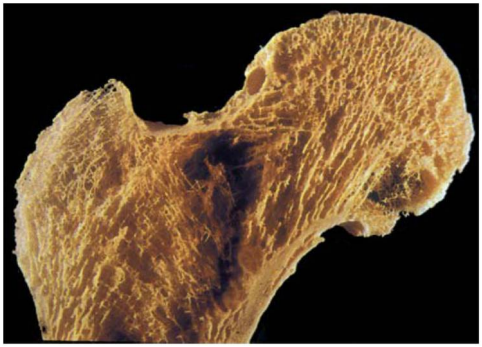

FIGURA 2.4
Fotografía de un corte coronal de un fémur proximal. Obsérvese la disposición ordenada de las trabéculas.

encuentra abundante cantidad de la primera durante los primeros años de vida, mientras que es más abundante la grasa en los huesos de adultos y ancianos. No obstante, siempre quedan zonas de concentración de médula ósea en el interior del hueso esponjoso de algunos huesos para poder mantener la actividad hematopoyética, como sucede en el esternón, las costillas, los ilíacos y los somas vertebrales, entre otros. La masa ósea del hueso esponjoso va disminuyendo a lo largo del tiempo, de modo que adelgazan e incluso desaparecen sistemas trabeculares, lo que provoca una fragilidad más o menos importante de determinados segmentos, con el riesgo de aparición de fracturas osteoporóticas (fig. e2.5). Esta disminución de la masa ósea se establece también en el hueso cortical.

8. CRECIMIENTO DE LOS HUESOS. EL CARTÍLAGO DE CRECIMIENTO

Hay que considerar el crecimiento en longitud y en anchura. El crecimiento en longitud queda muy bien determinado en los huesos largos. Dicho crecimiento se lleva a cabo gracias a la actividad del cartílago de crecimiento, cartílago yugal, placa de crecimiento o fisis. Esta estructura se sitúa en los extremos de dichos huesos como frontera entre los segmentos epifisarios y metafisarios. El cartílago de crecimiento mantiene su actividad durante el tiempo que dura el desarrollo del esqueleto y desaparece al alcanzarse la madurez ósea, es decir, entre los 18 y los 20 años de edad en los varones y entre los 14 y los 16 en las mujeres.

El cartílago de crecimiento está constituido por una serie de capas o escalones celulares que muestran diferencias tanto histológicas como funcionales. Estas capas se disponen en el espacio comprendido entre el hueso subcondral y el segmento metafisario correspondiente. Se diferencian seis capas, que, partiendo desde el límite epifisario, se ordenan de la siguiente manera: capa germinal o de reserva, capa proliferativa, capa hipertrófica, capa de calcificación, capa vascular y capa de osificación. La primera capa, *capa* germinal o zona de reserva, está situada por debajo del núcleo de osificación secundario; tiene pocas células y mucha matriz, pero participa en el crecimiento longitudinal actuando como un almacén de elementos nutritivos. La *capa proliferativa* está formada por condrocitos aplanados que son de mayor tamaño que los de la capa anterior y se disponen ordenados unos sobre otros a la manera de «pilas de monedas» formando columnas paralelas entre ellas. Cada columna contiene de 10 a 14 células. La fertilidad y la actividad de esta capa (que es la zona en donde la presión de oxígeno es más elevada) están en relación con el número de células existentes, y en ella se sintetizan los elementos de la matriz. En la *capa hipertrófica* se observa un aumento significativo del tamaño celular, de forma que las células pueden ser cinco veces más grandes que las de la capa anterior y mostrar signos de vacuolización (fig. e2.6). Los condrocitos suelen mostrar una importante actividad metabólica y contienen una gran cantidad de calcio celular, hasta que, finalmente, desaparecen por apoptosis. Esta capa, al ser avascular, presenta una presión de oxígeno muy baja. La capa hipertrófica se subdivide en tres zonas, que, ordenadas de epífisis a metáfisis, son las siguientes: zona de maduración, zona degenerativa y zona de calcificación provisional. En las dos primeras se va preparando la matriz para la maduración, y en la tercera tiene lugar la calcificación provisional de la misma. A continuación de la zona de calcificación de la capa hipertrófica nos encontramos con la metáfisis, que comienza sobrepasando el último tabique de cada una de las columnas de condrocitos de la capa hipertrófica. Se produce una invasión vascular de la zona, con aporte de células progenitoras y una acción de los osteoblastos que forman un hueso de tipo primario o esponjosa primaria. Posteriormente, este hueso es reabsorbido por osteoclastos para dar paso a una nueva formación osteoblástica cuya acción osteogénica da lugar a la aparición de hueso laminar maduro con transformación de la esponjosa primaria en secundaria. A la altura del segmento metafisodiafisario tiene lugar un proceso de modelación por la acción sincronizada entre la resorción osteoclástica y la formación osteoblástica; a este proceso se denomina de «funelización» o «embudización» y mediante el mismo se produce un entallado característico en dicho segmento. Podemos observar una alteración, tanto en la transformación del hueso primario en secundario como en la modelación, en algunas displasias, como es el caso de la osteopetrosis y la displasia metafisaria.

Rodeando al cartílago de crecimiento nos encontramos con dos estructuras: el *surco de osificación de Ranvier* y el *anillo pericondral de La Croix*. Las células del surco tienen como objetivo aumentar el diámetro y el crecimiento lateral de la fisis. El anillo actúa como fuerte nexo de unión entre el hueso y la placa de crecimiento, de modo que tiene, fundamentalmente, una función mecánica.

El grado de actividad de los cartílagos de crecimiento de los huesos largos depende de cada uno de estos y de la localización proximal o distal de aquellos. Así, en el fémur, la fisis más activa es la situada a nivel distal e interviene en el crecimiento longitudinal de este hueso con una proporción del 70%. En la tibia, sin embargo, este crecimiento se hace en un 60% gracias a la actividad del cartílago de crecimiento proximal. Con relación al húmero, la fisis más fértil es la situada a nivel proximal, mientras que en

© Elsevier. Fotocopiar sin autorización es un delito.

el radio es la distal. La consecuencia de todo esto es que los cartílagos más activos los encontramos en el miembro inferior, próximos a la rodilla (distal de fémur y proximal de tibia), mientras que en el superior son aquellos que están situados alejados del codo (cartílagos superior de hombro y distal de radio).

El crecimiento en anchura de los huesos se realiza mediante aposición de hueso subperióstico (osificación perióstica) y de manera similar a lo que sucede en el proceso de osificación membranosa.

El comportamiento sobre la placa de crecimiento de las principales hormonas y vitaminas es variable. Así, estimulan su función la tiroxina, la hormona paratiroidea, la calcitonina y la hormona de crecimiento, mientras que tienen efectos negativos los glucocorticoides y la insulina. En cuanto a los esteroides sexuales, los andrógenos muestran un efecto anabólico y en dosis elevadas aceleran el cierre de la placa de crecimiento, mientras que los estrógenos aumentan el grosor de la misma. Un exceso de vitamina D puede provocar alteraciones atróficas en el cartílago, mientras que la vitamina A favorece el metabolismo celular del mismo. Por su parte, la vitamina C estimula la matriz del cartílago de crecimiento.

Determinados factores pueden actuar sobre la placa de crecimiento, entre ellos las radiaciones y las infecciones. Las radiaciones frenan la actividad condroblástica afectando al desarrollo longitudinal, pero no alteran el desarrollo en anchura. Con relación a las infecciones, hay que constatar que, durante la época de crecimiento, el cartílago hace de barrera entre epífisis y metáfisis, por lo que un proceso infeccioso localizado en este último segmento no se podría propagar hasta la epífisis, evitándose así la aparición de una artritis (salvo en el caso de las articulaciones en las que las metáfisis son intraarticulares, como es el caso de la cadera). La desnutrición, las enfermedades crónicas, el raquitismo y el escorbuto actúan también negativamente sobre el crecimiento de los huesos.

9. CONCLUSIONES

- El tejido óseo constituye una parte fundamental del cuerpo humano, no solo por su función estructural sino también por la metabólica.
- El hueso está compuesto por una porción orgánica celular, mayoritariamente osteocitos, otra orgánica extracelular, sobre todo colágeno 1, y una porción no orgánica, fundamentalmente hidroxiapatita.
- El hueso puede crecer de forma membranosa, a partir de tejido conjuntivo, o endocondral, en la que la osificación está mediada por condroblastos. El proceso de remodelación ósea pasa por cuatro fases y dura en total entre 3 y 6 meses.
- Los huesos se clasifican según sus dimensiones. La vascularización ósea tiene un sistema nutricio —el principal—, un sistema epifisario, un sistema metafisario y un sistema perióstico.
- Existen dos tipos diferenciados de hueso: el cortical y el esponjoso. El cortical tiene una función mecánica, y el esponjoso, una metabólica.
- El crecimiento de los huesos, sobre todo en longitud, se lleva a cabo en la fisis, o cartílago de crecimiento, situado entre la epífisis y la metáfisis de los huesos largos. Está estructurada en varias capas, cada una de las cuales presenta características peculiares.

Lecturas recomendadas

Baron R. Principios generales de la biología ósea. En: Rosen CJ, ed. Primer on the Metabolic Bone Diseases and Disorders of Mineral Metabolism. 5.ª ed. Barcelona: Medical Trends. S.L; 2005. p. 1-9.

Buckwalter JA, Glincher MJ, Cooper RR, Recker R. Bone Biology. Structure, blood suply, cells, matrix and mineralization. J Bone Joint Surg. 1995;77-A:1256-75.

Ferrández Portal L, Gómez-Castresana Bachiller F. El hueso y el cartílago de crecimiento. En: Sociedad Española de Cirugía Ortopédica y Traumatología (SECOT), ed. Manual de Cirugía Ortopédica y Traumatología (tomo 1). 2.ª ed. Madrid: Médica Panamericana; 2010. p. 71-6.

Jouve JL, Bollini G, Launay F, Glard Y, Craviari T, Guillaume JM, et al. Cartilage de croissance et croissance en orthopédie. París: Elsevier Masson; 2009.

Lieberman JR, Daluiski A, Enhorn TA. The role of growth factors in the repair of bone biology and clinical applications. J. Bone Joint Surg. 2002;84A:1032-44.

Recker RR, Barger-Lux J. Embryology, Anatomy and Microstructure of Bone. En: Coe FL, Favus MJ, eds. Disorders of Bone and Mineral Metabolism. 2.ª ed. Philadelphia: Lippincott Williams & Wilkins; 2002. p. 985-1020.

Reddi AH. Bone Morphogenetic Proteins: Frow Basic Science to Clinical Applications. J Bone Joint Surg. 2001;83-A:51-6.

Salter RC. Trastornos y lesiones del sistema musculoesquelético. Barcelona: Masson; 2000.

Vigorita VJ. Basic Sciences of Bone. En: Bullough PG, ed. Orthopaedic Pathology. 2.ª ed. Philadelphia: Lippincott Williams & Wilkins; 2008. p. 1-42.

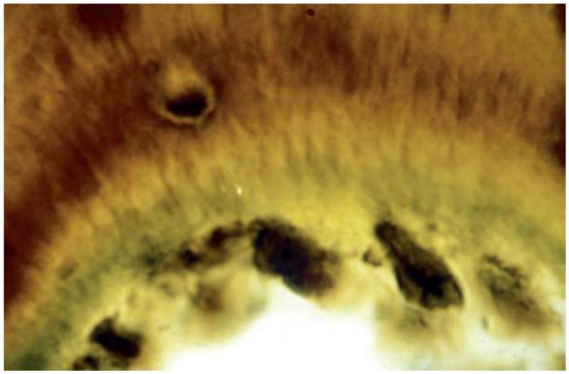

FIGURA e2.1
Microfotografía de un osteoblasto.

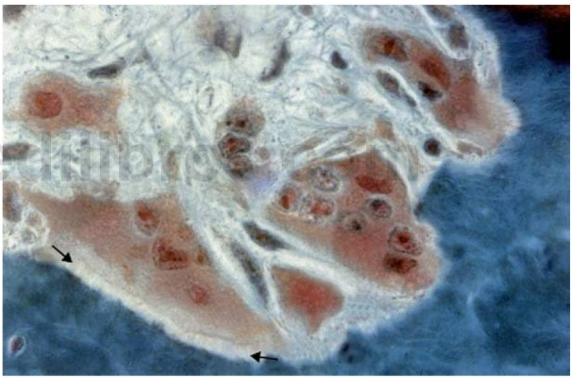

www.medilibros

FIGURA e2.2
Microfotografía de un osteoclasto.

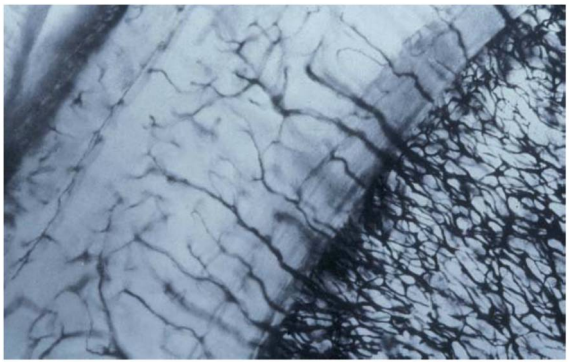

FIGURA e2.3
Microfotografía en la que se aprecia la penetración de pequeños vasos hacia la cortical, donde contactarán con los que irrigan el tercio externo de la misma.

© Elsevier. Fotocopiar sin autorización es un delito.

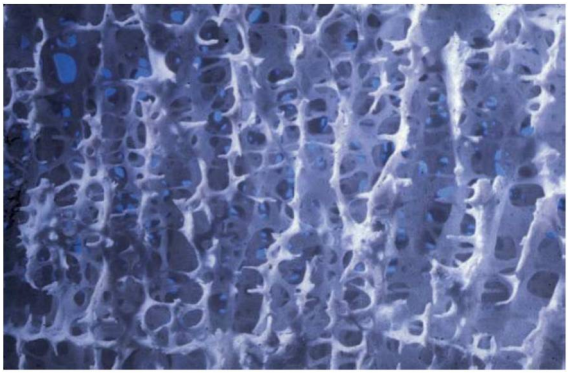

FIGURA e2.4
Microfotografía donde se observa la disposición de las trabéculas a modo de malla o red tridimensional.

www.medilibros.com

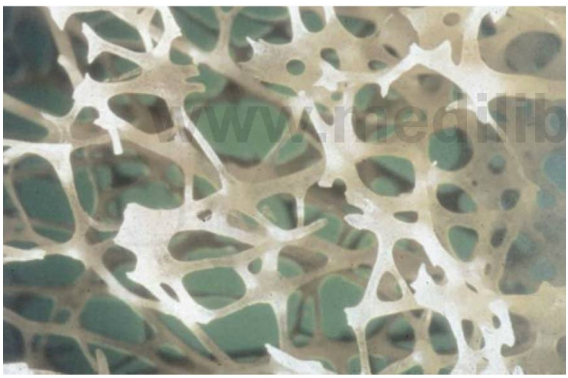

FIGURA e2.5
Microfotografía en la que se aprecia una disminución de la densidad trabecular, propia del hueso osteoporótico. Compárese con la figura e2.4, donde se aprecia un patrón normal.

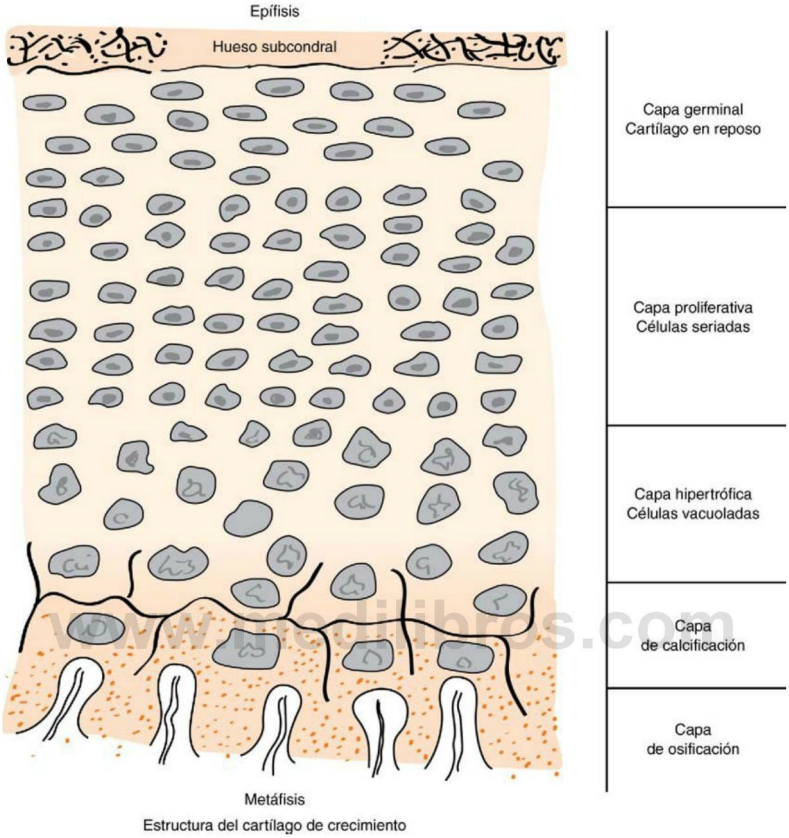

FIGURA e2.6
Estructura del cartílago de crecimiento (v. texto).

www.medilibros.com

© Elsevier. Fotocopiar sin autorización es un delito.

AUTOEVALUACIÓN

1. La composición colágena del hueso consiste en:
- **a.** El 95% del osteoide.
- **b.** Una proteína morfogenética.
- **c.** Que está formado por dos cadenas $\alpha 2$ y una $\alpha 1$.
- **d.** Que es muy rico en mucopolisacáridos.
- **e.** Que es un glúcido.

Respuesta correcta: a.

Respuesta razonada: El osteoide, formado por los osteoblastos, es la sustancia sobre la que tendrá lugar el proceso de mineralización, del que el colágeno constituye en torno al 95-98%. Es un polipéptido formado por tres cadenas en forma de triple hélice.

2. El osteocito es:
- **a.** Un condroblasto maduro.
- **b.** Redondo.
- **c.** Responsable de la resorción ósea.
- **d.** Una célula situada en las *lacunae.*
- **e.** La célula ósea más grande.

Respuesta correcta: d.

Respuesta razonada: Los osteocitos son las células maduras del tejido óseo y, además, las más numerosas. Derivan de los osteoblastos, los cuales toman el nombre de osteocitos cuando aquellos quedan rodeados por la matriz ósea ya mineralizada. Aunque algunos tienen forma redondeada, son en su mayoría de morfología elíptica.

www.medilibros.com

3. La fosfatasa ácida es segregada por:
- **a.** Osteoblastos.
- **b.** Osteocitos.
- **c.** Condrocitos.
- **d.** Osteoclastos.
- **e.** Condroblastos.

Respuesta correcta: d.

Respuesta razonada: Los osteoclastos son las células que tienen como objetivo principal la destrucción del hueso (resorción ósea), y la fosfatasa ácida es una de las enzimas responsables del proceso.

4. ¿Cuál de las siguientes afirmaciones es falsa con respecto a la osteoprotegerina?
- **a.** Es una proteína con importante acción en el metabolismo óseo.
- **b.** Inhibe la maduración de los osteoclastos.
- **c.** Pertenece a la familia de los receptores del factor de necrosis tumoral.
- **d.** Inhibe la activación de los osteoclastos.
- **e.** Desencadena el proceso de consolidación de la fractura.

Respuesta correcta: e.

Respuesta razonada: La osteoprotegerina es un mediador de la formación ósea, pero no participa en el proceso inicial de la consolidación de las fracturas.

5. ¿Cuál de las siguientes afirmaciones es cierta con respecto a los osteoclastos?
- **a.** Son células óseas a partir de las cuales comienza el proceso de consolidación de las fracturas.
- **b.** Muestran elevadas concentraciones de fosfatasa alcalina.
- **c.** Se originan por fusión de células mononucleares.
- **d.** El final de su evolución es convertirse en osteocito.
- **e.** Su misión fundamental es la producción de colágeno.

Respuesta correcta: c.

Respuesta razonada: Los osteoclastos derivan de células pluripotenciales de la médula ósea que van a dar lugar también a los monocitos y macrófagos y estarían formados por fusión de monocitos.

6. El tejido osteoide es:
- **a.** Hueso maduro necrosado.
- **b.** Tejido óseo con escasa matriz extracelular.
- **c.** Tejido cartilaginoso con áreas de calcificación.
- **d.** Tejido óseo en fase de crecimiento.
- **e.** Matriz ósea sin mineralizar.

Respuesta correcta: e.

Respuesta razonada: El tejido osteoide, formado por los osteoblastos, es la sustancia sobre la que tendrá lugar el proceso de mineralización.

CAPÍTULO 3

Historia clínica y exploración del aparato locomotor

Javier Vaquero Martín

ÍNDICE DEL CAPÍTULO

1. **Introducción** 19
2. **Anamnesis** 19
   2.1. Dolor 20
   2.2. Deformidad 20
   2.3. Alteración funcional 20
3. **Exploración clínica** 20
   3.1. Inspección 20
   3.2. Palpación 21
   3.3. Movilización 21
4. **Exploración radiológica** 23
5. **Exploraciones complementarias** 23
6. **Conclusiones** 24

www.medilibros.com

OBJETIVOS DEL CAPÍTULO

- Resaltar la anamnesis como la parte fundamental de la historia clínica.
- Profundizar en aquellas áreas de la historia clínica más importantes para el diagnóstico en traumatología.
- Describir la mecánica de la exploración física aplicada a traumatología.
- Introducir las exploraciones complementarias utilizadas más habitualmente como ayuda al diagnóstico.

1. INTRODUCCIÓN

Como en otras ramas de la medicina, el diagnóstico en nuestra especialidad debe comenzar siempre por la cuidadosa recogida de datos a través de la historia clínica, a la que seguirán la detección de alteraciones objetivas a través de la exploración clínica sistematizada y, generalmente, un estudio radiológico o de otras pruebas complementarias que confirmen una sospecha inicial. No debemos nunca olvidar la influencia que ejercen las circunstancias que rodean al paciente sobre el propio cuadro patológico y, por tanto, estamos obligados a investigar su situación tanto psicológica como social para poder tratar el problema desde un enfoque global.

El rendimiento que se puede sacar de toda esta información es variable y algunos médicos demuestran una especial capacidad para abarcar intuitivamente la totalidad del cuadro clínico, relacionándolo con experiencias similares vividas anteriormente. Esta virtud se conoce vulgarmente como «ojo clínico» y, aunque no se aprende en ninguna universidad, sí que puede ser educada y potenciada con la práctica y la experiencia.

Aunque la semiología del aparato locomotor no difiere sustancialmente de la de otras especialidades médicas, sí tiene particularidades propias que intentaremos poner de relieve en este capítulo.

2. ANAMNESIS

La anamnesis por sí sola debe ser capaz de proporcionar un diagnóstico de presunción. Resulta, pues, imprescindible recoger la máxima información posible, seleccionando aquella que por su importancia pueda dirigirnos hacia el diagnóstico.

Tras recoger los datos básicos sobre el paciente, como la edad (determinadas patologías aparecen con mayor frecuencia en edades típicas), el sexo, la profesión o la práctica

© 2015. Elsevier España, S.L.U. Reservados todos los derechos

deportiva habitual, los antecedentes personales o familiares de interés, situación sociolaboral, etc., nos centraremos en la razón de su consulta. El motivo fundamental por el que un paciente acude a la consulta de traumatología y cirugía ortopédica va a estar relacionado, en la gran mayoría de los casos, con uno de los síntomas principales, como el dolor, la deformidad o una alteración funcional. Es de crucial importancia recoger en la anamnesis cómo, cuándo y en qué circunstancias aparecieron estos síntomas, lo cual suele ser más sencillo en caso de traumatismo que ante una enfermedad ortopédica.

2.1. Dolor

Es el síntoma más común en nuestra especialidad por ser el que más sufrimiento genera en el paciente y en ocasiones enmascara los demás signos o síntomas. Es necesario, por tanto, profundizar tanto como sea posible en sus características.

LOCALIZACIÓN

- **Dolor local.** Generalmente el paciente señala con el dedo la zona dolorosa y es más frecuente que su origen pueda estar ralacionada con una causa precisa (p. ej., traumatismo).
- **Dolor referido.** La zona dolorosa es menos precisa y el paciente la localiza con dificultad. Suele abarcar zonas adyacentes a la estructura afectada que son confundidas a nivel cortical al pertenecer al mismo segmento neurológico (p. ej., dolor en la cara anterior del muslo en relación con patología de cadera).
- **Dolor irradiado.** El dolor es bien definido y se extiende al territorio inervado por un tronco nervioso (p. ej., dolor ciático en la pierna, cuyo origen puede ser una compresión en la columna lumbar).

INICIO

El inicio puede ser brusco o agudo (p. ej., traumatismo) o bien insidioso o crónico, sin que sea posible determinar el momento exacto de aparición (p. ej., degeneración artrósica). En el caso de una lesión aguda, es importante determinar el mecanismo de producción para que podamos hacernos una idea de qué estructuras están dañadas (golpe directo, movimiento forzando una posición límite, etc.).

CARACTERÍSTICAS

Aunque es muy subjetivo, conviene anotar la intensidad del dolor y sus variaciones a lo largo del tiempo, su ritmo, y si aparece o aumenta con la carga o la actividad (dolor mecánico) o bien tiende a aumentar por la noche (dolor inflamatorio). Tiene un importante valor para el clínico su evolución tras la toma de analgésicos.

2.2. Deformidad

Será importante determinar el momento de su aparición para diferenciar si son deformidades congénitas (p. ej., pie zambo), aparecidas a lo largo del desarrollo (p. ej., escoliosis juvenil) o relacionadas con la lesión (p. ej., luxación articular). Existen deformidades que se establecen en edad infantil y se comportan como variantes anatómicas, por ejemplo el *genu* varo infantil, mientras que otras son progresivas y, por tanto, patológicas.

La tumefacción se puede incluir dentro de las deformidades, ya que así lo interpretan muchos pacientes. Es fundamental conocer si esta alteración del volumen está relacionada con un traumatismo (p. ej., derrame articular, hematoma) o, por el contrario, se instauró progresivamente (p. ej., tumor, infección). Su evolución es primordial de cara al diagnóstico.

2.3. Alteración funcional

Es el dato que peor expresa el enfermo y depende, en gran medida, de las necesidades individuales de cada paciente, por lo que la investigación será especialmente minuciosa. Generalmente el paciente expresa la pérdida de movilidad como la impotencia para realizar un gesto cotidiano, y la misma limitación que para un paciente es una simple incomodidad (p. ej., «No puedo subir muchos escalones») para otro puede representar una incapacidad preocupante (p. ej., «No puedo trabajar agachado»). Para puntualizar el grado de alteración funcional, lo más práctico será plantear una serie de preguntas concretas y especiales para cada articulación destinadas a conocer lo que el paciente es capaz de hacer (p. ej., «¿Puede calzarse?», «¿Puede caminar más de 1 h?», «¿Puede estar sentado con las piernas cruzadas?», etc.).

Por otro lado, las alteraciones sensitivas pueden ser expresadas de formas muy variadas, como sensación de quemazón, pinchazo, hormigueo, entumecimiento, falta de sensibilidad, etc. El interrogatorio irá destinado, en este caso, a establecer la distribución de estas anomalías sensitivas y correlacionarlas con el recorrido de un tronco nervioso o de una raíz.

Finalmente, una anamnesis no debe nunca finalizar mientras sigamos en contacto con el enfermo, ya que en el transcurso de la exploración encontraremos datos que nos van a sugerir nuevas preguntas que precisarán o completarán los datos recogidos en el interrogatorio.

3. EXPLORACIÓN CLÍNICA

Finalizada la anamnesis, se procede al examen físico del paciente, que debe completar con datos objetivos la información recogida durante el interrogatorio. Para que sea correcta, debe realizarse con el paciente descalzo y convenientemente desvestido para apreciar el conjunto del sistema musculoesquelético y con el espacio suficiente para que podamos apreciar la marcha del paciente. La cinta métrica, el goniómetro y el martillo de reflejos son imprescindibles para la exploración osteoarticular. Clásicamente, la exploración se realiza con una sistemática que incluye la inspección, la palpación y la movilización del segmento esquelético patológico, y puede completarse con maniobras o pruebas especiales.

3.1. Inspección

La inspección en ortopedia tiene un valor importante. La observación del paciente empieza desde el mismo



FIGURA 3.1
Utilización de un goniómetro para medir la flexión de la articulación del codo.

momento en que entra en la consulta. Tendremos que fijarnos en su constitución, la marcha, la simetría en sus extremidades, las posturas y las limitaciones que pueda presentar al desvestirse en la sala de exploración.

La inspección local de la zona afectada deberá apreciar:

- Cicatrices cutáneas, equimosis, heridas, alteración de la vascularización superficial.
- Deformidades óseas o articulares, tumefacción, alteraciones de los ejes, atrofias.
- Actitudes antiálgicas (adoptadas para mitigar el dolor) o viciosas (originadas por la propia lesión).

3.2. Palpación

La palpación se llevará a cabo sobre la piel, las partes blandas, las articulaciones y los huesos. Los objetivos principales de la palpación serán:

- Detectar derrame articular, edema o inflamación de partes blandas.
- Determinar la temperatura cutánea o superficial.
- Poner de manifiesto zonas dolorosas y alteraciones de la sensibilidad.
- Valorar la continuidad de estructuras óseas, musculares o tendinosas.
- Controlar la existencia de pulsos periféricos.
- Explorar, mediante la percusión, los reflejos osteotendinosos.

3.3. Movilización

La exploración de la movilidad se debe realizar bajo tres puntos de vista complementarios: movilización activa, pasiva y anómala.

MOVILIDAD ACTIVA

Es la primera que tendremos que explorar, ya que refleja el arco de movilidad que el paciente puede ejercer sin un dolor importante. La estimación de la amplitud de movimiento se realizará desde la posición anatómica (posición neutra de 0°) y de la forma más precisa posible, para lo cual es imprescindible el uso del goniómetro (fig. 3.1). La comparación con la articulación contralateral nos dará una idea precisa de la importancia de la limitación. La movilidad activa, además, se tiene que graduar según la fuerza de contracción muscular en cinco grados (tabla 3.1).

La falta de movilidad en una articulación se denomina «rigidez articular» y existen tres grados:

- **Ausencia total de movilidad.** Se denomina «anquilosis» cuando se ha producido de forma espontánea y patológica, y «artrodesis» cuando la realiza el cirujano con fines curativos.
- **Limitación general de la movilidad.** Es la restricción del movimiento en todas las direcciones por inflamación o contractura articular.
- **Limitación de uno de los movimientos.** La limitación del movimiento en uno de los planos del espacio, estando conservada en los demás, suele ser sugestiva de una causa mecánica (p. ej., tope óseo) o de una rotura tendinosa.

Se debe explorar la movilidad en los distintos planos del espacio. En términos generales, en el plano sagital hablaremos de «flexión/extensión»; en el frontal, de «aproximación o aducción/separación o abducción», y en el transversal, de «rotación interna/externa». Los movimientos combinados se denominan «de circunducción». En la tabla 3.2 se reseñan los arcos de movilidad fisiológicos en los distintos segmentos del esqueleto.

MOVILIDAD PASIVA

En determinadas circunstancias, el dolor intenso, la parálisis muscular o la incompetencia tendinosa pueden provocar una limitación del movimiento activo que, sin embargo, tiene un arco completo de movilidad cuando lo

© Elsevier. Fotocopiar sin autorización es un delito.

TABLA 3.1 Escala de fuerza muscular del British Medical Council

Grado 0	No se detecta contracción muscular activa
Grado 1	Puede verse o palparse cierta contracción muscular sin movimiento
Grado 2	Puede moverse en ausencia de gravedad
Grado 3	Contracción débil pero posible contra gravedad
Grado 4	Movimiento posible contra gravedad y resistencia
Grado 5	Fuerza de contracción normal comparada con el lado contrario

TABLA 3.2 Resumen de los movimientos articulares

Columna cervical	Grados de movilidad	Ayudas para la exploración física
Flexión	80°	Límite, la barbilla toca el pecho
Extensión	50°	
Flexión/extensión total	130°	
Flexión lateral en cada lado	45°	
Rotación a cada lado	80°	
Hombro		
Abducción	170°	
Flexión	165°	
Extensión	60°	
Rotación interna a 90° de abducción	70°	
Rotación externa a 90° de abducción	100°	La mano debe ser capaz de tocar el hombro opuesto
Rotación interna en extensión		La mano puede colocarse por debajo de la cabeza
Codo		
Flexión	145°	Las puntas de los dedos deben tocar el hombro
Pronación		
Supinación	75°	
Muñeca		
Dorsiflexión	75°	Posición normal de «oración» de las manos
Flexión palmar	75°	Capacidad de juntar el dorso de las manos
Desviación radial	20°	
Desviación cubital	35°	
Pronación	75°	
Supinación	80°	
Pulgar		
Flexión de la articulación IF	80°	
Extensión de la articulación IF	20°	
Flexión de la articulación MF	55°	
Extensión de la articulación MF, pasiva	5°	
Abducción carpometacarpiana	20°	
Flexión carpometacarpiana	15°	
Aducción carpometacarpiana en un plano en ángulo recto a la oposición de la palma	60°	El pulgar debe ser capaz de tocar la punta del meñique
Resto de dedos de la mano		
Articulaciones MF, flexión	90°	
Articulaciones MF, hipertensión pasiva	Hasta 45°	
Articulaciones IF, flexión	100°	
Articulaciones IF distales, flexión	80°	
Movimientos combinados		Las puntas de los dedos deben ser capaces de tocar la palma y después de «meterse hacia dentro»
Columna toracolumbar		
Flexión de la columna torácica	45°	Incremento de 3 cm en una longitud de 30 cm
Flexión de la columna lumbar	60°	Incremento de 5 cm o más en una longitud de 15 cm
Flexión lateral combinada a cada lado	30°	
Rotación de la columna torácica a cada lado	40°	

www.medilibros.com

TABLA 3.2 Resumen de los movimientos articulares *(cont.)*

Columna cervical	Grados de movilidad	Ayudas para la exploración física
Cadera		
Flexión	120°	Limitada por el contacto del muslo con el abdomen
Extensión	5-20°	
Abducción	40°	
Aducción	25°	
Rotación interna en 90° de flexión	45°	
Rotación externa en 90° de flexión	45°	
Rotación interna en extensión	35°	
Rotación externa en extensión	45°	
Rodilla		
Flexión	> 135°	Límite cuando el talón toca la nalga
Tobillo		
Flexión dorsal	15°	
Flexión plantar	55°	
Pie		
Inversión del tobillo	20°	
Eversión del tobillo	10°	
Supinación total a nivel del antepié	35°	
Pronación total a nivel de antepié	20°	
Primer dedo del pie		
Flexión en la articulación MF	40°	
Extensión en la articulación MF	65°	
Flexión en la articulación IF	60°	
Extensión en la articulación IF	0°	

IF, interfalángica; MF, metacarpofalángica.
Tomado de McRae, 2005.

www.medilibros.com

realizamos pasivamente, lo que nos permite descartar un bloqueo articular de origen mecánico.

MOVILIDAD ANÓMALA

Generalmente suele corresponder a un aumento de la movilidad articular por una laxitud capsuloligamentosa (p. ej., luxación, hiperlaxitud constitucional), una fractura aguda o una ausencia de consolidación en un segmento óseo.

4. EXPLORACIÓN RADIOLÓGICA

La exploración radiológica es una prueba objetiva que permitirá confirmar o rechazar muchos diagnósticos sugeridos por la exploración clínica o descubrir alguno que habíamos pasado por alto. Conserva, por tanto, un papel fundamental en el diagnóstico de las afecciones del aparato locomotor y es una prueba casi sistemática en traumatología.

Los principios generales de la exploración radiológica son los siguientes:

- Nunca se debe solicitar una radiografía sin haber realizado una exploración clínica completa que precise la zona sospechosa de lesión.
- Se debe exigir que las radiografías sean de buena calidad y técnicamente correctas (centrado, penetración, contraste, etc.).
- Se deben solicitar al menos dos proyecciones ortogonales (generalmente anteroposterior y lateral).
- Se deben examinar cuidadosamente no solo los huesos sino también las partes blandas circundantes.
- En caso de duda, se debe realizar una radiografía comparable del miembro sano contralateral.
- Finalmente, en las lesiones evolutivas habrá que hacer controles radiológicos periódicos para averiguar el curso que toma la enfermedad.

5. EXPLORACIONES COMPLEMENTARIAS

Son muchas las técnicas modernas de diagnóstico aplicables al aparato locomotor, aunque no siempre son necesarias. Sin intención de ser exhaustivos, las podemos agrupar en:

- **Exámenes de laboratorio** (p. ej., análisis de sangre y de orina, análisis de líquido sinovial en las artritis inflamatorias, cultivo de exudados en las infecciones, biopsias en los tumores, etc.).
- **Exámenes eléctricos** (p. ej., estudios de conducción nerviosa en las lesiones de nervios periféricos, electromiografía en las miopatías, etc.).
- **Técnicas de imagen especiales** (p. ej., tomografía computarizada, ecografía, resonancia magnética, densitometría, etc.).
- **Técnicas de imagen funcionales** (p. ej., gammagrafía ósea, tomografía por emisión de positrones [PET], etc.).

© Elsevier. Fotocopiar sin autorización es un delito.

Cuadro 3.1 LOS NUEVE «NOES» DE HUTCHINSON

1. No sea demasiado listo.
2. No diagnostique rarezas.
3. No esté apurado por el tiempo.
4. No decaiga en su interés por el diagnóstico.
5. No confunda un rótulo con un diagnóstico.
6. No diagnostique dos enfermedades en un mismo paciente.
7. No esté demasiado seguro.
8. No sea parcial ni tendencioso.
9. No dude en revisar su diagnóstico periódicamente en un caso crónico.

La información obtenida por el conjunto de las investigaciones necesita una elaboración ulterior. Se deberán relacionar los síntomas, agruparlos en síndromes y determinar su origen. La interpretación final de todos estos datos, es decir, el establecimiento de un diagnóstico, es la tarea más importante del médico. En este momento, y también en cirugía ortopédica y traumatología, son aplicables los famosos consejos, o los nueve «noes», de Hutchinson, que aparecen en el cuadro 3.1.

6. CONCLUSIONES

- La anamnesis en traumatología no difiere de otras historias clínicas y por sí sola debe ser capaz de proporcionar un diagnóstico de presunción.
- El dolor y sus características, la deformidad y la alteración funcional son datos de la anamnesis de especial importancia en traumatología.
- La exploración sistemática en traumatología incluye la inspección, la palpación y la movilización del segmento esquelético patológico.
- La exploración radiológica es la prueba complementaria más utilizada en traumatología para completar un diagnóstico.

Lecturas recomendadas

Apley AG, Solomon L. Manual de ortopedia y fracturas. 2.ª ed. Barcelona: Masson-Elsevier; 1997.

Cleland J. Netter. Exploración clínica en Ortopedia. Un enfoque para fisioterapeutas basado en la evidencia. Barcelona: Masson; 2006.

Gómez Barrena E. Historia y exploración clínica. En: Munuera L, ed. Introducción a la Traumatología y Cirugía Ortopédica. Madrid: McGraw-Hill Interamericana; 2002. p. 3-9.

McRae R. Exploración clínica ortopédica. 5.ª ed. Madrid: Churchill Livingstone; 2005.

AUTOEVALUACIÓN

1. Según la gradación de la fuerza muscular, el grado 3 corresponde a:
- **a.** No se detecta la contracción muscular activa.
- **b.** La movilidad de la extremidad puede realizarse a favor de la gravedad.
- **c.** La fuerza de contracción es normal comparada con el lado contrario sano.
- **d.** La fuerza es débil pero permite la movilidad de la extremidad en contra de la gravedad.
- **e.** Solo se palpa la contracción muscular.

Respuesta correcta: d.

Respuesta razonada: Efectivamente, el British Medical Center define así el grado 3 en su escala de fuerza muscular.

2. La exploración del arco de movilidad se realiza tomando como punto de partida de la excursión articular:
- **a.** El desplazamiento articular extremo.
- **b.** La posición anatómica de reposo.
- **c.** La movilidad articular en decúbito supino.
- **d.** La movilidad articular desde la sedestación.
- **e.** Ninguna de las anteriores.

Respuesta correcta: b.

Respuesta razonada: La estimación de la amplitud de movimiento se realizará desde la posición anatómica (posición neutra de 0°) y de la forma más precisa posible, para lo cual es imprescindible el uso del goniómetro.

3. Señale cuál de estas herramientas no es imprescindible para la exploración del aparato locomotor:
- **a.** Cinta métrica.
- **b.** Goniómetro.
- **c.** Martillo de reflejos.
- **d.** Otoscopio.
- **e.** Todas son imprescindibles.

Respuesta correcta: d.

Respuesta razonada: En la exploración del aparato locomotor es imprescindible contar con herramientas, por un lado, que nos permitan realizar mediciones de balances articulares y de distancias, tanto clínicas como sobre radiografías, y, por otro, realizar una exploración neurológica de los miembros completa.

4. Señale la respuesta errónea en relación con el examen radiológico:
- **a.** Puede sustituir a la exploración clínica del miembro.
- **b.** En lesiones evolutivas debe repetirse periódicamente.
- **c.** Deben realizarse al menos dos proyecciones, preferiblemente ortogonales.
- **d.** En caso de duda se debe realizar una radiografía del miembro sano contralateral.
- **e.** Las radiografías deben ser de buena calidad.

Respuesta correcta: a.

Respuesta razonada: La utilidad de las radiografías y de otras pruebas complementarias no debe hacer olvidar nunca que la base para un diagnóstico correcto es una exploración física de calidad.

5. Si se quiere excluir la presencia de derrame articular en una cadera, se dará preferencia a la realización de una:
- **a.** Ecografía.
- **b.** Resonancia magnética.
- **c.** Radiografía simple.
- **d.** Tomografía computarizada.
- **e.** Gammagrafía isotópica.

Respuesta correcta: a.

Respuesta razonada: La presencia de líquido intraarticular es fácilmente visualizable por ecografía, y dados la disponibilidad y el precio de la prueba es preferible a otras pruebas más costosas.

Medilibros.com

© Elsevier. Fotocopiar sin autorización es un delito.

CAPÍTULO 4

Métodos complementarios de diagnóstico

Enrique Gómez Barrena

ÍNDICE DEL CAPÍTULO

1. **Introducción** 25
2. **Diagnóstico por imagen en la patología del aparato locomotor** 26
   - 2.1. Radiografía simple 26
   - 2.2. Radiografía con contraste 29
   - 2.3. Tomografía computarizada 29
   - 2.4. Resonancia magnética 30
   - 2.5. Ecografía 31
   - 2.6. Densitometría 31
   - 2.7. Técnicas vasculares 31
   - 2.8. Gammagrafía 31
3. **Otros medios auxiliares de diagnóstico en patología del aparato locomotor** 31
   - 3.1. Pruebas de laboratorio 31
   - 3.2. Microbiología 32
   - 3.3. Farmacología 32
   - 3.4. Neurofisiología 32
   - 3.5. Exploración bajo anestesia (EBA) 32
   - 3.6. Artroscopia 33
4. **Conclusiones** 33

www.medilibros.com

OBJETIVOS DEL CAPÍTULO

- Enunciar las posibilidades de obtener más información complementaria —sobre una sospecha clínica basada en la anamnesis y en la exploración clínica— y sus indicaciones.
- Conocer las posibles técnicas de diagnóstico por imagen utilizadas en patología del aparato locomotor, así como otros métodos complementarios de diagnóstico no basados en la imagen.
- Analizar los objetivos de una exploración radiológica convencional, así como el uso de diferentes proyecciones.
- Diferenciar elementos normales y patológicos en una radiografía convencional.
- Interpretar los patrones radiológicos de destrucción ósea y su valor pronóstico.
- Valorar las necesidades e indicaciones de otras técnicas complementarias de diagnóstico, más allá de la radiografía convencional.

1. INTRODUCCIÓN

A partir de los datos obtenidos en la anamnesis y en la exploración clínica, el médico que estudia al paciente debe tener una interpretación o un juicio clínico en que basar el diagnóstico final. En este juicio clínico se habrán diferenciado la región o el segmento afectado y la intensidad de la afectación, pero para llegar a un diagnóstico que permita orientar el tratamiento y adelantar un pronóstico es necesario obtener datos más precisos. Para ello, se requieren exploraciones complementarias, más específicas y precisas. Algunas de ellas se restringen al medio hospitalario, por su coste y complejidad de manejo, que requiere la especialización de sus operadores. Otras tienen hoy día gran difusión en cualquier medio sanitario. Destacan entre estas últimas algunas técnicas de imagen como la radiografía simple, sin la que en la actualidad no se puede comprender la patología osteoarticular, pero es conveniente conocer los diferentes tipos de exploración y su alcance para ajustar sus indicaciones. Como principio

© 2015. Elsevier España, S.L.U. Reservados todos los derechos

general, hay que recordar que se deben solicitar e interpretar los estudios más simples antes de solicitar otros más especializados, que raramente serán necesarios en la valoración inicial.

2. DIAGNÓSTICO POR IMAGEN EN LA PATOLOGÍA DEL APARATO LOCOMOTOR

Por su disponibilidad, especificidad y efectividad, las exploraciones complementarias más importantes en cirugía ortopédica y traumatología son las técnicas de imagen. Los tipos de exploración más frecuentes son las que se describen a continuación.

2.1. Radiografía simple

La *técnica estándar* requiere un mínimo de dos proyecciones (frecuentemente, anteroposterior [AP] y lateral [L]) (fig. 4.1). A veces (especialmente en niños), son útiles las proyecciones comparativas del otro miembro, ya que la presencia de núcleos de osificación separados de la metáfisis puede inducir al diagnóstico de fractura incorrectamente. En caso de evaluar un segmento óseo (fémur, tibia, húmero, etc.) tras un traumatismo, se deben incluir en la placa las articulaciones proximal y distal para evitar que pase desapercibida una lesión articular asociada. Se requieren proyecciones oblicuas en situaciones especiales (muñeca, rodilla, tobillo-pie, columna), pero a partir de exploraciones estándar (AP y L), ya que puede confundir en caso contrario una exploración oblicua en que no puedan medirse los ángulos y las distancias estandarizadas en proyecciones AP y L. Determinados segmentos requieren proyecciones axiales (rótula, hombro, cadera, etc.), que pretenden valorar un eje en un plano perpendicular o, más correctamente, en uno ortogonal al plano AP de referencia. Ello exige una buena definición del cuello y de las cabezas femoral y humeral, en una proyección que hace necesario mover la dirección del rayo, lo que no puede sustituirse por proyecciones oblicuas en rotaciones internas o externas de las articulaciones, como ocasionalmente nos ofrecen los departamentos de radiología. En el caso de la rótula, la proyección axial o tangencial exige también la adecuada inclinación del emisor radiológico, a la vez que una posición estandarizada del paciente (tabla 4.1).



A B

FIGURA 4.1
Radiografía estándar en proyecciones lateral **(A)** y anteroposterior **(B)** de una fractura de tibia. Obsérvese el trazado en las dos proyecciones.

Modificando la técnica estándar, se consiguen realzar diferentes detalles. La *penetración*, variable según el kilovoltaje y miliamperaje con que se realice la exploración, permite destacar unas u otras estructuras. Con bajo kilovoltaje se pueden obtener *radiografías blandas*, de interés para la valoración de partes blandas (derrames articulares, sombras musculares, etc.). En cambio, una radiografía *dura* (más «penetrada») destaca la estructura más radiodensa, es decir, el hueso. Separando la placa de la región radiografiada, se puede obtener una *radiografía magnificada*, que permite observar detalles de estructura (en el carpo, para precisar una dudosa fractura de escafoides; en callos de fracturas, para confirmar el paso de trabéculas óseas, etc.). Forzando una articulación en los extremos del arco de movilidad, o mediante maniobras especiales, se obtienen *radiografías de estrés*, que son útiles para comprobar la estabilidad articular. Su uso predomina en la columna cervical, la articulación acromioclavicular, la muñeca, la rodilla y el tobillo.

TABLA 4.1 Proyecciones radiológicas más utilizadas en la práctica clínica para el estudio de distintos segmentos anatómicos

Segmento anatómico	Proyecciones más habituales
Huesos largos	AP, L
Mano	AP, oblicuas
Muñeca	AP, L, oblicuas
Codo	AP, L
Hombro	AP, transescapular, transtorácica
Tórax	PA, L, parrilla costal
Pelvis	AP, *outlet*, *inlet*
Acetábulo	AP, alar, obturatriz
Cadera	AP, axial
Rodilla	AP, L, oblicuas, axial
Tobillo	AP, L, mortaja
Pie	AP, oblicuas
Columna cervical	AP, L, transoral, nadador
Columna dorsal	AP, L
Columna lumbar	AP, L

AP, anteroposterior; L, lateral.

Cuadro 4.1 MODIFICACIONES DE LA TÉCNICA RADIOGRÁFICA BÁSICA PARA MEJORAR LA VISUALIZACIÓN DE DETERMINADAS ESTRUCTURAS O REALZAR DIFERENTES DETALLES

- Radiografía blanda → bajo kilovoltaje → partes blandas.
- Radiografía dura → mayor penetración → hueso.
- Radiografía magnificada → separación de la placa de la región radiografiada → detalle de estructuras.
- Radiografía de estrés → posición forzada de una articulación → estabilidad articular.

Véase un esquema de las modificaciones de la técnica radiográfica para la visualización de diferentes estructuras en el cuadro 4.1.

Las técnicas de *radioscopia (fluoroscopia)* se emplean fundamentalmente durante el tratamiento de fracturas y en actuaciones quirúrgicas que requieran precisar el nivel de actuación. Permiten valorar la reducción de la fractura, la movilidad del foco, la movilidad articular o la colocación de implantes metálicos. Precisan un equipo portátil compuesto de emisor y pantalla, que se introduce en el quirófano para obtener la imagen durante la actuación quirúrgica. Esto conlleva que el personal quirúrgico deba protegerse en estas cirugías mediante el uso de delantales plomados, manteniendo una prudente distancia respecto al foco emisor, procurando una minimización del tiempo de exposición y realizando un adecuado manejo del kilovoltaje y del miliamperaje del equipo. Un gran número de cirugías del aparato locomotor no se conciben hoy día sin la fluoroscopia. En particular, debemos destacar la reducción cerrada de muchas fracturas, la reducción quirúrgica de fracturas en diferentes regiones y su osteosíntesis, y sobre todo las técnicas que se basan en abordajes percutáneos o mínimamente invasivas. Entre ellas, hay que destacar las técnicas basadas en enclavados intramedulares, en las que tanto el paso de guías como el ajuste del implante en el hueso, con o sin fresado previo, requieren la imagen en tiempo real. El uso de la fluoroscopia ha crecido notablemente también en el raquis con las técnicas percutáneas, aunque la difícil localización de un nivel vertebral concreto, aun en cirugía abierta, hace aconsejable su uso en la mayoría de estas cirugías.

En el caso de la radiografía convencional, se obtienen diferentes datos basados todos ellos en la *radiodensidad*. Se gradúan cuatro niveles de radiodensidad, con imágenes que oscilan desde más blanco a más negro. Estos niveles son los que proporcionan las densidades correspondientes al metal, al hueso, al agua (o al músculo o a la grasa) y al aire. En esta gama, podremos observar sustancias radiopacas extrañas (cuerpos extraños radiopacos, sobre todo metálicos, implantes metálicos, cemento, medios de contraste), tejidos calcificados (hueso, calcificaciones heterotópicas), tejidos blandos de mayor a menor densidad y aire (entrado por una herida, originado en la rotura de un asa intestinal, en una gangrena gaseosa o bien en nitrógeno articular, línea de vacío o *vacuum line*, entre moldes cartilaginosos articulares, como en la cadera del recién nacido). Por último, valoraremos las relaciones entre los diferentes elementos radiopacos.

Los cuatro niveles de radiodensidad se recogen en el cuadro 4.2.

Siguiendo criterios de radioprotección, las técnicas desarrolladas en mujeres y niños aconsejan protección gonadal mediante plomo siempre que sea posible. Aunque la dosis que se recibe en una exploración estándar es muy baja, la repetición importante de exploraciones implica adición de dosis, por lo que la protección debe ser adecuada en estos casos.

¿QUÉ BUSCAMOS EN LA EXPLORACIÓN RADIOLÓGICA?

Ante todo, se pretende *comparar* patrones conocidos de anatomía normal (hueso, sobre todo, y tejidos blandos) con las imágenes obtenidas del paciente, para establecer *diferencias patológicas*.

Buscaremos diferencias con la normalidad en los tejidos blandos; en el espesor del cartílago articular (sobre todo en radiografías en carga); en alteraciones de la cavidad articular (sombra de derrame, cuerpos libres).

Estudiaremos las diferencias con la normalidad en el tamaño, la forma y la densidad global del hueso (hiperdensidad ósea global —osteopetrosis de Albers-Schönberg—, hipodensidad ósea global —osteoporosis, distrofia fibrosa—); en el tamaño, la forma y la densidad de partes del hueso (hiperdensidad ósea localizada —enfermedad de Paget, callos óseos—, hipodensidad ósea localizada —osteólisis—); también observaremos la alteración en la continuidad del hueso, la reacción perióstica, el grosor de la cortical, el patrón de trabeculación, etc.

Véanse algunos ejemplos de patologías según el nivel de radiodensidad ósea en la tabla 4.2.

Por último, observaremos la alteración patológica de la relación entre huesos, de la relación entre el hueso y los implantes (interfaz), o de la estructura y de la posición de implantes quirúrgicos.

Existen *diferencias esqueléticas no patológicas*, sino dentro de la normalidad, debidas a la *edad*, como las fisis de crecimiento y los núcleos de osificación. Es importante estudiar los índices de maduración ósea en determinadas estructuras (se estudia el signo de Risser, según la osificación de la cresta ilíaca, desde 0, en que no se aprecia osificación, hasta 5, en que la cresta está completamente osificada), o en los

Cuadro 4.2 NIVELES DE RADIODENSIDAD

Se gradúan cuatro niveles de radiodensidad, con imágenes que oscilan desde más negro (radiopaco) a más blanco (radiotransparente):

- Mayor radiodensidad (radiopacos) → Menor radiodensidad (radiotransparentes)
- Metal → Hueso → Agua (músculo/grasa) → Aire

© Elsevier. Fotocopiar sin autorización es un delito.

TABLA 4.2 Patrones de densidad ósea característicos en ciertas enfermedades o condiciones que afectan al hueso

Patrón de densidad	↔	Enfermedad o condición ósea característica
Hiperdensidad ósea global	↔	Osteopetrosis de Albers-Schönberg
Hipodensidad ósea global	↔	Osteoporosis, distrofia fibrosa
Hiperdensidad ósea localizada	↔	Enfermedad de Paget, callos óseos
Hipodensidad ósea localizada	↔	Osteólisis

anillos vertebrales (en tres grados), o en la muñeca, según el atlas (Greulich y Pyle). Estos índices permiten predecir el potencial de crecimiento óseo de un paciente. Otras diferencias de la normalidad son las *variaciones anatómicas* (es el caso de la rótula bipartita o el hueso trígono). Por último, los *huesos sesamoideos* pueden también presentar confusión, sobre todo en el pie y la mano.

Una vez detectada una lesión ósea, existen criterios para predecir su agresividad. Estos criterios se agrupan en tres *patrones de destrucción ósea*. Una lesión que presenta un patrón *geográfico* (fig. 4.2) muestra márgenes lesionales bien definidos y una pequeña zona de transición entre el hueso normal y la lesión, generalmente esclerosa. Suele indicar una lesión de crecimiento lento. Un patrón *moteado* o *apolillado*, como comido por polillas, sugiere una lesión algo más agresiva, de bordes peor definidos, con una zona de transición más amplia; es propio de una lesión más rápidamente destructiva. En cambio, un patrón permeable o *permeativo* es propio de una lesión muy poco delimitada, difícil de separar del tejido sano (fig. e4.1). La lesión ósea con patrón permeativo es agresiva, con gran potencial de crecimiento. Tampoco es infrecuente que puedan encontrarse diferentes patrones, pero el patrón más grave presente en una imagen es el que nos debe marcar el pronóstico (tabla 4.3).



FIGURA 4.2
Radiografía simple de una lesión con patrón geográfico: displasia fibrosa en tibia distal.

Existen otros aspectos que deben considerarse en la *lesión de destrucción ósea* (cuadro 4.3): tamaño, número (si la lesión es única o múltiple), forma (si las lesiones son alargadas o redondeadas), márgenes, trabeculaciones, calcificaciones, afectación cortical (si existe erosión, penetración o expansión) y respuesta perióstica (si está ausente, si hay capas apuestas, si se observan el triángulo de Codman o espiculaciones perpendiculares o en sol radiante). Además, ayudan al diagnóstico la localización en el hueso (diáfisis, metáfisis, epífisis), la localización en el esqueleto (axial, troncozonal, periférico) y la posición (central, cortical, parostal).

La radiografía nos permite no solo el diagnóstico de una lesión concreta (fig. e4.2), sino que, además, la seriación en el tiempo de dichas exploraciones, siempre y cuando puedan compararse en la misma proyección, permite evaluar la evolución de una lesión. En el caso de las fracturas, esta seriación es fundamental para verificar la consolidación

TABLA 4.3 Patrones de destrucción ósea que permiten predecir la agresividad de una lesión*

Nombre del patrón	Características radiológicas	Agresividad
Patrón geográfico	Márgenes lesionales bien definidos Pequeña zona de transición entre el hueso normal y la lesión (generalmente esclerosa)	Lesión de crecimiento lento
Patrón moteado o apolillado	Margen lesional pero definido; aspecto de «comido por polillas» Zona de transición más amplia	Lesión más rápidamente destructiva Lesión algo más agresiva
Patrón permeable	Margen muy poco delimitado Difícil separar del tejido sano	Gran potencial de crecimiento Lesión agresiva

*Cuando coexisten distintos patrones, el más grave debe marcar el pronóstico.

Cuadro 4.3 ASPECTOS QUE DEBEN TENERSE EN CUENTA ANTE UNA LESIÓN ÓSEA

- Tamaño.
- Número (si la lesión es única o son múltiples lesiones).
- Forma (si son alargadas o redondeadas).
- Márgenes.
- Trabeculaciones.
- Calcificaciones.
- Afectación cortical (si existe erosión, penetración o expansión).
- Respuesta perióstica (si está ausente, si hay capas apuestas, si existe triángulo de Codman o en sol radiante).
- Localización en el hueso (si está en la diáfisis, en la metáfisis o en la epífisis).
- Localización en el esqueleto (axial, troncozonal o periférica).
- Posición en el hueso (central, cortical o parostal).
- Patrón de destrucción ósea (geográfico, apolillado o permeable).



FIGURA 4.3
Radiografía anteroposterior simple de una fractura espiroidea de tibia distal, consolidada y en remodelación tras 14 meses. Obsérvense la evolución del foco y el engrosamiento y la corticalización del foco en la región lateral del callo.

mediante la presencia de hueso en el foco (fig. e4.3), y además la remodelación del hueso en el seguimiento a largo plazo (fig. 4.3) nos permite comprender la evolución del hueso y su adaptación a la carga.

2.2. Radiografía con contraste

Se trata de las exploraciones radiológicas obtenidas tras inyectar un contraste radiológico (habitualmente yodado, por lo que es importante descartar la existencia de alergias antes de su uso). La radiografía resultante dibuja el molde del contraste sobre las estructuras en estudio.

Al inyectar el contraste en la cavidad articular, se obtiene una *artrografía*. Esta exploración se ha utilizado ampliamente en el estudio del hombro, de la muñeca, del tobillo y, sobre todo, de la cadera y de la rodilla. Son exploraciones invasivas, y actualmente su uso es menor por el auge de la artroscopia, la ecografía y la resonancia magnética (RM).

La *mielorradiculografía* es la inyección de contraste en el saco dural para evaluar el canal raquídeo y los recesos laterales de este, por donde progresan las raíces hacia los agujeros de conjunción. Dado su carácter invasivo, también se usa menos actualmente debido al auge de la tomografía computarizada (TC) y la RM. Sin embargo, se utiliza frecuentemente en asociación con TC (inyección de contraste seguida de TC, lo que se denomina «mielo-TC»).

La *discografía* es la inyección de contraste en el núcleo pulposo del disco intervertebral para valorar las extrusiones. De escaso uso actual, ha sido el origen de diferentes técnicas de inyección y microcirugía del disco.

La *fistulografía* es una inyección de contraste en un orificio fistuloso para valorar el trayecto de la fístula, los abscesos de origen y las comunicaciones con planos anatómicos, cavidades o articulaciones. Su uso es muy selectivo. En los casos quirúrgicos, la inyección de azul de metileno en la fístula permite reconocerla durante la cirugía y no dejar restos fistulosos al extirpar.

2.3. Tomografía computarizada

A partir de la tomografía convencional (raramente usada en la actualidad), que permite obtener cortes sobre la radiografía simple mediante rotación del tubo de rayos X, se desarrolló esta técnica que aporta una *alta especificidad para el diagnóstico de lesiones óseas.* Obtiene cortes anatómicos, y permite su reconstrucción tridimensional, pero encarece el diagnóstico y aumenta la dosis de radiación. Se puede definir una ventana de densidades radiológicas para el hueso («ventana de hueso») y una para partes blandas, con lo que se destacan las densidades deseadas para el estudio radiológico de hueso y de partes blandas. Se deforma por implantes metálicos (en menor medida con otros materiales de implante, como fibra de carbono o grafito). Se utiliza fundamentalmente en los tumores óseos (para definir su extensión), en caso de patología de la columna vertebral (estenosis del canal y síndromes compresivos), en las fracturas complejas (acetábulo, fracturas vertebrales) y en la ocupación o afectación de cavidades (craneal, torácica, abdominal, pelviana). Si se realiza tras la inyección de contraste en el saco dural, aumenta la sensibilidad para la detección de lesiones intradurales ocupantes de espacio (mielo-TC).

La llegada de la TC helicoidal ha permitido una adquisición de datos más rápida, con disminución del artefacto por movimientos, y, además, una reconstrucción tridimensional de mayor calidad, al sumar planos obtenidos a intervalos de 1-2 mm. Estas mejoras técnicas aportan mayor

© Elsevier. Fotocopiar sin autorización es un delito.

definición y sensibilidad en la valoración de fracturas de pelvis y cótilo, articulación glenohumeral y columna, con lo que la TC es una exploración muy útil tanto en casos agudos (pacientes traumatizados con lesiones óseas difíciles de definir) como en el seguimiento de lesiones óseas que requieren una precisa definición de la existencia de puentes (en seudoartrosis) y de estructura ósea en general.

2.4. Resonancia magnética

La RM es de gran utilidad en la *valoración de partes blandas y de la reacción del hueso*. No está basada en los rayos X, por lo que no produce irradiación, sino en la orientación del campo magnético de los núcleos atómicos (espín *[spin]*). Refleja, fundamentalmente, la energía electromagnética de los átomos de H^+ de los tejidos, por su gran abundancia, que se libera cuando cede el campo magnético externo que los alineaba y que se captura en forma de señal transformada en imagen. La RM permite obtener un orden de imágenes diferente al de las exploraciones radiológicas, por lo que no debe asimilar el color blanco con el hueso. Se emplean varias secuencias de resonancia para destacar estructuras. Así, la recuperación de la magnetización vertical es el tiempo de relajación T1, y la recuperación de la horizontal es el T2. Los patrones de imagen que se detectan en secuencias T1 destacan la grasa y muy poco el agua. En cambio, las imágenes en T2 destacan el cartílago articular y el agua (ya sea líquido articular, sangre, etc.). La instrumentación ortopédica y, en general, las sustancias ferromagnéticas producen una rápida caída de la señal, sobre todo de T2, con el consiguiente artefacto, que es menor en titanio y, sobre todo, en grafito y fibra de carbono.

La utilización de contraste (gadolinio) es útil en síndromes compresivos intradurales (con inyección del contraste) o en la valoración vascular (con inyección intravascular). Otras técnicas han perfeccionado las aplicaciones clínicas de la RM, como el eco gradiente, el espín y el *fast spin echo* o la espectroscopia por RM. El uso de sistemas abiertos ha facilitado también su empleo como guía en técnicas invasivas como biopsias o en la valoración de la cinemática y del apoyo en tiempo real. No obstante, la utilidad de la RM varía según la región y la patología en estudio, y en ningún caso puede ser considerada una exploración única y definitiva.

En la **columna vertebral,** permite valorar el disco, el canal vertebral, los agujeros raquídeos, la reacción del hueso vertebral (en el caso de patología del segmento vertebral, se gradúa la afectación del nivel superior e inferior según la reacción en la médula ósea). Llama la atención que hasta el 30% de las columnas asintomáticas muestran en RM imágenes de lesión, por lo que su uso, fuera de la indicación precisa por patología con repercusión clínica precisa, puede confundir el diagnóstico.

En la **rodilla,** es útil en la valoración de la rotura meniscal. La lesión de los meniscos se gradúa también según la comunicación de la rotura con el espacio articular. La RM también permite estudiar la lesión de los ligamentos (apreciando la continuidad, las roturas parciales intraligamentarias, las roturas completas, etc.) y del cartílago articular (que puede mostrar signos de vitalidad o no, de reacción ósea subcondral, de desprendimiento, etc.). Es llamativo el hecho de que la mayoría de los casos de patología degenerativa avanzada de rodilla (artrosis) cursan con marcados cambios meniscales en la RM, lo que puede llevar a la confusión del cuadro; así, donde debería diagnosticarse y tratarse una gonartrosis se diagnostica a veces una parte por el todo, esto es, una lesión meniscal. Este desenfoque lleva a frecuentes fracasos del tratamiento por defecto en la comprensión del problema y sobrestimación de la RM. No obstante, la precisión que aporta en la valoración de las estructuras blandas hace que hoy día sea fundamental para el diagnóstico preciso y la indicación quirúrgica (figs. e4.4 y 4.4).

En el **hombro,** se estudian los tendones y los músculos periarticulares, así como las estructuras intraarticulares. Así, es particularmente útil para valorar la continuidad del manguito de los rotadores o el rodete glenoideo. Si bien

www.medilibros.com



FIGURA 4.4
Resonancia magnética de rodilla en plano sagital potenciada en T2 que muestra la misma lesión que la observada en la figura 4.3.

la primera aproximación suele realizarse por ecografía (v. más adelante), por su sencillez y disponibilidad, la RM permite la precisión requerida para la cirugía.

En articulaciones como el hombro y la cadera, la introducción de contraste permite la mejor definición de roturas en las estructuras intraarticulares, lo que ha dado paso a la técnica conocida como «artrografía por RM» (artro-RM). Su indicación suele limitarse a la mayor precisión en una lesión del rodete *(labrum)* mal definida u otras circunstancias muy seleccionadas.

En la patología tumoral, se puede observar la extensión en partes blandas y en hueso (según criterios de actividad y vascularización), para lo que la RM demuestra más sensibilidad que la radiografía y la TC. Con ello, se puede graduar con mayor precisión la afectación intra- o extracompartimental, según criterios de Enneking, aspectos fundamentales para definir el pronóstico y las posibilidades terapéuticas de un determinado tumor.

Un inconveniente actual es el tiempo de exploración, que requiere la permanencia del paciente dentro del tubo en posición inmóvil, por lo que puede estar contraindicada o hacer preciso el uso de anestesia general en pacientes claustrofóbicos o en niños, aunque la aparición de equipos de RM «abierta», que evitan la introducción del paciente en el tubo, constituye una alternativa.

En cualquier caso, las ventajas de esta exploración en la valoración estructural de partes blandas y de la reacción ósea a la hora de planificar la cirugía se ven perjudicadas por un uso indiscriminado que puede llevar al sobrediagnóstico (considerando ciertas alteraciones en la RM como sinónimo de patología).

2.5. Ecografía

Basada en la reflexión de ultrasonidos, se utiliza en la valoración de densidad «agua» (líquido, músculo, moldes cartilaginosos de huesos, etc.). Al evitar la irradiación y no ser invasiva, se considera inocua. Particularmente, se emplea en el estudio de la cadera del recién nacido, que, al estar formada por estructuras no calcificadas (moldes cartilaginosos, *pulvinar, labrum*), no es valorada más que indirectamente en la radiografía. También se utiliza frecuentemente en el hombro, para valorar el manguito de los rotadores como aproximación diagnóstica a la existencia o no de lesión estructural (fig. e4.5). Por otra parte, tiene interés en el estudio del contenido de masas quísticas y tumoraciones de partes blandas.

2.6. Densitometría

Permite la cuantificación de la densidad del tejido óseo, es decir, una estimación de la masa ósea del paciente a partir de las determinaciones en localizaciones concretas (generalmente cadera y columna lumbar), y su comparación con valores normales obtenidos en amplias poblaciones. Es de utilidad para determinar el riesgo estadístico de padecer fracturas (cuello de fémur, aplastamientos vertebrales) en la osteoporosis. Su aplicación clínica se asocia al cribado de osteoporosis en medio ambulatorio.

2.7. Técnicas vasculares

Diferentes técnicas se emplean en el estudio arterial y venoso. Las *técnicas arteriales* de interés en traumatología y ortopedia son la ecografía Doppler, la arteriografía convencional, la arteriografía digital (o sistema de angiografía intravenosa digital [DIVAS, del inglés *digital intravenous angiography system*) y las técnicas de sustracción. Su uso destaca en traumatismos arteriales, compresión vascular o tumores muy vascularizados. Las *técnicas venosas* son, fundamentalmente, las empleadas ante la sospecha de trombosis venosa profunda (TVP). La exploración de referencia es la flebografía convencional, pero, dado su carácter invasivo, se suele reservar para estudios experimentales clínicos en los que se requiera la máxima precisión en el diagnóstico del trombo intravenoso. En la clínica diaria, se utiliza también, sobre todo en pruebas de detección selectiva, una técnica no invasiva basada en ultrasonidos que se conoce como «ecografía Doppler venosa», en la que se combinan técnicas de ultrasonidos para una mejor definición del contenido (fig. e4.6).

2.8. Gammagrafía

La exploración gammagráfica consiste en la inyección de un isótopo radiactivo que, por su estructura atómica o su vehiculización celular, demuestra una especial apetencia por un tejido determinado. La localización de la fijación tisular de este isótopo se demuestra mediante el recuento de su emisión radiactiva con la ayuda de una gammacámara (o cámara γ). Todo ello, requiere la participación de especialistas en medicina nuclear y el paciente debe comprender bien la exploración planteada, ya que la palabra «radiactividad» genera preocupación en no pocos pacientes. En el aparato locomotor, se utiliza por su gran sensibilidad para detectar procesos inflamatorios y tumorales, basados en su hipervascularización, fracturas no detectadas o una reacción ósea periprotésica aumentada en el aflojamiento protésico (fig. 4.5). Los isótopos habitualmente empleados en inyección son ^{99m}tecnecio, o ^{67}galio si se sospecha infección. Sin embargo, demuestran escasa especificidad. Por ello, en ocasiones se utilizan leucocitos marcados con ^{111}indio para obtener mayor especificidad en procesos sépticos. La medicina nuclear también apoya mediante *técnicas vasculares* (inyecciones de fibrinógeno marcado) para detectar actividad trombótica en sospecha de TVP o con *técnicas pulmonares* (gammagrafía de ventilación/perfusión) para el diagnóstico de tromboembolia pulmonar (TEP).

3. OTROS MEDIOS AUXILIARES DE DIAGNÓSTICO EN PATOLOGÍA DEL APARATO LOCOMOTOR

Conviene no olvidar que, al igual que en otras ramas de la medicina, se utilizan otras muchas técnicas auxiliares según la sospecha clínica.

3.1. Pruebas de laboratorio

Se realizan valoraciones hematológicas y bioquímicas en sangre. Es más característica la necesidad ocasional de

© Elsevier. Fotocopiar sin autorización es un delito.

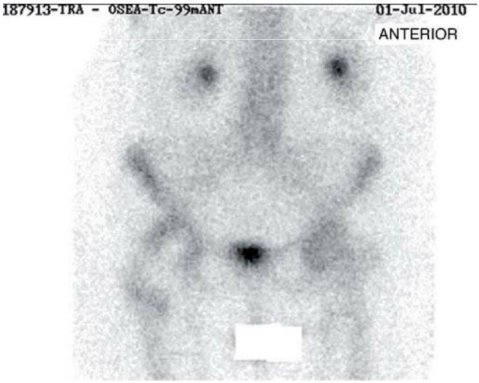

FIGURA 4.5
Gammagrafía con ^{99m}tecnecio en fase ósea que muestra una cadera derecha portadora de prótesis de cadera sin complicaciones.

estudiar el *líquido articular*, sobre todo su celularidad y sus parámetros bioquímicos; la presencia de cristales de uratos o pirofosfato cálcico puede ser diagnóstica. En caso contrario, la exploración analítica del líquido articular suele ser solo orientativa (tabla 4.4).

3.2. Microbiología

De la misma manera, las técnicas microbiológicas más utilizadas suelen ser las que se aplican en muestras de líquido articular o de tejidos recogidos en el quirófano. El estudio microbiológico del líquido articular está indicado en el caso de artroplastia dolorosa en los primeros años tras el implante, cuando se acompaña de signos inflamatorios locales o cuando el dolor comienza tras un episodio sospechoso de bacteriemia (p. ej., extracción dentaria). La técnica de primera aproximación suele ser una tinción de Gram (incluso intraoperatoria), seguida de cultivos y antibiograma. Una tinción de Gram intraoperatoria puede aconsejar no reimplantar una prótesis articular en sospecha clínica de recambio por aflojamiento séptico, aunque su alta tasa de falsos negativos lleva a recomendar el estudio anatomopatológico en cortes congelados como evaluación de referencia, con diagnóstico positivo según el número de polimorfonucleares detectados en el tejido por campo a gran aumento. Las determinaciones serológicas se utilizan cuando el cuadro clínico general así lo aconseje y las propuestas de evaluación de ARN bacteriano mediante reacción en cadena de la polimerasa (PCR) quedan, por el momento, en el campo de la investigación.

3.3. Farmacología

El control de niveles farmacológicos en sangre es útil en el caso de largos tratamientos agresivos (p. ej., antibióticos nefrotóxicos), ya que permiten ajustar el fármaco. También los títulos bactericidas en sangre de antibióticos administrados en casos de osteomielitis graves deben ser controlados para asegurar su eficacia y ha de confirmarse que el pico de dosificación no supera los límites de toxicidad, así como que el valle entre dos dosis se mantiene dentro de rango terapéutico.

3.4. Neurofisiología

El compromiso neurológico periférico, radicular o troncular, frecuentemente precisa estudios neurofisiológicos. Sin embargo, pueden ser difíciles de realizar e interpretar y son incómodos para el paciente. Su utilidad es restringida y se ciñe a alteraciones de nervios periféricos con clínica sospechosa. En estos casos, permiten una precisión que no se puede obtener con la exploración clínica. En algunos problemas canaliculares periféricos (p. ej., síndrome del túnel carpiano), su estandarización ha permitido exploraciones sistematizadas de gran utilidad. Se suelen realizar *estudios de conducción nerviosa* en nervios motores y sensitivos para detectar una alteración de la conducción en un tronco nervioso, aun existiendo continuidad anatómica. Otra técnica útil es la *electromiografía* (EMG), que detecta cambios en la actividad eléctrica de los músculos estudiados, lo que sugiere el origen de la lesión funcional (p. ej., alteración de astas anteriores, denervación de nervios periféricos, alteración muscular), a la vez que permite el seguimiento de lesiones con alteración motora. El uso de técnicas como los potenciales evocados ha progresado como apoyo a la cirugía de nervios radiculares y periféricos o de las lesiones medulares.

3.5. Exploración bajo anestesia (EBA)

La exploración de una articulación dolorosa puede producir una contractura muscular refleja que impida la valoración de una inestabilidad. En estos casos, la EBA (local, locorregional o general) puede permitir una valoración correcta.

TABLA 4.4 Características del líquido sinovial que permiten hacer una aproximación diagnóstica

	Normal	No inflamatorio	Inflamatorio	Séptico
Aspecto	Transparente	Transparente	Opaco, translúcido	Opaco
Color	Incoloro	Amarillo	Amarillo	Amarillo o verde
Viscosidad	Alta	Alta	Baja	Variable
Leucocitos	< 200/mm^3	250-2.000/mm^3	5.000-75.000/mm^3	> 50.000/mm^3
Glucosa	Normal	Normal	< 50% de glucemia	< 50% de glucemia
Polimorfonucleares (%)	< 25	< 25	> 50	> 75
Gérmenes	No	No	No	Frecuente
Proteínas (g/dl)	< 2	2	2-3	3-4

www.medilibros.com

3.6. Artroscopia

Si bien hoy día no puede ser considerada una técnica diagnóstica, su propia denominación («observación de la articulación») confirma que se inició como tal. Actualmente se asocia a técnicas de cirugía endoscópica y es rara la indicación de una artroscopia solo diagnóstica. Permite no solo observar sino también *palpar* las estructuras intraarticulares, lo que aumenta la precisión de la exploración.

4. CONCLUSIONES

- Las exploraciones complementarias se realizan para mejorar la precisión del diagnóstico, a partir del juicio clínico que centra la localización del problema y su intensidad. Se solicitan primero las más sencillas y, tras su interpretación, se decide la necesidad de exploraciones más complejas.
- Las exploraciones complementarias por imagen son las más habituales en patología osteoarticular, y se comienza por la radiografía convencional.
- La radiografía convencional aporta datos estructurales en varias proyecciones para conseguir una definición espacial y datos de densidad ósea que permiten identificar lesiones de destrucción o aposición ósea. Detectan la patología por la diferencia de imagen con la estructura y la densidad normales.
- La TC y la RM son técnicas de cortes que permiten una gran definición del hueso y de las partes blandas, respectivamente, y su indicación fundamental es ayudar a definir la estructura en una planificación preoperatoria. Su uso indiscriminado, además de costoso, puede llevar a desenfoques en el diagnóstico y en el tratamiento.
- La gammagrafía demuestra tener una gran sensibilidad para detectar lesiones osteoarticulares, pero su baja especificidad exige otros métodos para establecer un diagnóstico certero.
- Se utilizan otros métodos para completar el diagnóstico, con sus indicaciones y limitaciones, por lo que la sospecha diagnóstica debe guiar la solicitud de exploraciones complementarias y su interpretación.

Lecturas recomendadas

Dondelinger RF. Peripheral musculoskeletal ultrasound atlas. Stuttgart: Thieme; 1996.
Edeiken J. Edeiken's Roentgen diagnosis of diseases of bone. 4th ed. Baltimore: Williams & Wilkins; 1990.
Pope TI, Loehr SP. Atlas of musculoskeletal imaging. New York: Thieme; 1999.
Renton P. Orthopaedic Radiology. Pattern recognition and differential diagnosis. London: Martin Dunitz Ltd; 1990.
Resnick D. Bone and joint imaging. 2nd ed. Philadelphia: WB Saunders; 1996.
Roca M. Resonancia magnética del sistema musculoesquelético. Barcelona: Doyma; 1992.
Stoller DW. Magnetic Resonance Imaging in Orthopaedics and Sports Medicine. 2nd ed. London: Lippincott; 1997.

© Elsevier. Fotocopiar sin autorización es un delito.



FIGURA e4.1
Radiografía simple de una lesión con patrón apolillado y áreas permeables: osteosarcoma en metáfisis proximal de húmero.



FIGURA e4.2
Radiografía anteroposterior simple de una fractura espiroidea de tibia distal. Obsérvense los bordes de la fractura.



FIGURA e4.3
Radiografía anteroposterior simple de la fractura espiroidea de tibia distal de la figura e4.2, en consolidación tras 4 meses. Obsérvense la evolución del foco y el relleno del hueso.

www.medilibros.com

© Elsevier. Fotocopiar sin autorización es un delito.

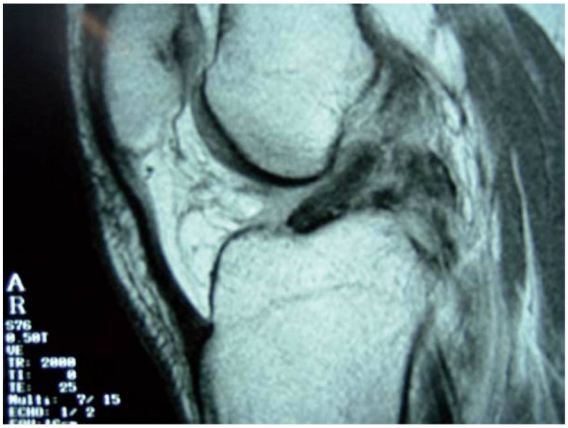

FIGURA e4.4
Resonancia magnética de rodilla en plano sagital potenciada en T1 con ventana para ligamentos cruzados que muestra una rotura proximal del ligamento cruzado anterior.



FIGURA e4.5
Ecografía de hombro en la que se aprecia el tendón del músculo infraespinoso sin roturas.

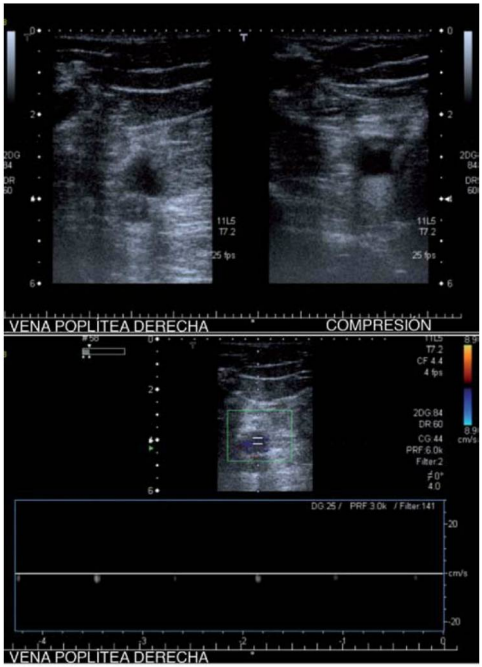

FIGURA e4.6
Ecografía Doppler venosa en vena poplítea tras prótesis de rodilla que muestra la permeabilidad del tronco.

AUTOEVALUACIÓN

1. Paciente politraumatizado que es traído a urgencias intubado y que presenta una herida en el miembro inferior izquierdo con exposición de hueso tibial y deformidad del muslo izquierdo. Tras la primera evaluación por el intensivista, ¿qué exploraciones de imagen solicitaría?
   - a. Radiografía (Rx) de tibia izquierda y Rx de fémur izquierdo.
   - b. Resonancia magnética (RM) craneal, Rx cervical, Rx de tibia izquierda y Rx de fémur izquierdo.
   - c. Tomografía computarizada (TC) de pelvis, Rx de tórax, Rx cervical, Rx de tibia izquierda y Rx de fémur izquierdo.
   - d. Rx de pelvis, Rx cervical, Rx de tórax, Rx de tibia izquierda y Rx de fémur izquierdo.
   - e. RM de tórax, TC abdominal, Rx de tibia izquierda y Rx de fémur izquierdo.

   Respuesta correcta: d.

   Respuesta razonada: En el contexto de un paciente politraumatizado la valoración inicial radiográfica incluye una radiografía (Rx) de tórax y otra de pelvis. En este caso concreto se completaría el estudio con una Rx cervical (según criterio de la Canadian C-spine), una Rx de tibia y otra de fémur ante la sospecha de fractura, dada la deformidad.

2. Paciente de 7 años de edad que ha sufrido una caída desde una altura de 1,5 m en el parque. Es traído a urgencias con deformidad en el codo derecho. Tras la primera evaluación, que muestra dolor, deformidad, impotencia funcional y pulso radial débil, ¿qué exploraciones de imagen solicitaría inicialmente?
   - a. Rx de húmero derecho y ecografía Doppler arterial.
   - b. Rx de codos derecho e izquierdo y ecografía Doppler arterial.
   - c. Rx de húmero derecho e izquierdo.
   - d. TC de codo derecho.
   - e. TC de ambos codos y ecografía Doppler arterial.

   Respuesta correcta: b.

   Respuesta razonada: La sospecha diagnóstica es una fractura supracondílea de húmero derecho. El estudio radiográfico contralateral permitirá aclarar dudas al poder comparar con el lado sano. Estas fracturas se asocian con lesión vascular aguda, por lo que la presencia de pulso débil debe hacer sospechar la de una lesión vascular y, por tanto, debe realizarse el estudio con ecografía Doppler para descartarla.

3. De las siguientes situaciones, indique en cuál de ellas elegiría la gammagrafía como técnica para completar el diagnóstico:
   - a. Paciente de 67 años de edad con prótesis total de cadera derecha desde hace 10 años que señala dolor progresivo en la región inguinal derecha desde hace 6 meses, con Rx normal.
   - b. Paciente de 20 años de edad que acude a urgencias tras sufrir un traumatismo indirecto en la rodilla derecha por un giro sobre el pie derecho mientras jugaba al fútbol.
   - c. Paciente de 25 años de edad que acude a consulta tras valoración con una Rx normal realizada en urgencias hace 2 semanas por inestabilidad de rodilla tras sufrir un traumatismo deportivo.
   - d. Paciente de 70 años de edad con menopausia desde hace 20 que refiere dolor agudo en la región dorsal al sentarse bruscamente.
   - e. Paciente de 35 años de edad que es traído a urgencias tras sufrir un accidente de tráfico, con dolor y deformidad en la pierna derecha.

   Respuesta correcta: a.

   Respuesta razonada: La gammagrafía es una técnica diagnóstica útil para descartar la presencia de un foco infeccioso en las articulaciones donde se ha realizado un recambio protésico. En el paciente de la respuesta A hay que descartar la infección protésica como causa de su dolor.

4. Acude al servicio de urgencias un paciente de 32 años de edad que ha sufrido un traumatismo directo sobre la rodilla derecha tras caer mientras jugaba al pádel. Refiere dolor en la rodilla e incapacidad para extender la pierna. Señale la secuencia de radiografías más adecuadas para este paciente:
   - a. Rx anteroposterior (AP) y lateral (L) de rodilla derecha.
   - b. Rx AP, L y oblicuas de rodilla derecha.
   - c. Rx AP y L, seguidas de RM de rodilla derecha.
   - d. Rx AP y L de ambas rodillas.
   - e. Rx AP, L y axial de rodilla derecha.

   Respuesta correcta: e.

   Respuesta razonada: Se debe descartar la presencia de una luxación de la rótula en este paciente. Las proyecciones adecuadas para el estudio de la rótula son la anteroposterior (AP), la lateral (L) y la axial (puede realizarse esta última en distintos grados de flexión para ver la congruencia de la rótula con el fémur).

www.medilibros.com

© Elsevier. Fotocopiar sin autorización es un delito.

CAPÍTULO 5

Tratamiento no quirúrgico de la patología del aparato locomotor

José Cordero Ampuero

ÍNDICE DEL CAPÍTULO

1. **Introducción** 34
2. **Reducción** 35
   - 2.1. Concepto 35
   - 2.2. Tipos 35
   - 2.3. Procedimiento 35
3. **Tracción continua** 36
   - 3.1. Concepto 36
   - 3.2. Finalidad 36
   - 3.3. Tipos 37
4. **Vendajes blandos** 38
   - 4.1. Concepto 38
   - 4.2. Objetivos 38
   - 4.3. Tipos 38
5. **Vendajes rígidos** 39
   - 5.1. Concepto 39
   - 5.2. Objetivos 39
   - 5.3. Tipos 40
6. **Ortesis** 41
   - 6.1. Concepto 41
   - 6.2. Objetivos 41
   - 6.3. Tipos 41
7. **Prótesis externas (exoprótesis)** 41
   - 7.1. Concepto 41
   - 7.2. Finalidad 41
8. **Conclusiones** 41

www.medilibros.com

OBJETIVOS DEL CAPÍTULO

- Familiarizarse con la terminología básica empleada en el campo de las inmovilizaciones en traumatología.
- Aprender el concepto de reducción, los tipos existentes y los pasos que deben llevarse a cabo para realizarla satisfactoriamente.
- Aprender el concepto de tracción, la finalidad de la misma y los distintos mecanismos de tracción utilizados en la práctica clínica.
- Entender las indicaciones y los tipos de vendajes blandos disponibles.
- Conocer los tipos de vendajes rígidos, sus indicaciones y sus variantes según la región anatómica donde se aplican.

1. INTRODUCCIÓN

En este capítulo se trata de repasar brevemente los tratamientos mal llamados «incruentos» o «conservadores». Se trata de una apreciación terminológica: estos calificativos se refieren, obviamente, a «no quirúrgicos», porque llamar «incruento» a una reducción cerrada de una luxación traumática de cadera es tan eufemístico como etiquetar de «conservador» a mantener un yeso pelvipédico (desde la cintura a la raíz de dedos del pie, con la salvedad de un orificio en el área genital para permitir las funciones excretoras) durante varios meses.

Se describen diferentes técnicas, habituales en el mundo de la cirugía ortopédica, con el afán de mejorar el conocimiento de aquellos no iniciados que se aproximan a nuestro

© 2015. Elsevier España, S.L.U. Reservados todos los derechos

pequeño mundo: reducción, tracción continua, vendajes blandos, vendajes rígidos, ortesis y prótesis externas (también llamadas «exoprótesis»).

2. REDUCCIÓN

2.1. Concepto

El término «reducción» se refiere al restablecimiento de las relaciones anatómicas normales (fisiológicas) de un hueso fracturado o una articulación luxada.

Muchas situaciones patológicas del aparato locomotor radican en una pérdida de las relaciones anatómicas normales:

- **Fractura desplazada:** los extremos del hueso fracturado pierden su contacto y su posición relativa fisiológica.
- **Luxación articular:** los extremos óseos que forman la articulación afecta pierden su disposición espacial fisiológica y habitual.
- **Luxación de una endoprótesis articular:** por analogía con la anterior situación, denominamos «luxación de una prótesis» a la pérdida de las relaciones geométricas normales de dos o más componentes de una prótesis articular artificial.

En muchas situaciones clínicas, el desplazamiento o la luxación son groseros, se pueden diagnosticar clínicamente o con una radiografía simple y la reducción es igualmente fácil de diagnosticar (p. ej., en la luxación glenohumeral anterior).

Por otra parte, en algunas patologías o situaciones clínicas la alteración de las relaciones anatómicas es sutil y/o temporal, y solo es posible diagnosticarla mediante la historia clínica narrada por el paciente (es el caso de las subluxaciones instantáneas, reducidas espontáneamente, de las articulaciones femororrotuliana y glenohumeral) o mediante procedimientos radiológicos cuantitativos (medidas estandarizadas en la radiología simple) o sofisticados (p. ej., radiografías en estrés, tomografía computarizada).

2.2. Tipos

- **Según el procedimiento:**
  - **Reducción espontánea:** fenómeno por el que una articulación luxada o subluxada, o un hueso fracturado y desplazado, retorna a su correcta alineación anatómica sin actuación terapéutica del exterior, simplemente por las tracciones musculares y ligamentosas intrínsecas.
  - **Reducción cerrada:** cuando no se aborda quirúrgicamente el foco de fractura o la articulación, de modo que la reducción se consigue por manipulación externa.
  - **Reducción abierta:** cuando se hace necesario abordar y exponer quirúrgicamente la fractura o la articulación para conseguir el restablecimiento de las relaciones anatómicas.
- **Según el curso temporal:**
  - **Aguda:** la reducción se consigue con una o varias maniobras ejecutadas en un breve período de tiempo (segundos o minutos).
  - **Progresiva:** la reducción se consigue mediante un procedimiento que va situando lentamente las estructuras afectas en su posición anatómica fisiológica (p. ej., la obtenida mediante tracción continua en algunas luxaciones congénitas de cadera o en algunas luxaciones y subluxaciones traumáticas de vértebras cervicales).

2.3. Procedimiento (cuadro 5.1)

ANALGESIA

En general, y con muy contadas excepciones, toda reducción precisa algún procedimiento que disminuya el dolor y la contracción muscular refleja, de forma que facilite el trabajo al cirujano ortopédico y «humanice» la atención al paciente:

- Anestesia general.
- Anestesia raquídea/regional/troncular.
- Anestesia intrafocal (anestésico local en foco de fractura)/intraarticular.
- Sedación.
- Sofronización/relajación/persuasión.
- Analgesia medicamentosa/farmacológica.

TRACCIÓN

Es un elemento esencial de la inmensa mayoría de las reducciones. Su finalidad es contrarrestar las tracciones musculares (activas, conscientes, reflejas y del tono muscular) que mantienen el desplazamiento de los extremos óseos.

Toda tracción debe ir acompañada de la correspondiente contratracción del otro extremo óseo, que muchas veces está representado por el resto de la anatomía del paciente (debiendo sujetarse a este en su totalidad). La contratracción muchas veces se confía a elementos pasivos (postes, anclajes, vendajes, bandas, etc.), pero muchas otras ha de hacerse con un ayudante.

A lo largo de la historia se han desarrollado múltiples procedimientos para realizar tracción y muchos mantienen su vigencia:

- **Tracción manual:** las manos del cirujano ortopédico sujetan firmemente una región anatómica y ejercen tracción en la dirección y el sentido deseados.
- **Tracción con ayuda de elementos de prensión:** la sujeción firme del extremo traccionado se hace mediante algún dispositivo que garantice una mejor sujeción (vendajes blandos inextensibles, dediles, etc).
- **Tracción mediante vendajes blandos** que se adhieren a la piel del enfermo, de modo que se adaptan a su anatomía y aumentan la fuerza de prensión sobre esa extremidad.

Cuadro 5.1 PASOS QUE DEBEN SEGUIRSE PARA UNA CORRECTA REDUCCIÓN

1. Analgesia.
2. Tracción.
3. Manipulación.
4. Mantenimiento de la reducción.

© Elsevier. Fotocopiar sin autorización es un delito.



FIGURA 5.1
Tracción transtibial. *Al fondo*, bota de pernera de mesa ortopédica para tracción.

- **Tracción mediante mesa ortopédica:** esta es una mesa quirúrgica especial que puede estar presente en los quirófanos de traumatología y cirugía ortopédica; consta de un sinfín de dispositivos que permiten hacer tracción de las extremidades anclándolas mediante vendajes, botas especiales, tracciones óseas, etc.
- **Tracción mediante agujas de Kirschner o Steinmann** que atraviesan un hueso (tracciones transesqueléticas) y son fijadas a un estribo, el cual permite efectuar la tracción (fig. 5.1).
- **Tracción del raquis mediante un halo de fijación craneal:** este dispositivo se basa en una «corona» dispuesta alrededor de la cabeza del paciente y que consta de orificios por los que se pueden introducir tornillos perpendiculares a la corona craneal; dichos tornillos perforan la tabla externa y fijan firmemente el cráneo en distintos puntos.

MANIPULACIÓN

En algunas situaciones clínicas, basta la tracción para reducir la fractura o la luxación, pero en muchas otras se hace necesaria la manipulación adicional por parte del cirujano ortopédico para conseguir el objetivo de la reducción.

Si consideramos la necesidad de tracción, en ocasiones de contratracción, y la manipulación del foco, entenderemos que muchas maniobras de reducción han de ser realizadas por un equipo de cirujanos ortopédicos o por uno auxiliado por ayudantes con algún conocimiento técnico, simplemente porque es imposible desempeñar varias acciones manuales simultáneamente, mucho más cuando exigen fuerza y precisión.

Dicha manipulación depende del diagnóstico principal, del tipo y subtipo concretos, de la situación anatómica local tanto ósea como de partes blandas, del grado de relajación del paciente, etc. Básicamente, la manipulación puede hacerse según tres esquemas distintos:

1. Con maniobras estandarizadas, descritas y establecidas por la literatura médica y la experiencia, útiles en algunos tipos de luxaciones y fracturas; las maniobras de reducción de una cadera o un hombro luxados son un buen ejemplo de ello.
2. Desplazando los fragmentos o extremos óseos en el sentido o los sentidos opuestos a la deformación patológica que presentan, intentando con ello restablecer la alineación anatómica normal; es el caso de las maniobras empleadas habitualmente para reducir una fractura de tobillo o una de extremo distal de radio.
3. Manipulación bajo control radiológico, es decir, movilizando los extremos bajo imagen radiológica en movimiento, imagen que nos irá guiando en el sentido que debemos desplazar las zonas afectas hasta conseguir la reducción. Las reducciones cerradas en quirófano de fracturas pertrocantéreas de cadera, o de fracturas diafisarias de fémur y tibia, antes de que se proceda a un enclavado intramedular quirúrgico «a cielo» cerrado, pueden servir de ilustración.

MANTENIMIENTO DE LA REDUCCIÓN

Conseguida la reducción, o dando por supuesto que se ha conseguido, ha de mantenerse a toda costa, evitando el desplazamiento secundario de los fragmentos fracturarios o la recidiva de la luxación. Aquí entran en acción todos los métodos de contención desarrollados a lo largo de la historia por la cirugía ortopédica, tanto los no quirúrgicos (tracciones, vendajes blandos, vendajes enyesados, etc.) como los quirúrgicos (placas, clavos, fijadores externos, etc.).

3. TRACCIÓN CONTINUA

3.1. Concepto

Es el procedimiento que aplica y mantiene una fuerza de tensión a una extremidad o a la cabeza del paciente.

3.2. Finalidad

Los tratamientos mediante tracción buscan una o varias de las siguientes finalidades.

REDUCCIÓN PROGRESIVA

En algunas ocasiones la tracción continua sirve para reducir progresivamente una fractura o luxación; es decir, en estos casos la tracción continua es un procedimiento de reducción.

El ejemplo más conocido es la reducción progresiva de luxaciones y subluxaciones de vértebras cervicales mediante tracción continua y progresiva de la cabeza ejercida mediante un halo craneal.

MANTENIMIENTO DE LA REDUCCIÓN O ESTABILIZACIÓN

A veces la tracción sirve para mantener una reducción conseguida previamente; es decir, la tracción es un procedimiento de estabilización de una fractura o luxación ya reducidas.

Entre los ejemplos más conocidos están la tracción aplicada durante varios días tras reducir una prótesis de cadera luxada, así como las tracciones-suspensiones aplicadas como tratamiento definitivo de fracturas diafisarias de fémur.

www.medilibros.com

ANTIÁLGICA

En esta aplicación la tracción continua sirve para evitar los movimientos de los extremos óseos en una fractura o luxación que está pendiente de tratamiento definitivo. Al impedir dichos movimientos se evitan los daños secundarios producidos sobre las partes blandas adyacentes, se contrarrestan las contracturas musculares, se disminuyen las pérdidas hemáticas (porque la inmovilidad facilita la formación de coágulos en la infinidad de bocas vasculares que aparecen sangrantes en un foco de fractura y sus partes blandas circundantes desgarradas) y, sobre todo, se minimizan los estímulos nociceptivos por estimulación directa de los receptores tisulares. Se trata, pues, de un procedimiento mecánico con finalidad de estabilización provisional y temporal en una lesión pendiente de tratamiento definitivo.

La situación práctica más habitual es la tracción blanda o dura que se aplica en el momento del ingreso del paciente con una fractura de fémur, que no se va a operar inmediatamente, y al cual se prevé que se va a intervenir con un enclavado intramedular en los días sucesivos.

RELAJACIÓN MUSCULAR

Aquí la tracción continua, mantenida las 24 h del día durante días o semanas, va contrarrestando y «venciendo» progresivamente las fuerzas musculares deformantes de la fractura o la luxación. Se trata, por tanto, de un procedimiento de reducción progresiva.

Las tracciones aplicadas para fracturas de fémur pendientes de enclavado, además de antiálgicas, también cumplen en parte esta finalidad. Quizás el mejor ejemplo sea la tracción continua aplicada a las extremidades inferiores de los bebés con luxación congénita de cadera a los que, antes de la reducción en quirófano, se pretende relajar la musculatura deformante (para facilitar la reducción) y elongar los vasos adyacentes (para evitar trombosis secundarias a las maniobras y posturas forzadas).

DISTRACCIÓN ARTICULAR

La tracción aplicada en algunos pacientes pretende «descargar» una articulación, es decir, separar «mínimamente» los extremos articulares, contrarrestando así el tono muscular que los mantiene coaptados, para evitar presiones nocivas a las superficies articulares dañadas (tanto al cartílago articular como a las superficies óseas). Se trata, por tanto, de un procedimiento de protección articular.

Posiblemente el mejor ejemplo sea la tracción que se aplica en las extremidades inferiores una vez que hemos reducido una luxación pura de cadera, cuya finalidad es mantener «distraídos» los extremos articulares —habitualmente comprimidos por el tono de los potentes músculos locales (psoas ilíaco, recto anterior y glúteos medio y mayor)— y así facilitar la mejor cicatrización posible de las eventuales lesiones del cartílago hialino articular.

3.3. Tipos

BLANDA O CUTÁNEA

Unas bandas largas de tejido inextensible se aplican extendidas sobre la extremidad, se aumenta su adhesión mediante un vendaje compresivo aplicado encima y, finalmente, se conectan (habitualmente con un cordón) a un sistema de tirantes, pesos y poleas.

La adhesión de las bandas a la piel varía según la calidad de la piel del paciente y según los gustos y las costumbres del cirujano. Pueden utilizarse bandas autoadherentes (con adhesivo impregnado en su cara profunda), puede aplicarse un adhesivo cutáneo para aumentar la adherencia o, simplemente, pueden emplearse las bandas fabricadas con una capa profunda de material de alta adherencia (látex o algún otro elastómero de alto coeficiente de fricción).

Al aplicar los pesos a una tracción blanda o cutánea siempre debe tenerse en cuenta la calidad cutánea del paciente, muy dependiente de la edad en el ser humano (la piel más sensible es la de los niños y ancianos). Como norma general, nunca deben superarse los 2-3 kg de peso para evitar arrancamientos cutáneos.

DURA, ESQUELÉTICA O TRANSESQUELÉTICA (fig. 5.1)

Un elemento perforante (habitualmente agujas de acero inoxidable) atraviesa la extremidad y al menos uno de sus huesos se fija a un estribo, y sobre este se aplica el sistema de tirantes, pesos y poleas.

La aplicación de una tracción esquelética obliga a algún tipo de procedimiento anestésico que evite el dolor que produce el gesto de introducción de la aguja.

Steinmann desarrolló, a finales del siglo XIX, una aguja muy gruesa y larga (similar a una aguja de tejer lana), con un diámetro de 3-5 mm. Esta aguja se introduce mediante motor o por percusión a través de la extremidad (evitando las regiones con paquetes neurovasculares) y a través de uno de sus huesos (habitualmente en dirección perpendicular al eje mayor de la extremidad); es decir, es un elemento transfixiante. Permite un anclaje firme sobre el hueso transfixiado. La aguja se sujeta mediante un estribo (pieza con dos ramas simétricas que se anclan a la aguja en uno de sus extremos y se unen entre sí por el otro), y el estribo permite fijar el sistema de tirantes, pesos y poleas.

Kirschner demostró, 10 años después, que una aguja de igual longitud pero mucho más fina, tensada adecuadamente, permite ejercer la misma tracción longitudinal que una aguja de Steinmann. La aguja más fina es menos dolorosa, produce menor lesión en las partes blandas y conlleva menor riesgo de infección en los orificios cutáneos de entrada y salida. Exige un requisito: el estribo ha de llevar integrado un dispositivo de fijación a presión de la aguja y otro dispositivo para aplicar tensión a la aguja (que habitualmente se consigue con un perno de doble rosca que «abre» las ramas a modo de compás) (v. fig. 5.1). La introducción de la aguja, su dirección y la aplicación del sistema de tirantes-pesos-poleas son similares.

Las tracciones esqueléticas permiten aplicar fuerzas importantes a la extremidad, cuyo límite prácticamente lo establece la resistencia mecánica de los ligamentos distendidos (así, sobre los de la rodilla no conviene superar los 6-7 kg). Con ello, el efecto de tracción es mucho mayor que con sistemas cutáneos. Entre sus inconvenientes figura

© Elsevier. Fotocopiar sin autorización es un delito.

la necesidad de anestesia y de instrumentos adecuados, así como el pequeño riesgo de infección en los orificios cutáneos de entrada y salida, que obliga a adoptar adecuadas medidas higiénicas diarias.

En un servicio de traumatología es habitual ver tracciones esqueléticas en el fémur distal (tracción transfemoral), en la tibia proximal (tracción transtibial) y, ocasionalmente, en el calcáneo (tracción transcalcánea) y el olécranon (tracción transolecraniana) para el tratamiento provisional o definitivo de diversas patologías. La extremidad sobre la que se aplican dichas tracciones es sostenida por diferentes tipos de férulas (de Thomas, de Harris, etc.).

TRACCIÓN-SUSPENSIÓN

A lo largo de los años se han desarrollado diferentes sistemas de tracción continua que permiten, además, el movimiento de una o varias de las articulaciones de la extremidad implicada. Se trata de sistemas complejos que pueden combinar diversos elementos: tracciones cutáneas, tracciones esqueléticas, yesos e ingeniosos sistemas de poleas y pesos, así como, muchas veces, camas especiales (con un arco o marco por encima que permite el anclaje de parte de los sistemas de pesos y poleas).

Los sistemas de tracción-suspensión suelen ser complejos de aplicar y controlar, por lo que deben ser supervisados por un especialista. Pueden aplicarse con carácter temporal o definitivo para el tratamiento de algunas patologías ortopédicas.

www.medilibros.com

4. VENDAJES BLANDOS

4.1. Concepto

Es un elemento formado por materiales blandos que cubre parcial o totalmente la anatomía (fig. 5.2).

4.2. Objetivos

El vendaje blando de tejidos y estructuras del aparato locomotor puede buscar uno o varios de los siguientes objetivos:

- **Asepsia:** cuando es aplicado sobre una herida (traumática o quirúrgica) pretende evitar su eventual contaminación por exposición a elementos ambientales.
- **Hemostasia:** la compresión detiene el sangrado de las bocas vasculares abiertas, con lo que da tiempo a que se formen el trombo plaquetario y, más tarde, el coágulo sanguíneo.
- **Antiinflamatorio y antiedematoso:** la compresión disminuye el flujo arterial, favorece el retorno venoso y aumenta la presión tisular hidrostática en los compartimentos, todo lo cual evita la extravasación de agua y solutos desde el árbol vascular hacia los tejidos y, además, promueve el paso de agua hacia el flujo de retorno.
- **Analgésico:** la compresión suave, en muchas localizaciones, consigue un leve efecto analgésico.
- **Inmovilización débil:** el efecto de volumen del vendaje dificulta los extremos de movimiento e incluso, dependiendo de su grado de elasticidad, puede inmovilizar parcialmente la extremidad.
- **Protección de dispositivos médicos y de enfermería.**



FIGURA 5.2
Aplicación de vendaje compresivo (venda elástica sobre algodonado).

4.3. Tipos

Los vendajes blandos pueden clasificarse por el material con el que están manufacturados y por la región de aplicación:

- **Según el material:**
  - **Algodón:** en rama (algodón virgen enrollado) o comprimido en forma de rollos cortados con una anchura fija (5, 10 o 15 cm) (en muchos hospitales llamado «Velband» por ser el nombre fonético de la primera marca comercializada en España) (v. fig. 5.2).
  - **Venda de tejido sintético algodonoso:** similar al último descrito en el punto anterior.
  - **Papel:** elástico, con pliegues y arrugas múltiples que permiten la extensión y aplicación del vendaje enrollado sobre las extremidades.
  - **Venda de hilo de algodón inextensible:** permite aplicar vendajes inextensibles.
  - **Venda elástica:** base de hilo de algodón o sintético; entre los hilos de algodón lleva intercalados otros hilos de goma elástica que permiten obtener un vendaje compresivo.
  - **De crepé:** vendaje elástico de hilos de algodón y goma, con superficie rugosa, que permite graduar el grado de compresión final del vendaje resultante (v. fig. 5.2).

- **Vendaje elástico autoadhesivo:** venda elástica fuerte con capa autoadhesiva en su cara profunda que permite adherirla a la piel, aumentando el grado de inmovilización (familiarmente llamado «Tensoplast», por ser la primera marca en llegar al mercado español).
- **Vendaje inextensible autoadhesivo:** incluye desde el esparadrapo convencional hasta las cintas utilizadas por los profesionales del deporte y de la danza para fabricar *tapings*, o vendajes funcionales de protección y/o tratamiento, dotados de anchura y adhesividad variable.
- **De tejido mallado:** mezcla de hilos rígidos de algodón muy separados e hilos de goma; permite obtener, finalmente, una estructura en forma de malla.

- **Según la región de aplicación.** Los nombres son variados y polimorfos, y de nuevo dependientes, en buena medida, de los usos locales y de las tradiciones de cada hospital:
  - **Miembro superior:**
    - Vendaje de dedos.
    - Vendaje del antebrazo: desde la raíz de los dedos hasta el codo (v. fig. 5.2).
    - Vendaje de la extremidad superior completa: desde la raíz de los dedos hasta la axila.
    - Vendaje de Velpeau-Desault: incluye toda la extremidad superior (deja libre la mano) y el tórax; varía la posición del codo y del hombro.
  - **Miembro inferior:**
    - Vendaje del antepié: incluye los dedos y parcialmente el pie.
    - Vendaje de la pierna: desde la raíz de los dedos hasta la rodilla.
    - Vendaje de la rodilla: desde el extremo distal al proximal de esta articulación.
    - Vendaje del miembro inferior completo: desde la raíz de los dedos hasta la región inguinal.
    - Espica de cadera: desde un punto proximal a la rodilla (aunque puede extenderse hasta la raíz de los dedos) hasta la cintura, cruzando sobre la cadera.

5. VENDAJES RÍGIDOS

5.1. Concepto

Es un vendaje que incluye un elemento rígido en parte o en toda su extensión para conseguir inmovilidad en la zona de aplicación (fig. e5.2).

5.2. Objetivos

La inmovilización de los tejidos y las estructuras del aparato locomotor puede buscar uno o varios de los siguientes objetivos:

- **Cicatrización cutánea,** evitando dehiscencias y/o la pérdida de anclaje de los elementos de sutura. Un buen ejemplo es la inmovilización en flexión de una zona con sutura a tensión en la cara flexora, con lo que se evita el desgarro en caso de que el paciente extienda la extremidad.
- **Antiinflamatorio y hemostático:** en situaciones agudas, la inmovilización favorece la disminución del edema y la reacción inflamatoria, y, al evitar daños adicionales a las partes blandas y los movimientos secundarios, promueve la formación de coágulos en las bocas vasculares abiertas por el traumatismo.
- **Analgésico:** los movimientos secundarios estimulan los receptores nociceptivos distribuidos por los tejidos lesionados y circundantes, por lo que la inmovilidad disminuye los estímulos dolorosos.
- **Protección de suturas en estructuras profundas:** las suturas de algunas estructuras han de ser protegidas del movimiento, al menos inicialmente y hasta conseguir algún grado de cicatrización. Tal es el caso de las suturas de nervios periféricos y vasos (por debilidad mecánica de las pareces donde se anclan las suturas), de las suturas tendinosas (por gran movilidad de estas estructuras que, permitida libremente, ocasionaría pérdida de anclaje) y de las suturas en vientres musculares (también por la debilidad de los tejidos de anclaje).
- **Cicatrización de tejidos lesionados:** la utilización de vendajes rígidos como tratamiento inicial de las lesiones ligamentosas (esguinces) es el mejor ejemplo.
- **Consolidación de fracturas:** la consolidación ósea es un complejo mecanismo biológico que se inicia y continúa por diversos estímulos intrínsecos, pero la inmovilización habitualmente es necesaria para conseguir dos objetivos:
  - Facilita y consigue la finalización del proceso de consolidación, con lo que evita la seudoartrosis (ausencia de consolidación) por movimiento en el foco.
  - Evita el desplazamiento secundario de los fragmentos, es decir, la consolidación en mala posición.

En la tabla 5.1 se resumen los objetivos de los vendajes rígidos y blandos.

TABLA 5.1 Objetivos de los vendajes blandos y rígidos

Objetivos de los vendajes blandos	Objetivos de los vendajes rígidos
Asepsia	Cicatrización cutánea, evitando dehiscencias y/o la pérdida de anclaje de elementos de sutura
Hemostasia	Antiinflamatorio y hemostático
Antiinflamatorio y antiedematoso	Analgésico
Analgésico	Protección de suturas en estructuras profundas
Inmovilización débil	Cicatrización de tejidos lesionados
Protección de dispositivos médicos y de enfermería (p. ej., vía venosa periférica)	Consolidación de fracturas

© Elsevier. Fotocopiar sin autorización es un delito.

5.3. Tipos

Los vendajes rígidos pueden clasificarse por el material con el que están manufacturados, por la extensión circunferencial o por la región de aplicación:

- **Según el material:**
  - **Férulas metálicas:** pueden ser de aleaciones de hierro (diferentes tipos de acero) o de aluminio; habitualmente pueden moldearse manualmente para adaptarse a la situación y morfología locales.
  - **Polímeros plásticos:** de diferente rigidez, habitualmente termoplásticos que pueden moldearse al ser calentados; no permiten el moldeado o la adaptación en la clínica, pues vienen preparados desde fábrica o desde la ortopedia técnica.
  - **Vendajes de resina:** habitualmente se comercializan en forma de rollos que se aplican en la clínica hasta conseguir la forma deseada. Existen dos tipos: los que endurecen en contacto con el aire y los que han de calentarse (habitualmente por inmersión en agua caliente) para que se reblandezcan y después se endurecen a temperatura ambiente.
  - **Vendajes enyesados** (v. fig. e5.2):
    - Fueron inventados a mediados del siglo XIX por Antonius Mathijsen, cirujano militar flamenco. Durante años se espolvoreaba el polvo de sulfato cálcico anhidro sobre vendas inextensibles de hilo; hoy día se comercializan rollos preparados para ser «mojados» directamente.
    - Anchura de la venda: se comercializan de 5 cm para mano, de 10 cm para el miembro superior, de 15 cm para el miembro inferior y de 20 cm para los muslos de gran tamaño.
    - Técnicas de aplicación: venda de yeso directamente sobre la piel (escuela vienesa de Böhler); almohadillado de toda la extremidad antes de aplicar la venda de yeso (técnica de Bolonia, del Instituto Rizzoli); almohadillado solo en los extremos del yeso y en las eminencias óseas (procedimiento «anglosajón»).
    - Temperatura del agua: el fraguado de las vendas de yeso se produce gracias a una reacción química exotérmica que se inicia al contacto con el agua. Una mayor temperatura del agua hará que el yeso fragüe más rápidamente, y una temperatura más fría hará que el yeso tarde más en endurecerse.
- **Según la extensión circunferencial.** Según el porcentaje de cobertura de la extremidad, los vendajes rígidos pueden clasificarse en:
  - **Férulas,** cuando la cobertura de la superficie de la extremidad es parcial:
    - Volar (palmar)/dorsal: en el antebrazo y la mano.
    - Posterior (dorsal)/anterior (ventral)/medial (cubital)/lateral: en el brazo.
    - En «U» en el miembro superior: se extiende en continuidad por las caras medial y lateral del brazo.
    - Posterior/anterior: en el pie, la pierna y el muslo.
    - En «U» en el miembro inferior: se extiende en continuidad por las caras medial y lateral del tobillo y de la pierna.
  - **Yesos o vendajes circunferenciales,** cuando la cobertura de la superficie de la extremidad es completa.
- **Según la región de aplicación.** Los nombres son variados y polimorfos, y de nuevo dependientes en buena medida de los usos locales y de las tradiciones del hospital:
  - **Miembro superior:**
    - Inmovilización de dedos: habitualmente se extiende hasta un sitio proximal a la muñeca.
    - Férula antebraquial: aplicada en las caras dorsal, volar, radial o cubital.
    - Antebraquial: se extiende desde la raíz de los dedos hasta el codo.
    - «Yeso de escafoides»: antebraquial que incluye, además, el primer dedo.
    - Yeso de Zancolli: inmoviliza el primer dedo y el carpo, dejando libre la articulación radiocarpiana.
    - Braquial: se extiende desde la raíz de los dedos hasta la axila.
    - Yeso colgante de Caldwell: braquial dotado de «asa» en la porción antebraquial que permite corregir la alineación del húmero fracturado.
    - Vendaje funcional de yeso o «yeso de tipo sarmiento»: vendaje circular conformado para fracturas en consolidación de la diáfisis humeral.
    - Toracobraquial: incluye toda la extremidad superior y el tórax (en desuso).
  - **Miembro inferior:**
    - Botín o bota: desde la raíz de los dedos hasta el hueco poplíteo.
    - PTB (del inglés *patellar tendón bearing*), o «yeso de tipo sarmiento», para fracturas en consolidación de la diáfisis tibial que permiten la flexoextensión de la rodilla.
    - Cruropédico o suropédico: desde la raíz de los dedos hasta la región inguinal (v. fig. e5.2).
    - Calza de Böhler: desde un punto proximal al tobillo hasta la región inguinal (dejando libres el pie y el tobillo).
    - QTB (del inglés *quadriceps tendón bearing*), o «yeso de tipo sarmiento», para fracturas en consolidación de la diáfisis femoral.
    - Calzón: desde un punto proximal a la rodilla hasta la línea de cintura.
    - Doble calzón: desde un punto proximal a ambas rodillas hasta la cintura (inmoviliza ambas caderas).
    - Pelvipédico: desde la raíz de los dedos hasta la línea de cintura.
  - **Raquis:**
    - Corsé de yeso lumbosacro.
    - Corsé de yeso dorsolumbar: inmovilización del tronco que incluye muchas variantes y tipos, la mayoría en desuso, incluyendo o no la pelvis proximal («cesta pélvica») e incluyendo o no una o ambas extremidades inferiores.
    - Corsé de Risser: dorso-lumbo-sacro-pélvico para la corrección de deformidades del raquis.
    - Minerva: inmovilización de la columna cervical que se extiende desde la cabeza hasta el tórax (en desuso).

www.medilibros.com

- Lecho de escayola: lámina adaptada a la morfología de la espalda del paciente (la que presenta o la que se desea) sobre la que descansa el tronco durante el período de inmovilización (en desuso).

Todos aquellos vendajes denominados «funcionales» o «de tipo sarmiento» se moldean y adaptan a la anatomía de la extremidad para permitir la continuidad del proceso de consolidación preservando el mayor grado de movilidad articular posible.

6. ORTESIS

6.1. Concepto

Dispositivo mecánico externo que se aplica a la superficie de una región del aparato locomotor para conseguir diferentes objetivos terapéuticos mediante la compresión, la sujeción, la inmovilización o la movilización controlada.

6.2. Objetivos

- **Antiálgico, antiinflamatorio y antiedematoso:** la inmovilización disminuye los estímulos nociceptivos y la respuesta inflamatoria; la compresión contribuye a mejorar la inflamación y el edema, como se ha explicado en el apartado 5.2.
- **Inmovilización:**
  - **Extremidades:** todo el rango de férulas pasivas ortopédicas que se puede encontrar en el mercado (v. apartado 6.3., «Tipos»).
  - **Raquis:**
    - TLSO, del inglés *thoracic-lumbar-sacral orthesis*: inmovilización desde la 7.ª vértebra dorsal hasta el sacro.
    - CTLSO, del inglés *cervical-thoracic-lumbar-sacral orthesis*: inmovilización desde el occipucio hasta el sacro.
- **Movilización controlada de articulaciones:** estas ortesis están dotadas de algún tope mecánico que limita el movimiento articular parcial o totalmente en uno o varios de sus arcos de movimiento. Uno de los ejemplos más conocidos son las rodilleras con flejes laterales, popularizadas por los profesionales del baloncesto, que permiten flexionar y extender la rodilla, pero impiden los movimientos excesivos en varo o valgo.
- **Movilización pasiva de articulaciones:**
  - **Férulas dinámicas elásticas para movilización de articulaciones en el miembro superior:** en casos de parálisis, un sistema articulado con tirantes elásticos permite que el paciente movilice activamente contra la resistencia elástica, y cuando relaja la musculatura los sistemas elásticos movilizan en sentido contrario las articulaciones afectas (y actúa el sistema elástico en lugar de hacerlo los grupos musculares paralizados).
  - **Ortesis antiequino de pie:** estáticas, dinámicas.
- **Corrección de deformidades:** un buen ejemplo son las ortesis utilizadas en el raquis para el tratamiento de la escoliosis y la cifosis, o las utilizadas en los miembros inferiores en la infancia para evitar o corregir deformidades.
- **Consolidación de fracturas:** ortesis rígidas que sustituyen a un vendaje enyesado. De hecho, los vendajes rígidos fabricados en materiales plásticos y las ortesis pasivas de inmovilización son, conceptual y funcionalmente, equivalentes, de modo que los grupos expuestos se superponen.

6.3. Tipos

Véase el cuadro 5.2.

7. PRÓTESIS EXTERNAS (EXOPRÓTESIS)

7.1. Concepto

Se trata de un dispositivo mecánico externo que se aplica y ancla en la superficie de una extremidad para suplir y sustituir una parte ausente de ella. Dicha ausencia viene motivada por una amputación —traumática o electiva (tratamiento de patología neoplásica o vascular)— o por una malformación con agenesia parcial o total de la extremidad.

7.2. Finalidad

- **Estética:** un buen ejemplo son las prótesis empleadas en las manos en ausencia de algún dedo o de parte de este.
- **Funcional:**
  - **Según la función obtenida:**
    - En el miembro superior: función de pinza, de gancho, de prensa, etc.
    - En el miembro inferior: función de apoyo, intentando restablecer la bipedestación y la marcha; solo en contados pacientes se consigue recuperar una cierta función de salto y/o carrera.
  - **Según el mecanismo motor:**
    - De recuperación de energía: un mecanismo elástico acumula energía en una fase del movimiento y la libera en la fase contraria.
    - Movimiento por otras articulaciones y grupos musculares: mediante dispositivos mecánicos que aplican el movimiento de otras partes de esa u otra extremidad a movilizar los elementos protésicos articulados.
    - Mioeléctricas: la prótesis dispone de motores o actuadores eléctricos que son activados por sensores cutáneos (habitualmente electrodos de superficie que recogen corrientes de estimulación en otros grupos musculares).

8. CONCLUSIONES

- Los tratamientos ortopédicos suponen una herramienta de enorme valía para la solución definitiva de muchas de las patologías traumatológicas.
- La reducción es el paso clave para conseguir una correcta alineación ósea o articular antes de la inmovilización.
- Los distintos mecanismos de tracción buscan una reducción progresiva, disminuir el dolor, relajar la

www.medilibros.com

© Elsevier. Fotocopiar sin autorización es un delito.

Cuadro 5.2 TIPOS DE ORTESIS DISPONIBLES SEGÚN EL CATÁLOGO GENERAL DE MATERIAL ORTOPROTÉSICO

Ortesis de columna vertebral

Lumbosacras:

- Fajas lumbares y lumbosacras: de neopreno/loneta, con o sin refuerzos con «ballenas».
- Ortesis semirrígidas.
- Corsés rígidos en termoplástico.

Dorso-lumbo-sacras:

- Fajas dorso-lumbo-sacras.
- Ortesis semirrígidas: de neopreno/loneta, con o sin refuerzos con «ballenas».
- Corsés rígidos: hay descritos infinidad de tipos, utilizados unos u otros según las características del enfermo, los gustos personales, las escuelas, los hospitales y los ámbitos profesionales (Taylor, Jewett, Stagnara, Boston, Charleston, Dennis-Brown, etc.).

Cervicales y cervicotorácicas:

- Collarín cervical blando.
- Collarín cervical semirrígido.
- Collarín de tipo Filadelfia (fig. 5.3).
- SOMI (del inglés *sterno-occipito-mentonian inmovilization*).
- Minerva en termoplástico.

Cérvico-dorso-lumbo-sacras: el tipo más conocido de todos, el corsé de Milwaukee, es utilizado ampliamente para el tratamiento de las escoliosis moderadas que se extienden por encima de la 7.ª vértebra torácica.

Ortesis de miembro superior

Ortesis de dedo:

- Férula de Stack (v. fig. e5.3).
- Férula para mantener el pulgar en oposición o abducción.
- Férulas dinámicas de dedos.



FIGURA 5.3
Ortesis rígida cervical de tipo Filadelfia.

Ortesis de mano:

- Férulas dinámicas de metacarpofalángicas (para flexión o extensión).
- Férulas pasivas de inmovilización de mano.

Ortesis de muñeca y mano:

- Férulas pasivas para inmovilización de muñeca.
- Férulas dinámicas para flexión/extensión de muñeca.

Ortesis de muñeca, mano y dedos.

Ortesis de codo.

Ortesis de codo y hombro.

Ortesis de hombro, codo y muñeca.

Ortesis de miembro inferior

Plantillas de apoyo.

Calzado ortopédico.

Ortesis de pie y tobillo:

- Tobillera elástica.
- Monotutor.
- Bitutor: clásica ortesis utilizada en el tratamiento de las secuelas de poliomielitis.
- PTB de tipo sarmiento.
- Ortesis antiequino: dinámica, pasiva («rancho de los amigos»).
- Férula de Dennis-Browne.
- Ortesis multiarticuladas para tratamiento de pie zambo.
- Ortesis para tratamiento de antepié aducto.

Ortesis de rodilla:

- Rodillera elástica.
- Ortesis de inmovilización de rodilla (familiarmente «inmovilizador» de rodilla, con flejes rígidos en las caras medial y lateral).
- Ortesis para movilización de rodilla con control de varo y valgo: con flejes articulados en las caras medial y lateral.

Ortesis de rodilla, tobillo y pie:

- Ortesis bitutor: clásica ortesis utilizada en el tratamiento de las secuelas de poliomielitis.
- Ortesis de tipo QTB o de sarmiento.

Ortesis de cadera:

- Aparato de Tchadjian para el tratamiento de la enfermedad de Perthes.
- Ortesis para el tratamiento de la displasia de cadera: Frejka, von Rossen, arnés de Pavlik, etc.
- Inmovilizador articulado de cadera, utilizado para el tratamiento de las luxaciones de prótesis de cadera.

www.medilibros.com

musculatura y, en ocasiones, descargar una articulación. Las tracciones más utilizadas son la blanda y la transesquelética.

- Existe una amplia variedad de vendajes blandos en función del tratamiento que se busque, del material y de la región anatómica en la que se apliquen.
- Los vendajes rígidos son la herramienta clave para el tratamiento ortopédico de muchas fracturas. Se pueden aplicar de maneras muy diferentes en función de la fractura y de la región anatómica afectada.

Lecturas recomendadas

Harkess JW, Ramsey WC, Ahmadi B. Principles of Fractures and Dislocations. En: Rockwood CA Jr, Green DP, eds. Fractures in Adults. 2nd ed. Philadelphia: JB Lippincott Company; 1984. p. 26-112.

McRae R, Esser M. Técnicas de reducción cerrada y escayolado en el tratamiento de las fracturas. En: McRae R, Esser M, eds. Tratamiento práctico de fracturas. 5.ª ed. Barcelona: Elsevier; 2010. p. 55-68.

Sanchís Olmos V, Vaquero González F. La técnica de los vendajes enyesados. Barcelona: Científico-Médica; 1957.

Sarmiento A, Latta LL. Tratamiento funcional incruento de las fracturas. Buenos Aires: Médica Panamericana; 1982.

Subdirección General de Inspección Sanitaria. Catálogo general de material ortoprotésico. Guía de consulta (actualizado a julio de 2001). Madrid: Instituto Nacional de la Salud; 2001.

© Elsevier. Fotocopiar sin autorización es un delito.



A



B

FIGURA e5.1
A. Tracción transtibial para fracturas de fémur. **B.** Detalle del mecanismo tensor de la aguja.

www.medilibros.com

© Elsevier. Fotocopiar sin autorización es un delito.



FIGURA e5.2
Dos vistas del mismo yeso cruropédico.

www.medilibros.com

43.e2



FIGURA e5.3
Férula de Stack para dedo.

AUTOEVALUACIÓN

1. Le avisan para valorar a una paciente de 82 años de edad. Como antecedentes personales destacan hipertensión arterial, diabetes mellitus de tipo 2 y fibrilación auricular, por la que está anticoagulada con Sintrom®. La paciente ha sufrido una caída en la calle y a la exploración física los hallazgos son: herida incisa en la región pretibial derecha con sangrado en sabana; deformidad, dolor y crepitación a la palpación en la muñeca izquierda, y deformidad en charretera e imposibilidad para realizar las rotaciones en el hombro derecho. Tras someter a la paciente a la evaluación inicial, descartar lesiones a otros niveles y realizar el estudio radiológico, usted encuentra una fractura en la extremidad distal del radio izquierdo y una luxación del hombro derecho. Esta paciente se beneficiaría de un vendaje blando definitivo en la siguiente localización:
- **a.** Región pretibial derecha y hombro derecho tras la reducción de la luxación.
- **b.** Muñeca izquierda.
- **c.** Región pretibial derecha aislada.
- **d.** Muñeca izquierda y región pretibial derecha.
- **e.** Ninguna de las anteriores.

Respuesta correcta: a.

Respuesta razonada: El vendaje blando ayuda a controlar la hemorragia de la herida y a mantener la reducción de la luxación. La muñeca necesita una inmovilización rígida, no blanda, debido a la fractura.

2. ¿Cuál de las siguientes afirmaciones no es correcta?
- **a.** La fractura de radio distal puede inmovilizarse con una férula o un yeso.
- **b.** La fractura de muñeca se debe inmovilizar con un yeso nada más hacerse el diagnóstico.
- **c.** La reducción de la fractura y la posterior inmovilización con un yeso pueden suponer un tratamiento definitivo.
- **d.** La inmovilización con una férula permite mantener la reducción y disminuir el dolor.
- **e.** Se puede colocar una férula volar y otra dorsal.

Respuesta correcta: b.

Respuesta razonada: La secuencia correcta, una vez diagnosticada la fractura, es reducir y posteriormente inmovilizar.

3. La técnica de reducción que emplearía inicialmente para reducir la luxación de hombro sería:
- **a.** Esperar la reducción espontánea por acción de la musculatura.
- **b.** Reducción abierta progresiva.
- **c.** Reducción cerrada pasadas 24 h desde el traumatismo.
- **d.** Reducción abierta aguda.
- **e.** Reducción cerrada aguda.

Respuesta correcta: e.

Respuesta razonada: La reducción inicial debe ser cerrada y aguda (en segundos o minutos). La reducción progresiva es más prolongada en el tiempo.

4. ¿Cuál de los siguientes métodos no es de elección como método de tracción para la reducción de la fractura de muñeca?
- **a.** Tracción manual.
- **b.** Tracción con dediles.
- **c.** Tracción mediante vendas de hilo.
- **d.** Tracción con aguja de Kirschner.
- **e.** Tracción con elementos de prensión.

Respuesta correcta: d.

Respuesta razonada: Las agujas de Kirschner no se emplean como mecanismo de tracción para una reducción cerrada de una fractura de muñeca. Existen técnicas que se ayudan de las agujas de Kirschner para la reducción de la fractura, pero no se usan para realizar la tracción.

© Elsevier. Fotocopiar sin autorización es un delito.

CAPÍTULO 6

Tratamiento quirúrgico de la patología del aparato locomotor

Enrique Gil Garay

ÍNDICE DEL CAPÍTULO

1. **Introducción** 45
2. **Biopsias** 45
3. **Técnicas quirúrgicas para lesiones de partes blandas** 45
   - 3.1. Suturas de heridas 45
   - 3.2. Reparaciones de músculos, tendones y ligamentos 46
   - 3.3. Heridas articulares 46
4. **Técnicas para el tratamiento cruento de fracturas** 46
   - 4.1. Fijación percutánea 46
   - 4.2. Fijación externa 47
   - 4.3. Osteosíntesis: tornillos, placas y tornillos, clavos y cerclajes 47
   - 4.4. Cruentación, palmerización y medularización 48
5. **Técnicas quirúrgicas de partes blandas correctoras, reparativas o preventivas de patología musculoesquelética** 48
   - 5.1. Tenotomías y alargamientos tendinosos 48
   - 5.2. Fasciotomías 48
   - 5.3. Capsulotomías y capsulectomías 49
   - 5.4. Trasplantes o transposiciones tendinosas 49
   - 5.5. Meniscectomías, suturas meniscales y trasplantes meniscales 49
6. **Técnicas quirúrgicas óseas, correctoras, reconstructivas o paliativas de patología musculoesquelética** 50
   - 6.1. Osteotomías 50
   - 6.2. Artrodesis 50
   - 6.3. Artroplastias 50
7. **Artroscopia y otras técnicas endoscópicas** 52
   - 7.1. Artroscopia 52
   - 7.2. Toracoscopia y laparoscopia 52
8. **Técnicas quirúrgicas complementarias de otros procedimientos** 53
   - 8.1. Injertos óseos 53
   - 8.2. Injertos de otros tejidos 53
   - 8.3. Banco de huesos y tejidos 53
9. **Conclusiones** 54

www.medilibros.com

OBJETIVOS DEL CAPÍTULO

- Dar a conocer la biopsia como método diagnóstico en traumatología, los distintos tipos de biopsia y las formas de llevarlas a cabo.
- Describir las distintas técnicas quirúrgicas empleadas para lesiones de piel, músculos, tendones y ligamentos.
- Introducir las diversas formas de tratamiento cruento de fracturas mediante técnicas percutáneas, fijación externa y osteosíntesis.
- Definir diversas técnicas quirúrgicas correctoras para patologías de partes blandas y óseas. Describir los tipos de artroplastias y sus indicaciones más frecuentes.
- Introducir la artroscopia como método diagnóstico y terapéutico.
- Definir el concepto de injerto, sus tipos y sus indicaciones en traumatología.

© 2015. Elsevier España, S.L.U. Reservados todos los derechos

1. INTRODUCCIÓN

La cirugía ortopédica y traumatología es una especialidad médico-quirúrgica que centra su campo de acción no solo en las enfermedades, los trastornos y las deformidades del esqueleto sino también en las lesiones de origen traumático y en los aspectos de investigación que contribuyen al progreso en el conocimiento de todos esos procesos. Por ello, el concepto de esta parte de la patología quirúrgica debe incluir **la investigación, conservación, restablecimiento y desarrollo de la forma y la función de las extremidades, la columna y sus estructuras asociadas por medios médicos, quirúrgicos y físicos.** Los métodos conservadores o incruentos, mal denominados «ortopédicos», han sido expuestos en el capítulo anterior, por lo que en este nos centraremos en los métodos quirúrgicos de la patología del aparato locomotor.

Básicamente, estos métodos pueden tener como objetivo el diagnóstico, el control o la prevención de deformidades y enfermedades degenerativas, así como el tratamiento reparativo de lesiones, el curativo de infecciones o tumores y el paliativo o reconstructivo de secuelas neurológicas, rigideces, degeneraciones y destrucciones articulares.

En este capítulo se revisarán las técnicas utilizadas más habitualmente y los principios básicos de sus indicaciones.

2. BIOPSIAS

Una biopsia es una técnica quirúrgica cuyo objetivo es obtener una muestra de células o de tejidos que sirvan para establecer un diagnóstico tras su estudio, ya sea microbiológico, citológico, histopatológico, genético o inmunohistoquímico.

Las biopsias suelen denominarse «abiertas» o «incisionales», si requieren un abordaje quirúrgico formal de la zona que se quiere estudiar, o «cerradas», si se realizan por punción, como una artrocentesis, o punción articular para obtener una muestra del contenido líquido de una articulación, o una punción con aspiración de una formación quística o sólida, en muchas ocasiones guiadas por medios de imagen (radioscopia, ecografía, tomografía computarizada), como la punción-aspiración con aguja fina (PAAF), o con un trocar o trefina (trépano), más gruesos, cuyo objetivo es obtener tejido y no solo células, como en las punciones, tanto de tejidos blandos como de hueso.

Con las biopsias podremos obtener líquidos o fluidos provenientes de articulaciones o de formaciones quísticas; células o tejidos tanto blandos, como piel, músculo, nervio o tejido sinovial, o más resistentes o «duros», como hueso y cartílago.

Las biopsias siempre deben hacerse una vez que se ha realizado una correcta aproximación diagnóstica a través de una adecuada anamnesis, una minuciosa exploración clínica y las pruebas complementarias, tanto determinaciones analíticas como pruebas de imagen, que la historia clínica recomiende, tras una evaluación de la relación coste-eficacia de cada una de ellas. Cuando se emplean en patología tumoral deben seguir una serie de principios básicos insoslayables (cuadro 6.1): 1) conocer las vías de abordaje más utilizadas en esa patología y localización anatómica para hacer la incisión siguiendo una de ellas; 2) nunca hacer incisiones transversales al eje de la extremidad, y 3) no usar drenajes fuera de la herida quirúrgica. En los casos en los que se sospeche una lesión agresiva cuyo tratamiento definitivo vaya a ser llevado a cabo por un equipo multidisciplinar especializado en esa patología, la biopsia deberá ser realizada por el mismo equipo que vaya a hacer ese tratamiento.

Cuadro 6.1 PRINCIPIOS DE LA BIOPSIA EN PATOLOGÍA TUMORAL

- Realizar la incisión siguiendo las vías de abordaje utilizadas en esa localización anatómica.
- No hacer nunca incisiones transversales al eje de la extremidad.
- No usar drenajes fuera de la herida quirúrgica.
- En caso de sospecha de lesión agresiva, cuando sea posible, la biopsia deberá ser realizada por el mismo equipo que vaya a llevar a cabo el tratamiento definitivo.

3. TÉCNICAS QUIRÚRGICAS PARA LESIONES DE PARTES BLANDAS

3.1. Suturas de heridas

Las heridas son las soluciones de continuidad de la piel producidas por un agente externo, habitualmente traumático. Deben diferenciarse de las úlceras cutáneas, producidas por procesos de isquemia local por distensión, presión, etc., y de las quemaduras y congelaciones.

Se clasifican en incisas —producidas por un agente cortante—, contusas —producidas por un agente traumático romo—, inciso-contusas, penetrantes, etc.

La primera evaluación de las heridas debe incluir la limpieza cuidadosa y la evaluación de su profundidad y, por tanto, de las estructuras situadas bajo la piel que el agente traumático puede haber lesionado. Esto es básico en las heridas penetrantes, ya que una pequeña herida cutánea puede acompañarse de graves lesiones viscerales; para ello es muy importante averiguar cuál ha sido el agente causal e identificar la trayectoria. Así se hará, igualmente, en las heridas por arma de fuego y, en nuestro país, en las de asta de toro, con la peculiaridad en estas últimas de que el «derrote», o movimiento de cabeceo del animal, añade un gran destrozo en la trayectoria, a veces más de una, de la herida. En el caso de la mano, donde las estructuras como vasos, nervios y tendones son muy superficiales, la sospecha de lesiones asociadas a la piel debe ser la norma.

En todas las heridas, tras la limpieza cuidadosa y exhaustiva referida, que muchas veces requerirá anestesia, bien local o bien más amplia, e identificación de la profundidad y de las lesiones asociadas, la reparación de las estructuras deberá hacerse por planos, es decir, de profundidad a superficie, sin dejar espacios muertos; si se duda de ello, deberá dejarse un drenaje aspirativo.

© Elsevier. Fotocopiar sin autorización es un delito.

Las suturas de la piel pueden ser simples, con puntos en «U» (lejos-cerca) o de colchonero (cerca-lejos) (fig. e6.1), de aproximación o intradérmicas. La sutura de aproximación se usa cuando existe mucha tensión para el cierre completo o cuando la herida está muy contaminada, de forma que es necesario un cierre secundario, ya sea espontáneo o con un procedimiento *ad hoc*.

Cuando la herida u otra lesión han producido una pérdida de sustancia cutánea que no puede ser reparada con suturas, se requieren otras técnicas de cobertura, como injertos o colgajos. Un *injerto* es un segmento de piel de diferentes grosores, según la lesión que debe repararse, que se extrae de una zona y se coloca en la deficitaria. Los injertos pueden ser simples o vascularizados, es decir, con un pedículo vascular que se suturará a otro presente en la zona lesionada utilizando técnicas de microcirugía. Estos injertos libres vascularizados con frecuencia integran varios tejidos, además de la piel, como fascia, músculo e incluso hueso. Los *colgajos* son segmentos de piel que conservan un pedículo y se transfieren en vecindad por deslizamiento o rotación del mismo. Al igual que los injertos, los colgajos pueden ser solo de piel o incluir fascia y músculo.

3.2. Reparaciones de músculos, tendones y ligamentos

Las lesiones abiertas que afectan a los músculos pueden ser, según el agente traumático, incisas o contusas. En cualquier caso, y por ser una estructura contráctil, tras sufrir una lesión el músculo se retrae. Es prácticamente imposible suturar un músculo debido a su consistencia y contractilidad, ya que las suturas lo desgarran; por ello suelen hacerse suturas de aproximación a partir de la fascia. En esta pueden darse puntos simples, en «X» o de Kirschner.

Los ligamentos pueden ser acintados o cordonales. Las lesiones en el centro, en ambos casos, son difíciles de reparar, ya que las suturas suelen desgarrar las fibras y, además, los extremos suelen retraerse. En el caso de ligamentos cordonales, como los cruzados, solo las desinserciones (y mejor si incluyen un fragmento óseo) pueden ser reparadas utilizando algún medio de osteosíntesis si el fragmento óseo es lo suficientemente grande, con anclajes de sutura o con suturas a través de túneles óseos. Las más frecuentes son las lesiones intrasustancia, no suturables, que requieren una plastia para sustituir ese ligamento roto, habitualmente, por un tendón. Los ligamentos acintados pueden también reinsertarse si la lesión se localiza en uno de los extremos utilizando suturas transóseas, anclajes óseos de las suturas o grapas metálicas. Si la lesión se encuentra en plena sustancia del ligamento, responden mejor a tratamiento conservador, pero si están en el contexto de la reparación de otras lesiones, o si debe hacerse un retensado o una reparación en el curso de otros procedimientos quirúrgicos, puede usarse la técnica de Krackow, en la que el hilo pasa a través de un bucle del paso anterior sin transmitir la tensión al tejido, pues la misma queda en el propio hilo.

Las reparaciones tendinosas deben ser cuidadosas para no desgarrar el tendón, a la vez que lo más atraumáticas que sea posible, dirigidas en el sentido de la tensión que soporta el tendón y conservando la forma del mismo. Esto es especialmente importante en los tendones con correderas sinoviales y poleas, ya que una incorrecta reparación —a veces incluso una técnicamente impecable— puede llevar a que se produzcan adherencias, con el consiguiente déficit funcional.

Hay diferentes técnicas de sutura tendinosa, como la clásica en ochos de Bunnell, el marco de Kessler (figs. e6.2A y B) o la técnica de Kleinert; suele usarse siempre un material no reabsorbible o, si es reabsorbible, muy duradero. Las reparaciones tendinosas deben seguirse de inmovilización o bien de descargas que permitan una movilidad controlada, evitando la tensión excesiva en la sutura para permitir la cicatrización.

Las desinserciones tendinosas se tratan como las ligamentosas, con grapas, osteosíntesis o suturas transóseas.

3.3. Heridas articulares

Las heridas que afectan o penetran en articulaciones requieren una atención especial: por un lado, por el riesgo de infección (artritis séptica) y, por otro, por el de la aparición de rigideces. Toda herida en la vecindad de una articulación debe ser explorada cuidadosamente; la aparición de imágenes de burbujas aéreas en la radiografía hará sospechar esa penetración. Una vez diagnosticada, la articulación deberá ser lavada y desbridada de forma exhaustiva para evitar infecciones y asegurarnos de que no quedan cuerpos extraños o libres. Tras ello, deberán repararse los tejidos por planos, si el tamaño de la articulación lo permite: se reparará primero la sinovial, luego la cápsula y, finalmente, el tejido subcutáneo y la piel. En caso de articulaciones grandes deberá dejarse un drenaje aspirativo. Se movilizará la articulación tan pronto como sea posible, al tiempo que se valorarán las lesiones asociadas.

4. TÉCNICAS PARA EL TRATAMIENTO CRUENTO DE FRACTURAS (tabla 6.1)

4.1. Fijación percutánea

La fijación percutánea consiste en la reducción cerrada de la fractura, mediante manipulación externa, con colocación, sin abrir o abriendo mínimamente la piel, de sistemas de fijación, tradicionalmente agujas de Kirschner (fig. e6.3A) o bien, tornillos, básicamente canulados.

Las agujas de Kirschner son, casi siempre, de acero inoxidable, de diferentes grosores; suelen colocarse con un motor que las introduce de forma mecánica y, en muchos casos, con control radioscópico; pueden atravesar los dos fragmentos de la fractura, o servir en otras ocasiones como férula interna. Las agujas o los clavos de Steinmann se usan también para colocar tracciones esqueléticas, asociadas a un estribo de tracción como se describe en el capítulo 5.

Existen en el mercado agujas de materiales biorreabsorbibles, como ácido poliláctico o poliglicólico; evitarían la necesidad de extracción a la que obligan las agujas metálicas percutáneas, pero tienen otras eventuales complicaciones, como granulomas reactivos.

TABLA 6.1 Técnicas para el tratamiento quirúrgico de fracturas

Técnica de reducción	Tipo de fijación	Material de fijación	Ejemplo de fractura
Reducción cerrada	Fijación externa	Fijador externo	Fractura abierta de tibia
Reducción abierta	Fijación percutánea	Agujas de Kirschner	Fractura de troquíter
	Fijación interna	Tornillo canulado	Fractura de escafoides
		Clavo endomedular	Fractura pertrocantérea de cadera
		Placa y tornillos	Fractura de tobillo
		Cerclaje	Fractura de rótula

4.2. Fijación externa

La fijación externa consiste en la colocación de un dispositivo que combine la colocación de agujas elásticas o clavos roscados tanto que atraviesen el hueso como fuera de la piel, se unan a mordazas, aros con tuercas u otros sistemas a través de barras lisas, roscadas, con muelles, etc., de forma que constituyan un todo que proporciona estabilidad bien a una fractura, a un procedimiento de alargamiento óseo o a uno de corrección de deformidades.

Existen fijadores circulares, cuyo ejemplo típico es el sistema de Ilizarov, con agujas elásticas que se tensan tras fijarse a través de tuercas a aros, uniéndose estos entre sí con barras roscadas que permiten comprimir, distraer, etc., lo que permite la corrección de fracturas o deformidades, alargar huesos, etc.

Estos fijadores circulares pueden colocarse también utilizando clavos roscados, cuando atravesar una extremidad (lo que se denomina «transfixiar») suponga un peligro de lesión de estructuras neurovasculares o una grave incomodidad para el paciente. En la actualidad existen sistemas con programas informáticos que diseñan la corrección que debe realizarse de forma progresiva y controlada.

Otro sistema lo forman los fijadores unilaterales, en los que se usan clavos roscados (p. ej., de Schanz) que atraviesan las dos corticales del hueso, pero solamente en un lado de la piel estos clavos se unen a través de mordazas a un tallo longitudinal provisto en su interior de un sistema de muelles, que permiten comprimir y distraer. A estas barras monolaterales pueden asociarse dispositivos articulados en la misma dirección o transversales a la primera barra (en «T»), para proporcionar más posibilidades de fijación y de corrección.

Existen diferentes dispositivos, que permiten su combinación y montaje en cuadros o marcos simples, transfixiantes, en «V», etc. (v. fig. e6.4).

4.3. Osteosíntesis: tornillos, placas y tornillos, clavos y cerclajes

Se entiende por «osteosíntesis» la unión o estabilización de una fractura mediante dispositivos artificiales, habitualmente metálicos. Para ello se usan:

- **Tornillos** (fig. e6.3B), que atraviesan los dos fragmentos (síntesis directa), con o sin compresión, proporcionada por el propio diseño del tornillo (rosca parcial) o por la técnica (realización de canal liso).
- **Placas** (básicamente una lámina metálica con orificios) de diferentes diseños: sección recta, curva, con diferentes arcos de la misma y grosores variables (fig. 6.1). Pueden ser, básicamente, de acero inoxidable o de titanio. A través de los orificios de las placas se introducen tornillos; la colocación de los mismos puede neutralizar las fuerzas y/o comprimir ambos fragmentos. Los tornillos pueden simplemente atravesar la placa o, según el diseño de esta, fijarse a la misma, además de al hueso, al tener orificios con rosca a la que se adapta la del propio tornillo. Los orificios pueden ser circulares u ovalados. En los casos de placas de bloqueo (con orificios roscados), según el diseño, los tornillos pueden formar un ángulo fijo o variable con la placa.
- **Clavos** (fig. e6.3C). Dispositivos lisos, largos, metálicos, con secciones variables (circulares, en trébol, triangulares, etc.), que se introducen en la cavidad medular del hueso largo (diáfisis) para proporcionar estabilidad. La colocación de los clavos puede ser directa o sin fresado previo, o bien hacerse tras fresar. El objetivo del fresado es ampliar y regularizar la cavidad medular para introducir el clavo a través de una guía maciza que, previamente, ha servido para la reducción de la fractura; así se podrán colocar clavos más gruesos, que proporcionarán una mayor estabilidad rotacional a los fragmentos óseos. Los clavos pueden ser bloqueados mediante tornillos o pernos, que atraviesan, a la vez, las corticales óseas y el propio clavo. El objetivo de los bloqueos es proporcionar estabilidad longitudinal y rotacional, especialmente en las zonas más anchas de la medular (metáfisis) o en las fracturas conminutas (clavos sin fresado previo, más finos, etc.). Los clavos pueden colocarse de forma anterógrada o retrógrada (de distal a proximal), a «cielo» abierto (abriendo el foco fracturario) o de forma cerrada. En la extremidad proximal del fémur se utilizan dispositivos que asocian un tornillo grueso a la cabeza femoral, apoyado en una placa lateral o atravesando un clavo endomedular (fig. 6.2).
- **Cerclajes,** o suturas circulares, habitualmente con alambre u otros materiales sintéticos. Pueden utilizarse aisladamente o, más habitualmente, apoyados en otros sistemas de reducción o síntesis, tales como agujas de Kirschner, sobre clavos o placas. Además de circulares, estos cerclajes pueden colocarse en forma de ocho para proporcionar un sistema de compresión entre los fragmentos (efecto «obenque») (fig. e6.3D).

© Elsevier. Fotocopiar sin autorización es un delito.



FIGURA 6.1
Placa con tornillos.

4.4. Cruentación, palmerización y medularización

Estos términos definen técnicas quirúrgicas óseas que se utilizan para facilitar las condiciones apropiadas para la consolidación de huesos desvitalizados o en ausencia de consolidación. Por *cruentación* se entiende la eliminación de hueso escleroso de los extremos óseos hasta llegar a hueso sano pero sangrante; se realiza bien con escoplo, bien con pinza gubia. La *palmerización* es una técnica que trata de convertir, con un escoplo fino, la superficie lisa y esclerosa de los extremos óseos en irregular, a modo de escamas no desprendidas (aspecto de un tronco de palmera), para de esta manera aumentar la superficie cruenta y estimular la llegada de nuevos vasos y, a través de ellos, de células osteoprogenitoras. La *medularización* consiste en reabrir la comunicación entre el foco de no unión y la cavidad medular ósea, que suele estar obliterada en el proceso de no unión; ese opérculo o tapón de la medular se perfora bien con un punzón, una broca o cualquier otro instrumento, hasta llegar a una zona con suficiente vitalidad vascular y celular.

En el tratamiento de las ausencias de consolidación, estas técnicas se asocian a otras de estabilización y, muy frecuentemente, de aporte de injerto.

En el contexto de infecciones óseas (osteomielitis) suelen practicarse «ventanas óseas», técnica consistente en practicar la escisión de un segmento rectangular en el sentido longitudinal del hueso para drenar el contenido purulento, eliminar secuestros (fragmentos desvitalizados o necróticos) y realizar un legrado o incluso un fresado de la cavidad medular como técnicas de limpieza quirúrgica.

5. TÉCNICAS QUIRÚRGICAS DE PARTES BLANDAS CORRECTORAS, REPARATIVAS O PREVENTIVAS DE PATOLOGÍA MUSCULOESQUELÉTICA

Véanse las definiciones en el cuadro 6.2.

5.1. Tenotomías y alargamientos tendinosos

Una *tenotomía* es la sección de un tendón realizada, básicamente, para corregir rigideces o deformidades, como, por ejemplo, la sección de flexores en dedos del pie en garra, en algunos casos de pie zambo en niños muy pequeños o en contracturas en pacientes con parálisis espásticas.

En otras ocasiones se realizan *alargamientos tendinosos*, consistentes en la sección del tendón bien de forma oblicua con trazo largo o bien en «Z»; tras la sección, como es el caso del tendón del tríceps sural en el pie equino, se corrige la deformidad deslizando los dos extremos del tendón para suturarlos en la posición de corrección obtenida (v. fig. e6.2B).

5.2. Fasciotomías

Una *fasciotomía* consiste en la sección de una fascia muscular. Este procedimiento puede realizarse:

- En caso de retracción muscular (p. ej., en los gemelos del tríceps sural), de forma transversal para «alargar» el músculo y corregir una deformidad (en el caso mencionado de equinismo del tobillo).
- En caso de hiperpresión intracompartimental, como en un síndrome compartimental bien establecido, como

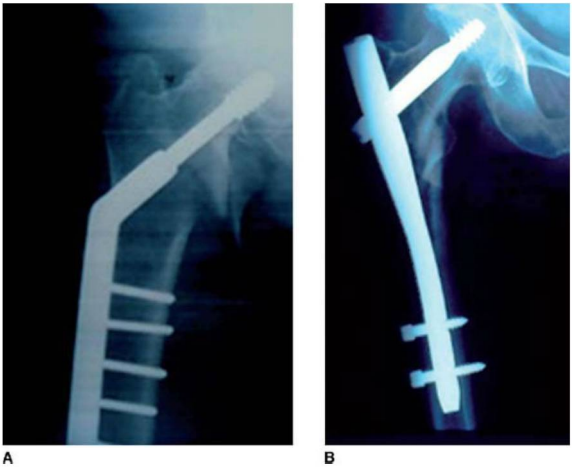

A B

FIGURA 6.2
A. Tornillo-placa de cadera. **B.** Clavo-tornillo de cadera.

Cuadro 6.2 TERMINOLOGÍA EMPLEADA HABITUALMENTE PARA REFERIRSE A TÉCNICAS QUIRÚRGICAS DE PARTES BLANDAS

- Tenotomía: sección de un tendón.
- Fasciotomía: sección de una fascia muscular.
- Capsulotomía: apertura de la cápsula articular.
- Capsulectomía: escisión o extirpación de un fragmento o de toda la cápsula articular.
- Meniscectomía: escisión total o parcial de un menisco.

gesto preventivo tras técnicas de revascularización u osteotomías, se realizará la fasciotomía longitudinalmente, con objeto de descomprimir dicho compartimento. Estas fasciotomías de descompresión solo se cierran una vez resuelto el problema agudo; en casos de síndrome compartimental de esfuerzo, no suelen suturarse.

5.3. Capsulotomías y capsulectomías

Una *capsulotomía* es la apertura de la cápsula articular, habitualmente en sentido transverso a la dirección del movimiento principal de esa articulación. Está indicada en el drenaje de artritis (especialmente en lactantes si la artrocentesis no ha sido eficaz) y en contracturas articulares de cualquier etiología. En el codo donde las contracturas en flexión (limitación de la extensión) son frecuentes, se realiza una capsulotomía transversa anterior, habitualmente asociada a otras técnicas.

Se denomina *capsulectomía* a la escisión o extirpación de un fragmento o de toda la cápsula articular. Es un gesto quirúrgico que se usa en el contexto de algunas intervenciones quirúrgicas para corregir una rigidez o una contractura o bien para facilitar la realización de otras técnicas.

5.4. Trasplantes o transposiciones tendinosas

Un trasplante o una transposición de un tendón es una técnica que se usa habitualmente para paliar lesiones paralíticas haciendo que un músculo sano supla la función de otro paralizado. Sería el caso, por ejemplo, de transponer el tibial posterior a través de la membrana interósea a la cara anterior del pie para suplir la acción del tibial anterior y los flexores dorsales del tobillo (parálisis del nervio peroneo), o los flexores de la muñeca, para suplir a los radiales y extensores en las parálisis del nervio radial.

Estas técnicas pueden asociarse a osteotomías u otras técnicas correctoras. Requieren que el músculo que se debe transponer esté sano, ya que tras el trasplante perderá potencia.

5.5. Meniscectomías, suturas meniscales y trasplantes meniscales

Se entiende por *meniscectomía* la escisión total o parcial de un menisco, como consecuencia de una rotura del mismo. Estas técnicas, inicialmente realizadas de forma abierta, se llevan a cabo actualmente como técnica artroscópica. Hay que procurar conservar tanto menisco sano como sea posible, para evitar una artrosis posmeniscectomía.

Las suturas meniscales están indicadas en roturas recientes en la llamada «zona roja» o periférica, dado que en los dos tercios más centrales el menisco no tiene vasos, de

© Elsevier. Fotocopiar sin autorización es un delito.

modo que no podría cicatrizar. Esta sutura puede hacerse con hilos o con dispositivos reabsorbibles con forma de tornillito o de arpón.

En algunas ocasiones, tras una meniscectomía completa, en rodillas dolorosas, está indicado el trasplante meniscal, para el cual se utilizan meniscos procedentes de cadáver. Habitualmente estos meniscos llevan fragmentos óseos en los extremos anterior y posterior, que facilitan la técnica de anclaje, que se completa con suturas periféricas a la cápsula articular.

6. TÉCNICAS QUIRÚRGICAS ÓSEAS, CORRECTORAS, RECONSTRUCTIVAS O PALIATIVAS DE PATOLOGÍA MUSCULOESQUELÉTICA

6.1. Osteotomías

Por «osteotomía» se entiende toda interrupción en la continuidad del hueso realizada de forma quirúrgica, cuyo objetivo es la reorientación del mismo para restaurar una correcta alineación y/o función de una extremidad o una articulación.

Las osteotomías pueden corregir ángulos articulares para que las cargas se distribuyan de forma más fisiológica; pueden corregir defectos de rotación y asociar varias correcciones. Por ejemplo, en el fémur proximal pueden asociarse y realizarse en el plano frontal (de varización o de valguización) y en el sagital (de flexión o de extensión), y, además, asociar torsión o rotación.

Las osteotomías, de hecho, se realizan en cualquier hueso, siendo quizás las localizaciones más frecuentes el húmero, ya sea proximal (secuelas paralíticas) o distal (secuelas postraumáticas); el radio distal (secuelas postraumáticas, malformaciones); la pelvis y el fémur proximal (malformaciones de cadera y sus secuelas); el fémur distal y la tibia proximal (correcciones angulares en problemas de crecimiento o degenerativos), y el pie (alteraciones morfológicas y de la transmisión de cargas). La osteotomía suele requerir una osteosíntesis asociada, es decir, la fijación de los fragmentos en la posición previamente planificada. Algunas osteotomías, sobre todo en el pie, pueden realizarse por técnicas percutáneas a través de pequeñas incisiones, que no suelen fijarse, si bien se mantienen con vendajes correctores.

6.2. Artrodesis

Una artrodesis es la fijación de una articulación por medios quirúrgicos, por contraposición a la anquilosis, que es la eliminación de la movilidad articular por otras causas (infecciones, traumatismos, procesos inflamatorios, etc.).

La artrodesis implica la eliminación de las superficies articulares, la aposición de los extremos óseos sin cartílago y su fijación. Esta puede hacerse por sistemas externos (p. ej., inmovilizadores, fijadores externos) o con implantes que proporcionen estabilidad; en cualquier caso, es deseable la compresión de ambos extremos óseos. Evidentemente, una artrodesis supone la pérdida del movimiento de la articulación, con atrofia de la musculatura que debía realizar dicho movimiento, y la sobrecarga mecánica de las articulaciones adyacentes.

Las artrodesis pueden realizarse abiertas o por técnicas artroscópicas; con este último método, se procede al desbridamiento del cartílago y a la regularización de las superficies articulares, y se añade, en todo caso, un método de fijación y compresión.

Las localizaciones más frecuentes de las artrodesis son la columna vertebral y las porciones más distales de las extremidades, sobre todo el pie (tobillo y articulaciones tarsianas, metatarsofalángica del primer dedo e interfalángicas). Actualmente, en articulaciones como el hombro, el codo, la cadera y la rodilla se utilizan solamente como procedimientos de salvamento, tras el fracaso de otras técnicas que tratan de conservar la movilidad (p. ej., osteotomías, artroplastias) o cuando estas son técnicamente imposibles.

6.3. Artroplastias

«Artroplastia» es un término proveniente de dos palabras griegas: *ἄρθρον, artros,* «articulación», y *πλαστός, plastia,* «formado o moldeado de algo». Atendiendo a su etimología, una artroplastia sería toda operación quirúrgica que pretende restablecer, mejorar o modificar favorablemente una alteración patológica de una articulación. No siempre reconstruye, lo que atendería al concepto de plastia, pero sí trata de mejorar la función de una articulación dañada.

Existen varios tipos de artroplastias:

- De escisión.
- De interposición.
- De sustitución.

ARTROPLASTIAS DE ESCISIÓN

Son aquellas en que se eliminan uno o los dos extremos articulares (habitualmente solo uno de ellos). Los ejemplos más frecuentes son la operación de Keller, o escisión de la parte proximal de la falange proximal del primer dedo del pie, en el contexto de una artrosis *(hallux rigidus)* o de una deformidad grave (*hallux valgus* primario o secundario en pacientes con escasos requerimientos funcionales); la operación de Girdlestone, o escisión de cabeza y cuello femorales; escisión de la cabeza del radio en fracturas que no pueden reconstruirse y sin lesiones asociadas, etc.

Su objetivo es eliminar el dolor y conservar la movilidad, aun a cambio de añadir inestabilidad y acortamiento. Si bien actualmente no es una técnica de elección, conserva sus indicaciones y, en esos casos, con buenos resultados.

ARTROPLASTIAS DE INTERPOSICIÓN

Son aquellas en las que, tras regularizarse las superficies articulares, se interpone un biomaterial que facilite el deslizamiento de ambos extremos. Su objetivo es conservar la movilidad, además de eliminar el dolor, pero a cambio se produce o aumenta la inestabilidad.

Como elementos de interposición se han utilizado materiales del propio paciente (p. ej., fascia o grasa) o procedente

de banco de tejidos (p. ej., tendón o fascia). En épocas remotas se utilizaron materiales procedentes de animales, xenoinjertos (p. ej., vejiga urinaria). También se han usado materiales sintéticos, como la silicona.

Quizás actualmente su uso se limite a articulaciones sin carga, como el codo, aunque las indicaciones de las artroplastias de sustitución se han reducido drásticamente. En algunas ocasiones, como en la cirugía del *hallux valgus*, a la escisión de un segmento óseo se puede asociar la interposición de tejidos.

ARTROPLASTIAS DE SUSTITUCIÓN

Son las más utilizadas actualmente en cirugía ortopédica y consisten en la sustitución de uno (parciales) (fig. e6.5A) o de ambos componentes de una articulación (figs. 6.3, 6.4 y e6.5B).

Aunque las más conocidas y utilizadas son las de cadera, rodilla y hombro, existen prótesis para casi todas las articulaciones: prótesis de disco en la columna, prótesis de codo, muñeca, carpometacarpianas, interfalángicas, de tobillo, metatarsofalángica del primer dedo del pie, etc.



FIGURA 6.3
Prótesis total de cadera no cementada.



FIGURA 6.4
Prótesis de rodilla.

En la tabla 6.2 se puede consultar un resumen de los tipos de artroplastias.

Los **problemas locales** de las artroplastias son, a corto plazo, la fijación de los componentes y, a largo plazo, el desgaste. La fijación y el desgaste son, por tanto, los dos campos de investigación y desarrollo más vigentes para conseguir prótesis más fiables y duraderas. Los métodos de fijación pueden ser mediante cemento (polimetilmetacrilato) o biológicamente, directamente entre prótesis y hueso. El cemento se usa sobre todo en hueso osteoporótico, aunque aún muchos autores recomiendan su uso habitual, especialmente en algunas localizaciones, como el componente tibial de las prótesis de rodilla.

Otra complicación es la *inestabilidad*, ya que el equilibrio de las partes blandas, de la cápsula articular, de los ligamentos, de los tendones y de las inserciones musculares es fundamental. Uno de los pioneros en la artroplastia de rodilla, John Insall, afirmaba que la artroplastia de rodilla es, más que ósea, una cirugía de partes blandas.

La *infección* es otra complicación temible por su difícil solución. La enfermedad tromboembólica es una complicación relativamente frecuente y grave, sobre todo en las artroplastias del miembro inferior, cuya profilaxis debe abordarse de forma combinada, con movilización precoz, uso de anestesia regional y medidas farmacológicas.

El objetivo de las artroplastias es eliminar el dolor conservando la movilidad y la estabilidad articulares. Su uso proporciona una mejora significativa en la calidad de vida de los pacientes, y son intervenciones con demostrada relación favorable entre coste y eficacia.

Una de las preguntas más habituales de los pacientes y familiares es sobre la **duración de la artroplastia.** No hay una respuesta ni fácil ni estandarizada. La duración dependerá de la calidad de la cirugía, asumiendo que el diseño de los implantes es correcto: la calidad de la fijación obtenida, la posición de los componentes, el tratamiento de las partes blandas, etc. Además de ello, influyen, más en

© Elsevier. Fotocopiar sin autorización es un delito.

TABLA 6.2 Tipos de artroplastias

Tipo	Descripción	Ejemplo
Artroplastia de escisión	Elimina uno o los dos extremos articulares	Operación de Keller (elimina la falange proximal del primer dedo del pie)
Artroplastia de interposición	Se interpone un biomaterial que facilite el deslizamiento de ambos extremos	En la cirugía del *hallux valgus*, a la escisión de un segmento óseo se puede asociar la interposición de tejidos
Artroplastia de sustitución	Sustitución de uno (parcial) o de ambos componentes de una articulación	Rodilla

algunas localizaciones que en otras, el peso del paciente, el tipo y el grado de actividad, las patologías asociadas, etc. A este respecto, el par de fricción seleccionado influye en el desgaste de los componentes, la osteólisis o destrucción de hueso secundaria a las partículas provenientes de ese desgaste y movilización secundaria de los componentes. Por tanto, la duración de la artroplastia dependerá de muchos factores, si bien, asumiendo una técnica y una selección correctas de los componentes, salvo incidentes o «mal uso», debería ser superior a los 10-15 años, aunque esto es solo orientativo.

Otra pregunta habitual es qué puede hacerse si la artroplastia falla. Dependiendo de la causa del fallo, las prótesis pueden recambiarse, si bien estas intervenciones son más complejas y, habitualmente, con peor pronóstico que la intervención primaria, dado que los implantes suelen colocarse sobre un sustrato óseo peor, con peor situación de las partes blandas y mayor riesgo de infección, aspectos que debe conocer el paciente.

7. ARTROSCOPIA Y OTRAS TÉCNICAS ENDOSCÓPICAS

7.1. Artroscopia

Aunque existen antecedentes previos de intentos esporádicos de visualizar las articulaciones sin realizar una artrotomía o apertura quirúrgica de las mismas, no se consiguió hasta la adaptación hecha por Takagi, a principios del siglo XX, de un cistoscopio infantil para visualizar el interior de la rodilla sin abrirla. El instrumento fue desarrollado para su nueva indicación y uso por su sucesor, Watanabe, quien ya en los años cincuenta y sesenta del siglo XX publicó un atlas de patología artroscópica de la rodilla. A partir de los últimos 70 años la artroscopia se ha difundido ampliamente y ha pasado de ser una técnica casi puramente diagnóstica a incorporar técnicas quirúrgicas desde biopsias y extracción de cuerpos libres a meniscectomías parciales, escisión de bridas sinoviales, desbridamientos de adherencias, sinovectomías y técnicas de reparación de meniscos, ligamentos y lesiones osteocondrales.

Si inicialmente fue la rodilla la articulación sobre la que se realizaban las artroscopias (y sigue siendo en la que más artroscopias se llevan a cabo), con adaptaciones técnicas, la artroscopia se extendió a otras articulaciones, como el hombro, el codo, la muñeca, la cadera y el tobillo.

Básicamente, para realizar una artroscopia se necesita una lente, envuelta en una cánula metálica de protección, con un sistema de iluminación proporcionado por un aparato externo, que, mediante fibra, aporta «luz fría»; dicha lente tiene un ángulo fijo, puede ser recta (0°) u oblicua (a 30° y 70°) y va conectada a una pequeña cámara de televisión que permite visualizar las imágenes en un monitor, si bien en los primeros dispositivos la visión debía ser directa a través del visor de la propia lente. Los sistemas electrónicos permiten grabar las imágenes. Habitualmente se asocia un sistema de infusión de líquido que realiza una distensión articular, además de un lavado continuo, unido a un sistema de aspiración. En algunos casos (uso de láser) la distensión se hace mediante gas, «en seco».

Los lugares de introducción tanto de la cánula y la lente como de los catéteres o cánulas que permiten la entrada de líquido o gas y de los instrumentos quirúrgicos se denominan «portales» y existen varios en cada articulación, descritos en trayectos que evitan lesiones de estructuras nobles. Todos los instrumentos, manejados manualmente de forma directa o motorizados, están protegidos por cánulas; pueden ser agujas, ganchos palpadores, bisturíes, sinoviótomos, condrótomos, brocas, etc. Con todo ello pueden realizarse escisiones de fragmentos, regularizaciones de superficies, suturas, plastias de ligamentos e incluso trasplantes de condrocitos cultivados transportados en una matriz de colágeno o de otras sustancias.

La ventaja fundamental de la artroscopia es que produce una menor agresión local, con una recuperación funcional habitualmente más rápida que tras las mismas técnicas realizadas a través de artrotomía. En cualquier caso, no debe olvidarse que es una técnica quirúrgica que requiere asepsia y antisepsia, por lo que debe realizarse siempre en quirófano, con una técnica anestésica adecuada al paciente y al procedimiento, la cual no está exenta de complicaciones, aunque sean pocas, de modo que no debe minusvalorarse ni trivializarse y debe informarse al paciente, quien otorgará, como en cualquier otro procedimiento invasivo, su consentimiento.

7.2. Toracoscopia y laparoscopia

Estas técnicas no son de uso habitual en ortopedia, pero a veces se recurre a ellas, realizadas por el especialista correspondiente (cirujanos torácicos, generales y del aparato digestivo), como técnicas asociadas a cirugías de columna, para evitar o reducir abordajes anteriores más agresivos.

8. TÉCNICAS QUIRÚRGICAS COMPLEMENTARIAS DE OTROS PROCEDIMIENTOS

8.1. Injertos óseos

Los injertos óseos se utilizan para rellenar cavidades óseas, proporcionar soporte o añadir estímulo biológico, según las circunstancias.

Según su consistencia/tipo de hueso predominante se clasifican en corticales, esponjosos y corticoesponjosos. Según su procedencia pueden ser autoinjertos isogénicos (del propio individuo), homoinjertos alogénicos (de otro individuo de la misma especie) y xenoinjertos (individuo de otra especie). El uso de estos últimos se ha visto muy condicionado por la eventual transmisión de enfermedades víricas o de priones.

Según el lugar de implantación pueden ser ortotópicos y heterotópicos; lógicamente, los ortotópicos (implantación en la misma zona anatómica de obtención) solo podrán ser procedentes de otro individuo.

Si bien los injertos alogénicos no tienen limitación, los autoinjertos son limitados en cantidad; su obtención está muy restringida en niños y muy condicionada por la calidad ósea en pacientes mayores. En pacientes jóvenes se obtienen de cresta ilíaca, sobre todo, metáfisis de huesos largos (p. ej., tibia proximal, radio distal) y huesos cortos (p. ej., calcáneo) o planos (p. ej., calota craneal). Siempre hay que tener presente la eventual patología de la zona dadora.

Existen sustitutivos óseos de materiales sintéticos en diferentes presentaciones y composiciones, como sales de calcio (fosfatos, sulfatos), utilizados para relleno de cavidades para proporcionar osteoconducción (propiedad por la que las células reparativas procedentes de los vasos encuentran una estructura semejante a la del hueso para hacer su función, ya que reproducen la estructura espacial de la hidroxiapatita), cementos óseos biodegradables con diferente consistencia, rapidez de fraguado o solidificación, etc., y otros compuestos. Solo el autoinjerto fresco y la proteína morfogenética ósea tienen capacidad de osteoinducción (angiogénesis y citocinesis para atraer a las células y realizar el proceso reparativo).

En la tabla 6.3 pueden consultarse las propiedades de los injertos óseos.

8.2. Injertos de otros tejidos

Además de hueso pueden utilizarse injertos de otros tejidos del sistema musculoesquelético, como tendón, nervio y piel.

El tendón puede provenir del mismo paciente (autoinjerto) o de otro individuo donante (homoinjerto alogénico), con limitaciones anatómicas; sus indicaciones serán el tratamiento de defectos tendinosos o la suplencia de lesiones ligamentosas. Por ejemplo, se utilizan tendones como el palmar menor o tendones extensores de los dedos del pie en reparación de tendones flexores de la mano; el delgado plantar para plastias de refuerzo locales del tendón del tríceps sural; los tendones de la pata de ganso o una porción longitudinal del tendón rotuliano para plastias de los ligamentos cruzados, etc. Como aloinjertos suele utilizarse tendón de Aquiles de cadáver, por su resistencia, tamaño y plasticidad, en diferentes indicaciones, como plastias ligamentosas, tendinosas o musculotendinosas graves.

En cuanto a los nervios, pueden utilizarse nervios sensitivos en procedimientos reparativos de defectos nerviosos; el más utilizado es el nervio sural.

8.3. Banco de huesos y tejidos

Los homoinjertos alogénicos de tejidos del sistema musculoesquelético proceden de donantes (individuos de la misma especie), ya sean vivos o cadáveres. El ejemplo de donantes vivos son las cabezas femorales, u otros segmentos óseos, obtenidos durante cirugías reconstructivas (artroplastias de sustitución); antiguamente se utilizaron técnicas de artrodesis vertebral o de tratamiento de seudoartrosis diafisarias con injertos corticales obtenidos de familiares del paciente. De los donantes multiorgánicos pueden obtenerse todo tipo de tejidos, tanto huesos completos, porciones de los mismos, compuestos de hueso y tendón, tendones, ligamentos, etc.

En algunos casos, como en procedimientos de neurocirugía, se obtienen segmentos de calota craneal, en el curso de craneotomías amplias, que se conservan para volverse a implantar en el mismo paciente como autoinjertos, si procede, una vez resuelto el problema intracraneal.

Los bancos de huesos y tejidos son los lugares donde se almacenan las piezas para su posterior utilización. Existen bancos llamados «domésticos» o «de pequeños segmentos»,

TABLA 6.3 Propiedades de los injertos óseos

Osteogénesis	Osteoinducción	Osteoconducción
Capacidad de desarrollo y formación de tejido óseo a partir de células osteoformadoras	Capacidad de un material para promover la diferenciación celular hacia la síntesis de matriz ósea mineralizada	Propiedad pasiva de un material o tejido de recibir y guiar el crecimiento óseo por medio de la invasión vascular y celular proveniente del tejido óseo
Un injerto osteogénico tiene también capacidad de osteoinducción y osteoconducción		
Autoinjerto de hueso	Proteínas morfogenéticas óseas (BMP)	Cementos biológicos (p. ej., hidroxiapatita)

© Elsevier. Fotocopiar sin autorización es un delito.

básicamente cabezas femorales, y bancos de grandes segmentos. Antes de la obtención se realiza una encuesta al propio paciente, si es un donante vivo, o a los familiares si es un donante multiorgánico, en el que se trata de cribar enfermedades transmisibles; asimismo, se realizan una serie de pruebas analíticas, serológicas, microbiológicas e histopatológicas, para descartar procesos transmisibles, no solo enfermedades infecciosas sino también otras en las que la etiología vírica, o de segmentos de ADN o de ARN, puede subyacer (diabetes de tipo 1, enfermedad de Paget ósea, enfermedad de Creutzfeldt-Jakob, etc.).

Tras su obtención, siempre en medio estéril, las piezas son incluidas en recipientes herméticos dobles y congeladas de forma controlada a muy baja temperatura; si antes los pequeños segmentos se almacenaban a –30 °C, actualmente todos los bancos de segmentos frescos mantienen una temperatura de unos –80 °C. Otro sistema de conservación que permite un almacenaje a temperatura ambiente es el desecado-congelación, semejante a la liofilización; tiene la ventaja de no necesitar conservación en congelación pero la desventaja de disminuir relativamente la resistencia mecánica de las piezas.

En caso de donantes vivos, y para evitar el período ventana de algunas enfermedades infecciosas, se repiten las pruebas al donante a los 3 meses de la misma, básicamente para detectar infección por VIH.

Todos estos procedimientos están regulados por disposiciones legales y son estrictamente controlados para garantizar, en todo caso, la seguridad del paciente. Debe señalarse que todos los bancos de tejidos de nuestro país superan las inspecciones periódicas oficiales e incluso realizan pruebas y tienen criterios de exclusión de piezas y donantes más estrictas que las exigidas por la normativa vigente. Aun así, el riesgo de utilizar segmentos tisulares de donante no es nulo —si bien es muy bajo o, en el caso del aparato locomotor, menor que en las transfusiones de sangre y hemoderivados—, por lo que el receptor debe conocerlo y autorizarlo a través de un documento de consentimiento una vez informado del mismo.

Como en el caso del aparato locomotor, a diferencia de en los trasplantes de otros órganos o tejidos, lo que se trasplanta es el estroma, y en el proceso de obtención y conservación se eliminan casi completamente las proteínas y la capacidad de inducir una respuesta inmune por parte del huésped, por lo que no es preciso asociar terapia antirrechazo. Sí está descrita, y es importante, la transmisión de la enfermedad Rh, por lo que debe evitarse utilizar tejidos de donantes Rh positivos en niñas o en mujeres en edad fértil con factor Rh negativo.

9. CONCLUSIONES

- Una biopsia es una técnica quirúrgica para obtener una muestra que permita establecer un diagnóstico. Puede ser abierta o cerrada. Se deben tomar precauciones especiales si se sospecha patología tumoral.
- Las técnicas quirúrgicas sobre partes blandas deben ser lo más cuidadosas posibles, para evitar un mayor daño a los tejidos. Existen diversas técnicas de sutura según el tejido que queramos reparar.
- Los tratamientos quirúrgicos de las fracturas son muy variados, desde una aguja percutánea a un clavo endomedular o una placa atornillada.
- Técnicas como tenotomías, fasciotomías, capsulotomías, etc. son empleadas a menudo en traumatología para el tratamiento de patologías de partes blandas.
- La artroplastia pretende mejorar una alteración articular. Existen diversos tipos de artroplastias; de ellas, las artroplastias de sustitución de cadera y rodilla son las más empleadas en la actualidad.
- La artroscopia es la visualización de una articulación sin abrirla quirúrgicamente, su uso se ha generalizado en traumatología y cada vez existen más indicaciones terapéuticas y diagnósticas.
- Un injerto permite sustituir un tejido enfermo por otro sano. En traumatología se emplean injertos de hueso, de tendones, de nervios, etc.

Lecturas recomendadas

Billy B, Gindraux F, Langlais J. Osteotomy and fracture fixation in children and teenagers. Orthop Traumatol Surg Res 2014;100(1S):S139-48.
Khongh KS, Kotlanka R. Mechanobiology. En: Tong GO, Bavonratanavech S, eds. Minimally invasive plate osteosynthesis. New York: Thieme; 2007. p. 8-21.
Lang GJ. Rodilla y pierna. Traumatismos óseos. En: Orthopedic Knowledge Update 7 (edición en español). Barcelona: Medical Trends; 2003. p. 451-60.
Majó Buigas J, Peiró Ibañez A. Biopsia y estadiaje de los tumores óseos y de partes blandas. En: Manual de Cirugía Ortopédica y Traumatología. 2.ª ed. Madrid: Médica Panamericana; 2010. p. 438-42.
Narvani AA, Tsiridis E, Mitchell R, Safuddin A, Briggs TW, Cannon SR. Accuracy of image guidance percutaneous needle biopsy without image guidance in diagnosis of soft tissue tumours. J Bone Joint Surg (Br) 2006;88B(S1):189-90.
Novicoff WN, Manaswi A, Hogan MV, Brubakjer SM, Mihalko WN, Saleh KJ. Critical analysis of the evidence for cuyrrent technologies in bone. Healing and repair. J Bone Joint Surg 2008;90(S1):85-91.
September AV, Schwellnus MP, Collins M. Tendon and ligament injuries: the genetic component. Br J Sports Med 2007;41:241-7.
Vaquero Martín J, Rodríguez-Merchán EC. Técnicas quirúrgicas. En: Manual de Cirugía Ortopédica y Traumatología. 2.ª ed. Madrid: Médica Panamericana; 2010. p. 251-354.
Wu CC. Bone grafting techniques in treating fracture nonunion. Chang Gung Med J 2000;23(6):319-30.
Ziran BH, Smith WR, Anglen JO, Totnetta P III. External fixation: how to make it work. J Bone Joint Surg Am 2007;89A:1620-32.

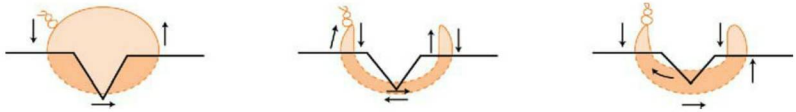

FIGURA e6.1
Técnicas de sutura de heridas cutáneas. *Izquierda*, sutura simple. *Centro*, punto «cerca-lejos». *Derecha*, punto en «U» o «lejos-cerca».

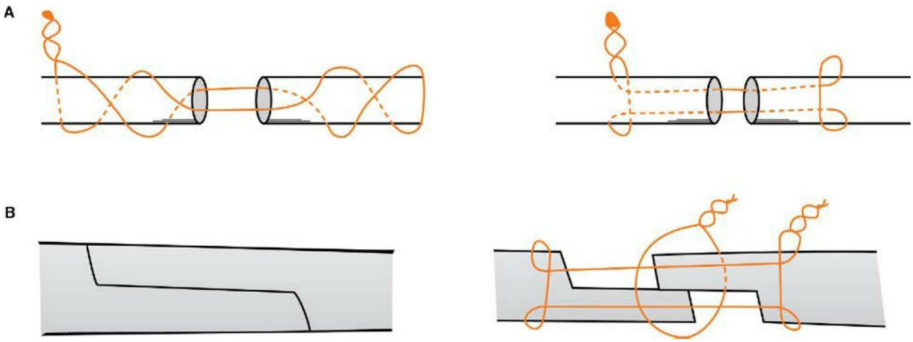

FIGURA e6.2
Suturas para tendones. **A.** Suturas tendinosas. *Izquierda*, técnica en «8» o de Bunnell. *Derecha*, marco de Kessler. **B.** Alargamiento tendinoso en «Z».

www.medilibros.com

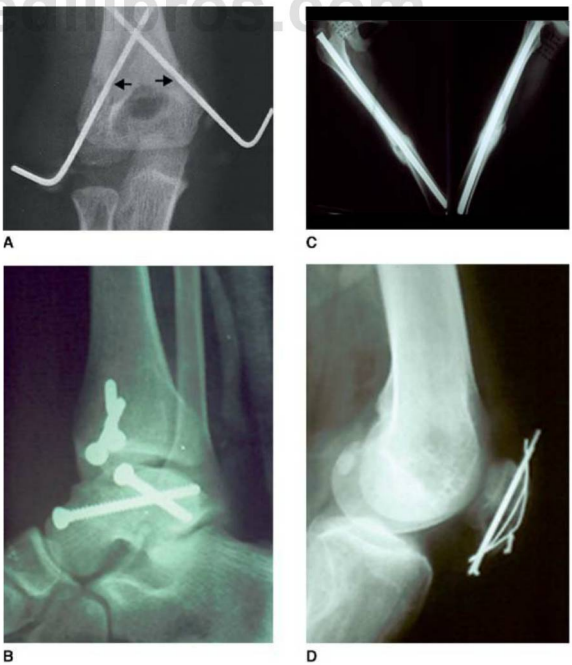

FIGURA e6.3
Diferentes técnicas de osteosíntesis. **A.** Fijación percutánea con agujas de Kirschner. **B.** Tornillos. **C.** Clavo endomedular. **D.** Cerclaje.

© Elsevier. Fotocopiar sin autorización es un delito.

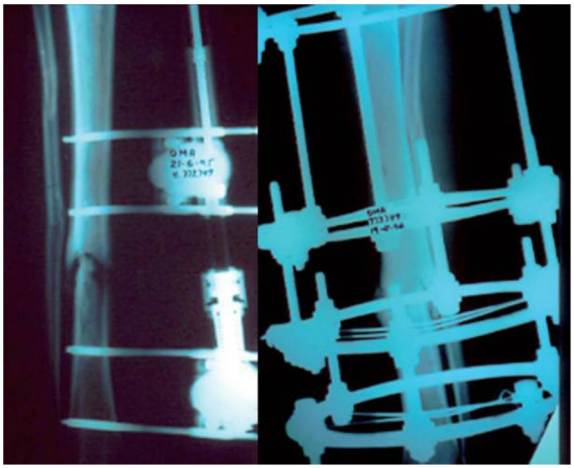

FIGURA e6.4
Fijador externo.

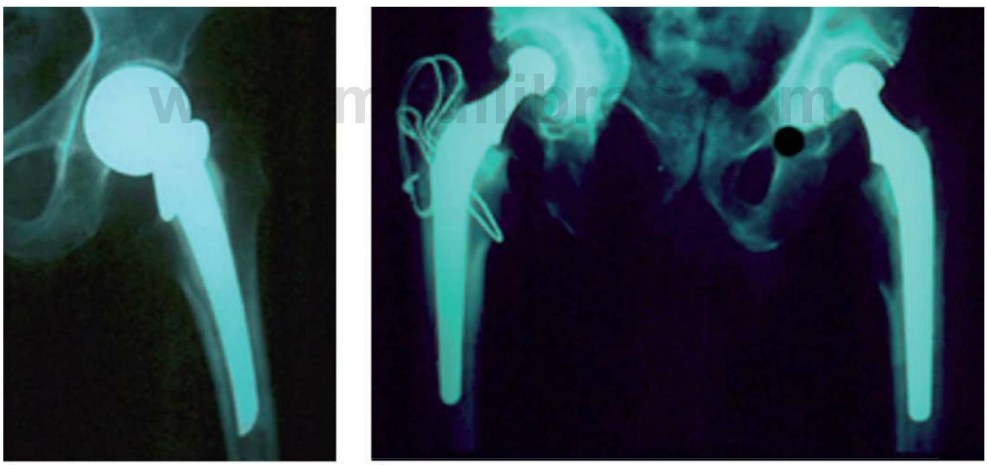

A B

FIGURA e6.5
Diferentes tipos de artroplastias. **A.** Prótesis parcial de cadera. **B.** Prótesis total de cadera cementada.

AUTOEVALUACIÓN

1. Al realizar una biopsia de una tumoración, la incisión se hará:
- **a.** Longitudinal al eje de la extremidad.
- **b.** Transversal.
- **c.** En «Z», combinando el trazo longitudinal con trazos transversales.
- **d.** No es relevante la incisión; lo importante es obtener material suficiente.
- **e.** Siempre deben hacerse biopsias escisionales.

Respuesta correcta: a.

Respuesta razonada: Las biopsias, cuando se emplean en patología tumoral, deben seguir una serie de principios básicos insoslayables (v. en el texto cuadro 6.1): conocer las vías de abordaje más utilizadas en esa patología y localización anatómica para hacer la incisión siguiendo una de ellas; no hacer nunca incisiones transversales al eje de la extremidad y no usar drenajes fuera de la herida quirúrgica.

2. La técnica de sutura en marco de Kessler se usa habitualmente para reparar:
- **a.** Ligamentos.
- **b.** Músculos.
- **c.** Piel.
- **d.** Tendones.
- **e.** Fascias.

Respuesta correcta: d.

Respuesta razonada: Hay diferentes técnicas de sutura tendinosa, como la clásica en «8» de Bunnell, el marco de Kessler o la técnica de Kleinert.

3. Al colocar un clavo endomedular podemos utilizar cualquiera de las siguientes técnicas, salvo una. ¿Cuál?
- **a.** Enclavado con fresado medular previo.
- **b.** Bloqueo del clavo para controlar la rotación y la longitud.
- **c.** Enclavado sin fresado previo.
- **d.** Expansión del mismo una vez colocado.
- **e.** Con roscado al hueso.

Respuesta correcta: e.

Respuesta razonada: No hay actualmente comercializado ningún clavo endomedular que se coloque roscándolo a la cavidad medular del hueso. Sí existen técnicas quirúrgicas que introducen un tornillo que se rosca en la cavidad medular, como el tornillo de Rockwood, empleado en la clavícula. Los clavos endomedulares se pueden colocar previo fresado o no de la cavidad medular, con bloqueos o no, y existen clavos que se expanden una vez colocados dentro del hueso.

4. Si le dicen que en un paciente se ha realizado una «palmerización», interpretará que el paciente sufría:
- **a.** Una fractura que afectaba al cartílago de crecimiento.
- **b.** Una fractura vertebral.
- **c.** Un trastorno de la consolidación (retardo o ausencia de la misma, o una seudoartrosis).
- **d.** Una infección ósea.
- **e.** Una consolidación exuberante.

Respuesta correcta: c.

Respuesta razonada: La palmerización es una técnica que trata, con un escoplo fino, de convertir el aspecto liso y escleroso de la superficie de los extremos de huesos, desvitalizados o en ausencia de consolidación, en irregular, a modo de escamas no desprendidas (aspecto de un tronco de palmera), para aumentar la superficie cruenta y estimular la llegada de nuevos vasos y, a través de ellos, de células osteoprogenitoras.

5. ¿Cuál de las siguientes no constituye un tipo de artroplastia?
- **a.** De escisión.
- **b.** De sustitución.
- **c.** De traslación.
- **d.** De interposición.
- **e.** De escisión/interposición.

Respuesta correcta: c.

Respuesta razonada: En la de escisión se eliminan uno o los dos extremos articulares; en la de interposición, tras regularizarse las superficies articulares, se interpone un biomaterial que facilite el deslizamiento de ambos extremos. Estos dos métodos se pueden combinar. En el de sustitución, se procede a la sustitución de uno o de ambos componentes de una articulación.

6. Señale cuál de los siguientes no es un objetivo habitual de una artroplastia:
- **a.** Eliminar el dolor.
- **b.** Conservar la movilidad.
- **c.** Mejorar la alineación de la extremidad.
- **d.** Limitar la función articular para preservar las superficies articulares.
- **e.** Mejorar la calidad de vida del paciente.

Respuesta correcta: d.

Respuesta razonada: El objetivo de la artroplastia es mejorar la función de articulaciones con superficies articulares dañadas, no limitar su función para proteger al cartílago.

www.medilibros.com

© Elsevier. Fotocopiar sin autorización es un delito.

CAPÍTULO 7

Principios de biomecánica y biomateriales

Luis Fernando Llanos Alcázar

ÍNDICE DEL CAPÍTULO

1. **Introducción** 55
   1.1. Estructura del tejido óseo 56
2. **Propiedades físico-químicas del hueso** 56
3. **Propiedades mecánicas del hueso** 57
   3.1. Comportamiento del hueso bajo cargas (fig. 7.3) 58
   3.2. Energía almacenada en el hueso 59
   3.3. Concepto de fatiga ósea 59
   3.4. Alteración de las propiedades mecánicas del hueso 59
4. **Principios de construcción del aparato locomotor** 59
   4.1. Aplicación del principio del tirante al tratamiento de las fracturas 60
5. **Biomateriales** 60
   5.1. Concepto y resumen histórico 60
   5.2. Clasificación 61
   5.3. Implantes metálicos 61
   5.4. Polímeros 62
   5.5. Cerámicas 63
   5.6. Reacciones locales y generales 64
6. **Conclusiones** 65

www.medilibros.com

OBJETIVOS DEL CAPÍTULO

- Introducir las propiedades del hueso que le confieren las singulares características que le permiten cumplir sus funciones.
- Entender cómo se comporta el hueso ante la carga y cómo las fuerzas aplicadas en distintas direcciones producen reacciones diferentes.
- Conocer el concepto de biomaterial, las características de los biomateriales y los distintos tipos que existen.
- Conocer las ventajas y los problemas de los diversos biomateriales, en especial del polimetilmetacrilato y del polietileno (PE) por su frecuente uso en la práctica clínica diaria.

1. INTRODUCCIÓN

Se llama «mecánica» a aquella parte de la física que estudia el movimiento. La descripción matemática del movimiento compete a la cinemática. La dinámica es la parte de la mecánica que estudia cuáles son las causas del movimiento de un cuerpo interrelacionado con otro. La estática estudia las condiciones que deben producirse para que un cuerpo o sistema esté en equilibrio. La biomecánica es la ciencia que estudia la estructura de los seres vivos aplicando las leyes de la mecánica.

Conocemos la existencia de factores que intervienen en el proceso de morfogénesis ósea y que se salen del propósito de este capítulo, pero, de entre ellos, queremos significar la importancia de los llamados «factores mecánicos», como veremos más adelante. Estos conceptos, con carácter biomecánico, nos llevan a considerar dos leyes clásicas de aplicación constante en ortopedia y traumatología:

- **Ley de Hueter y Volkmann, o ley de Delpech, del hueso en crecimiento** (fig. 7.1A): «Las zonas de cartílago de crecimiento sometidas a presión excesiva sufren

© 2015. Elsevier España, S.L.U. Reservados todos los derechos

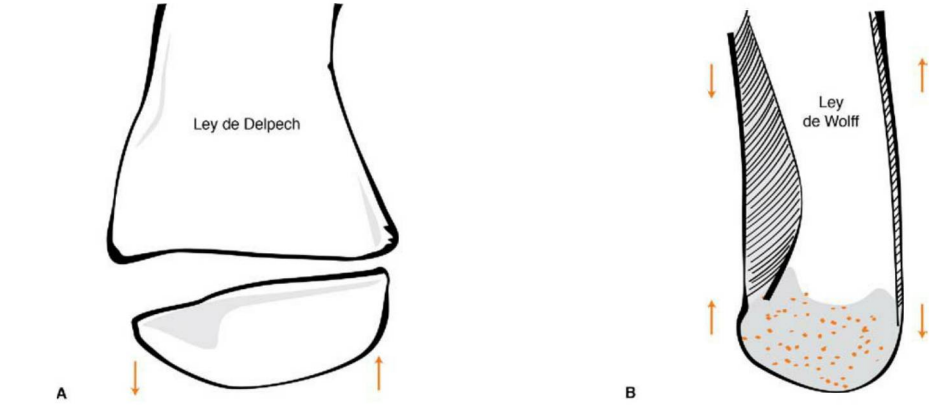

FIGURA 7.1
A. Representación esquemática de la ley de Delpech en una placa de crecimiento. Las zonas de cartílago de crecimiento sometidas a presión excesiva sufren inhibición y enlentecimiento de crecimiento, en tanto que las que son sometidas a tracción tienen un crecimiento acentuado. **B.** Representación esquemática de la ley de Wolff. La osificación, o crecimiento en grosor, está estimulada por la presión, de forma que las partes del hueso sometidas a mayor presión se adaptan engrosándose, en tanto que las sometidas a tracción se adelgazan.

una inhibición y enlentecimiento de crecimiento, en tanto que las que son sometidas a tracción tienen un crecimiento acentuado». Este es el fundamento de la progresión de la escoliosis durante el crecimiento independientemente de su etiología o de las desviaciones axiales de los miembros después de lesiones del cartílago fisario que le afecten asimétricamente. En ella se basan igualmente las técnicas de distracción epifisaria para alargamientos y las de bloqueo o epifisiodesis.

- **Ley de Wolff, del crecimiento por aposición del hueso maduro** (fig. 7.1B): «La osificación, o crecimiento en grosor, está estimulada por la presión, de forma que las partes del hueso sometidas a mayor presión se adaptan engrosándose, en tanto que las sometidas a tracción se adelgazan». Esta adaptación puede observarse en la evolución de los callos de fractura y en la cirugía que tiene como fundamento la modificación de los ejes de carga de los miembros inferiores.

1.1. Estructura del tejido óseo

El tejido óseo es el elemento constituyente de las piezas esqueléticas de la mayoría de los vertebrados. Como tejido derivado del mesénquima y, por tanto, con función trófica y mecánica, está formado por células, matriz orgánica intercelular y sustancia mineral.

Debemos definirlo en términos biológicos y mecánicos. Biológicamente, el hueso se describe como tejido conjuntivo, tejido que une y actúa como soporte de las diferentes estructuras del cuerpo humano. Mecánicamente, se trata de un material duro (el único entre todos los tejidos conjuntivos), compuesto por diferentes fases sólidas y líquidas. La dureza, adaptada a su función primordial —la resistencia a la tracción, compresión y flexión—, se debe a su principal componente orgánico (matriz colágena extracelular), constituida por cristales de tipo hidroxiapatita [Ca_{10} $(PO_4)_6$ $(OH)_2$] con contenido de iones carbonato.

Si bien es un tejido resistente y sólido gracias a su contenido en sales cálcicas, puede deformarse discretamente por causas mecánicas, tanto estáticas o de sostén como dinámicas, durante la marcha. Esta propiedad se la confieren las fibras de colágeno.

El hueso es un receptor de la actividad mecánica más que un instigador de la misma. Sobre él se aplican cargas a través de las superficies articulares o de las inserciones fibrosas. La aplicación de dichas cargas deforma partes del esqueleto, pero, de manera parecida a lo que sucede con el paso de los vehículos por los puentes si están diseñados apropiadamente, no se deteriorará, debido a un reparto equilibrado de las cargas que soportan cada uno de sus componentes.

La forma y la estructura del hueso conforman un diseño basado en una información genética predeterminada. Además, tiene la capacidad de acomodar su masa, textura y, en determinadas circunstancias, su forma a la función que debe desarrollar. Esta relación apropiada entre estructura y función se complementa o define por el elemento celular, reforzando y, si es necesario, remodelando los elementos del esqueleto en respuesta a los diversos cambios, especialmente a aquellos en los que concurren circunstancias mecánicas.

2. PROPIEDADES FÍSICO-QUÍMICAS DEL HUESO

- Una vez sintetizada la *osteoide* (v. capítulo 2), transcurren entre 5 y 10 días hasta su mineralización. Secuencialmente existen una serie de procesos hasta alcanzar la **calcificación** de sus componentes orgánicos y minerales:
  - **Mineral óseo:** el principal mineral cristalizado del cuerpo es la *hidroxiapatita*, perteneciente al grupo de

los compuestos con contenido iónico elevado. Las concentraciones de calcio y fósforo son esenciales en el tiempo y en el lugar oportuno para que pueda obtenerse la calcificación. El factor que se ha mostrado común a todos los tipos de calcificación es la degradación parcial de los *polisacáridos.* Las células vivas intervienen en el proceso de calcificación, probablemente por medio de las *mitocondrias,* que acumulan el calcio y el fosfato en concentraciones que exceden la solubilidad del fosfato tricálcico, formándose así los denominados «micropaquetes cálcicos», precursores indispensables de la hidroxiapatita extracelular. El transporte de este material se debe a una acción electroquímica.

- **Cristalización:** se han observado cuatro tipos de cristales de hidroxiapatita, si bien el producto final termodinámicamente estable es microcristalino; esto es, bajo condiciones fisiológicas nunca se forman cristales de dimensiones superiores a unos cientos de *angstrom.*
- **Nucleación del cristal:** probablemente el responsable sea el colágeno, junto con los *mucopolisacáridos.*
- **Polisacáridos:** son un grupo de compuestos bastante activos e inestables químicamente, a los que a veces se denomina «polisacáridos solubles», entre los que destaca la *condroitina,* elemento que forma la llamada «cola», que mantiene unidas las fibras de colágena, y los compuestos similares a la celulosa, que dan solidez a las membranas basales y a la reticulina.
- **Otros compuestos minerales del hueso:** en el hueso se han hallado hierro, zinc, magnesio y otros minerales en menor proporción, habiéndoseles asignado un significado variable respecto de su posible papel en la calcificación.
- **Células:** el osteoblasto contiene poco o ningún glucógeno. Probablemente, una vez que las células hipertróficas del cartílago de crecimiento han comenzado a degenerar, el glucógeno que contienen se extienda a través de la materia fundamental amorfa y pueda colaborar en convertirla en calcificable. El papel de las mitocondrias celulares ya se ha comentado.

- **Estadios de la calcificación.** Las células producen modificaciones en el metabolismo del citrato responsable de los primeros cambios de calcio iónico: es lo que se denomina «ión cambiable», o *primer estadio de la calcificación.* Se ha estudiado en el hueso haversiano y en otros huesos organizados un calcio menos lábil, pero todavía removible, que constituye el *segundo estadio de la calcificación.* Por último, el calcio depositado en la superficie del hueso cortical, fuertemente calcificado, presenta la organización final del depósito de mineral en el cuerpo, o *tercer estadio.* Es muy probable que las fuerzas físicas que actúan localmente, afecten tanto a las células como a los componentes de la sustancia fundamental, pudiendo participar activamente en el mecanismo de la calcificación.

3. PROPIEDADES MECÁNICAS DEL HUESO

Integrados los caracteres mecánicos del hueso en su conjunto, sus propiedades adquieren una dimensión distinta. El hueso no es un material homogéneo. Se dice de él que es anisótropo, es decir, que sus propiedades no son las mismas en todas las direcciones. Su diferenciación en hueso laminar o cortical y esponjoso constituye una estructura compleja perfectamente estudiada para desarrollar la vida de relación y movimiento.

El hueso cortical y el esponjoso, como es sabido, se diferencian única e importantemente por su *porosidad.* Denominamos «porosidad» a la proporción de volumen de hueso ocupada por tejido no mineralizado (no óseo). Se expresa en porcentaje, de manera que en el hueso cortical la porosidad oscila entre el 5 y el 30%, y en el esponjoso, entre el 30 y el 90%. Se aprecia bien así lo arbitraria —aunque útil— que es la diferenciación de ambos tipos de hueso.

Las propiedades mecánicas más importantes del hueso son la *rigidez* y la *resistencia,* propiedades que pueden observarse también en otros materiales sometidos a carga. El hueso cortical es más rígido que el esponjoso y capaz de contrarrestar más estrés pero menos tensión antes de romperse. El hueso esponjoso, por el contrario, no se fractura hasta que la tensión llega al 7%. Como la estructura de un hueso es diferente en dirección longitudinal o transversal, la resistencia variará según la dirección en que actúen sobre él las fuerzas. En este sentido, y en contra de lo que podría esperarse, Frankel y Burstein hallaron que se alcanzan los valores más altos de tensión para las cargas en dirección longitudinal.

Para conocer las propiedades tanto del hueso como de otros materiales, hay que someterlos a cargas en direcciones conocidas; la deformación de la estructura estudiada deberá trasladarse a una curva de presión-deformación para poder determinar la resistencia de la misma.

Una curva de presión-deformación tipo puede ser la de la figura 7.2, en la que podemos apreciar cómo al aplicar una carga sobre un material dúctil se produce una deflexión elástica lineal reversible en la parte de la izquierda

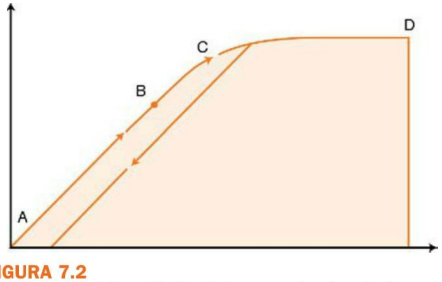

FIGURA 7.2
Curva de presión-deformación tipo. Podemos apreciar cómo al aplicar una carga sobre un material dúctil se produce una deflexión elástica lineal reversible en la parte de la izquierda de la curva (zona A). Si persiste la presión sobre el material ensayado, sus fibras extremas cederán y, cuando esta cese, se producirá un cambio permanente de la forma del mismo (punto B de la curva). En caso de continuar la presión, se llegará a una zona de resistencia límite, pasada la cual (punto C) cederán todas las fibras de esta sección y el material seguirá deformándose hasta romperse (punto D). Estos hechos permiten delimitar en la curva dos porciones: una elástica, a la izquierda del punto B, y otra de deformación no elástica (o plástica).

© Elsevier. Fotocopiar sin autorización es un delito.

de la curva, inducida sobre el material por los factores de estrés de flexión (v. más adelante). Si persiste la presión sobre el material ensayado, sus fibras extremas cederán, y cuando cese aquella, se producirá un cambio permanente de la forma del material (punto B de la curva). En caso de continuar la presión, se llegará a una zona de resistencia límite, pasada la cual (punto C) todas las fibras de esta sección cederán y el material seguirá deformándose hasta romperse. Estos hechos permiten delimitar dos porciones en la curva: una elástica, a la izquierda, y otra de deformación no elástica (o plástica).

Las fuerzas que actúan sobre un hueso producen sobre este efectos internos y externos. Los externos se resuelven en el movimiento del hueso alrededor de una articulación. Los internos, en condiciones de estrés y en tensiones:

- **Estrés:** se define como la carga o fuerza interna desarrollada por unidad de área sobre una parte de un cuerpo a un lado de un plano, como respuesta a las fuerzas externas ejercidas sobre esa misma parte del cuerpo, pero al otro lado del plano. En definitiva, el estrés no es una presión sino el resultado de esta.
- **Tensión *(strain)*:** es el cambio de configuración geométrica o deformidad que sufre una estructura sometida a carga.

Se pueden obtener curvas de estrés-tensión. En ellas podremos calcular la rigidez de un material dividiendo el estrés en cualquier punto de la porción elástica de la curva, por la tensión de dicho punto. Este valor recibe el nombre de «módulo de elasticidad», o *módulo de Young*. Los materiales rígidos tienen un módulo alto.

3.1. Comportamiento del hueso bajo cargas (fig. 7.3)

- **Tensión:** bajo la carga tensil, las estructuras se alargan y adelgazan. Suele producir fracturas en el hueso esponjoso, como ocurre en la base del 5.° metatarsiano, en la zona de inserción del músculo peroneo lateral corto o en el calcáneo, cerca de la inserción del tendón de Aquiles.
- **Compresión:** consiste en la aplicación de cargas iguales y opuestas hacia la superficie de la estructura. El máximo estrés compresivo se produce en un plano perpendicular a la carga aplicada. En este caso, las estructuras a las que se aplica la compresión se acortan y ensanchan. Las fracturas más frecuentes producidas por las fuerzas de compresión asientan en las vértebras.
- **Cizallamiento:** en este caso, las fuerzas se aplican paralelamente a la superficie de la de la estructura; se producirá estrés y deformación constante en el interior del cuerpo. La estructura sobre la que se aplica esta fuerza se deformará internamente de forma irregular: los ángulos rectos se convertirán en obtusos o agudos, hecho que no ocurre en los cuerpos sometidos a fuerzas de compresión o tensión. A este respecto, el hueso cortical contrarresta mejor las fuerzas de compresión que las de tensión y estas que las de cizallamiento.
- **Flexión:** la aplicación de cargas de flexión origina una incurvación de la estructura considerada alrededor de su eje. Esto va a originar fuerzas compresivas en el lado de la concavidad y de tensión en el de la convexidad a ambos lados del eje neutral. Se describen dos tipos de flexión: aquella que se produce mediante la aplicación de tres fuerzas y la que se produce por cuatro fuerzas. La debida a tres fuerzas produce dos momentos iguales y la estructura sometida a la fuerza se rompe en el punto de aplicación de la fuerza media. Es el mecanismo típico de las fracturas tibiales distales del esquiador, al aplicarse una fuerza en la porción proximal de la pierna y quedar el pie fijo en la bota. La flexión producida por cuatro puntos origina dos pares de fuerza, que producirán dos momentos iguales. La estructura se romperá por su sitio más débil.
- **Torsión:** se producen fuerzas de torsión cuando se aplica una carga a una estructura, de forma que origina un giro alrededor de un eje. La lesión primaria ósea suele ser una fisura paralela al eje neutral del hueso.
- **Cargas combinadas:** la estructura irregular del hueso y las múltiples e indeterminadas cargas a las que está sometido indican lo complejo de definir la carga total real que absorbe el hueso *in vivo*.

La contracción muscular altera la distribución de esfuerzos, disminuyendo o anulando los esfuerzos tensiles aplicados sobre los huesos, mediante la producción de esfuerzos de compresión, que los neutralizarán total o parcialmente.

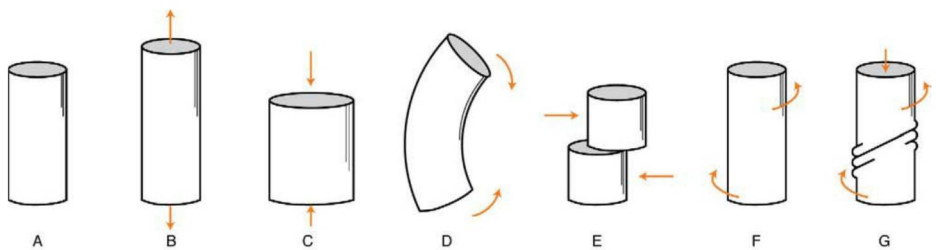

FIGURA 7.3
Esquema sobre las distintas fuerzas que pueden ser ejercidas sobre el hueso. **A.** Normal. **B.** Tracción. **C.** Compresión. **D.** Flexión. **E.** Cizallamiento. **F.** Torsión. **G.** Fuerzas combinadas.

3.2. Energía almacenada en el hueso

La capacidad de almacenamiento o absorción de energía del hueso varía con la *velocidad* con que se aplica la carga, de suerte que a mayor velocidad se libera más energía de hueso almacenada. Además, la velocidad de la carga aplicada va a influir no solamente en el tipo de fractura sino también en el conjunto de partes blandas lesionadas perifracturarias.

Cuando un hueso se fractura, la energía puede manifestarse en forma de una simple fisura ósea; el hueso y las partes blandas quedan relativamente intactos, pero existe un ligero o nulo desplazamiento. Con velocidades elevadas, el exceso de energía producirá conminución ósea y extensas lesiones de partes blandas.

Como aplicación directa de lo expuesto, las fracturas óseas pueden dividirse en: 1) de baja energía, como en la ya citada por torsión del esquiador; 2) de alta energía, como ocurre en los accidentes de tráfico, y 3) de muy alta energía, como es el caso de las producidas por armas de fuego.

3.3. Concepto de fatiga ósea

La fatiga puede producirse ya sea por una carga simple o bien por múltiples cargas repetidas. En el primer caso se producirá una fractura si la carga excede la llamada «resistencia límite» del hueso; en el segundo se producirá una «fractura por fatiga» debido a repeticiones moderadas de cargas elevadas o por repetición numerosa de cargas relativamente normales, con producción de microfracturas. La relación entre cargas y repetición puede expresarse, asimismo, en curvas de carga-repetición para observar el nivel de la curva en que se produce la lesión.

Las fracturas por fatiga ocurren generalmente durante el transcurso de actividades físicas continuadas muy duras. Tal actividad conlleva fatiga muscular. Cuando los músculos se fatigan, disminuye su capacidad contráctil y, consecuentemente, son menos útiles para absorber energía y neutralizar los esfuerzos impuestos al hueso. La alteración de la distribución de fuerzas en el hueso origina cargas elevadas anómalas, lo que puede hacer que se produzca la fractura por fatiga.

La rotura del hueso puede producirse en el lado tensil y/o en el sometido a compresión. En el lado tensil adoptará la forma de una fisura transversal que puede evolucionar hacia una fractura. Las del lado sometido a fuerzas de compresión actúan más lentamente y puede que el hueso no evolucione hacia la fractura completa. Suelen ser de trazo oblicuo.

La forma del hueso y la localización de las fuerzas van a constituir dos factores importantes. Debido a su longitud, los huesos de los miembros portantes están sujetos a altos momentos de flexión y, por lo mismo, a elevados esfuerzos de tensión y compresión. Su forma tubular los habilita para resistir momentos de flexión en todas las direcciones.

3.4. Alteración de las propiedades mecánicas del hueso

Aquellos procesos que afecten a la forma o a la estructura del hueso van a influir negativamente en su comportamiento mecánico. Citaremos, entre otros, las fracturas, las reparaciones óseas frente a diversos procesos, la parálisis, el envejecimiento, etc.

Es preciso reseñar los cambios que se producen con la *edad*. En el anciano, las paredes de las trabéculas de hueso esponjoso se adelgazan progresivamente y pueden llegar a reabsorberse. El resultado será una marcada reducción del conjunto de hueso esponjoso, con disminución de la rigidez y resistencia del material.

4. PRINCIPIOS DE CONSTRUCCIÓN DEL APARATO LOCOMOTOR

Ya se ha expresado que la arquitectura y el desarrollo de los huesos de los mamíferos, y concretamente los del ser humano, se ven influidos por las cargas a las que se ven sometidos y que se manifiestan en diversos tipos de fuerzas.

No obstante, no existe un acuerdo sobre cuáles pueden ser los factores responsables de la regulación del diseño óseo y qué importancia pueden tener en el mismo los fenómenos genosómicos (o de información interna) y los epigenéticos. Por una parte, existen hechos que favorecen el papel permanente de la regulación genosómica, como es el caso de atributos dimensionales que indican características familiares heredadas, como pueda ser el cráneo, o bien la diferencia entre sexos de la morfología de la pelvis. Por otra parte, existen factores que modifican e influyen en el diseño de los huesos, como pueden ser el reposo o el ejercicio físico, la atrofia o hipertrofia muscular y, en general, las condiciones en que actúen las fuerzas sobre el individuo, tales como el peso del sujeto o la fuerza de la gravedad.

Moss define el término «diseño», referido al hueso, como una forma o ente macroscópico con una localización espacial, con unas características externas que le son propias (una apófisis, un tubérculo, etc.) y con una estructura microscópica que muestra cómo se producen procesos metabólicos del tipo de la aposición y resorción o bien alteraciones en la vascularización. Estos factores habrá que considerarlos en el tiempo, siguiendo las fases de desarrollo, madurez y envejecimiento.

La cintilla iliotibial (CI) es lateral al fémur y, cuando se encuentra en tensión, actúa como un obenque, proporcionando una contraflexión. Se tensa automáticamente cuando el fémur del miembro en carga soporta el peso corporal. La CI se va a tensar por mediación de los músculos responsables del equilibrio frontal y sagital de la pelvis en carga. Por esta razón, la CI es más eficaz por la contracción del vasto externo, cuyo aumento de volumen lo aleja de la diáfisis del fémur, alargando el brazo de palanca (mv) (fig. e7.1).

Esta acción de tipo tirante u obenque del tracto iliotibial (tirante de Pauwels) sirve, en principio, para definir la acción muscular de cada músculo sobre el hueso tubular. Dicha acción no va a limitarse a funciones de control postural o movilización de palancas óseas, sino que va a mantener la coaptación articular y al tiempo permitirá su movilización, libre de fuerzas perjudiciales.

© Elsevier. Fotocopiar sin autorización es un delito.

4.1. Aplicación del principio del tirante al tratamiento de las fracturas

Para que un hueso fracturado consolide necesita estabilidad mecánica. La *distracción* repetida es muy desfavorable: es esencial la neutralización de estas fuerzas.

PRINCIPIO DEL TIRANTE

En las fracturas, la tracción muscular provoca que los fragmentos se separen con el movimiento, tal como ocurre en las fracturas de rótula y de olécranon, o en las avulsiones de un fragmento óseo con la inserción de un tendón o un ligamento, como es el caso del troquíter, del trocánter mayor y del maléolo interno.

Un tirante (u obenque) neutraliza estas fuerzas, y las convierte en *fuerzas de compresión* cuando la articulación se flexiona (fig. 7.4).

5. BIOMATERIALES

Si bien los sustitutos óseos por excelencia son los injertos de hueso cortical o esponjoso, debemos considerar la existencia y el servicio prestados históricamente por los denominados «biomateriales», que, ya sea en forma de implantes (placas, tornillos, prótesis, etc.) o de rellenos óseos o sintéticos (cementos, fosfatos tricálcicos, etc.), han permitido avanzar a la cirugía ortopédica y a la traumatología en el campo de las patologías traumáticas, degenerativas, infecciosas y tumorales (por citar solo las más frecuentes) de forma decisiva en las últimas décadas.

5.1. Concepto y resumen histórico

El **biomaterial** se define como el «material diseñado para actuar interfacialmente con sistemas biológicos, con el fin de evaluar, tratar, aumentar o reemplazar algún tejido, órgano o función del cuerpo».

Se trata, por tanto, de un material implantable en un organismo vivo, aplicable al tratamiento de problemas relacionados con el desgaste o la destrucción de tejidos o estructuras corporales, ya sea mediante su reparación, relleno o sustitución. Para cumplir dichas funciones, un biomaterial debe estar constituido por un elemento o compuesto de elementos (incluidos sus productos de desintegración) compatibles con la vida humana, es decir:

- No debe desencadenar reacciones nocivas para el ser humano.
- No debe ser tóxico.
- No desencadenará actividad antigénica.
- No será carcinogénico.

A partir del siglo XIX comenzó lo que podríamos definir como los inicios de los implantes en cirugía ortopédica y traumatología con la introducción y práctica de los conceptos de la osteosíntesis (Dupuytren, Volkman, etc.), consolidados ya en el siglo XX con lo que podríamos denominar «práctica de la osteosíntesis moderna» (Lambotte, Böhler, Danis, Kuntscher, Müller con la escuela de la Arbeitsgemeinschaft für Osteosinthesefragen [AO], etc.). Paralelamente se sientan las bases biológicas y mecánicas del uso de las sustituciones articulares (Moore, Thompson, Judet, Charnley, etc.), que han llegado hasta nuestros días. Nuevos implantes y sustitutos óseos han permitido la utilización de técnicas reconstructivas que cumplen los postulados de biotolerancia definidos.

En este sentido, los sustitutos óseos pueden ser activos —cuando inducen la formación de hueso—, inertes —si no intervienen durante la osteogénesis— e incompatibles —cuando perjudican el proceso—. Por otra parte, del hecho

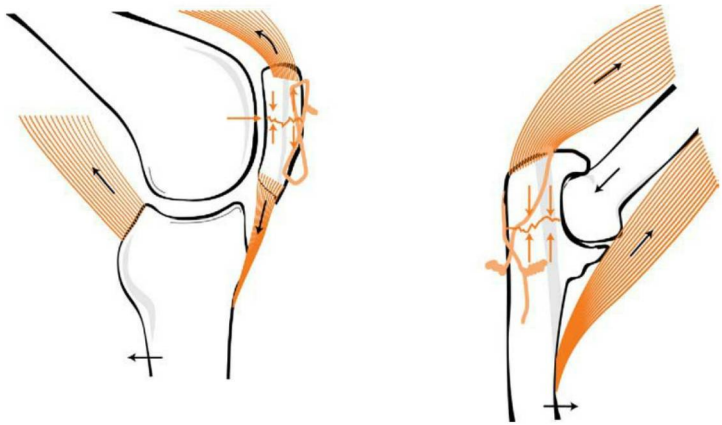

FIGURA 7.4
Principio del tirante, por el cual una fuerza de tracción, por ejemplo, la ejercida por las inserciones musculares, se transforma a través de un tirante en una fuerza de compresión, que favorece la consolidación ósea. Este principio se emplea en la osteosíntesis con obenque (que hace las veces de tirante) de las fracturas de olécranon o de rótula.

TABLA 7.1 Clasificación de los biomateriales según su composición química o su respuesta biológica

Por su composición química	Por su respuesta biológica
Metales Polímeros Cerámicas Materiales compuestos *(composites)*	Biotolerantes (capa de tejido fibroso conjuntivo) Bioinertes (contacto directo/no inhibición osteogénesis) Bioactivos (enlace químico directo con el hueso circundante)

de que el tejido óseo, a diferencia de otros tejidos, se repare con su propia estructura sin producir tejido cicatricial se deduce que cualquier sustituto óseo deberá ser sustituido, finalmente, por hueso del propio receptor.

5.2. Clasificación

Los biomateriales se clasifican por su composición química o por su tolerancia o respuesta biológica. Esta se valora en función de las características anatomopatológicas de la membrana que se forma a su alrededor.

En las tablas 7.1 y 7.2 se esquematizan ambas clasificaciones.

La conjunción de estos parámetros, unida a la existencia de unas condiciones mecánicas del bioimplante y del tejido receptor, favorables, dará como resultado que un biomaterial tenga en mayor o menor proporción alguna de las siguientes propiedades:

- **Osteogénesis.** Como ya se ha indicado, si bien todos los sustitutos óseos terminan siendo sustituidos de una u otra manera por hueso, únicamente en el injerto autólogo de hueso se integra y desarrolla inicialmente el proceso de formación ósea.
- **Osteoconducción.** Se denomina así a la capacidad de un sustituto óseo para que se desarrolle hueso desde los márgenes del defecto que se quiere cubrir. La matriz implantada se reabsorberá progresivamente, tal como sucede con los aloinjertos de hueso cortical y los biomateriales reabsorbibles. Para ello el implante deberá estar próximo y estable respecto del hueso adyacente, para permitir la viabilidad de las células osteogénicas que crecen entre sus poros.
- **Osteoinducción,** o «acción evocativa de un tejido sobre otro». Un tipo de célula actuará sobre otra para originar una tercera totalmente diferente. Se trata, por tanto, de la capacidad de un material para promover la transformación fenotípica de células indiferenciadas en osteoblastos, tal como sucede con las matrices óseas desmineralizadas, los péptidos o las proteínas morfogenéticas.
- **Osteopromoción,** o propiedad de aquellas sustancias que estimulen el proceso natural de la reparación ósea, cual es el caso del periostio y de la médula ósea, del plasma enriquecido en plaquetas o de los estímulos electromagnéticos.

Hoy día se ha generalizado el uso de los denominados «sustitutos óseos», materiales artificiales sintéticos o biológicos desnaturalizados que pueden sustituir al hueso fresco o congelado en el relleno de cavidades y evitan la morbilidad de la extracción de injertos autólogos. Se trata de materiales osteoconductores y en algún caso osteoinductores, ya que su estructura permite una buena adhesión de las células sobre su superficie. En traumatología y cirugía ortopédica gran parte de las técnicas reparativas requieren implantes metálicos, que, obviamente, no pueden sustituir al hueso y sí cohabitar de la mejor manera posible a través del denominado «proceso de osteointegración».

Estudiaremos separadamente los sustitutos óseos y los implantes metálicos.

www.medilibros.com

5.3. Implantes metálicos

Genéricamente, un biomaterial metálico ideal debe poseer unas propiedades determinadas para sustituir o reparar adecuadamente una parte del aparato locomotor. Enunciaremos las principales:

- Elevada biocompatibilidad, con grado máximo de osteointegración.
- Gran resistencia a la corrosión y al desgaste, para evitar la formación de iones y partículas. En caso de producirse, deben ser reabsorbibles y no tóxicas.
- Adecuada resistencia para resistir cargas.
- Un módulo elástico lo más parecido posible al del hueso (10-40 GPa).

Revisamos a continuación los biomateriales metálicos que más se aproximan a estas exigencias mecánicas y biológicas.

TABLA 7.2 Clasificación de los biomateriales según sus propiedades biológicas

Biocompatibilidad	Biotolerable	Bioinerte	Bioactivo
Material	Polimetilmetacrilato (PMMA; cemento óseo) Acero inoxidable Aleaciones de cromo-cobalto	Cerámica de Al_2O_3 Fibras de carbono Aleaciones de titanio $Ti_6 Al_4 V$ $Ti_6 Al_2 Fe$	Cerámica de fosfato cálcico Cerámica de hidroxiapatita
Reacción del hueso periimplante	Osteogénesis a distancia	Osteogénesis por contacto	Osteogénesis de unión

© Elsevier. Fotocopiar sin autorización es un delito.

Cuadro 7.1 CONCEPTO DE *STRESS SHIELDING*

Fenómeno de remodelación ósea debido a:

- Alteración en la distribución de cargas a través del hueso.
- Presencia de un implante excesivamente rígido, con propiedades mecánicas distintas a las del tejido óseo (módulo de elasticidad más alto).

El implante actúa como una especie de «protector de tensiones», absorbiendo la mayor parte de las solicitaciones mecánicas y dejando al hueso sin carga, con lo que aparece:

- Atrofia por desuso:
  - Disminución progresiva de la densidad ósea en la cortical subyacente al material inserto, con reducción de espesor.
  - Disminución del número y del grosor de trabéculas en las zonas de «puenteo de carga» (p. ej., metáfisis superior del fémur o de la tibia).
- Reacción hiperostosante de las zonas de apoyo directo de los implantes en la cortical diafisaria (ley de remodelación del hueso de Wolff).

Posibles consecuencias para el futuro de la sustitución protésica:

- Aflojamiento del implante.
- Dolor crónico.
- Fractura periprotésica.

ACERO INOXIDABLE

Es muy utilizado en cirugía ortopédica, especialmente para la fabricación de agujas, placas de osteosíntesis, tornillos, rótulas, barras de osteotaxis y clavos intramedulares (fig. e7.2).

ALEACIONES DE COBALTO-CROMO (CoCr)

Se utilizan actualmente para construir vástagos de prótesis articulares sometidas a grandes esfuerzos, como es el caso de las de cadera y rodilla (fig. e7.3).

Se produce una alta concentración en los tejidos de los componentes de la aleación; en el caso del níquel, puede comportarse como alérgeno y es potencialmente cancerígeno a largo plazo. Al tratarse de unas aleaciones «muy rígidas», pueden originar en el hueso receptor una «osteoporosis adaptativa», o *stress shielding*, concepto explicado en el cuadro 7.1, por transmisión distal de cargas.

ALEACIONES DE TITANIO

El material bioinerte por excelencia es el titanio. A partir de las experiencias con implantes de titanio en fémures de animales, se comprobó que poseía una biocompatibilidad similar a la del acero inoxidable y las aleaciones de CoCr.

Estas aleaciones presentan una gran compatibilidad y no generan ninguna respuesta inmunitaria. Forman una capa de pasivación de óxido (TiO_2), muy resistente a todos los tipos de corrosión y presentan menos riesgo de infección que las aleaciones descritas con anterioridad, así como una menor tasa de aflojamientos y mejor fijación secundaria. Si bien es el material ideal para fabricar vástagos y cótilos no cementados, por su mayor superficie osteointegradora, no se debe utilizar titanio en la cabeza del fémur ni en los cóndilos femorales de las prótesis de rodilla. Son implantes caros, pero presentan una menor resistencia a la fricción y al desgaste que las otras aleaciones descritas.

RECUBRIMIENTOS POROSOS

El recubrimiento de la superficie metálica con esferas o mallas fibrosas del metal o aleación consiste en un procedimiento industrial destinado a conferir a los implantes la propiedad de inducir en el tejido huésped una fijación biológica, paralela a la mecánica, mediante crecimiento óseo en el interior de los poros, es decir, una osteointegración. De entre los materiales utilizados, ha sido el *titanio* en su calidad de material bioinerte el más empleado. Ahora bien, como es sabido, el tejido óseo se forma a través de etapas intermedias de tejido conjuntivo fibroso, período de tiempo durante el cual la prótesis puede tener micromovimientos que impidan la formación de tejido óseo. No obstante, si bien la experiencia clínica demuestra que no se producen penetraciones de tejido óseo superiores al 30% de la superficie porosa, dicho porcentaje, unido a la aparición de un tejido fibroso denso reaccional periprotésico, basta para proporcionar la estabilidad requerida al implante.

No todas son ventajas. En el «debe» de las superficies porosas hay que anotar la pérdida de propiedades mecánicas (fatiga), la posibilidad de corrosión por microrroturas de esferas o de malla y un mayor riesgo de infección que con los implantes dotados de superficie lisa. Su extracción no está exenta de problemas técnicos.

Las aleaciones de *tantalio* aportan diferentes características físico-químicas y mecánicas. Se trata de un metal de transición muy duro y resistente mecánicamente. Permite elaborar estructuras porosas intercomunicadas, en las que se desarrolla un crecimiento óseo muy rápido. Se utiliza para superficies porosas de cótilos, reconstrucción de defectos óseos, tanto en cirugía tumoral como de recambio, o elementos para artrodesis espinal intersomática (fig. e7.4).

5.4. Polímeros

En general, los biomateriales poliméricos se caracterizan por tener largas cadenas de peso molecular alto, obtenidas por repetición de moléculas base mediante enlaces covalentes. Entre los polímeros utilizados como biomateriales citaremos las poliamidas (nailon), las gomas (silicona, poliuretano), los acrílicos (polimetilmetacrilato [PMMA]), las poliolefinas (PE y polipropileno) y las biodegradables (poliláctico y poliglicólico). Nos referiremos sucesivamente al PMMA o cemento acrílico y al PE o polietileno, componentes ambos de las prótesis articulares. También citaremos los polímeros biodegradables.

POLIMETILMETACRILATO (PMMA)

La introducción del cemento acrílico en el campo de la cirugía ortopédica se debe a la iniciativa de John Charnley, cirujano ortopédico inglés, quien aplicó la experiencia de dicho producto en la ortodoncia a la cirugía sustitutiva articular.

Su función consiste en la fijación rápida del implante protésico al hueso y relleno de los espacios existentes entre las superficies de contacto. Mecánicamente se comportará como un elemento transmisor de cargas a través de la prótesis. Pequeñas imperfecciones en la colocación de los componentes protésicos o alteraciones en la morfología del hueso receptor serán subsanables por el bloqueo que proporciona el cemento.

- **Composición del polímero.** Lo constituyen un componente en polvo y otro líquido que, debidamente empaquetados, deben mezclarse en el quirófano en el momento de su uso (fig. e7.5).
- **Polimerización.** Se produce al mezclar ambos componentes. El proceso se desarrolla en tres fases: fase de mezcla, fase de trabajo (durante la cual se implanta el cemento en el hueso) y fase de endurecimiento. Las tres fases se suceden en cadena y no pueden detenerse una vez iniciada la mezcla. Durante el tiempo de fraguado y endurecimiento (unos 5 min), el cirujano debe colocar el implante en el hueso y orientarlo en la posición adecuada; se recomienda un grosor de la capa de cemento de unos 4 mm. Un aspecto técnico importante es el de la correcta *presurización* del cemento durante las fases de mezcla y trabajo. La presurización mejora las condiciones mecánicas del cemento, al aumentar su penetración en el hueso. Además, disminuye la posible *inclusión de aire,* de efecto nocivo por cuanto origina zonas débiles frente a las solicitaciones soportadas interiormente por el cemento, contribuyendo así a su posterior fragmentación y pérdida de resistencia. Lo mismo cabe decir de la mezcla de sangre con el cemento durante la fase de trabajo, de modo que corresponde una reducción del 90% de su resistencia a una mezcla del 40% de sangre.
- **Clínica del cementado.** Un aspecto clínico debatido durante las primeras experiencias en el cementado protésico fue el de su repercusión sobre la presión arterial, especialmente en personas con antecedentes de patología cardiovascular o respiratoria, debido a vasodilatación brusca y/o alteraciones en el rendimiento cardíaco, habiéndose descrito casos aislados de microembolia pulmonar, algunos mortales. Con el uso de la actual generación de cementos, han desaparecido prácticamente estas reacciones (PMMA de baja viscosidad, presurización con pistola y mezcla con centrifugación en vacío).

POLIETILENO

Desde un punto de vista clínico, el PE es un material ideal para fabricar **superficies de fricción,** porque es el termoplástico más resistente a la abrasión, su coeficiente de fricción es muy bajo, y tiene propiedades autolubricantes, notable resistencia a la tracción, gran capacidad de atenuación de energía y alta resistencia a los fallos por fatiga. Su coeficiente de fricción, articulado con aleaciones metálicas de acero inoxidable o de CoCr, es muy bajo (0,35 y 0,11, respectivamente), por lo que constituye el patrón de referencia para las prótesis de cadera y de rodilla.

Los conceptos consolidados de tribología articular aconsejan utilizar el material más duro en la superficie convexa (la cabeza femoral o los cóndilos femorales) y el más blando en la cóncava (cótilo, bandeja tibial); en caso contrario el desgaste del par articular será muy rápido, como pudo comprobarse con la prótesis de Weber a principios de los años setenta. El anclaje del PE al hueso se realizará por medio de cemento acrílico o por intermedio de una bandeja o inserto metálico de titanio, tantalio o cerámica.

Degradación del PE. La oxidación del PE consiste en una degradación química que se manifiesta por la escisión o fragmentación de las grandes cadenas de polímeros, originándose unidades de menor peso molecular, formación de radicales libres y de dobles enlaces carbono-carbono. Dicho proceso se extiende a lo largo de la vida del material, pero su aceleración puede hacer variar las propiedades definidas y, por tanto, originar un fracaso precoz del implante. Estas circunstancias adversas propician la aparición de partículas y la delaminación del PE. En unión de las generadas por el metal subyacente, se puede producir una *osteólisis* merced a la conjunción de una reacción granulomatosa, mediada por factores específicos, que determinarán el aflojamiento de la prótesis.

POLÍMEROS DEGRADABLES

A diferencia de los biomateriales que mantienen su funcionalidad durante la vida del paciente, denominados «bioestables», existe otro grupo cuya función se mantiene durante un cierto período de tiempo, hasta que el organismo humano desarrolle mecanismos de reparación o regeneración tisular de la zona afecta: son los *biodegradables.*

Su interés estriba en que, merced a la degradación, el biomaterial desaparece una vez cumplida la función para la que fue implantado (p. ej., osteosíntesis temporal de fracturas). Además, evitan las posibles intolerancias o complicaciones derivadas de la permanencia de un material en el cuerpo humano. Para cumplir su **función temporal,** tanto el biomaterial como sus productos de degradación deben cumplir rigurosas normas de seguridad (no tóxicos, no carcinógenos, etc.) y mantener una estabilización mecánica temporal suficiente.

Los polímeros degradables naturales son, por lo general, bastante inmunogénicos, razón por la que se utilizan *polímeros sintéticos.* Desde el punto de vista de sus aplicaciones biomédicas en cirugía ortopédica pueden actuar como andamiaje o barrera temporal; otras aplicaciones de interés son en forma de dispositivos de liberación de fármacos o como matrices en ingeniería de tejidos. Entre los más utilizados se encuentran el ácido poliláctico y el glicólico, la polidioxanona y los poliésteres alifáticos (presentes en suturas como el Vicryl®).

5.5. Cerámicas

Definidas como «todo material inorgánico no metálico», son unos biomateriales con buena biocompatibilidad y

© Elsevier. Fotocopiar sin autorización es un delito.

osteointegración. Pueden clasificarse en inertes, reabsorbibles y bioactivas, todas ellas con aplicación clínica.

Son los materiales más parecidos al componente mineral del hueso y son capaces de unirse químicamente a él. En la actualidad sus aplicaciones clínicas se centran en las **cerámicas de fosfato de calcio** (fosfatos tricálcico y tetracálcico), para relleno de defectos y cavidades óseas, tras resección de tumores benignos o de pérdidas de esponjosa en general. El polvo de estos preparados cálcicos va siendo gradualmente invadido por hueso joven hasta que desaparece y es sustituido por hueso esponjoso a los 3-6 meses. De entre estos compuestos, la hidroxiapatita, además de cumplir todos los requisitos de biocompatibilidad, presenta una conducta osteótropa, lo que hace que esté especialmente indicada para recubrir superficies metálicas.

En la tabla 7.3 se esquematizan las características de algunos compuestos de fosfato de calcio.

HIDROXIAPATITA

Es un material mineral fosfocálcico predominante en el hueso y esmalte dentario de los vertebrados. Comenzó a utilizarse como aplicación clínica en rellenos de lesiones periodontales.

Actualmente se emplea como recubrimiento de los implantes metálicos, aunando así la fijación estable primaria (mediante optimización de los diseños *[press-fit]*) y la **conducta osteótropa** y capacidad de osteointegración que le confiere la hidroxiapatita (fig. e7.6).

SUSTITUTOS ÓSEOS

Si bien la hidroxiapatita presenta propiedades biológicas para recubrir las prótesis metálicas, carece de buenas propiedades mecánicas por poseer una baja resistencia a la fractura. Las apatitas biológicas, que forman parte del hueso, dentina o esmalte, presentan déficit de calcio y presencia de carbonatos, por lo que son *carbonatohidroxiapatitas*, difíciles de sintetizar en el laboratorio con contenidos de carbonatos similares a los del hueso.

Actualmente se fabrican en laboratorio **cementos de fosfato de calcio** mediante la mezcla de los distintos componentes. Otros productos similares (matrices óseas desmineralizadas [DBM, del inglés *demineralized bone matrix*]) se utilizan hoy día en el relleno de cavidades o fracturas de extremidades sometidas a compresión, tales como fracturas metafisarias de radio, de cuerpo vertebral o de calcáneo, una vez realizada la estabilización correspondiente.

5.6. Reacciones locales y generales

Cabe plantear esta pregunta: «¿Cuál es la reacción tisular básica a la introducción de un biomaterial?».

La reacción o respuesta local del organismo ante cualquier lesión o interacción tejido-biomaterial es la **inflamación.** El tiempo de transición entre la inflamación y la reparación depende de la intensidad de dicha interacción. La secuencia de eventos será de inflamación aguda, inflamación crónica y reparación.

La respuesta inmediata ante cualquier agresión será la **inflamación aguda.** Asociada a ella, intervendrán los leucocitos y anticuerpos, principales fuerzas en la capacidad de defensa del cuerpo.

La reacción local se sigue de un **proceso inflamatorio,** previa mediación de unas proteínas de membrana *(integrinas)* que actúan como receptores para las moléculas de adhesión. Este mecanismo de adhesión está presente en células que intervienen en los procesos inflamatorios, tales como los macrófagos, leucocitos, fibroblastos, osteoblastos, etc.

El conocimiento de la respuesta que un biomaterial puede producir en el cuerpo será importante para valorar su biocompatibilidad.

Los cambios vasculares y exudativos, constituyentes del período de inflamación aguda, se siguen de un proceso de **inflamación crónica,** en caso de que el agente lesivo persista. En este caso, se tratará de una respuesta más proliferativa que exudativa y se formará un tejido que asociará fibroblastos y leucocitos. En la respuesta crónica hallaremos fundamentalmente macrófagos, células plasmáticas y linfocitos. De la fusión de varios macrófagos (para aumentar su eficacia) se formarán las células gigantes.

Un problema especial es el que plantea el cemento óseo, por medio del cual se obtendría una fijación «no biológica», ya que la reacción isotérmica del mismo más la posible presencia de residuos del monómero tóxico podría contribuir a la necrosis del tejido limitante implante-hueso. Estas reacciones ya han sido consideradas en el apartado «Polietileno», de este capítulo, así como el concepto de **reacción regional** u *osteopenia,* debido a la derivación *(bypass)* total o parcial de tensiones que experimentan ciertas zonas del hueso que antes del implante las soportaban exclusivamente.

En algunos casos, debido a factores ligados a una deficiente técnica quirúrgica, al comportamiento del implante (biotolerantes de menor afinidad celular) o a reacciones adversas tisulares, que no sigan el patrón típico descrito, se producirá una evolución anómala, con desgaste del material y movilidad entre implante y hueso. Esta reacción es la *osteólisis* y, junto con la presencia de gérmenes, constituirá la causa fundamental del fracaso de los implantes (fig. e7.7). La *infección* constituye la complicación más

TABLA 7.3 Compuestos de fosfato de calcio

Compuesto cálcico	Fórmula química	Proporción Ca:P	Estructura cristalina
Fosfato tricálcico	$Ca_3(PO_4)_2$	1,6	Sistema monoclínico
Fosfato tetracálcico	$Ca_4P_2O_9$	2	Sistema monoclínico
Hidroxiapatita	$Ca_5(PO_4)_3OH$	1,67	Sistema hexagonal

temible y parece estar más ligada a las superficies rugosas que permiten el acúmulo de productos orgánicos.

En cuanto a las **reacciones generales** de los biomateriales implantados, se deben a la liberación de partículas o iones que difunden sistémicamente. Las más importantes son la *carcinogénesis* y la sensibilización. En el primer caso, únicamente se pueden considerar objetivamente los casos de tumores relacionados con la utilización de implantes de silicona mamarios. Respecto de la *sensibilización*, predomina en el sexo femenino, y se relaciona, sobre todo, con el níquel utilizado en bisutería, seguido del cobalto, del cromo y del vanadio. Se manifiesta clínicamente con dolor y edema o bien con signos generales, como eczema, broncoespasmo y urticaria.

6. CONCLUSIONES

- El hueso posee peculiaridades en su estructura tisular. La forma en que esta se organiza le permite cumplir con su función estructural.
- La aplicación de una carga a un hueso genera una respuesta de estrés y de tensión, y, si esta es excesiva, producirá un fracaso de la estructura y, por tanto, una fractura.
- Definimos «biomaterial» como el material diseñado para tratar, aumentar o reemplazar algún tejido, órgano o función del cuerpo. Los biomateriales utilizados en el tejido óseo tienen alguna de estas propiedades: osteogénesis, osteoconducción, osteoinducción u osteopromoción.
- El PMMA, llamado popularmente «cemento», y el PE son biomateriales muy utilizados en las artroplastias, pero también pueden tener efectos nocivos que deben conocerse: procesos de degradación y conducta biológica implante/organismo.

Lecturas recomendadas

Amstutz HC, Campbell P, Kossovsky N, Clarke IC. Mechanism and clinical significance of wear debris-induced osteolysis. Clin Orthop 1992;276:7-18.
Cordero J, Forriol F. Biomateriales y sustitutos óseos. Sociedad Española de Cirugía Ortopédica y Traumatología. Manual de Cirugía Ortopédica y Traumatología. 2.ª ed. Madrid: Médica Panamericana; 2010.
Hamadouche M, Sedel L. Ceramic in orthopaedics. J Bone Joint Surg 2000;82B(8):1095-9.
Harris WH. The problem is osteolysis. Clin Orthop 1994;311:46-53.
Llanos LF. Introducción a la biomecánica del aparato locomotor. Madrid: Universidad Complutense; 1988.
Owen R, Goodfellow J, Bullough P. Fundamentos científicos de Ortopedia y Traumatología. Barcelona: Salvat; 1984.
Passuti N. New concepts in bone substitution. En: Jakob R, Fulford P, Horan F, eds. European Instructional Course Lectures. London: The British Editorial of Bone and Joint Surgery; 1999. p. 174-82.
Proubasta I, Gil J, Planell JA. Fundamentos de Biomecánica y Biomateriales. Madrid: Ergon; 1997.
Regling G. Wolff's Law and Connective Tissue Regulation. Berlin: Walter De Gruyter; 1992.
Santavirta S. Biocompatibility and Host Response in Total Hip Replacement. Clin Orthop 1998;352:2-18.
Schmalzried TP, Callaghan JJ. Wear in total hip and knee replacements. J Bone Joint Surg 1999;81A:115-36.
Vallet M, Munuera L. Biomateriales aquí y ahora. Madrid: Dykinson; 2000.
Williams DF. Tissue-Biomaterials Interactions. J Mater Science 1987;22:441-5.
Wroblewsky BM. Fifteen to twenty-one year results of Charnley low-friction arthroplasty. Clin Orthop 1986;211:30-5.

www.medilibros.com

© Elsevier. Fotocopiar sin autorización es un delito.

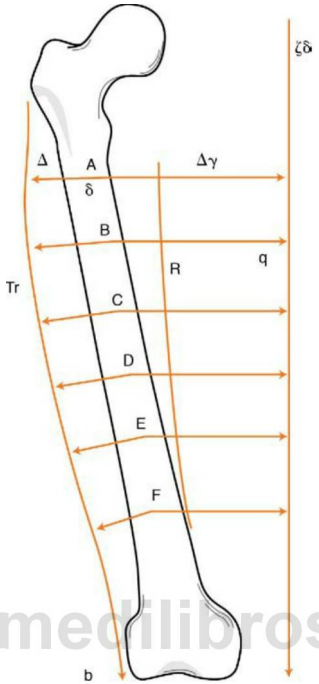

www.medilibros.com

FIGURA e7.1
Esquema de los resultados de fuerzas a distintos niveles del fémur tras ser sometido a una fuerza de compresión y a la acción de la cintilla iliotibial como obenque, equilibrando estas fuerzas de compresión.



FIGURA e7.2
Placas de osteosíntesis de acero inoxidable.

© Elsevier. Fotocopiar sin autorización es un delito.

www.medilibros.com



FIGURA e7.3
La aleación de cobalto-cromo es empleada habitualmente para la fabricación de prótesis, como esta de cadera que se muestra.

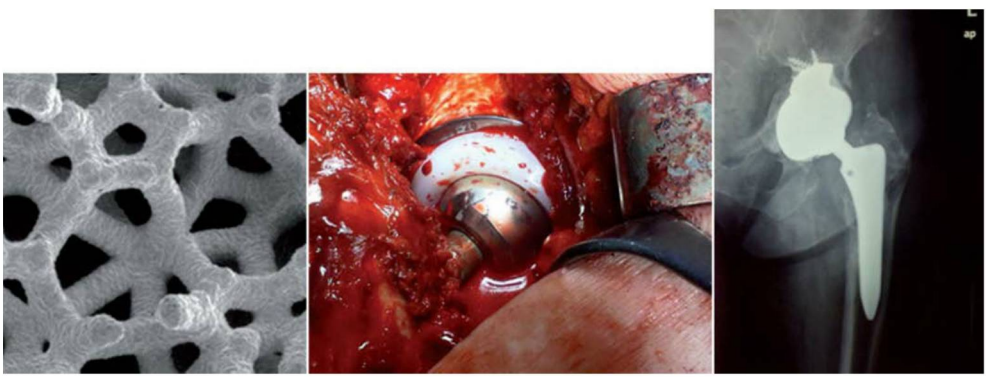

FIGURA e7.4
Ejemplo de componente acetabular de tantalio. A la *izquierda* se aprecia la estructura microscópica de la aleación; en el *centro,* una imagen del campo quirúrgico, y a la *derecha,* el resultado radiográfico.



FIGURA e7.5
Componentes del polimetilmetacrilato, conocido como «cemento». Consta de una fase líquida y una fase en polvo que deben mezclarse para obtener una mezcla homogénea. En algunas ocasiones también se puede añadir antibiótico (los viales que se observan a la *derecha* de la imagen).

www.medilib



FIGURA e7.6
Imagen de prótesis de cadera con cobertura de hidroxiapatita en el vástago. El cuello es de titanio, y la cabeza, de cerámica.

© Elsevier. Fotocopiar sin autorización es un delito.

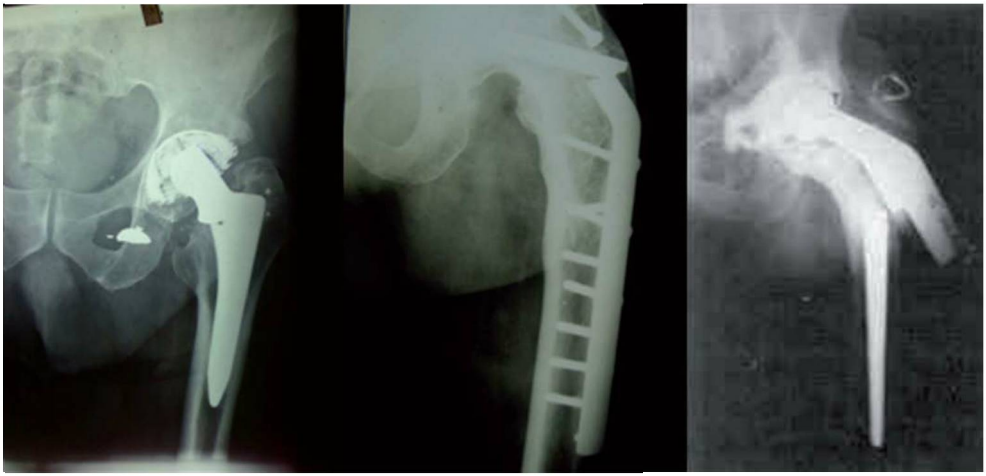

FIGURA e7.7
Imágenes de fracaso de diversos materiales implantados donde se observa la rotura de los mismos.

AUTOEVALUACIÓN

1. Señale la propuesta incorrecta:
- **a.** El hueso no es un material anisótropo sino homogéneo.
- **b.** El principal mineral calcificado del cuerpo humano es el calcio.
- **c.** La capacidad de almacenamiento o absorción de energía del hueso varía con la velocidad con que se aplica la carga.
- **d.** La alteración en la distribución de fuerzas en el hueso origina cargas elevadas anómalas, que pueden dar lugar a fracturas por fatiga.
- **e.** La cintilla iliotibial, cuando se encuentra en tensión, actúa como un obenque, al proporcionar una contraflexión. Por ello es más eficaz cuando se contrae el músculo vasto externo.

Respuesta correcta: a.

Respuesta razonada: El hueso no es un material homogéneo. Se dice de él que es anisótropo, es decir, que sus propiedades no son las mismas en todas las direcciones.

2. La capacidad de un sustituto óseo para que se desarrolle hueso desde los márgenes del hueso que se quiere cubrir se denomina:
- **a.** Osteoconducción.
- **b.** *Stress shielding.*
- **c.** Osteogénesis.
- **d.** Osteopenetración.
- **e.** Osteoinducción.

Respuesta correcta: e.

Respuesta razonada: Se denomina «osteoinducción» o «acción evocativa de un tejido sobre otro». Un tipo de célula actuará sobre otra para originar una tercera, totalmente diferente. Se trata, por tanto, de la capacidad de un material para promover la transformación fenotípica de células indiferenciadas en osteoblastos, tal como sucede con las matrices óseas desmineralizadas, los péptidos o las proteínas morfogenéticas.

3. Un biomaterial:
- **a.** No debe desencadenar reacciones nocivas para el ser humano.
- **b.** No debe ser tóxico.
- **c.** No desencadenará actividad antigénica.
- **d.** No será carcinogénico.
- **e.** Todas las respuestas son correctas.

Respuesta correcta: e.

Respuesta razonada: Un biomaterial metálico ideal debe poseer unas propiedades determinadas para sustituir o reparar adecuadamente una parte del aparato locomotor: elevada biocompatibilidad, con grado máximo de osteointegración; gran resistencia a la corrosión y al desgaste, para evitar la formación de iones y partículas, y en caso de producirse que sean reabsorbibles y no tóxicas; una adecuada resistencia para resistir cargas, y un módulo elástico lo más parecido posible al del hueso.

www.medilibros.com

© Elsevier. Fotocopiar sin autorización es un delito.

CAPÍTULO 8

Estudio de las fracturas: etiología, mecanismo, clínica, proceso de consolidación y epifisiólisis traumática

Luis López-Durán Stern

ÍNDICE DEL CAPÍTULO

1. **Introducción** 67
   - 1.1. Fisura 67
   - 1.2. Fractura 67
2. **Etiología** 67
   - 2.1. Fracturas agudas 68
   - 2.2. Fracturas por sobrecarga o de estrés 68
   - 2.3. Osteoporosis 68
3. **Mecanismo general** 69
   - 3.1. Fracturas por flexión 69
   - 3.2. Fracturas por rotación 70
   - 3.3. Fracturas por cizallamiento 70
   - 3.4. Fracturas por compresión 70
   - 3.5. Fracturas por tracción 70
4. **Clínica general** 71
   - 4.1. Lesión de las partes blandas 71
   - 4.2. Desplazamientos 72
   - 4.3. Fracturas por sobrecarga (de estrés) 72
   - 4.4. Fracturas osteoporóticas 72
5. **Diagnóstico** 73
   - 5.1. Radiografías 73
   - 5.2. Tomografía computarizada 73
   - 5.3. Resonancia magnética 73
   - 5.4. Ecografía 73
6. **Proceso de consolidación: el callo de fractura** 73
   - 6.1. Fase inflamatoria 74
   - 6.2. Fase reparativa 75
   - 6.3. Fase de remodelación 76
   - 6.4. Características mecánicas del callo 76
   - 6.5. Tiempo de consolidación 76
   - 6.6. Criterios de consolidación 76
7. **Fracturas en el niño. Desprendimientos epifisarios** 77
   - 7.1. Fracturas diafisarias y metafisarias 77
   - 7.2. Epifisiólisis 78
8. **Conclusiones** 79

www.medilibro.com

OBJETIVOS DEL CAPÍTULO

- Conocer el concepto de fractura y sus variantes en función de la edad o de las características del hueso.
- Explicar las peculiaridades de las fracturas en función de los distintos mecanismos que las generan.
- Ser capaz de identificar clínicamente una fractura, entender la importancia de las lesiones de las partes blandas y saber clasificar una fractura abierta.
- Describir los distintos métodos diagnósticos de una fractura y sus indicaciones.
- Entender el concepto de consolidación y sus fases.
- Introducir las fracturas propias de la infancia y sus peculiaridades.

© 2015. Elsevier España, S.L.U. Reservados todos los derechos

1. INTRODUCCIÓN

Se denomina «fractura» a la solución de continuidad de un hueso de la economía por causa mecánica.

La fractura es la consecuencia de la aplicación de una fuerza externa al hueso que supera su resistencia y condiciona su solución de continuidad.

Desde el punto de vista anatómico, la **rotura ósea** puede ser completa (cerrada o abierta) o incompleta (fisura o fractura en tallo verde en niños) (fig. 8.1).

1.1. Fisura

La fisura es una línea de interrupción simple que puede ser completa o incompleta y que no produce desplazamientos de los fragmentos en que se ha dividido el hueso por la conservación de la integridad del periostio.

En los niños, el hueso cortical, al estar menos calcificado, con un predominio de las fibras colágenas, es más elástico y condiciona que, cuando el traumatismo no es excesivo, se produzcan fracturas incompletas:

- La diáfisis se deforma sin llegar a romperse: **incurvación plástica.**
- Rotura de una cortical con angulación de la opuesta: **fractura en tallo verde.**

1.2. Fractura

La fractura es una interrupción completa de todos los elementos que componen el hueso como órgano (tejido óseo, canal medular y periostio). Se produce un desplazamiento más o menos importante de los fragmentos en que queda dividido el hueso.

En las lesiones traumáticas agudas, la fractura es un fenómeno instantáneo que, al liberar energía, produce una presión negativa que daña los tejidos blandos circundantes al tiempo que los extremos del hueso fracturado. Si el traumatismo es mayor, se rompe la piel y se produce una **fractura abierta.**

2. ETIOLOGÍA

Las fracturas son la consecuencia de un traumatismo que supera la resistencia del hueso y según su cronología pueden clasificarse en:

- Fracturas agudas por la acción puntual del traumatismo. Son las más frecuentes.
- Fracturas por fatiga en las que un traumatismo repetido de intensidad insuficiente como para superar instantáneamente la resistencia del hueso termina rompiéndolo por fatiga del material.



FIGURA 8.1
Fractura desplazada de fémur.

© Elsevier. Fotocopiar sin autorización es un delito.

Cuadro 8.1 FACTORES GENERALES Y LOCALES QUE INFLUYEN EN LA CALIDAD ÓSEA

Factores generales

- **Enfermedades:**
  - Caquexia tumoral.
  - Hipovitaminosis: escorbuto (déficit de vitamina C) y déficit de vitamina D.
  - Hepatopatías.
  - Alteraciones endocrinas: hipercortisolismo, hiperparatiroidismo, hipogonadismo, tiroideas.
- **Carencias nutricionales.**
- **Radiación,** cuando la dosis supera los 5.000 rads.
- **Fármacos:**
  - Anticoagulantes, heparina y dicumarínicos.
  - Antineoplásicos. Quimioterápicos.
  - Hidantoínas.
  - Corticoides, inmunosupresores.
  - Antiinflamatorios no esteroideos.
- **Tabaco:** la toxicidad sobre los pequeños vasos favorece el desarrollo de seudoartrosis.

Factores locales: enfermedades con transparencia ósea anómala

- **Por defecto:**
  - Osteogénesis imperfecta.
  - Hipofosfatasia.
- **Por exceso:**
  - Osteopetrosis.
  - Enfermedad de Paget.
- **Lesiones tumorales.**

La fractura puede actuar sobre un hueso sano, con las variaciones correspondientes a la edad, o bien sobre un hueso enfermo, menos resistente, lo que facilita su fractura. En este grupo hay que incluir una serie de causas generales y otras locales que debilitan el hueso (cuadro 8.1).

2.1. Fracturas agudas

Se distinguen tres tipos:

1. **Traumatismos de alta energía o de gran velocidad,** en los que la energía cinética liberada es muy grande y la lesión que producen es siempre extensa, afectando tanto al hueso como a las estructuras adyacentes. Son ejemplos las caídas de gran altura, los accidentes de tráfico (atropello, ciclistas y motoristas, ocupantes de automóvil, autobús, etc.) y los traumatismos por arma de fuego.
2. **Traumatismos de energía intermedia:** la energía aplicada es alta pero suele limitarse a uno o varios segmentos esqueléticos: caída por una escalera, accidentes deportivos, o traumatismos directos por la agresión por un objeto en movimiento o de un segmento esquelético en movimiento contra una resistencia como una pared.
3. **Traumatismos de baja energía:** caídas desde la propia altura o a movimientos no coordinados con una contracción muscular brusca que arranca un fragmento de hueso en la zona de origen o inserción muscular, como sucede en los ataques epilépticos.

2.2. Fracturas por sobrecarga o de estrés

Se diferencian dos formas:

1. Fracturas por fatiga: aparecen en huesos de estructura normal sometidos a traumatismos o esfuerzos repetidos que terminan rompiendo el hueso por fatiga del material; son frecuentes en los deportistas.
2. Fracturas por insuficiencia: aparecen en huesos de calidad anómala como consecuencia de un esfuerzo mecánico normal; de este grupo forman parte las fracturas en el contexto de la osteoporosis.

2.3. Osteoporosis

Es una enfermedad esquelética con pérdida de la fortaleza y resistencia ósea por alteración en la densidad y en la calidad del hueso, lo que conlleva un mayor riesgo de fracturas.

Es la enfermedad metabólica ósea más frecuente, cuya importancia aumenta con el envejecimiento de la población. La presentan aproximadamente el 40% de las mujeres posmenopáusicas.

Hay diferentes definiciones para este cuadro:

- Disminución de la masa ósea y cambios en la microarquitectura del esqueleto con disminución de sus cualidades mecánicas que favorece la aparición de fracturas.
- Enfermedad ósea caracterizada por una menor resistencia ósea con un mayor riesgo de fracturas.
- En la definición de la Organización Mundial de la Salud (OMS) se considera un esqueleto osteoporótico cuando hay una disminución de la masa por debajo de –2,5 desviaciones estándar del máximo de masa ósea de un adulto joven, con el consiguiente riesgo de fractura.

La frecuencia varía de unos países a otros y entre razas. En Europa se calcula que el 30% de las mujeres posmenopáusicas desarrollan osteoporosis. Así, en el año 2000 habría 3,79 millones de mujeres europeas osteoporóticas. En España, en 2003, el *Acta de Fracturas Osteoporóticas en España* (AFOE) publicó una tabla de la incidencia de las fracturas osteoporóticas más frecuentes con unas tasas de 720 fracturas de cadera, 425 de hombro y 661 de muñeca por cada 100.000 habitantes-año en los tres casos.

Se describen dos tipos de osteoporosis: la osteoporosis de tipo 1, de remodelado rápido, es la osteoporosis posmenopáusica, con un incremento en las unidades de remodelación, y la osteoporosis de tipo 2, que es de remodelado lento con una disminución en la destrucción y más en la formación ósea, es la forma de los ancianos y afecta tanto a hombres como a mujeres.

MASA ÓSEA

El máximo de masa ósea se alcanza al final de la maduración esquelética y es fundamental al existir una relación

inversa entre densidad ósea y riesgo de fracturas: cuanto más hueso se almacene, más se puede perder por la osteoporosis y más se tarda en llegar al umbral de fracturas. La fortaleza ósea depende del contenido mineral (en gramos), la densidad ósea (masa de hueso por unidad de volumen), que se mide habitualmente por densitometría ósea o por una tomografía computarizada cuantitativa; la primera mide el área, y la segunda, el volumen de hueso, su geometría, su longitud y su diámetro.

La masa ósea esta genéticamente determinada; va aumentando durante el crecimiento y alcanza un máximo en la adolescencia. Su acúmulo lleva un retraso de 8 meses respecto al crecimiento rápido en longitud.

El estilo de vida es el otro determinante de la adquisición de hueso esquelético y aporta entre el 20 y el 40% de la masa ósea durante la juventud.

Hay que considerar lo siguiente:

- **Ingesta de calcio:** los suplementos de calcio en los niños, por encima de 700 mg/día, aumentan la masa ósea en una pequeña proporción.
- **Ejercicio físico:** con una ingesta de calcio suficiente, puede aumentar la masa ósea entre el 5 y el 17% y modificar la geometría ósea.
- **Función endocrina normal:** la deficiencia de hormonas sexuales disminuye la masa ósea, al igual que los déficits de hormona del crecimiento, el hipertiroidismo y el exceso de glucocorticoides. Al final del crecimiento el máximo hueso almacenado es mayor en hombres que en mujeres debido a que el período de adquisición es más corto en las mujeres al disminuir claramente tras la menarquia, mientras que en los varones el acúmulo de hueso es máximo entre los 13 y los 17 años puede seguir hasta los 20.

3. MECANISMO GENERAL

La fuerza traumática puede actuar sobre el hueso de diferentes formas:

- Aplicación directa del impacto sobre el hueso, lo que da lugar a lo que se conoce como «fracturas por **traumatismo directo**», con una lesión asociada de la piel y de la musculatura subyacente, lesión que puede exponer el hueso. Son las *fracturas abiertas.*
- Otras veces el traumatismo no actúa de forma directa sobre el hueso sino sobre uno de sus extremos con una fuerza que excede los límites de resistencia del tejido óseo, lo que da lugar a las **fracturas por traumatismo indirecto.**

Para comprender estos mecanismos, hay que recordar que el hueso, por su carácter anisótropo, tiene unos límites de resistencia y elasticidad que no son iguales para todas las fuerzas y en todos sus ejes.

Los huesos están sometidos habitualmente a fuerzas de compresión, tracción y rotación, con una mayor resistencia a la compresión debido a la disposición helicoidal de la colágena que absorbe la compresión. La tracción y la rotación rasgan las fibras.

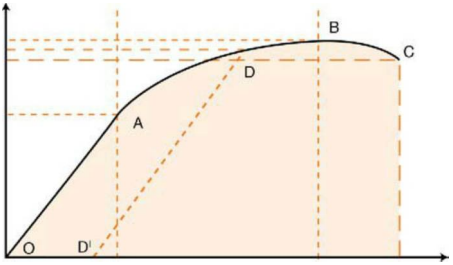

FIGURA 8.2
Curva de comportamiento elástico/plástico del hueso. A-B, comportamiento plástico; C, punto de rotura; O-A, comportamiento elástico.

El hueso como material de comportamiento viscoelástico y anisótropo (su resistencia es diferente en los diferentes planos del espacio) tiene una respuesta a las cargas que depende de la intensidad de estas y de la velocidad de aplicación. La fuerza de rotura es mayor para el impacto que para la rotura lenta.

Al someter un hueso a carga se deforma en función de esta; es lo que se conoce como «relación carga/deformación» *(stress/strain)*.

En un ensayo de tracción, dependiendo de las características del material, se produce un aumento de la longitud de este que es proporcional a la fuerza aplicada, y cuando esta cesa revierte la deformidad. La relación fuerza/deformación de cada material se llama «módulo de elasticidad» o «módulo de Young». Si se sigue aumentando la carga, llegará un punto *(yield stress)* en que con un ligero aumento de la carga se producirá un incremento mayor de la deformidad, el hueso comenzará a fallar y, al cesar la carga, no revertirá la deformación de forma completa, sino que quedará una deformidad residual; es la zona de curva, que se llama «de deformación plástica», y cuando la fuerza supera el límite de resistencia se produce la fractura (fig. 8.2). Es el punto de rotura.

Los mecanismos elementales de fractura son la flexión, la tracción, la compresión, la rotación y el cizallamiento (fig. 8.3).

3.1. Fracturas por flexión

Es el mecanismo de fractura más frecuente de los huesos largos. La fuerza actúa en una dirección perpendicular al eje mayor diafisario y es aplicada en un extremo del hueso con el otro fijo, o bien en el centro de la diáfisis, como sucede en los traumatismos directos y como se realiza en los ensayos de rotura. El hueso va a ser desplazado de su eje, por lo que se incurvará. En el diagrama de fuerzas se observa que, a partir de una línea neutra coincidente con el centro del canal medular, los elementos de la concavidad son sometidos a compresión, mientras que los de la convexidad lo son a distracción; como el tejido óseo es menos resistente a la tracción que a la compresión, comenzará a romperse en el punto de máxima convexidad desde donde

© Elsevier. Fotocopiar sin autorización es un delito.

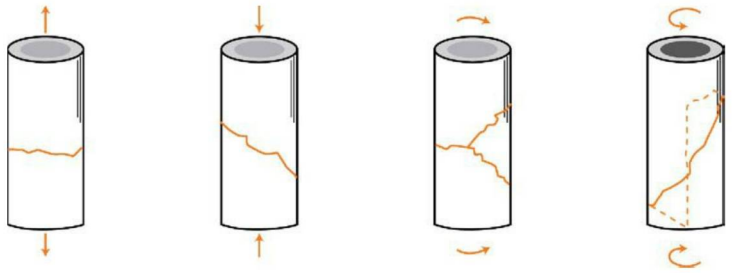

FIGURA 8.3
Mecanismos de fractura. *De izquierda a derecha:* tracción, compresión, flexión y rotación.

la línea de fractura se desplaza hacia la concavidad a medida que cede el tejido.

Al sobrepasar la línea neutra, la fractura de la cortical cóncava se divide en dos, aislando un fragmento triangular, que se conoce como **«tercer fragmento»**, o **«fractura en ala de mariposa»**.

Si consideramos ahora la bóveda craneana, un impacto puntual va a desplazar hacia el interior la calota, que presentará tres puntos de inflexión, lo que dará lugar a una fractura por flexión. Es el mecanismo general de fractura en un hueso plano.

www.medilibros.com

3.2. Fracturas por rotación

Se producen por la aplicación de dos fuerzas de tracción de sentido inverso en torno al eje longitudinal de la diáfisis, como sucede cuando el pie está sujeto al suelo y hay un giro brusco del cuerpo. La rotación determina la aparición de una línea espiroidea a lo largo de la cual las laminillas óseas se van a separar por tracción, lo que dará lugar a la fractura (v. fig. 8.3, derecha). Los ensayos mecánicos indican que un cilindro hueco, como las diáfisis, es más resistente a la torsión que uno sólido y que, para la misma cantidad de material, la resistencia es mayor cuanto mayor sea el diámetro externo; de ahí que el ensanchamiento diafisario en la osteoporosis compense la pérdida de resistencia del hueso laminar osteopénico.

3.3. Fracturas por cizallamiento

Aparecen cuando dos zonas adyacentes del hueso son sometidas a fuerzas de sentido contrario y perpendiculares al eje diafisario. Las laminillas de la zona límite entre las dos fuerzas sufren un esfuerzo similar al de las fracturas por flexión, empezando la fractura en la zona de máxima tracción. Cuando en lugar de aplicarse las fuerzas en dos puntos se hace en tres, aparece una fractura bifocal.

3.4. Fracturas por compresión

Es uno de los mecanismos fundamentales de fractura del hueso esponjoso, epifisario y de los huesos cortos.

Si consideramos las epífisis como esféricas y rellenas de líquido (sangre), la presión aplicada en su polo se transmite por igual y en dirección perpendicular a las paredes de la esfera (v. fig. 8.3). Las trabéculas óseas sobrecargadas más allá de su resistencia se rompen; en primer lugar, las trabéculas verticales, paralelas a la fuerza actuante, se comban hasta fracturarse en los puntos de máxima inflexión. Una vez rotas, las trabéculas verticales no sustentan ya a las horizontales y permiten su hundimiento, como un barquillo; los restos trabeculares se apelotonan y aparece, por pérdida de su disposición espacial, un espacio vacío en el interior de la epífisis, el cual favorecerá la recidiva de la deformidad por falta de soporte de la superficie articular cuando esta se reduzca.

Si la fuerza de compresión se aplica de manera excéntrica a la epífisis en lugar de producir su hundimiento, determinará la aparición de una fractura lineal con separación de un fragmento epifisario (v. fig. 8.3).

Pueden combinarse ambos trazos y dar lugar a una fractura con hundimiento y separación, como es frecuente en la meseta tibial y en el cuerpo vertebral.

3.5. Fracturas por tracción

Son frecuentes en pacientes con convulsiones y en deportistas en los que una contracción muscular brusca e descoordinada produce el arrancamiento o la avulsión de la inserción muscular, arrastrando consigo una pastilla ósea.

En la tabla 8.1 se recoge la correlación entre el mecanismo y el tipo de fractura.

La lesión originada depende de la energía cinética liberada. Cuando se agota en la producción de la fractura, esta suele ser de trazo simple y el desplazamiento de los fragmentos independizados se limita por la integridad del periostio. Cuando la energía es mayor hay un fenómeno de cavitación con presión negativa y se hace más complejo el trazo, la rotura del periostio es completa y, si la fuerza continúa actuando, desplazará los fragmentos que desgarren la musculatura.

En todas las fracturas por traumatismos muy violentos, los llamados «de alta energía o velocidad», hay siempre una

TABLA 8.1 Correlación entre mecanismo y tipo de fractura

Fuerza aplicada	Tipo de trazo	N.° de fragmentos adicionales
Flexión	Transversal Oblicuo corto	Alas de mariposa
Rotación	Espiroideo	Tercer fragmento
Cizallamiento	Transversal	Bifocal
Alta energía	Conminuto	Múltiples
Compresión	Aplastamiento, separación marginal	
Tracción	Arrancamientos óseos	

gran destrucción de las partes blandas que compromete la vascularización periostal y, en consecuencia, el proceso de consolidación.

4. CLÍNICA GENERAL

Las fracturas, incluso las patológicas que acontecen tras un traumatismo mínimo, tienen en sus antecedentes inmediatos la acción de una violencia de intensidad variable que nos permite diferenciar entre traumatismos de alta y de baja energía. Los primeros, con frecuencia, dan lugar al cuadro del paciente politraumatizado.

La fractura va a producir una **impotencia funcional** absoluta o relativa cuando hay y cuando no hay un desplazamiento de los fragmentos, respectivamente, ya sea una fisura o una fractura engranada.

Junto con la impotencia funcional hay siempre **dolor** intenso y continuo que se exacerba con los movimientos activos o pasivos. El dolor se origina por la irritación de las terminaciones nerviosas periostales y musculares estimuladas por los extremos fracturarios; puede ser tan intenso que desencadene un cuadro de shock neurogénico.

La rotura de los vasos endomedulares (arteria nutricia y lagos venosos) produce una **hemorragia** de diversa cuantía según el hueso fracturado (la pelvis y la diáfisis femoral sangran 1-3 l en el adulto). Las asociaciones lesionales pueden, entonces, desencadenar un cuadro de shock hipovolémico.

Cuando la lesión de los tegumentos pone en contacto la fractura con el exterior es una **fractura abierta.** Esta puede producirse de dentro afuera por lesión de la musculatura y de la piel por los extremos punzantes de la fractura, o bien desde fuera hacia dentro, por la acción contusiva del agente traumático sobre los tegumentos.

4.1. Lesión de las partes blandas

Es de intensidad variable, según la energía del traumatismo, y se clasifica en diferentes grados.

La Arbeitsgemeinschaft für Osteosinthesefragen (AO) ha modificado e incluido en un sistema más complejo la clasificación de Tscherne de las lesiones de partes blandas en las fracturas cerradas. Tanto esta clasificación como la de las fracturas abiertas tiene un gran componente observacional y hay grandes variaciones interpersonales en su aplicación:

- **Grado 0:** fractura simple sin o con contusión muy leve de las partes blandas.
- **Grado I:** abrasión superficial o contusión cutánea asociada a una fractura de complejidad media.
- **Grado II:** abrasión profunda de la piel y/o una contusión de piel y músculos, riesgo de síndrome compartimental; suele asociarse a una fractura transversal o conminuta producida por un traumatismo directo.
- **Grupo III:** lesión cutánea extensa, dilaceración cubierta del tejido celular subcutáneo y daño muscular con necrosis posterior que se asocia con frecuencia a una lesión vascular.

FRACTURAS ABIERTAS

Fueron clasificadas por Gustilo en varios grados de acuerdo con el tamaño de la herida, con la destrucción de las partes blandas, con la afectación o no de los pedículos vasculonerviosos y con la contaminación de la herida. También se han clasificado las fracturas abiertas en grados de interés pronóstico en cuanto al riesgo de infección y a las posibilidades de consolidación, ya que cuanto mayor es la destrucción de los tejidos peor es la vascularización y mayor es el riesgo de seudoartrosis.

La clasificación de Gustilo es la siguiente:

- Herida punzante de hasta 1 cm de diámetro, generalmente limpia. Con frecuencia es una herida producida por la salida de un extremo óseo que rasga la piel. No hay contusión muscular.
- Es una herida mayor de 3 cm, en general producida por laceración con algún colgajo cutáneo. No hay contusión muscular.
- Es la forma más grave, con una lesión importante de las partes blandas y conminución ósea. Se subdivide en tres formas:
  - Colgajos cutáneos y contusión muscular, pero el hueso mantiene una buena cobertura de partes blandas.
  - Junto con una lesión musculocutánea, hay un desprendimiento periostal, la herida está contaminada y no es posible una cobertura ósea adecuada.
  - Cualquiera de los dos tipos asociada a una lesión arterial que hay que reconstruir.

La *lesión arterial* abierta o cerrada es siempre un cuadro de urgencia absoluta que exige su diagnóstico y su tratamiento inmediatos por el riesgo que tiene de shock hipovolémico

© Elsevier. Fotocopiar sin autorización es un delito.

y muerte, así como por la pérdida de la parte distal del miembro por isquemia y gangrena, tanto en las fracturas abiertas como en las cerradas. Hay *regiones anatómicas de máximo riesgo* de asociación de una fractura con una lesión vascular, como son el hombro, el codo y la rodilla.

En las fracturas abiertas, la lesión vascular suele ser la rotura arterial o venosa, mientras que en los traumatismos cerrados es más frecuente la contusión arterial con lesión de la íntima que se desprende y enrolla.

La *lesión nerviosa* puede ser inmediata, simultánea a la fractura y consecuencia del traumatismo o, más frecuentemente, originada por el desplazamiento de los fragmentos fracturarios que estiran, contunden o seccionan la médula o los troncos nerviosos periféricos. Son ejemplo de ello las fracturas vertebrales con paso de fragmentos del cuerpo vertebral al canal medular, el estiramiento del ciático en las fracturas de la pelvis y la compresión del radial en su canal de torsión en las fracturas de la diáfisis humeral.

Las diferencias entre fractura cerrada y abierta se resumen en el cuadro 8.2.

4.2. Desplazamientos

Cuando la fractura es completa y se rompe el periostio los fragmentos pueden quedar afrontados, pero lo habitual es que la energía aplicada y la fuerza de la gravedad separen los extremos y en cada segmento de la economía adopten estos unos desplazamientos determinados por las tracciones musculares aplicadas sobre cada uno de los fragmentos en que se divide el hueso. Podemos distinguir entonces varios tipos de desplazamiento:

- **Desplazamiento lateral:** cuando esto se produce, los fragmentos quedan situados en diferente plano sagital.
- **Desplazamiento longitudinal:** que suele ser acortamiento por la tracción producida por el tono de los músculos largos del miembro, paralelos al eje del hueso fracturado. De este grupo forman parte también la distracción y la impactación con engranaje de los fragmentos.
- **Desplazamiento angular:** normalmente producido por las tracciones excéntricas de la musculatura.
- **Desplazamientos rotatorios:** consecuencia de la acción traumática, como en los movimientos de giro del tronco sobre la pierna anclada al suelo por el pie (p. ej., en los esquiadores) y del peso de la gravedad actuante sobre la porción distal a la fractura (p. ej., colocación en rotación interna del brazo, llevando la mano al cuerpo, en las fracturas de la diáfisis humeral).

El mejor ejemplo de la combinación de desplazamientos es la fractura del tercio proximal del fémur. El fragmento proximal se coloca en rotación externa y abducción por la tracción de los glúteos y pelvitrocantéreos, y, además, va a semiflexión, por acción del psoas. El fragmento distal asciende por tracción del cuádriceps; se coloca en varo por tracción de los aductores e isquiotibiales y la tracción de los gemelos tiende a llevarlo en flexión por detrás del fragmento proximal. Clínicamente el muslo aparece ensanchado y acortado.

En la exploración referida se deben analizar las deformidades, la impotencia funcional y la pérdida de continuidad del hueso fracturado, y es posible apreciar la **crepitación** de los fragmentos al moverse a nivel de la fractura.

Es mandatorio realizar siempre una exploración vascular y neurológica de urgencia para descartar la presencia de estas lesiones y evitar su atribución a las maniobras terapéuticas que también pueden originar lesiones neurológicas yatrogénicas.

Hay que hacer siempre una exploración completa de los enfermos traumatizados y diagnosticar de entrada todas las lesiones existentes. A nivel esquelético hay que analizar las posibles cadenas lesionales, como, por ejemplo, traumatismo craneofacial y columna cervical, columna dorsal-esternón, calcáneo-meseta tibial-pelvis-columna lumbar, etc.

4.3. Fracturas por sobrecarga (de estrés)

Hay un grupo de pacientes jóvenes (20-30 años), entre los que hay deportistas, bailarines y reclutas, y otro grupo de mayor edad (40-60 años) con antecedentes de esfuerzos ocasionales de cualquier tipo (viaje, montañismo, etc.). En ambos grupos son más frecuentes en las mujeres y, en cuanto a la localización, en los miembros inferiores.

El cuadro se caracteriza por la ausencia de un traumatismo previo y por la aparición progresiva de un dolor que aumenta con el ejercicio que ha dado lugar a la fractura; el dolor suele ceder con el reposo.

En la exploración no se aprecia una pérdida de continuidad del hueso, que duele a punta de dedo cuando es accesible a la exploración.

Las localizaciones más frecuentes se recogen en la tabla 8.2.

En el miembro superior son mucho menos frecuentes y están relacionadas con actividades deportivas.

4.4. Fracturas osteoporóticas

Aparecen de forma preponderante en las mujeres posmenopáusicas y en los ancianos; su frecuencia está aumentando entre en los hombres. Las fracturas vertebrales pueden pasar desapercibidas y ser un hallazgo radiográfico; las de muñeca, hombro y cadera se producen con un

Cuadro 8.2 DIFERENCIAS ENTRE FRACTURAS CERRADAS Y ABIERTAS

Fracturas cerradas
- Integridad de la piel.
- Lesión encubierta de las partes blandas (clasificación de Tscherne).

Fracturas abiertas
- Rotura de la piel.
- Herida de complejidad creciente (clasificación de Gustilo).

TABLA 8.2 Localizaciones más frecuentes de las fracturas por sobrecarga y su etiología

Hueso	Localización	Etiología	Tipo
Fémur	Cuello	Corredor de fondo/recluta	Tensión. Compresión desplazada
	Diáfisis del tercio proximal Distal a diáfisis/cóndilos	Corredor de fondo	Transversal
Tibia	Tercios proximal y medio		Transversal. Incompleta anterior o posterior
	Tercio distal	Osteoporosis	
Metatarso	2.° y 3.°; cuello o diáfisis	Reclutas, atletas	Transversal

traumatismo de baja energía (p. ej., caída desde la propia altura). La fractura de muñeca acontece antes (hacia los 50 años de edad), porque al caer se colocan de forma refleja por delante las manos para evitar el traumatismo facial. Las localizaciones en el hombro y la cadera suelen provenir de una caída lateral sobre la región trocantérea y/o el hombro, al estar disminuido el mecanismo de defensa, como sucede en personas mayores (en general de más de 75 años).

5. DIAGNÓSTICO

Los estudios de imagen son imprescindibles en el diagnóstico y control evolutivo de las fracturas y su tratamiento, y deben seguir una escala progresiva.

5.1. Radiografías

Son el primer paso y deben realizarse siempre después de un traumatismo. La radiografía debe incluir el segmento de miembro lesionado en su totalidad (de articulación a articulación), lo que no siempre es posible, como con el fémur en una persona alta. La radiografía debe hacerse en dos planos perpendiculares entre sí, frontal (anteroposterior [AP]) y lateral (o axial), imágenes más difíciles de obtener de la extremidad proximal del húmero y del fémur por su proximidad al tronco.

Las fisuras y fracturas sin desplazar pueden no verse en la radiografía inmediata tras el traumatismo; hay que esperar unos días a que se produzca la reabsorción de los extremos fracturarios para que el trazo se haga visible en la radiografía.

Cuando haya una duda diagnóstica deberá repetirse el estudio radiográfico entre 3 y 5 días después del traumatismo. En ocasiones hay que recurrir a proyecciones oblicuas, además de a las clásicas AP y lateral para analizar los desplazamientos, como es el caso de las fracturas de la cabeza del radio, o bien para observar el progreso de la consolidación en algunas fracturas metafisodiafisarias.

Para que la osteoporosis se manifieste en las radiografías tiene que existir una pérdida de entre el 30 y el 40% de la densidad ósea.

5.2. Tomografía computarizada

No se trata de una exploración de rutina para las fracturas aisladas, pero su empleo como tomografía computarizada multicorte de cuerpo entero se impone como exploración hospitalaria inicial en los politraumatizados, pacientes en los que su utilización mejora un 30% la tasa de supervivencia.

La posibilidad de reconstrucción tridimensional es una ayuda importante para el análisis de las fracturas vertebrales y articulares de los miembros (epifisarias) con desplazamiento: glenoides, extremidad proximal del húmero, paleta humeral del adulto, pelvis y cótilo, epífisis tibiales, calcáneo, etc.

5.3. Resonancia magnética

No se emplea como exploración de rutina en el estudio de las fracturas, pero tiene su indicación en el estudio de las lesiones capsuloligamentosas, ante la sospecha de fracturas del cuello femoral o en las lesiones traumáticas de las epífisis cartilaginosas poco o nada osificadas de los niños.

www.medilibros.com

5.4. Ecografía

Su empleo está indicado como segunda exploración en las lesiones epifisarias de los niños, durante las fases de osificación limitada de las mismas (p. ej., en las fracturas condíleas humerales).

6. PROCESO DE CONSOLIDACIÓN: EL CALLO DE FRACTURA

Se conoce como tal al proceso reparador de las fracturas. Se considera que el hueso es un tejido conjuntivo especializado. Su cicatrización seguirá los mismos pasos que los de cualquier tejido conjuntivo con la peculiaridad de que se produce una regeneración tisular completa, sin cicatriz residual.

Si el proceso reparador se deja evolucionar espontáneamente o si se recurre a una inmovilización externa, el callo de fractura presentará un aspecto diferente al que aparece con diferentes métodos de **osteosíntesis,** denominación genérica que se aplica a los métodos quirúrgicos que buscan la inmovilización artificial de los fragmentos óseos, para su más correcta consolidación y recuperación funcional de la zona lesionada.

El callo natural va a pasar por una serie de fases hasta llegar a la reconstrucción de las corticales o del hueso esponjoso fracturado. En la diáfisis, la curación ideal es aquella que logra la reconstrucción en posición anatómica

© Elsevier. Fotocopiar sin autorización es un delito.

de las corticales interrumpidas, y en las epífisis lo es la que consigue su reconstrucción anatómica.

Las fases que tienen lugar en un callo de fractura son las que se describen a continuación.

6.1. Fase inflamatoria

FASE DE HEMATOMA

Inmediatamente después de producida la fractura, se interrumpen los vasos en el canal medular, en la arteria nutricia y en las venas centromedulares; hay una hemorragia profusa que invade el canal medular, el trazo de fractura y las partes blandas circundantes, así como el espacio creado entre la cortical y el periostio cuando este se desprende por el desplazamiento interfragmentario (fig. 8.4).

El hematoma se coagula y forma unas redes de fibrina que sirven de guía para la penetración de las células mesenquimales que proliferan a continuación.

Como consecuencia del traumatismo y de la interrupción vascular hay una necrosis celular en los extremos fracturarios con liberación de mensajeros celulares, factores de crecimiento y citoquinas.

Los factores más estudiados han sido:

- **Prostaglandinas:** la E2 estimula la proliferación celular mesenquimal tanto fibroblástica como osteoblástica.
- **Factor de crecimiento transformante β (TGF-β):** es liberado por macrófagos activos y por la desgranulación de las plaquetas durante la fase del hematoma, y su concentración máxima se alcanza a partir de la segunda semana por síntesis local en células mesenquimales indiferenciadas, condrocitos y preferentemente en osteoblastos activos.
- **Factores de crecimiento insulínico (IGF) I y II:** intervienen en diferentes fases del callo. En la fase inicial, estimulan la proliferación y la síntesis proteica de los osteoblastos. Su tiempo de acción es mayor que el del TGF-β.

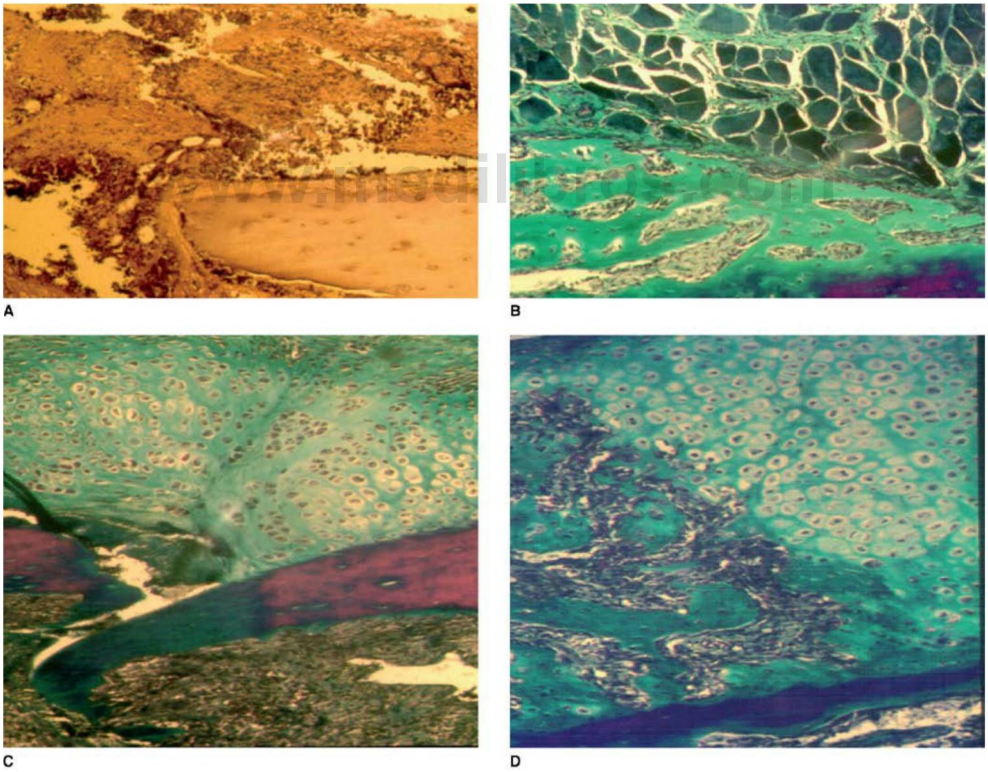

FIGURA 8.4
Imágenes microscópicas de las fases del proceso de consolidación. **A.** Fase de hematoma. **B.** Callo periostal cartilaginoso. **C.** Callo periostal, hueso plexiforme. **D.** Osificación del cartílago.

- **Proteínas morfogéneticas ósea (BMP):** grupo de proteínas enmarcado en la familia del TGF-β. Es una proteína inductora de la osteogénesis. Se cree que es liberada en la zona fracturaria en el momento del traumatismo y contribuye a la puesta en marcha del callo de fractura.
- **Factor de crecimiento y diferenciación (GDF) 8:** es un inhibidor de la miogénesis y parece actuar dirigiendo las células mesenquimales indiferenciadas hacia una línea osteogénica y condrogénica inhibiendo la diferenciación miogénica.

FASE DE PROLIFERACIÓN CELULAR

Esta segunda fase del período inflamatorio corresponde a la fase de proliferación celular y a la aparición de un tejido de granulación que invade la zona del hematoma fracturario y rodea los fragmentos óseos extendiéndose hacia las partes blandas. Hay una proliferación celular acompañada de neoformación capilar. Las células de origen mesenquimal tienen varios orígenes:

- **Células periostales y medulares.** A partir de las 6 h de producido el traumatismo se desencadena una respuesta celular masiva de la capa cambial del periostio, que alcanza su máximo a las 72 h, para después declinar hasta el séptimo día. La respuesta de las células mesenquimales medulares es más tardía. El acúmulo celular es máximo en torno al foco de fractura, su volumen disminuye de forma paulatina hacia los extremos y se origina el callo periostal en forma de huso (v. fig. 8.4).
- **Células mesenquimales indiferenciadas,** que desde las partes blandas adyacentes van a migrar hacia el área de fractura, donde proliferan, diferenciándose en fibroblastos, condroblastos y osteoblastos. A partir de los estudios de Friedenstein se considera la existencia de dos poblaciones celulares diferentes: 1) las células mesenquimales predeterminadas hacia la vía osteoblástica, que al ser estimuladas por la fractura proliferan y forman osteoblastos; están localizadas en las capas cambiales del periostio y del endostio, y 2) las células mesenquimales indiferenciadas pluripotenciales de las áreas muscular y perivascular, que sometidas a la acción de las citoquinas son inducidas hacia su diferenciación cartilaginosa y ósea.
- La **neoformación vascular capilar periostal** se inicia al mismo tiempo, fundamentalmente en los lugares más alejados de la fractura. La angiogénesis es más lenta en la zona de mayor proliferación celular. La primera zona donde se restablece la continuidad entre los fragmentos fracturados es en la capa perióstica más externa, donde la masa celular aísla la musculatura circundante de los restos del hematoma, cuyos vestigios en la línea de fractura van a tardar mucho en desaparecer. Hacia la tercera semana el callo periostal se ha completado y hay una primera fase de unión que aún es elástica y fácilmente destruible.

6.2. Fase reparativa

FASE DE DIFERENCIACIÓN CELULAR

La gran masa celular formada por la proliferación de elementos mesenquimales indiferenciados se va a diferenciar en diversos sentidos, dependiendo de dos factores fundamentales:

1. **Condiciones mecánicas a las que están sometidos la fractura y el callo blando:** la falta de movimiento interfragmentario y/o su compresión inducen la formación de hueso; la compresión intermitente del trazo, del cartílago y/o su inestabilidad inducirán tejido fibroso.
2. **Oxigenación:** la formación ósea necesita una presión parcial de oxígeno (PpO_2) mayor de 30 mmHg; por tanto, en las zonas vascularizadas puede generarse directamente hueso si las condiciones mecánicas son adecuadas, en tanto que las áreas avasculares no alcanzan la PpO_2 necesaria, y las células se diferencian hacia cartílago.

En la zona del callo periostal adyacente a la fractura hay pocos vasos y existe, además, un cierto grado de movilidad interfragmentaria, condiciones que inducen la diferenciación de las células mesenquimales hacia tejido cartilaginoso (v. fig. 8.4).

Alejado del trazo la masa celular es menor, hay más capilares por unidad de volumen y la zona está en reposo, apareciendo hueso trabecular embrionario (v. fig. 8.4).

A nivel medular, la vascularización es mayor a partir de la arteria nutricia, y favorece la formación de hueso trabecular que invade la línea de fractura y se une al callo del fragmento opuesto, permitiendo así el restablecimiento de la circulación arterial y venosa medular.

En torno a la tercera semana pueden diferenciarse varias zonas del callo: las zonas alejadas del trazo de fractura y el canal medular muestran una neoformación ósea directa, hueso trabecular. La zona del callo externo perifracturario es tejido cartilaginoso: es el denominado «callo blando».

FASE DE OSIFICACIÓN

Se inicia tempranamente si las condiciones mecánicas se mantienen.

El cartílago adyacente al hueso trabecular periostal presenta condrocitos hipertróficos y una banda de cartílago calcificado que induce su invasión vascular y osificación posterior, con un aspecto similar al área de osificación del cartílago de conjunción.

Hay monocitos y células multinucleadas que invaden y reabsorben las columnas de cartílago calcificado; estas células preceden a un capilar rodeado de osteoblastos que generan sobre las paredes del túnel hueso trabecular primario que se extiende de forma paulatina a todo el callo periostal, con lo que el tejido cartilaginoso desaparece centrípetamente. En esta fase la resistencia del callo se hace mucho mayor: es el llamado «callo duro».

Las lagunas osteocitarias corticales en la vecindad del trazo de fractura quedan vacías por necrosis celular como consecuencia del traumatismo y de la interrupción vascular. En estas zonas de la cortical y desde el periostio penetran capilares que, precedidos por células clásticas, van horadando túneles vasculares en la cortical, base de

© Elsevier. Fotocopiar sin autorización es un delito.

las nuevas osteonas que se generan a partir de las células mesenquimales indiferenciadas que acompañan a los capilares, transformándose en osteoblastos. La activación de las células clásticas se hace a partir de los osteoblastos por la activación de la osteoprotegerina y el activador de los receptores RANKL, que estimulan la fusión de las células mononucleadas en osteoclastos. Este proceso de revascularización cortical se acelera en el momento de restablecerse la circulación medular, de la cual parten una gran cantidad de vasos que penetran también las corticales, se hacen paralelos a ellas y se dirigen hacia la línea de fractura, que terminan por atravesar; ambos fragmentos fracturarios se solidarizan cuando estas osteonas-puente regeneran una nueva cortical: es el «callo osteónico».

6.3. Fase de remodelación

FASE DE REABSORCIÓN

Es la última. Se produce muy lentamente cuando la fractura ya está curada clínicamente y el hueso ha recuperado su función mecánica. Esta fase se caracteriza por la reabsorción de los callos periostal y medular y de las corticales necróticas hasta restituirse el perfil de las antiguas corticales y del canal medular.

La reabsorción puede ser selectiva y permitir en los niños la remodelación de los defectos en los ejes diafisarios consolidados en mala posición, por reabsorción ósea en las zonas convexas y aposición en las cóncavas, trasladando así las corticales diafisarias hacia el eje de carga del hueso, en aplicación de la ley de Wolff.

En cada una de las fases descritas predomina un tipo de colágeno distinto. En la primera semana (fase inflamatoria) predomina el colágeno de tipo 3 generado por el tejido de granulación. En la fase cartilaginosa, entre la segunda y la cuarta semanas, predomina el colágeno de tipo 2, que es sustituido de forma paulatina por el de tipo 1, propio del hueso.

6.4. Características mecánicas del callo

Perren ha estudiado la evolución de la resistencia del tejido neoformado durante la consolidación. La resistencia a la elongación es diferente en cada período. En la fase inicial, con una gran movilidad interfragmentaria, el tejido de granulación neoformado permite una elongación del 100% de su longitud. Cuanto mayor sea el espacio interfragmentario, mayores serán la cantidad de tejido neoformado y su movilidad.

La resistencia del callo aumenta proporcionalmente a su radio: R^4. Así, el aumento de volumen del callo al incrementarse R, hace que su rigidez y estabilidad sean mayores y, por tanto, se creen las condiciones mecánicas para la diferenciación cartilaginosa.

El tejido cartilaginoso neoformado presenta una tolerancia del 10% a la elongación, hace más rígido el callo y crea las condiciones mecánicas adecuadas para su osificación. Antes de la rotura, el hueso sano tolera solamente una elongación del 2%.

Cuadro 8.3 FASES DE CONSOLIDACIÓN ÓSEA

- *Callo*, o cicatriz ósea.
- *Fase inflamatoria:* proliferación celular.
- *Fase reparativa:* diferenciación celular.
- *Fase de remodelación.*

La introducción de la osteosíntesis en el tratamiento de las fracturas ha demostrado que la evolución descrita del callo de fractura se puede modificar. Los diferentes métodos que hoy día se emplean, ya sean clavos endomedulares, placas o fijadores externos, buscan a nivel de la fractura:

- Su reducción anatómica, disminuyendo el espacio interfragmentario al mínimo.
- La mayor estabilidad interfragmentaria posible.

Con estas medidas se disminuye el tejido interpuesto, y se hace más rígida la zona de fractura: el tejido que se va a neoformar y diferenciar tiene que soportar menos esfuerzos y, si existe un aporte vascular adecuado, se producirá una osteogénesis directa, que en condiciones ideales se limitará a las corticales rotas. Las osteonas, como se ha descrito, atraviesan de cortical a cortical el trazo de fractura, constituyendo así la **consolidación osteónica primaria** (v. fig. 8.4).

En condiciones menos ideales —existencia de más fragmentos con mayor espacio entre ellos y/o menor rigidez del sistema de osteosíntesis empleado— aparecerá un callo externo que aportará el volumen y la rigidez adicionales requeridos para la consolidación osteónica cortical directa. El callo externo puede ser desde el principio óseo o cartilaginoso y óseo, como se ha referido: esta forma se denomina **«consolidación osteónica secundaria».**

En el cuadro 8.3 se esquematizan las fases de consolidación ósea.

6.5. Tiempo de consolidación

Es diferente en el hueso esponjoso y en el cortical, así como en los niños —siempre es menor— y en los adultos.

En la tabla 8.3 se recogen algunos tiempos de consolidación normales para fracturas tratadas de forma ortopédica.

Durante ese tiempo el control clínico de la progresión del callo se hace mediante radiografías que lo evidencian y, en casos de duda, el análisis de los marcadores de formación y reabsorción ósea.

6.6. Criterios de consolidación (cuadro 8.4)

La evolución radiográfica del callo es difícil de valorar y depende, además, del tratamiento aplicado. Se considera que la fractura está consolidada cuando el segmento de miembro es estable y no existe dolor a la carga ni movilidad anómala del foco (movilidad que no siempre es fácil de valorar). En el estudio radiográfico se objetivará

TABLA 8.3 Tiempo de consolidación medio de algunas fracturas

Localización	Tiempo medio
Diáfisis	
Húmero	10-12 semanas
Cúbito y radio	16-20 semanas
Fémur	17 (13-19) semanas
Tibia	20 semanas
Metáfisis	
Húmero proximal	6 semanas
Húmero distal	8 semanas
Cúbito proximal	6 semanas
Fémur proximal	8-10 semanas
Fémur distal	14-17 semanas
Tibia proximal	8-10 semanas
Tibia distal	8-10 semanas

la unión de tres corticales, sumadas las proyecciones AP y lateral (en ocasiones hay que recurrir a las proyecciones oblicuas). En las fracturas epifisometafisarias la consolidación es más difícil de valorar y, junto con los datos clínicos, en las radiografías se puede observar la regularización de la cortical y una trabeculación uniforme, con desaparición del trazo de fractura.

FRACTURAS DIAFISARIAS

En las tratadas de forma incruenta, con fijadores externos o clavos endomedulares, la consolidación pasa por una serie de fases:

- Ensanchamiento de la línea de fractura, debida a la reabsorción de los extremos óseos por necrosis osteocitaria.
- Inicio del callo perióstico, muchas veces similar al triángulo de Codman y con el que no se puede confundir (v. apartado 2.3. del capítulo 17, «Tumores óseos»). Los triángulos de cada lado se unen unas semanas más tarde para conferir al callo su aspecto de huso.
- El espacio entre la osificación subperiostal y las corticales se va rellenando de hueso. En las primeras fases tiene un aspecto difuminado, después se hace más denso, trabecular, y al final presenta un aspecto cortical.
- Consolidada la fractura, el callo va remodelándose y desaparece al cabo de meses, una vez reconstruidas las corticales.

Cuadro 8.4 CRITERIOS DE CONSOLIDACIÓN Y DE CONTROL RADIOGRÁFICO

Criterios de consolidación
- Desaparición del dolor.
- Capacidad de soportar cargas.

Control radiográfico
- Desaparición de la línea de fractura en tres corticales.

CONSOLIDACIÓN *PER PRIMAM*

En las fracturas tratadas mediante osteosíntesis a compresión, con reducción y estabilización perfecta de los fragmentos, no aparece callo periostal, y la reconstrucción de las corticales tarda mucho tiempo en objetivarse.

LABORATORIO

Los fenómenos de reabsorción y formación ósea durante el desarrollo del callo liberan una serie de marcadores, cuyo análisis representa una guía de la evolución del callo.

- **Marcadores de reabsorción ósea:** la reabsorción de las corticales necróticas y del hematoma, y la invasión del cartílago fracturario libera telopéptidos C y N, terminal del colágeno de tipo 1. El primero aumenta a partir del tercer día y alcanza su máximo crecimiento 2 semanas después de una fractura de tibia, nivel que se mantiene hasta las 24 semanas. La piridinolina y la desoxipiridinolina siguen una pauta parecida. Los enzimas de reabsorción ósea, la fosfatasa ácida tartrato resistente y la catepsina K aumentan después de 1 semana y se mantienen elevadas hasta 6 meses tras la fractura.
- **Marcadores de formación ósea:** los primeros marcadores de la reconstrucción ósea son el telopéptido N terminal del colágeno de tipo 3 (correspondiente al tejido de granulación), que alcanza su máximo a las 2 semanas de la fractura (varía según el hueso roto) y vuelve a valores normales antes de que haya evidencia radiográfica de consolidación. Los niveles de osteocalcina y del telopéptido N terminal del colágeno de tipo 1 siguen un ritmo parecido, de modo que alcanzan su máximo a las 12 semanas de la fractura y se mantienen hasta la 24. La fosfatasa alcalina ósea alcanza un máximo a las 4 semanas y se mantiene así hasta pasado 1 año, si bien sus niveles persisten elevados en los casos de seudoartrosis.

7. FRACTURAS EN EL NIÑO. DESPRENDIMIENTOS EPIFISARIOS

Durante el crecimiento van a producirse dos tipos de lesiones óseas traumáticas: por un lado, fracturas de las regiones diafisarias y metafisarias y, por otro, las lesiones a través del cartílago de conjunción denominadas «epifisiólisis».

7.1. Fracturas diafisarias y metafisarias (v. fig. 8.1)

Además de los mismos tipos anatomopatológicos que en el adulto, originados por los mismos mecanismos (flexión, cizallamiento, etc.), existen dos formas específicas de la edad infantil condicionadas por las peculiaridades mecánicas del hueso y del periostio del niño.

El periostio es más grueso durante el crecimiento que en la edad adulta por la actividad de su capa cambial, responsable del crecimiento en grosor de los huesos largos. El hueso tiene una mayor cantidad de colágeno, una menor mineralización y un menor número de osteonas que,

© Elsevier. Fotocopiar sin autorización es un delito.

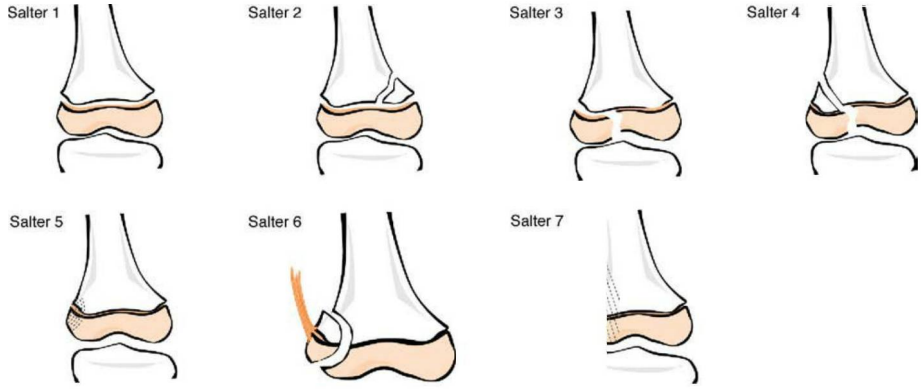

FIGURA 8.5
Clasificación de Salter y Harris de las epifisiólisis traumáticas.

cuando el traumatismo en flexión no es muy violento, condicionan la aparición de:

- Una incurvación diafisaria: es la **incurvación plástica** descrita.
- Un astillado cortical. En las formas más leves se astilla una cortical, y la otra, protegida por el periostio, solo se angula, como las ramas tiernas: son las **fracturas en tallo verde.**
- A nivel metafisario, aparecen tras la aplicación de fuerzas de compresión puras una inflexión de las corticales y un aplastamiento trabecular metafisario; es la **fractura en rodete.**

7.2. Epifisiólisis

Las epifisiólisis, o desprendimientos epifisarios traumáticos, son las lesiones que afectan total o parcialmente al cartílago de conjunción. A partir de la primitiva clasificación de Aitken, Salter y Harris desarrollaron una aceptada actualmente por la generalidad de los autores.

El trazo de fractura puede tomar las siguientes formas (fig. 8.5):

- **Grado I:** se trata de una lesión pura del cartílago de conjunción, en cualquier localización de sus niveles histológicos, incluida la capa germinal, lo que justifica las detenciones del crecimiento que en ocasiones se observan. Representan aproximadamente el 13% de los casos y es frecuente en el peroné distal.
- **Grado II:** es la forma más frecuente. Se inicia el desprendimiento fisario en uno de sus extremos; a nivel de los grandes condroblastos/cartílago calcificado y a una distancia variable, el trazo se hace perpendicular a la fisis, separando un fragmento más o menos grande de metáfisis y desplazándose el bloque epifisometafisario hacia la zona de la metáfisis rota. Este tipo es el más frecuente (53% de las epifisiólisis) y se localiza con frecuencia en la extremidad distal del radio, en la tibia y en las falanges.
- **Grado III:** menos frecuente que la anterior (10% aproximadamente), pero de mayor repercusión sobre el crecimiento. El trazo afecta a una parte del cartílago de conjunción, para hacerse después perpendicular al mismo y hendir la epífisis respetando la metáfisis. El trazo de fractura va a lesionar en un punto la capa germinal fisaria y, además, la superficie articular, con lo que se convertirá en una fractura intraarticular. Se producen cuando una parte de la fisis ha comenzado a fusionarse y por ello es más frecuente en niños mayores. Suele ocasionar un bloqueo completo del crecimiento de la fisis con poca repercusión sobre el crecimiento en longitud y no suele producir deformidades angulares. Su localización más frecuente es la tibia distal. Precisa una reducción anatómica y con frecuencia exige un tratamiento quirúrgico.
- **Grado IV:** menos frecuente que las anteriores (6%); equivale a una fractura por separación epifisometafisaria del adulto. Se produce por un mecanismo de compresión-flexión que separa por un trazo vertical un fragmento epifisometafisario, con lesión del cartílago de conjunción en todas sus capas y de la superficie articular. Exige una reducción anatómica por su afectación doble (articular y fisaria). Las detenciones del crecimiento van a ser frecuentes, con la aparición de dismetrías y/o deformidades angulares, si se produce un bloqueo parcial del crecimiento de la fisis. Esta lesión es frecuente en el húmero y la tibia distales.
- **Grado V:** se produciría por un traumatismo con impactación de la fisis (aplastamiento contusivo de la fisis). (No está reconocido por Peterson; v. más adelante.)
- **Grado VI:** fractura por arrancamiento de una inserción ligamentosa. El fragmento incluye el anillo pericondral, un fragmento epifisario y otro metafisario. Exige su reducción anatómica.
- **Grado VII:** es la epifisiólisis menos frecuente. Aparece en lesiones abiertas, con frecuencia conminutas, debidas a traumatismos de alta energía, con pérdida de un fragmento epifisometafisario marginal o con una lesión

horizontal de todas las capas del cartílago de conjunción.

Los tipos VI y VII se añadieron después, tras la publicación de la clasificación de Peterson.

Peterson añadió a la clasificación clásica de Salter los siguientes tipos:

- **Tipo I.** La línea de fractura es metafisaria, un rodete asociado a un trazo vertical que se extiende hasta el cartílago de conjunción. No suele haber desplazamientos y sí cierto grado de conminución. Para Peterson representa el 15% de los casos. Su localización más frecuente es el extremo distal del radio.
- **Tipo VI.** Incluido en la clasificación de Salter actual como tipo VII.

La lesión de la capa germinal produce una detención del crecimiento si no se logra una reducción anatómica de los desplazamientos. Hay una osificación del cartílago de conjunción a nivel de la lesión denominada **«epifisiodesis»**. La lesión parcial de la fisis dará lugar a la aparición de deformidades angulares por crecimiento asimétrico de la misma. Al continuar creciendo únicamente el cartílago de conjunción sano y bloquearse la zona fracturada, se produce una angulación de la diáfisis cuyo extremo distal se aleja de la zona de crecimiento.

Las repercusiones sobre el crecimiento longitudinal serán mayores cuanto más pequeño sea el niño, ya que el crecimiento quedará anulado durante más tiempo. Las fisis en torno a la rodilla y las alejadas del codo son las más activas y, en consecuencia, su lesión originará un mayor acortamiento, que tendrá mayor importancia clínica en los miembros inferiores por las dismetrías que produce (tabla 8.4).

TABLA 8.4 Porcentaje de crecimiento relativo de cada una de las fisis de los huesos largos

Hueso	Epífisis proximal	Epífisis distal
Húmero	80%	20%
Cúbito y radio	20%	80%
Fémur	30%	70%
Tibia y peroné	60%	40%

8. CONCLUSIONES

- Una fractura es una solución de continuidad en un hueso. La energía del traumatismo y las características del hueso harán aparecer patrones de fractura diferentes.
- La clínica típica de una fractura es el dolor, la crepitación y la impotencia funcional. Debe considerarse siempre la lesión de las partes blandas asociada. Las fracturas abiertas se dividen según la clasificación de Gustilo.
- La radiografía simple es el método diagnóstico de elección. Se pueden utilizar otras pruebas, como la tomografía computarizada o la resonancia magnética, en determinadas situaciones.
- La consolidación es el proceso reparador de las fracturas. Se divide en fase inflamatoria, fase reparativa y fase de remodelación.
- En los niños es característica la epifisiólisis o desprendimiento epifisario, clasificado según Salter y Harris.

Lecturas recomendadas

Adler RA. Osteoporosis. 2.ª ed. Nueva York: Human Press; 2010.
Browner BD, Jupiter JB, Levine AM, Trafton PG, Krettek Ch. Skeletal trauma. 4th ed. Philadelphia: Saunders Elsevier; 2009.
Court-Brown C, McQueen M, Tornetta P. Orthopaedic surgery essentials. Philadelphia: Lippincot; 2006.
Cox G, Einhorn T, Tzioupis C, Giannoudis P. Bone tournover in fracture healing. J Bone Joint Surg Am 2010;92B:329-34.
López-Durán L. Traumatología y ortopedia. 2.ª ed. Madrid: Luzán; 1995.
McRae R, Esser M. Tratamiento práctico de fracturas. 5.ª ed. Barcelona: Elsevier; 2010.
Meyruels JP, Cazenave A. Consolidation des fractures. Encyclopedie Medico-chirurgicale. Paris: Elsevier; 2004. 14-031-a-20, 1-17.
Orwoll ES. Atlas of osteoporosis. 3rd ed. Philadelphia: Springer; 2009.
Peterson HA. Epiphyseal growth plate fractures. Berlín: Springer; 2007.
Ramachandran M, Skaags D. Physeal injuries. En: Green N, Swiontkowski M, eds. Skeletal trauma in children. 4th ed. Philadelphia: Saunders Elsevier; 2009. p. 19-40.
Rizzoli R. Atlas of postmenopausal osteoporosis. 3rd ed. Londres: Current Medicine Group; 2010.
Rüedi T, Buckley R, Moran C. AO principles of fracture management. 2nd ed. Stuttgart: Thieme; 2007.
Sarmiento A, Sharpe F, Ebramzahed E. Factors influencing the outcome of closed tibial fractures treated with functional bracing. Clin Orthop 1995;315:8-24.

© Elsevier. Fotocopiar sin autorización es un delito.

AUTOEVALUACIÓN

1. ¿A cuál de las solicitaciones mecánicas siguientes son más resistentes las corticales diafisarias?
- **a.** La compresión.
- **b.** La tracción.
- **c.** La rotación.
- **d.** El cizallamiento.
- **e.** La flexión.

Respuesta correcta: a.

Respuesta razonada: Las corticales diafisarias están formadas por osteonas en las que las laminillas de las capas sucesivas tienen el colágeno dispuesto en direcciones diferentes (en aspa o perpendiculares entre sí), lo que les permite absorber mejor los esfuerzos en compresión.

2. ¿Bajo cuál de las siguientes condiciones se regenera mejor el tejido óseo?
- **a.** El reposo mecánico.
- **b.** La compresión cíclica.
- **c.** La tracción.
- **d.** La hipoxia.
- **e.** Ninguna de las anteriores.

Respuesta correcta: a.

Respuesta razonada: Para la neoformación ósea en el callo de fractura son preciso dos condiciones: 1) un aporte vascular suficiente, y 2) el reposo mecánico que permite la diferenciación de las células mesenquimales hacia osteoblastos. La compresión intermitente facilita la diferenciación cartilaginosa.

3. En una fractura del tercio medio de la diáfisis femoral, el fragmento proximal se coloca en:
- **a.** Semiflexión, rotación interna y abducción.
- **b.** Extensión, rotación interna y abducción.
- **c.** Semiflexión, rotación externa y abducción.
- **d.** Extensión, rotación externa y aducción.
- **e.** Semiflexión, rotación externa y aducción.

Respuesta correcta: c.

Respuesta razonada: En las fracturas completas y desplazadas de la diáfisis femoral, el fragmento proximal es traccionado por el tendón del psoas, que es flexor y rotador externo, y se coloca en abducción por la tracción de los glúteos, en especial del mediano.

© Elsevier. Fotocopiar sin autorización es un delito.

CAPÍTULO 9

Estudio de las fracturas: tratamiento general (I)

Luis López-Durán Stern

ÍNDICE DEL CAPÍTULO

1. **Introducción** 80
2. **Tratamiento conservador u ortopédico** 81
   - 2.1. Reducción de los desplazamientos 81
   - 2.2. Reducción 81
   - 2.3. Contención e inmovilización 82
3. **Tratamiento quirúrgico. Osteosíntesis** 83
   - 3.1. Fijadores externos 84
   - 3.2. Placas y tornillos 84
   - 3.3. Clavo endomedular 85
   - 3.4. Cerclajes 86
   - 3.5. Obenques 86
4. **Fracturas abiertas** 86
   - 4.1. Momento inicial 86
   - 4.2. Extirpación de los tejidos desvitalizados 86
   - 4.3. Amputación 87
   - 4.4. Fijación de la fractura 87
   - 4.5. Reconstrucción vascular 87
   - 4.6. Cobertura 87
   - 4.7. Reconstrucción ósea 87
5. **Fracturas osteoporóticas** 88
6. **Fracturas patológicas** 89
7. **Conclusiones** 89

www.medilibros.com

OBJETIVOS DEL CAPÍTULO

- Conocer los principios del tratamiento ortopédico de las fracturas.
- Entender el concepto de osteosíntesis y las diferentes formas de llevarla a cabo.
- Aprender la idiosincrasia de las fracturas abiertas y su manejo específico.
- Comprender las características especiales en el tratamiento de las fracturas osteoporóticas.
- Identificar las fracturas patológicas para darles un tratamiento específico según su origen.

1. INTRODUCCIÓN

En principio todas las fracturas tienen tendencia a consolidar gracias al desarrollo del callo óseo. Cuando falla la consolidación se produce un cuadro clínico conocido como «seudoartrosis».

Para que la curación se produzca en condiciones normales, hay que respetar los siguientes principios mecánicos:

- La **inmovilización del foco,** ya que el reposo favorece el callo. La inmovilización debe ser elástica, una discreta movilidad del foco es un estímulo funcional para lograr la consolidación.
- Si las fracturas tienen tendencia natural a la consolidación, su tratamiento se encaminará a conseguir que esta curación se haga **tras la reducción,** en buena posición, con reconstrucción de la **morfología normal** del hueso y anatómica en las fracturas articulares, y a lograr una **recuperación funcional completa** del segmento comprometido.

La reducción y la contención de la fractura se obtienen de dos formas: una que emplea métodos incruentos con el fin de distorsionar lo menos posible el proceso normal de consolidación, y otra que busca obtener mejores resultados anatómicos y funcionales interviniendo quirúrgicamente las fracturas para lograr su consolidación mediante la aplicación de diferentes dispositivos conocidos como **«osteosíntesis»:** placas y tornillos, clavos y fijadores externos.

Los objetivos del tratamiento de las fracturas se esquematizan en el cuadro 9.1.

© 2015. Elsevier España, S.L.U. Reservados todos los derechos

Cuadro 9.1 OBJETIVOS DEL TRATAMIENTO

- Reducción anatómica.
- Contención.
- Recuperación funcional.

2. TRATAMIENTO CONSERVADOR U ORTOPÉDICO

El tratamiento conservador se vale de los siguientes métodos.

2.1. Reducción de los desplazamientos

En todas las fracturas con desplazamiento hay que corregir (reducir) las desviaciones para restablecer la longitud y los ejes diafisarios o el perfil articular, según sea la localización de la fractura:

- Corrección del acortamiento: en las fracturas diafisarias de los huesos largos habrá que restablecer su longitud de forma completa en el adulto o permitir cierto acortamiento en el niño de entre 4 y 8-10 años por el hipercrecimiento a que da lugar la fractura, como en el fémur, donde es de 1-2 cm.
- Restablecimiento de los ejes en los tres planos del espacio: la reducción óptima es la anatómica, pero hay unos límites de tolerancia para cada una de las desviaciones. Los desplazamientos laterales son tolerables mientras queden en contacto un tercio de las superficies fracturarias para que puedan ser unidas por el callo.

Algunas **angulaciones** residuales tienen menor repercusión funcional que otras. En el adulto se puede aceptar una angulación residual de hasta 10° en el miembro superior, tanto en el plano frontal como en el sagital. En el miembro inferior, las desviaciones en valgo son siempre mejor toleradas que las angulaciones en varo. Son aceptables hasta 15-20° de valgo, mientras que para el varo no deberían superar 5° (fig. 9.1).

En el antebrazo, las angulaciones convergentes de ambos huesos tienen una repercusión funcional muy importante al limitar la movilidad y favorecer la sinostosis de ambos huesos.

Durante la infancia son tolerables angulaciones mayores, ya que el crecimiento va a ser capaz de remodelar las mismas. Esta remodelación de las angulaciones residuales es más efectiva cuanto más cerca está la fractura de la fisis y más aún cuando la desviación está en el plano del movimiento principal de la articulación adyacente (p. ej., *recurvatum* del fémur).

En el niño de entre 1 y 10-12 años pueden aceptarse angulaciones posreduccionales en los planos frontal y sagital de hasta 30° en los segmentos de un solo hueso y en el antebrazo cuando el cúbito y el radio tienen una desviación paralela.

Los **desplazamientos rotatorios nunca se corrigen por remodelación** y hay que corregirlos siempre de forma completa, tanto en el adulto como en el niño, ya que los defectos residuales son muy mal tolerados funcionalmente.

2.2. Reducción

Se hará manipulando ambos fragmentos fracturarios, siempre que su tamaño lo permita. Cuando el proximal es pequeño o está rodeado de una gran masa muscular, no es posible manipularlo y solo podremos actuar sobre el fragmento distal, que habrá de enfrentarse al proximal. Hay siempre que hacer recorrer a los fragmentos el camino inverso al que siguieron durante el desplazamiento tras la fractura. El tono de los músculos insertados en el hueso tiende a desplazar de nuevo los fragmentos obligando a buscar posiciones que contrarresten su acción.

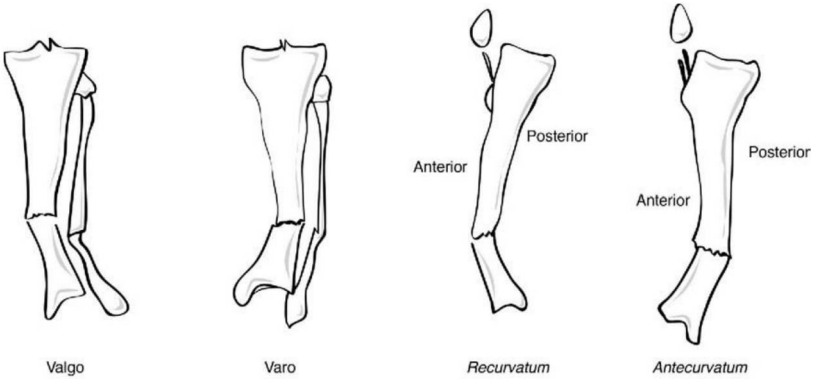

FIGURA 9.1
Angulaciones residuales.

© Elsevier. Fotocopiar sin autorización es un delito.

Las maniobras sucesivas de reducción son:

1. **Tracción y contratracción,** para restablecer la longitud inicial del hueso, que será mantenida durante toda la maniobra de reducción, produciendo una pequeña diástasis que permita, al desenganchar los fragmentos, la corrección de los otros desplazamientos.
2. **Corrección de los defectos rotatorios** alineando los puntos de referencia anatómicos externos (p. ej., rótula y dedo gordo del pie en las fracturas de tibia).
3. **Corrección de los desplazamientos laterales** por presión perpendicular a la diáfisis desplazada.
4. **Corrección de las angulaciones** en los planos frontal y sagital.

Para las fracturas epifisometafisarias y de los huesos planos, las vértebras, el tarso y el carpo, siempre es preciso recurrir a maniobras ortopédicas indirectas por tracción sobre los ligamentos allí insertos que van a traccionar sobre los fragmentos fracturarios y los van a reducir. Es la llamada «ligamentotaxis».

La reducción cuyas maniobras básicas son estas puede hacerse de forma encadenada bajo anestesia local o general o bien de forma paulatina aplicando una **tracción continua** en el eje del miembro afecto, para que una vez recuperada la longitud inicial la presión hidrostática de las celdas musculoaponeuróticas y el tono de los músculos longitudinales del segmento afronten ambos fragmentos. A este sistema elemental pueden añadirse tracciones suplementarias para lograr la completa reducción de los fragmentos, lo que nos lleva al siguiente apartado, dedicado a la contención de los fragmentos reducidos para lograr su consolidación.

2.3. Contención e inmovilización

La inmovilización ortopédica va a lograrse de varias formas, como se describe a continuación.

INMOVILIZACIÓN TEMPORAL

Se realiza desde la primera atención al paciente hasta la aplicación del tratamiento definitivo puede hacerse de dos formas:

1. Entablillado del miembro mediante una tira única de yeso, la **férula** (fig. e9.1), que se sujeta en la cara dorsal o ventral del miembro mediante una venda blanda.
2. Empleo de un dispositivo externo de inmovilización, almohadillado, metálico o plástico, las **gotieras,** en las que se apoya el miembro y se sujeta por un vendaje blando a él. Ambos sistemas favorecen el drenaje venoso, disminuyen la aparición de edema al inmovilizar parcialmente la fractura y sedan el dolor.

TRACCIÓN CONTINUA

Su fin puede ser la reducción paulatina de la fractura (fracturas del fémur en los niños) o la contención de la reducción obtenida por maniobras ortopédicas. Se aplica bien sobre los tegumentos con tiras adhesivas o frondas y es la tracción blanda o bien de forma transósea, pasando una aguja elástica metálica por el fragmento distal del hueso fracturado o por la porción proximal del hueso del segmento de miembro distal a la fractura. La aguja de Kirschner se fija a un estribo metálico del que cuelgan los pesos. Para la columna, la tracción transesquelética se aplica en el cráneo (fig. e9.2).

Una vez aplicado el dispositivo de tracción, debe colocarse el miembro en posición de máxima relajación muscular y de mejor función articular para evitar, en primer lugar, una tracción muscular excesiva que impida la reducción y, en segundo lugar, el desarrollo de rigideces articulares que de aparecer lo harán en la posición menos nociva para la articulación. Esta posición se obtiene para el miembro inferior en semiflexión de cadera y rodilla y en ángulo recto del tobillo. El miembro se coloca sobre un dispositivo metálico, una **férula** rígida como la de **Braun** o articulada como la de **Thomas,** que se apoyan o suspenden de la cama.

El peso tractor debe estar como norma, para el miembro inferior, entre 1/7 y 1/10 del peso del cuerpo, colocando la cama en posición de Trendelenburg para que el cuerpo haga contratracción y con el tronco incorporado para favorecer la ventilación pulmonar. El hilo tractor debe prolongar el eje diafisario del hueso fracturado y permitir suspender el peso fuera de la cama para que sus desprendimientos accidentales no lesionen secundariamente al enfermo.

Cuando la tracción se mantiene durante mucho tiempo con una articulación interpuesta entre su anclaje y la fractura pueden distenderse las estructuras ligamentosas articulares y dejar una laxitud residual.

Mientras se mantiene al paciente encamado en tracción hay que **extremar las medidas higiénicas generales:** ventilación pulmonar, retorno venoso y presión de las partes acras (sacro) para evitar el desarrollo de escaras.

La inmovilización puede mantenerse hasta la consolidación. A las 2 semanas se iniciarán los ejercicios de rehabilitación articular. Otras veces la inmovilización se mantiene durante 2-3 semanas, al cabo de las cuales, cuando el callo fibroso tiene un desarrollo suficiente, se inmoviliza la fractura con un yeso.

VENDAJE ENYESADO

Fue introducido por Mathysen. Es una venda de gasa impregnada en yeso que, una vez mojado, va a fraguar y endurecer el vendaje, que es ligero. Permite la transpiración cutánea e inmoviliza la fractura lo suficiente como para obtener la consolidación ósea.

Desde Boehler está perfectamente estandarizada su técnica de aplicación: hay que colocar el vendaje sin almohadillar (salvo en los puntos esqueléticos muy prominentes que puedan escararse o lesionar las estructuras vasculonerviosas), para evitar la aparición de movimientos pasivos en el interior del yeso que permitan nuevos desplazamientos de la fractura.

El yeso debe aplicarse en círculos de forma continua, superponiendo en cada vuelta una mitad de venda sobre la siguiente de distal a proximal y reforzándolo con férulas únicamente en los puntos de máximo esfuerzo mecánico.

TABLA 9.1 Posiciones funcionales para la inmovilización de articulaciones

Extremidad superior	
Hombro	Codo en flexión, brazo adosado al cuerpo
Codo	Flexión de 90°
Muñeca	Flexión dorsal de 20° con pronosupinación neutra
Articulaciones metacarpofalángicas	Flexión de 90° con interfalángicas en ligera flexión
Extremidad inferior	
Cadera	Flexión de 20-30°
Rodilla	Flexión de 15-20°
Tobillo	Flexión de 90°

Cuando se aplica después de la reducción precoz de la fractura, en las primeras 48 h tras la lesión, debe siempre abrirse de forma completa a todo lo largo del vendaje para evitar la aparición de síndromes compartimentales. Puesto hay que elevar de forma repetida el miembro para favorecer el retorno venoso, debe estimularse la movilidad activa de los grupos musculares incluidos en el yeso y añadir la ingesta de antiinflamatorios no esteroideos durante 48 h. Se mantendrá un control constante del estado neurovascular del miembro y, ante el menor signo de compromiso, se retirará el yeso de forma completa y se dejará el miembro en tracción continua o con una férula (tabla 9.1).

En la doctrina clásica era preceptivo siempre inmovilizar las dos articulaciones adyacentes superior e inferior a la fractura diafisaria o epifisometafisaria, cambiando cada 2-3 semanas el yeso para mantenerlo ajustado al miembro, ya que la atrofia muscular hace que de forma paulatina quede holgado, de modo que permite el desplazamiento de los fragmentos en las fases iniciales del callo.

Sarmiento defiende el **tratamiento funcional,** basado en el apoyo precoz como estímulo funcional del callo óseo, por el movimiento elástico que se produce a nivel de la fractura y porque permite disminuir el tiempo de descarga, que se limita a la fase inicial del tratamiento, (p. ej., 2 semanas para la tibia). Sarmiento considera que la presión hidrostática de las celdas musculoaponeuróticas mantiene la posición de los fragmentos, lo que permite renunciar a la inmovilización prolongada de las dos articulaciones adyacentes a la fractura. El tratamiento funcional favorece, además, una recuperación precoz de las articulaciones adyacentes.

Para la aplicación de estos tratamientos funcionales se emplean con frecuencia moldes plásticos conformados al miembro, de menor peso que la escayola y más higiénicos, al permitir su retirada para la limpieza de la zona inmovilizada sin deformarse. La tendencia actual es acortar el tiempo de yeso cerrado, que a las 2 a 3 semanas es sustituido por una ortesis de inmovilización, para lo que es preciso contar con la comprensión y la colaboración de los pacientes.

3. TRATAMIENTO QUIRÚRGICO. OSTEOSÍNTESIS

Véanse los distintos tipos de osteosíntesis en el cuadro 9.2.

Es el método terapéutico que se emplea cada vez más en el tratamiento de las fracturas. Unas escuelas lo emplean sistemáticamente, y otras, solo en casos concretos, como la fractura del extremo proximal del fémur y en los fracasos del tratamiento conservador.

Se denomina «osteosíntesis» al procedimiento quirúrgico encaminado a fijar mediante algún dispositivo la fractura una vez reducida. *La osteosíntesis busca una contención estable de los fragmentos hasta la consolidación osteónica en posición anatómica* descrita al hablar del callo óseo.

Su empleo queda justificado si cumple una serie de requisitos, como son:

1. Mantener la reducción de forma estable hasta el punto de prescindir de medios externos de inmovilización.
2. Permitir la recuperación funcional precoz de las articulaciones adyacentes al segmento diafisario o epifisario afecto y la carga precoz en las fracturas diafisarias de los miembros inferiores.

Para que la osteosíntesis tenga resultado debe estar hecha con materiales que han de cumplir uno de los siguientes requisitos:

- **Ser inertes:** no deben producir reacciones de rechazo en el organismo donde se implantan. No producirán, por tanto, un granuloma de cuerpo extraño que las separe del hueso y las haga inoperantes.
- **Ser inactivos:** en el sentido de no liberar iones ni producir diferencias de potencial entre sus distintos componentes (p. ej., tornillos y placa), que puedan producir una osteólisis electroquímica en torno al material de osteosíntesis y desimplantarlo. Por ello, aunque hoy día todos los materiales empleados son inertes, debe evitarse usar dentro del mismo hueso e incluso en el mismo miembro dos tipos de material distintos.
- **Ser resistentes a la corrosión:** el medio interno, con su flujo iónico y su pH ligeramente ácido, no debe descomponer la aleación del metal implantado o del polímero, en el caso de usar plásticos y llevar, por la

Cuadro 9.2 MÉTODOS DE OSTEOSÍNTESIS

- Fijadores externos.
- Placas.
- Clavos.
- Cerclajes y obenques.

© Elsevier. Fotocopiar sin autorización es un delito.

pérdida de su resistencia, al fallo del implante. En la actualidad se emplean una serie de materiales, como el ácido poliglicólico o poliláctico, de reabsorción controlada que mantienen su resistencia el tiempo necesario para que consolide la fractura y después son desintegrados poco a poco por un tejido de granulación que hace innecesaria la retirada de estos tornillos y agujas sin dejar granulomas residuales.

- **Ser resistentes a los esfuerzos mecánicos** durante el proceso de consolidación hasta que el hueso sea capaz de recuperar su función normal. Deben resistir, en consecuencia, los esfuerzos puntuales máximos y las solicitaciones continuas sin romperse ni desimplantarse.

En la actualidad hay varios métodos de osteosíntesis. Se describen a continuación.

3.1. Fijadores externos (fig. 9.2)

Son un grupo a caballo entre la osteosíntesis interna y la inmovilización externa pura. Fueron desarrollados por Hoffmann y se basan en el hecho de que los fragmentos fracturarios solidaricen a un tutor externo que asuma la carga por medio de unos clavos de Steinmann, perpendiculares a la cortical y de punta roscada para su mejor agarre. Los fijadores externos están indicados en las fracturas abiertas y en el tratamiento inicial de los pacientes politraumatizados durante la fase de control de daños.

Los clavos de Steinmann se introducen de forma percutánea y a cierta distancia del foco en uno o dos planos del espacio y se solidarizan entre sí mediante un sistema rígido de barras y rótulas que absorben los esfuerzos mecánicos del hueso fracturado en las primeras fases de la consolidación.

Ilizarov introdujo un sistema de fijación externa apoyado en agujas de Kirschner (mucho más finas que los clavos de los otros sistemas) que se tensan sobre un armazón circular conectado por barras. El sistema da una fijación elástica, permite la carga precoz en el miembro inferior y, además de en traumatología, se emplea en la corrección de grandes deformidades esqueléticas.

3.2. Placas y tornillos

La osteosíntesis fue iniciada por Koenig, Lambotte, Lane y Sherman a principios de siglo XX. A partir de las placas originales de Lane y Sherman, la escuela suiza de la Arbeitsgemeinschaft für Osteosynthesefragen (AO) elaboró un sistema de placas metálicas de resistencia suficiente como para estabilizar el hueso roto al que se atornillan, sometiendo los fragmentos a compresión a nivel de la línea de fractura para lograr un contacto completo de los fragmentos y la anulación de los movimientos interfragmentarios, facilitando así la consolidación directa. La estabilidad de estas placas se basa en su acoplamiento total a las corticales y al roce que generan, así como a la presa de los tornillos en el hueso. La rigidez del montaje permite renunciar a la inmovilización externa y comenzar de inmediato la recuperación funcional de los miembros.

En una fractura oblicua, la forma elemental de lograr la compresión interfragmentaria es la colocación de un tornillo perpendicular a la línea de fractura (fig. 9.3), de manera que solo hacen presa las roscas del tornillo introducidas en la cortical distal al punto de entrada del tornillo, y en la cortical proximal se labra un canal de mayor diámetro para que el tornillo no haga presa y pueda cerrar la línea de fractura al traccionar sobre el fragmento opuesto. Como un tornillo aislado no soporta las cargas axiales, se refuerza mediante una placa que absorba esos esfuerzos. En los trazos horizontales el tornillo de compresión interfragmentaria es sustituido por una placa que, al atornillarse, compacta el trazo de fractura. Estas placas basan su

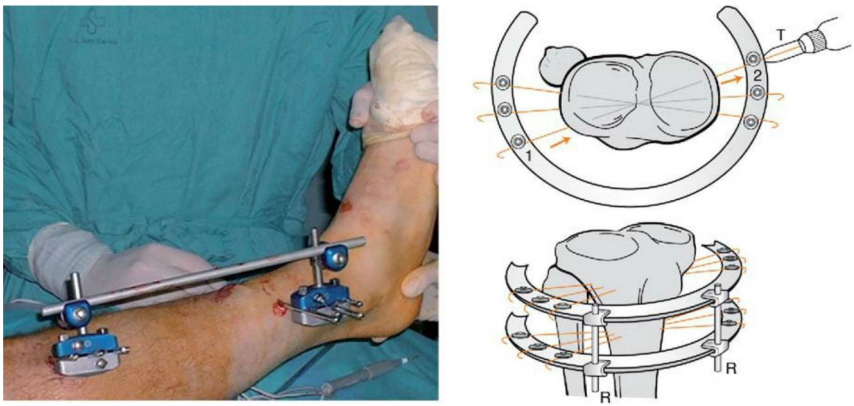

A B

FIGURA 9.2
A. Fijador externo monolateral. **B.** Fijador de Ilizarov.

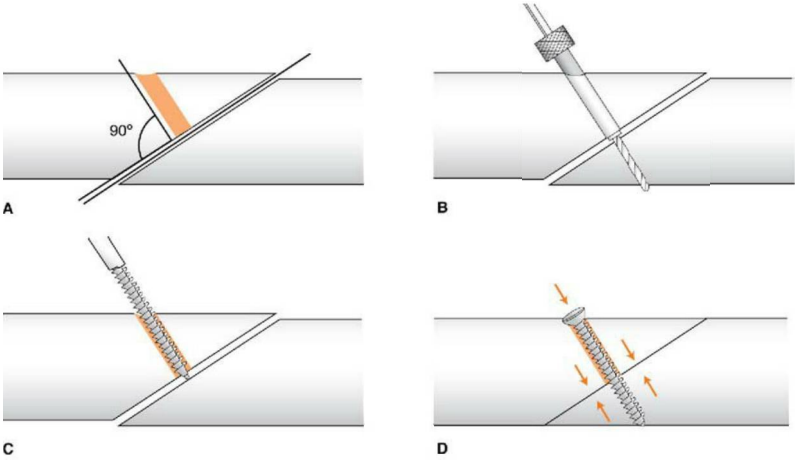

FIGURA 9.3
Compresión interfragmentaria. El tornillo debe llevar una dirección perpendicular al trazo de la fractura. La broca de la cortical más cercana debe ser de un tamaño mayor que el de la broca de la cortical más alejada; así, al introducir el tornillo, se acerca la cortical más lejana, con lo que se produce el efecto de compresión deseado.

estabilidad en la fricción producida por el contacto con el hueso en toda su longitud y en la presa del tornillo al hueso. La reducción de la fractura se hace con las placas de compresión al mismo tiempo que su colocación.

La osteosíntesis rígida, al absorber todos los esfuerzos mecánicos del hueso, puede dejar las corticales sin estímulo funcional, hasta el punto de favorecer un cambio de su estructura de hueso cortical laminar osteónico a uno esponjoso, más débil, incapaz de absorber los esfuerzos propios de la diáfisis, de forma que al retirar el material de osteosíntesis en ocasiones se fractura de nuevo el hueso debilitado. La aplicación de estas placas de compresión exige una desinserción de la musculatura y la desperiostización de una gran área de hueso lesionando la vascularización periostal, comprometiendo así la revascularización corticomedular y la consolidación de la fractura.

A partir de las placas de compresión y debido a las complicaciones descritas, se han desarrollado placas en titanio para mejorar su elasticidad y con un área de contacto menor con el hueso (placa de compresión dinámica de contacto limitado [LC-DCP, del inglés *low contact dynamic compression plate*]). La mayor elasticidad del titanio permite un cierto grado de movilidad a nivel de la fractura con un mayor estímulo para la consolidación.

Las dificultades de la *osteosíntesis del hueso osteoporótico*, cuya disminución de densidad condiciona una presa peor de los tornillos convencionales, ha llevado a desarrollar un sistema. Se trata de las placas de estabilidad angular, en las que los tornillos, para dar una mayor estabilidad al sistema, se roscan a la placa formando un montaje rígido que absorbe, como los fijadores externos, las cargas transmitidas y las puentea del fragmento distal al proximal descargando la fractura. Se ha aumentado el diámetro de los tornillos para un mejor agarre. Se ha llamado «fijador interno bloqueado» a este sistema. Las placas actuales combinan la posibilidad de usar los tornillos bloqueados con los de compresión en una misma placa, llamada «placa de compresión de bloqueo» (LCP, del inglés *locking compression plate*). Este diseño permite, gracias a su instrumental, colocar las placas a través de pequeñas incisiones cutáneas, sin necesidad de un contacto directo con el hueso, salvaguardando así la vascularización periostal. La aplicación de estas placas exige la reducción previa de la fractura. Deben usarse placas muy largas, con pocos tornillos, que distribuyen mejor las cargas y disminuyen el riesgo de fracaso del implante.

3.3. Clavo endomedular

Frente al sistema de placas, que ya se empleaban antes del desarrollo del sistema AO, Küntscher introdujo en 1940 la osteosíntesis endomedular, al considerar que las solicitaciones mecánicas son mínimas en el canal medular (fig. e9.3) y, por tanto, la colocación a ese nivel de un tutor metálico permite absorber la carga del hueso hasta su consolidación con una menor cantidad de material.

Este sistema es solo válido para las fracturas diafisarias y emplea un clavo metálico hueco con perfil de hoja de trébol que le da la elasticidad suficiente como para poder ser introducido comprimido en la cavidad medular y, una vez en ella, dilatarse para adaptarse a sus paredes. Tiene la ventaja de colocarse sin abordar el foco de fractura al ser introducido por un extremo óseo, *a foco cerrado* (v. fig. e9.3), con lo que el riesgo de infección y seudoartrosis es menor.

© Elsevier. Fotocopiar sin autorización es un delito.

Para que el clavo cumpla las condiciones mecánicas suficientes y absorba todo el esfuerzo que normalmente soporta la diáfisis fracturada, debe hacer un contacto continuo con las paredes del canal medular, el cual normalmente tiene, en la mayoría de los huesos largos, forma de diábolo (v. fig. e9.3). Hay, en consecuencia, que regularizar los canales medulares para que cumplan los requisitos descritos. Esta regularización se obtiene mediante **fresado** de sus paredes hasta darles un perfil cilíndrico uniforme lo más amplio posible para la introducción de un clavo de calibre suficiente como para que absorba las cargas óseas; así, en el fémur, el diámetro mínimo del clavo debe ser de 11 mm si se quiere renunciar a las inmovilizaciones externas y autorizar la carga precoz.

La maduración completa de los callos corticales en las fracturas diafisarias tratadas por enclavado endomedular exige al menos 1 año, al cabo del cual la diáfisis recobra su función mecánica y, por remodelación ósea, se separa del clavo, que deja de tener función y puede ser retirado si es preciso. Los clavos no son nunca tan rígidos como una placa y se acompañan normalmente de cierto volumen de callo periostal.

A partir del clavo de Küntscher se han hecho varias modificaciones. La más importante de ellas es el **clavo atornillado** para las fracturas conminutas, con un tercer fragmento, y para las metafisodiafisarias, en las que la sujeción del clavo se pierde en uno de los fragmentos por lo excéntrico del trazo, su complejidad o la dilatación del canal medular, por lo que es preciso darle un anclaje adicional, transversal, que permita consolidar al hueso manteniendo la reducción inicial (v. fig. e9.3). Los clavos atornillados, en sus diferentes modelos, tienen un perfil cilíndrico y se pueden atornillar en ambos extremos. Cuando se hace así es un clavo estático; si se atornilla solo uno de sus extremos (proximal o distal) se tratará de un enclavado dinámico, que permite una mayor elasticidad a nivel del foco al bloquear únicamente el clavo a uno de los fragmentos, el más próximo al trazo de la fractura.

La crítica al fresado es que destruye la circulación medular y deja la diáfisis sin la circulación necesaria para el desarrollo del callo, pero sabemos que inmediatamente después de la fractura y durante 10 días aproximadamente la rotura de la arteria centromedular interrumpe la circulación medular, el flujo cortical se invierte y se hace centrípeto a costa de la vascularización periostal; en esta fase el fresado no desvasculariza más las corticales y los vasos medulares se regenerarán, en torno al clavo y en su interior, pasados 10-15 días.

En los pacientes politraumatizados inestables, el enclavado fresado produce, en las primeras 24 h, un daño adicional, con lo que aumenta la tasa de fallos multiorgánicos. Por ello, en la actualidad se recomienda posponer esta técnica hasta pasados 5 días del traumatismo.

La osteosíntesis endomedular tiene el riesgo de producir una infección pandiafisaria; para evitarlo se han desarrollado clavos macizos más resistentes y de menor diámetro que permiten su colocación sin fresar y estarían especialmente indicados en las fracturas abiertas.

Otra variación del clavo endomedular es el **clavo elástico de Ender** (ideado para las fracturas de la región trocantérea del anciano), basado en un apoyo en tres puntos: uno diafisario opuesto a dos epifisometafisarios.

Existen otros métodos de osteosíntesis complementarios de los clavos y placas: los cerclajes y los obenques.

3.4. Cerclajes

Consiste en la aplicación de una banda alámbrica a toda la circunferencia diafisaria.

3.5. Obenques (fig. e9.4)

Se indican en las zonas de tracción (p. ej., olécranon), y se basan en apoyar un cerclaje en ocho de guarismo en la cortical distal a la fractura y en la zona de inserción muscular o ligamentosa, donde se ancla en dos agujas de Kirschner que se dirigen a la cavidad medular (v. fig. e9.4), transformando así la tracción musculoligamentosa en compresión a nivel de la fractura, al trasladar la fuerza a la cortical distal a la fractura y anular la tracción sobre el fragmento proximal.

El empleo de la osteosíntesis unas veces es obligado, como en las fracturas articulares que no se reducen por métodos ortopédicos y en las diafisarias del fémur. Otras veces es un método alternativo al tratamiento ortopédico, y la elección de uno y otro es un problema de criterio que muchas veces depende de las condiciones individuales del enfermo.

4. FRACTURAS ABIERTAS

En estas lesiones hay que curar las heridas y reconstruir las pérdidas de sustancia de las partes blandas, al tiempo que se procura la consolidación de la fractura.

4.1. Momento inicial

En el momento inicial hay que hacer una **limpieza a fondo de la herida:** se lavará con 2-3 l de suero a presión si es posible, se extraerán todos los materiales extraños y se cepillarán las zonas adyacentes con suero y antisépticos que no tiñan la piel para no enmascarar las zonas mal vascularizadas y poder delimitar las áreas necróticas.

4.2. Extirpación de los tejidos desvitalizados

Se extirparán los tejidos desvitalizados: piel, aponeurosis, músculos y fragmentos óseos desprendidos (tabla 9.2). Con la piel hay que ser siempre muy conservador, en especial en áreas como las manos, los pies y la cara. Todos los colgajos de vitalidad dudosa deben ser repuestos y las fracturas abiertas de tipos II y III deben dejarse abiertas en esta primera cura. Si los fragmentos óseos sueltos a nivel de una diáfisis deben ser extirpados (pueden conservarse en frío para una reposición ulterior), los epifisarios deberán ser repuestos siempre.

TABLA 9.2 Características que deben tenerse en cuenta para decidir sobre la vitalidad del tejido muscular

Factores de viabilidad muscular	Características
Color	Normalmente rojo carnoso
Consistencia	Firme, no se dilacera fácilmente
Capacidad para sangrar	Habitualmente fiable, pero puede ser engañoso, pues las arteriolas de músculo necrótico pueden sangrar
Contractilidad	Aparece tras un ligero pellizco con una pinza o tras una pequeña cauterización

4.3. Amputación

En las fracturas de tipo IIIc hay que valorar, en este momento, si se procede a la reconstrucción del miembro o a su amputación, como debe hacerse en casos de lesión extensa del paquete vascular sin posibilidades de reconstrucción. Para sentar la indicación se han desarrollado el concepto de extremidad catastrófica y una serie de escalas indicativas, que únicamente sirven como orientación.

4.4. Fijación de la fractura

En la actualidad las fracturas abiertas desplazadas deben ser fijadas de urgencia con un fijador externo monolateral estable o mediante un clavo cerrojado estático con o sin fresado de la medular. Cualquiera de estos sistemas debe permitir los pasos siguientes.

4.5. Reconstrucción vascular

Se procederá a la sutura o a un injerto arterial y venoso. La sutura de los nervios no puede hacerse siempre en este momento. De no suturarse, sus extremos deberán ser anclados con un marcador metálico que permita identificarlos tardíamente para proceder, entonces, a su reconstrucción mediante injertos.

4.6. Cobertura

En los días sucesivos, una vez que la herida esté limpia y se hayan extirpado todas las zonas necrosadas, deberá cubrirse la fractura con los tejidos blandos adecuados. Estos procedimientos deben hacerse en la semana siguiente a que se produzca la fractura. Las opciones son:

- **Sutura de la herida.**
- **Colgajos musculares por rotación,** desde la vecindad, para cubrir la fractura (p. ej., el gemelo interno para una fractura abierta del tercio proximal de la tibia). Una vez que el colgajo muscular haya cicatrizado *in situ* se cubrirá con un injerto cutáneo libre.
- **Colgajos musculares o musculocutáneos pediculados libres,** que se liberan con un pedículo vascular de su lecho y, por anastomosis vascular, se fijan localmente en la zona de fractura, para lo que debe hacerse previamente una arteriografía que garantice un eje arterial sano. El colgajo más empleado es el del dorsal ancho.

La reconstrucción de las partes blandas aporta vascularización a la fractura, lo que facilita su consolidación y disminuye la tasa de infección.

4.7. Reconstrucción ósea

En los casos de defectos por la pérdida o extirpación de fragmentos desvitalizados hay que restablecer la continuidad ósea, la longitud y los ejes. Para ello disponemos de varias posibilidades:

- **Injerto óseo.** Rellena defectos óseos parciales o totales inferiores a 3 cm de longitud. Estos injertos pueden ser autólogos. La esponjosa se obtiene de la cresta ilíaca o de los cóndilos femorales y se coloca en su destino de forma inmediata. Su empleo está limitado por el volumen disponible en función del tamaño del paciente. Su obtención no debe comprometer la continuidad ni la estabilidad del hueso donante.
  - **Autoinjerto de esponjosa.** Mantiene una parte de su celularidad viable, que puede contribuir a su consolidación en el lecho receptor. La incorporación depende de la vascularización del lecho y del tamaño del injerto. A partir de las paredes del defecto proliferan capilares, si existe una vascularización adecuada, que van a penetrar en el injerto precedidos por un frente de células clásticas. En torno a los capilares y a partir de las células mesenquimales que los acompañan y de los osteoblastos viables del injerto, se irán neoformando trabéculas óseas hasta que se produzcan la invasión y la remodelación completa del injerto.
  - **Aloinjerto de hueso esponjoso o cortical.** Se obtiene de un donante y es sometido a congelación a una temperatura de entre –80° y –160° o liofilización tras realizar los controles necesarios (cultivos, determinación de VIH, etc.). El aloinjerto no tiene límite de tamaño y volumen, pero su incorporación al lecho receptor es más lenta y en los injertos corticales masivos (p. ej., un tercio de diáfisis femoral) no se hace nunca de forma completa. Si las condiciones mecánicas son adecuadas y el injerto es estable, consolidará por sus extremos y su parte central quedará inerte. Los aloinjertos de esponjosa del mismo volumen que los autoinjertos se incorporan como estos pero de una forma más lenta. Tanto los aloinjertos corticales como los esponjosos pueden desencadenar una respuesta inmunitaria que gracias a su congelación va a ser siempre muy leve y solo en algunos casos (< 20%) puede llevar al rechazo del injerto.
  - **Autoinjerto vascularizado.** Permite obtener un volumen de hueso similar al de los aloinjertos corticales, sin sus riesgos de rechazo inmunológico. El pedículo permite, por la microsutura vascular, mantener la vitalidad del injerto y limitar a sus extremos los procesos de consolidación, que serán similares a los de

© Elsevier. Fotocopiar sin autorización es un delito.

cualquier callo de fractura. El hueso más empleado es el peroné. La principal complicación de esta técnica es la trombosis del pedículo, con la consiguiente pérdida de vitalidad del injerto.

- **Transporte óseo según la técnica de Ilizarov.** El fijador externo circular permite hacer en una de las metáfisis una osteotomía individualizando un fragmento diafisario que mantiene su vascularización periostal y medular. Desde fuera y por tracción desde uno de los anillos, se desplaza el segmento diafisario individualizado hacia el área de defecto hasta que entra en contacto con el segmento óseo opuesto, con el que va a consolidar por medio de un callo de fractura. Como el desplazamiento se hace muy lentamente (1 mm/día en dos a cuatro manipulaciones) a nivel de la osteotomía se regenera un hueso diafisario normal por osificación directa (fig. e9.5). Todo el proceso tiene una duración de meses.
- **Materiales osteoinductores y osteoconductores,** como el coral natural, la hidroxiapatita sintética y las proteínas morfogenéticas óseas (BMP) obtenidas por extracto o a partir de su código genético. En la actualidad están en fase experimental. Para pequeños defectos se emplea el coral o diferentes formas de fosfatos tricálcicos que tienen características osteoconductoras. Es decir, forman un lecho favorable para la invasión vascular y celular osteoformadora; la adición de células de la médula ósea aumenta la regeneración ósea. Estas sustancias son muy frágiles y solo pueden emplearse como relleno o cobertura, pero nunca como elementos estructurales. Las BMP son osteoinductoras y deben unirse a un soporte adecuado que permita su liberación paulatina en el lecho de implantación para lograr una respuesta inductora adecuada.

5. FRACTURAS OSTEOPORÓTICAS

El hueso osteoporótico tiene menos resistencia. La esponjosa tiene menos trabéculas. Estas son más delgadas y han perdido su conectividad; en consecuencia, los elementos de síntesis —tornillos, agujas, clavos de Steinmann roscados, etc.— harán menos presa y su estabilidad inicial será menor, al estar el agarre de los tornillos en relación directa con la densidad ósea.

Cuando la carga transmitida a la interfase implante/hueso excede la carga tolerada por el hueso osteoporótico se producen microfracturas con reabsorción ósea en torno al tornillo que se desimplanta. La menor reactividad del tejido óseo retrasa la consolidación en torno a estos implantes y su agarre firme. Por ello deben buscarse implantes que permitan la contención de la fractura hasta que consolide. Para lograr una mayor estabilidad de las placas se usan, como se ha descrito, placas con tornillos de mayor diámetro bloqueados a la placa para obtener una estabilidad angular, es decir, placas LCP, que en los huesos osteoporóticos deben ser muy largas y estar fijadas con pocos tornillos.

A nivel epifisario, como en la cabeza humeral y los cóndilos femorales, el agarre se aumenta introduciendo los tornillos en diferentes direcciones, tal como permiten las placas LCP. En algunas fracturas, como en la extremidad proximal del fémur, el tornillo que se introduce en la cabeza femoral debe soportar la menor carga posible y deslizarse sobre la placa o el clavo para permitir la impactación de la fractura, logrando su estabilización secundaria, tal como se busca con el tornillo-placa deslizante (DHS, del inglés *dynamic hip screw*) o el tornillo-clavo, como el Gamma® (fig. 9.4).

A nivel diafisario, el canal medular es más ancho, con unas corticales que con frecuencia son más delgadas y de peor

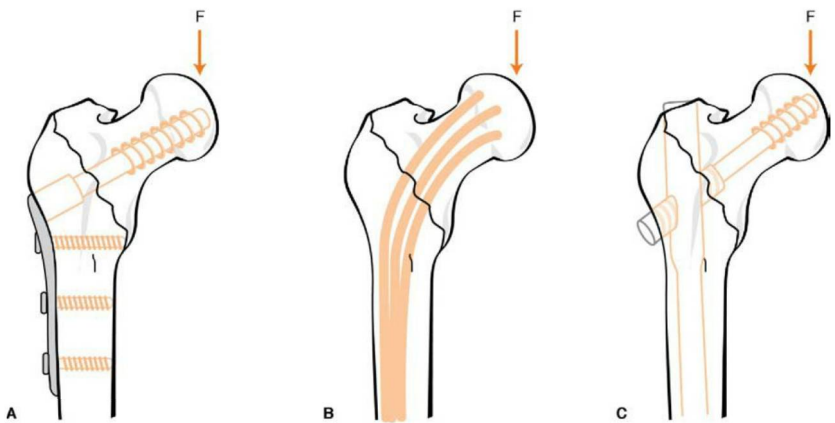

FIGURA 9.4
Distintos sistemas de osteosíntesis para una fractura extracapsular de cadera. **A.** Clavo-placa deslizante. **B.** Clavos de Ender. **C.** Clavo-tornillo deslizante de tipo Gamma®.

calidad por pérdida y osificación deficiente de las osteonas. En las fracturas diafisarias osteoporóticas se deben emplear clavos endomedulares, cuyo atornillado también es menos estable. Se obtiene una fijación adicional de los clavos en las metáfisis osteoporóticas mediante bulones.

Una forma adicional de dar estabilidad a los tornillos es reforzando su lecho rellenando el canal con cemento acrílico (metilmetacrilato de metilo), que se emplea en la fijación protésica, o mediante cementos biológicos de compuestos de fosfato cálcico, que facilitan el agarre de los tornillos. Tanto el cemento biológico como el acrílico se emplean, además, para rellenar los espacios creados por las fracturas por hundimiento en las vértebras, en la extremidad distal del radio y en los extremos epifisarios de la tibia. Los cementos biológicos tienen la ventaja de ser reabsorbidos lentamente y sustituidos por hueso neoformado.

6. FRACTURAS PATOLÓGICAS

El tratamiento de estas fracturas depende del tipo de lesión sobre la que asientan:

- En las displasias que cursan con un cambio de la densidad y resistencia ósea, y osteogénesis imperfecta/displasias esclerosantes, la capacidad de consolidación dependerá de la displasia sobre la que asienta.
- En los tumores óseos primarios, el tratamiento irá encaminado a su erradicación. La presencia de la fractura es, con frecuencia, un factor de mal pronóstico, como en el osteosarcoma.
- En las lesiones seudotumorales, como en el quiste óseo esencial, la fractura lleva con frecuencia a la curación de la lesión; cuando no es así debe simultanearse el tratamiento de la fractura con la extirpación de la lesión (v. capítulos 17 y 18).
- En los tumores óseos secundarios, el problema más frecuente es el de las lesiones metastásicas fracturadas, como en el caso del cáncer de mama.

Como se analiza en el capítulo 17, «Tumores óseos», *cuando el tumor de origen es conocido* y el enfermo está estudiado, el tratamiento de la fractura es un acto más en su protocolo de atención y dependerá de su localización, del número de lesiones y de la posibilidad de supervivencia.

Las *áreas epifisarias o epifisometafisarias* son tratadas de preferencia en la actualidad mediante prótesis de sustitución normales o de mayor tamaño, acordes con la mayor resección ósea que exigen estas lesiones, y con la necesidad de anclarse en hueso sano. En las *zonas diafisarias o metafisodiafisarias* se emplean clavos endomedulares cerrojados, que pueden asociarse al curetaje y relleno con cemento de la lesión tumoral.

7. CONCLUSIONES

- El tratamiento ortopédico o conservador de una fractura se basa en la capacidad de reducir una fractura y mantener dicha reducción con ayuda de una inmovilización.
- La osteosíntesis está encaminada a fijar, mediante algún dispositivo, una fractura una vez reducida. Existen diversas maneras de llevar a cabo una osteosíntesis: enclavado, placas y tornillos, cerclajes, etc.
- Las fracturas abiertas requieren un manejo del hueso y de las partes blandas cuidadoso y a la vez agresivo, para luchar contra la infección desde el primer momento.
- El hueso osteoporótico condiciona una menor estabilidad de los implantes de osteosíntesis y la necesidad de adecuar las técnicas quirúrgicas ante estos casos.
- Las fracturas patológicas son aquellas que aparecen sobre una lesión ósea preexistente, y su tratamiento dependerá del estado y del tipo de lesión y del estado del paciente.

Lecturas recomendadas

Browner BD, Jupiter JB, Levine AM, Trafton PG, Krettek Ch. Skeletal trauma. 4th ed. Philadelphia: Saunders Elsevier; 2009.
Court-Brown C, McQueen M, Tornetta P. Orthopaedic surgery essentials. Philadelphia: Lippincot; 2006.
Dougherty PJ, Najibi S, Silverton CD, Vaidya R. Gunshot wounds. En: Azar F, O'Connor M, editors. Instructional course lectures, 58. Rosemont: A.A.O.S.; 2009. p. 131-42.
Küntscher G. El enclavado endomedular. Barcelona: Editorial Científico-Médica; 1965.
López Y, Marco F. Osteoporosis e implantes en el hueso osteoporótico. En: Manual SECOT de cirugía ortopédica y traumatología. 2.ª ed. Madrid: Panamericana; 2010. p. 185-8.
López-Durán L. Traumatología y ortopedia. 2.ª ed. Madrid: Luzán; 1995.
McRae R, Esser M. Tratamiento práctico de fracturas. 5.ª ed. Barcelona: Elsevier; 2010.
Meyrueis JP, Cazenave A. Consolidation des fractures. Encyclopédie Médico-chirurgicale. Paris: Elsevier; 2004. 14-031-A-20:1-17.
Rüedi T, Buckley R, Moran C. AO principles of fracture management I. 2.ª ed. Stuttgart: Thieme; 2007.
Sarmiento A, Sharpe F, Ebramzahed E. Factors influencing the outcome of closed tibial fractures treated with functional bracing. Clin Orthop 1995;315:8-24.
Weber B, Cech O. Pseudoartrosis. Madrid: Editorial Científico-Médica; 1986.
Weiland A, Moore J, Daniel R. Vascularized bone autografts. Clin Orthop 1983;174:87-95.

© Elsevier. Fotocopiar sin autorización es un delito.

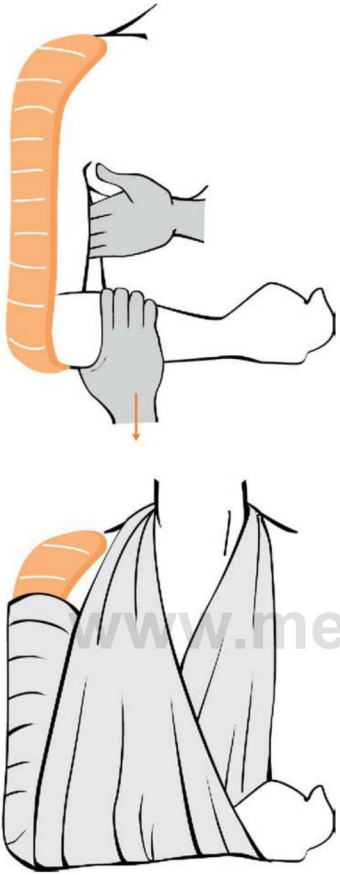

FIGURA e9.1
Férula de yeso.

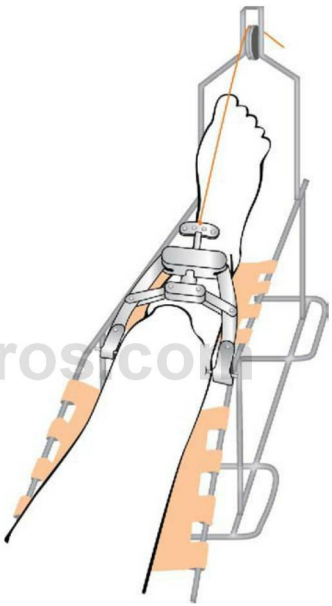

FIGURA e9.2
Tracción continua.

www.medilibros.com

© Elsevier. Fotocopiar sin autorización es un delito.

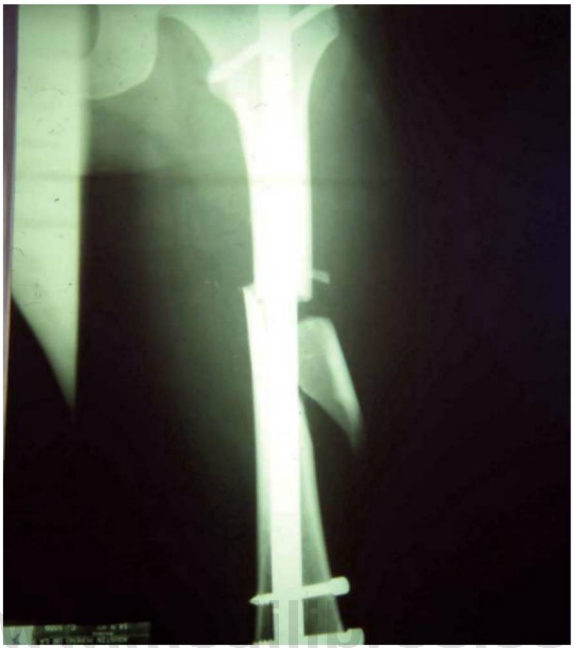

FIGURA e9.3
Clavo endomedular cerrojado.



FIGURA e9.4
Obenque. El alambre apoyado en las agujas transforma la tracción del tríceps en compresión a nivel de la fractura.

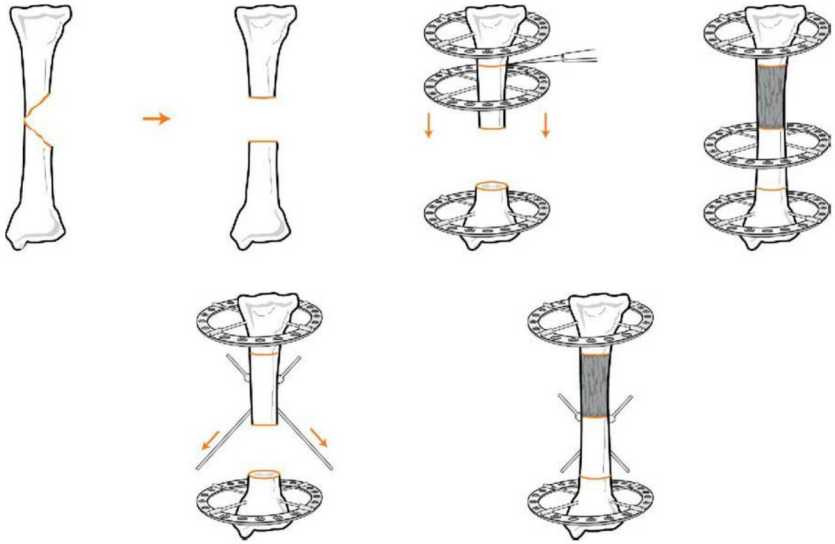

FIGURA e9.5
Transporte óseo según la técnica de Ilizarov.

© Elsevier. Fotocopiar sin autorización es un delito.

AUTOEVALUACIÓN

1. ¿En cuál de las siguientes ocasiones se emplea el fijador externo para el tratamiento inicial?
- **a.** Las fracturas abiertas.
- **b.** Las fracturas femorales de los pacientes politraumatizados en el control de daños.
- **c.** Las fracturas epifisarias de tibia.
- **d.** Las respuestas a y b son ciertas.
- **e.** Todas las anteriores son ciertas.

Respuesta correcta: d.

Respuesta razonada: El fijador es considerado el tratamiento de elección en los pacientes politraumatizados en situación límite para evitar una segunda agresión. En las fracturas abiertas de tipos II y III es la opción más empleada, y en las fracturas epifisarias, tanto en las proximales como en las distales, tiene su indicación, en especial para el pilón tibial.

2. La consolidación *per primam* aparece en fracturas tratadas mediante:
- **a.** Tracción continua.
- **b.** Yeso.
- **c.** Fijador externo.
- **d.** Clavo endomedular.
- **e.** Placa de compresión.

Respuesta correcta: e.

Respuesta razonada: La placa de compresión permite una reducción anatómica de la fractura, y la compresión que se obtiene al atornillarla elimina los movimientos a nivel del trazo, lo que permite una consolidación directa de las corticales a partir de unidades de remodelación que atraviesan la línea de fractura y forman después osteonas.

3. El tratamiento de las fracturas osteoporóticas:
- **a.** La pérdida de masa ósea afecta más a las corticales diafisarias que al hueso esponjoso.
- **b.** El mayor diámetro del canal medular permite colocar clavos más gruesos, que son más estables y no precisan un cerrojado adicional.
- **c.** Como el hueso esponjoso pierde densidad, es más segura la osteosíntesis con placas de compresión.
- **d.** Las respuestas a, b y c son ciertas.
- **e.** Todas las respuestas son falsas.

Respuesta correcta: e.

Respuesta razonada: La pérdida de densidad es más precoz y más intensa en el hueso esponjoso que en las corticales, y la pérdida de volumen y de conectividad trabecular facilita la desimplantación de las placas de compresión, que deben ser sustituidas en el contexto de osteoporosis por las placas bloqueadas largas, que distribuyen mejor las cargas, igual que los clavos, que deberán ser cerrojados siempre que la fractura lo precise.

www.medilibros.com

CAPÍTULO 10

Estudio de las fracturas: tratamiento general (II), complicaciones y politraumatizados

Luis López-Durán Stern

ÍNDICE DEL CAPÍTULO

1. **Complicaciones generales de las fracturas** **90**
   1.1. Complicaciones locales 90
   1.2. Complicaciones generales 95
2. **Politraumatizados** **96**
   2.1. Shock 96
   2.2. Síndrome de respuesta inflamatoria sistémica (SRIS) 96
   2.3. Síndrome de reperfusión 97
   2.4. Segundo golpe o daño 97
   2.5. Tratamiento 97
3. **Conclusiones** **100**

www.medilibros.com

OBJETIVOS DEL CAPÍTULO

- Conocer el concepto de seudoartrosis, los factores que favorecen su aparición, su clasificación y las formas de tratamiento empleadas habitualmente.
- Entender que las fracturas pueden desencadenar complicaciones locales, como el síndrome compartimental, y sistémicas, como la embolia grasa.
- Introducir las características fisiopatológicas del politraumatizado y las pautas básicas de manejo de este tipo de pacientes.

1. COMPLICACIONES GENERALES DE LAS FRACTURAS

Pueden dividirse en **generales** (shock, parada cardiorrespiratoria, hemorragia, tromboembolia, coagulación intravascular diseminada [CID], embolia grasa, gangrena gaseosa y tétanos), y **locales** (infección, distrofia simpaticorrefleja, síndromes compartimentales, retardos y ausencia de consolidación).

1.1. Complicaciones locales

TRASTORNOS DE LA CONSOLIDACIÓN

Concepto y clasificación

La evolución normal de una fractura sometida a un tratamiento racional es su consolidación, y el tratamiento debe buscar que esta se produzca en el plazo que corresponde a cada fractura por edad y localización, y lograr, además, una recuperación funcional completa del segmento esquelético dañado; pero la consolidación de las fracturas puede sufrir una serie de trastornos, el peor de los cuales es la **seudoartrosis.**

Se denomina como tal a la *falta absoluta de consolidación*, y atendiendo al concepto clásico implica la aparición de una falsa articulación a nivel de la antigua fractura; para considerar una falta de consolidación como seudoartrosis diafisaria deben aparecer en el estudio anatomopatológico los siguientes signos:

- Un cierre completo del canal medular por un opérculo óseo.

© 2015. Elsevier España, S.L.U. Reservados todos los derechos

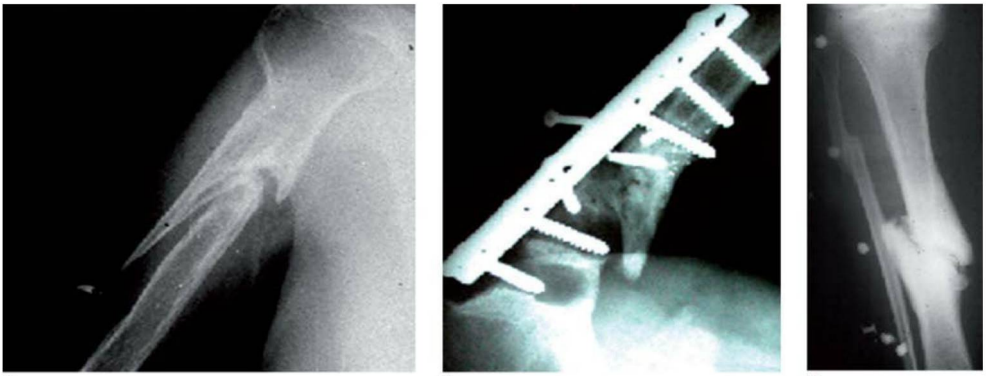

A B C

FIGURA 10.1
Seudoartrosis establecida. **A.** Oligotrófica. **B.** Avital. **C.** En «pata de elefante».

- Esclerosis más o menos desarrollada de los bordes de la fractura, que experimentan eburnación y se rodean a nivel periostal de una seudocápsula, cuya capa celular interna toma la función de la sinovial con la producción de líquido y la aparición en ocasiones de un fibrocartílago que recubre las superficies móviles (fig. 10.1).
- Una movilidad anómala e indolora a nivel del foco.

Es difícil encontrar en la actualidad este cuadro totalmente desarrollado, ya que la vigilancia clínica de los fracturados lo impide. Se acepta que deben haber transcurrido de 6 a 9 meses desde la fractura para considerar la falta de consolidación como una seudoartrosis.

El **retardo de consolidación** es un trastorno menos grave de la consolidación, el cual termina en la consolidación de la fractura, si el tratamiento es el correcto y se mantiene durante el tiempo suficiente, algo que nunca va a suceder con una seudoartrosis establecida que precisa un nuevo tratamiento para lograr su curación. La incidencia de seudoartrosis y retardos está en torno al 3%.

Etiopatogenia

La mayor parte de los trastornos de la consolidación afectan a las fracturas diafisarias aunque algunas metáfisis son también propensas a sufrir retardos y seudoartrosis. Los trastornos de la consolidación tras la fractura de un hueso sano pueden aparecer a consecuencia una serie de factores, recogidos en el cuadro 10.1.

Factores locales. Mucho más importantes que los generales, se reúnen en dos grupos:

1. Condiciones del hueso y del traumatismo.
2. Factores del tratamiento aplicado.

Distorsión de las partes blandas. La acción del traumatismo y las tracciones musculares condicionan en las fracturas diafisarias una separación de los fragmentos cuyos

www.medilibros.com

Cuadro 10.1 CONDICIONANTES DE LA CALIDAD ÓSEA Y SU REPERCUSIÓN EN LA CONSOLIDACIÓN

Hueso enfermo

Condiciones generales
- Displasias, distrofias.
- Trastornos vitamínicos: escorbuto, raquitismo/osteomalacia.
- Trastornos endocrinos y metabólicos: hipercortisolismo, hiperparatiroidismo.
- Hepatopatías.
- Medicación: corticoides, anticoagulantes, hidantoínas. Quimioterapia antitumoral, inmunosupresores.
- Enfermedad de Paget.

Condiciones locales
- Seudoartrosis congénita de la tibia.
- Infecciones.
- Tumores.
- Radiación.

Hueso sano

Factores debidos al traumatismo
- Alta energía: fracturas abiertas, necrosis muscular postraumática.
- Desperiostización de fragmentos óseos.

Factores mecánicos
- Inestabilidad de la fractura: trazo, conminución.

Factores anatómicos
- Interrupción de la vascularización de los fragmentos: odontoideos, del cuello femoral y del escafoides.

© Elsevier. Fotocopiar sin autorización es un delito.

extremos pueden alejarse tanto entre sí que su falta de contacto o la interposición de partes blandas impida la consolidación y es preciso siempre reducir la fractura para que el callo pueda unir los fragmentos.

Alteraciones de aporte vascular. Es consecuencia del despegamiento perióstal y/o de la interrupción por la fractura de la vascularización endomedular de uno de los fragmentos. En algunas localizaciones anatómicas concretas la vascularización se comporta como terminal y deja sin riego al fragmento distal a la fractura, como ocurre a nivel del escafoides carpiano o del cuello femoral.

Masa celular. La hemorragia y la necrosis osteocitaria liberan una serie de mensajeros celulares que van a desencadenar la respuesta celular formadora del callo. La masa celular es crítica para lograr la consolidación, de forma que cuando no alcanza un volumen suficiente no se produce el callo necesario para la consolidación. El *fallo de la proliferación celular* es la causa fundamental de las seudoartrosis atrófica, como sucede en las fracturas con pérdida ósea y en las grandes destrucciones de las partes blandas.

Factores mecánicos adversos. La osteogénesis se ve favorecida por el reposo funcional de la fractura, que permite un normal desarrollo del callo. La proliferación celular y la penetración vascular del callo perióstal y de las corticales, y la formación de osteonas puente a través de la línea de fractura hacen preciso un reposo mecánico suficiente como para que no se rompan por movimientos anómalos a nivel del foco.

Cuando este reposo no existe, y en especial si existen movimientos anómalos que incidan sobre la fractura, tales como el cizallamiento de los fragmentos o la tracción, que tienden a separarlos, es imposible una correcta diferenciación tisular. La interrupción de la calcificación cartilaginosa del callo perióstal y la falta de invasión capilar son las causas de la seudoartrosis, y la osificación queda limitada a las zonas periféricas del callo, como sucede cuando la fractura está sometida a solicitaciones mecánicas anómalas; los movimientos excesivos y repetidos van a interrumpir de manera reiterada los puentes vasculares y trabeculares que puentean el trazo a nivel perióstal y endostal. Se produce un estado hipervascular sin consolidación por agotamiento de la respuesta reparadora; quedan dos conos de callo perióstal óseo separados entre sí por la antigua línea de fractura, a cuyo nivel se desarrolla un tejido fibroso anárquico en respuesta a esa movilidad anómala (fig. 10.2). Esta situación mecánica anómala aparece:

- **Con los tratamientos ortopédicos, cuando la inmovilización es inadecuada:** el yeso no abarca lo suficiente el segmento de miembro y no se aportan estímulos funcionales como la carga en el miembro inferior, o se mantiene demasiado poco tiempo la inmovilización (p. ej., una fractura de antebrazo en el adulto tarda hasta 4 meses en consolidar).
- **En los tratamientos quirúrgicos** si el material de osteosíntesis empleado no cumple las condiciones propias descritas, o está técnicamente mal indicado o mal aplicado.

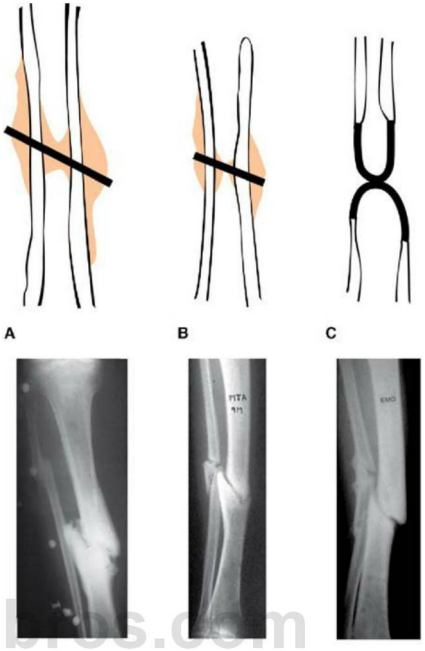

FIGURA 10.2
Clasificación de las seudoartrosis vitales. **A.** Hipertrófica en «pata de elefante». **B.** Hipertrófica ligera, en «casco de caballo». **C.** Oligotrófica.

Infección. Puede tratarse de una *infección preexistente* activa o latente que se activa tras la fractura y lleva a la seudoartrosis en el 8 al 25% de los casos infectados.

La *infección secundaria* a la contaminación de una fractura abierta y la yatrogénica tras la cirugía se acompañan de un índice de seudoartrosis del 8-15% de los casos.

La infección actúa destruyendo el callo por la toxicidad bacteriana, a pesar de favorecer la proliferación vascular y el acúmulo de células fagocitarias que dificultan su desarrollo. La infección favorece, además, la inestabilidad de la fractura al condicionar, en su caso, la necrosis y la reabsorción óseas en torno al material de osteosíntesis.

Clasificación

Desde los trabajos de Judet, se diferencian claramente dos formas de seudoartrosis (tabla 10.1):

1. **Seudoartrosis atróficas:** son consecuencia de un aporte vascular insuficiente y de una masa celular escasa para el desarrollo del callo. Aparecen por dos causas diferentes:
   a. **Causas anatómicas:** en zonas concretas con unos aportes vasculares limitados por la disposición de los pedículos arteriales y/o por la falta de inserciones musculares perióstales.

www.medilibros.com

TABLA 10.1 Comparativa de las clasificaciones de las seudoartrosis

Judet	Weber	Paley
Atróficas	Avasculares	Pérdida < 1 cm
Anatómicas	Cuña de torsión Fractura conminuta Defecto óseo	Móvil Rígida Sin deformidad Con deformidad
Hipertróficas	Hipervasculares	Pérdida > 1 cm
Mecánicas	En «pata de elefante» En «casco de caballo» Oligotrófica	Defecto sin acortar Acortada Defecto y acortada

   b. **Causas fracturarias:** es el caso de la falta de contacto de los fragmentos, en las fracturas conminutas o cuando hay una pérdida ósea.
2. **Seudoartrosis hipertróficas:** son las que aparecen con un aporte vascular y celular suficiente; su origen es mecánico.

Weber y Cech modificaron la clasificación en función de la vitalidad del callo y diferenciaron dos formas (fig. 10.3 y v. fig. 10.2):

1. **Hipervasculares:**
   a. En «pata de elefante».
   b. En «pata de caballo».
   c. Oligotróficas.
2. **Avasculares:**
   a. Cuña de torsión.
   b. Conminuta.
   c. Defecto óseo.
   d. Atrófica.

Paley introdujo un concepto evolutivo en la clasificación y diferencia:

- **Retardo de consolidación.**
- **Seudoartrosis:**
  - Con pérdida ósea < 1 cm:
    - Móvil.
    - Rígida.
  - Con pérdida ósea > 1 cm:
    - Defecto sin acortamiento.
    - Acortamiento.
    - Defecto y acortamiento.

Clínica

Sintomatología. La falta de consolidación va a manifestarse por *dolor,* al someter la fractura a sus solicitaciones funcionales normales. El dolor se despierta a la palpación y con los intentos de movilización pasiva interfragmentaria forzada en las primeras fases. En las seudoartrosis muy antiguas puede desaparecer.

La *movilidad anómala* es otro de los signos que deben considerarse; unas veces puede manifestarse con los movimientos activos, mientras que en otras ocasiones únicamente se manifiesta de forma pasiva, con las maniobras exploratorias. Estos signos son más claros cuando el cuadro está totalmente desarrollado.

Signos radiográficos (v. fig. 10.2). Son los siguientes:

- Persistencia de la línea de fractura e, incluso, ensanchamiento de la misma.
- En las *formas atróficas* hay una osteoporosis de los extremos fracturarios. A lo largo de los meses la imagen se mantiene o, incluso, se afilan los extremos de los fragmentos diafisarios por reabsorción parcial. Es frecuente una pérdida de la reducción y, en su caso, aflojamiento del material de osteosíntesis. En las *formas hipertróficas*

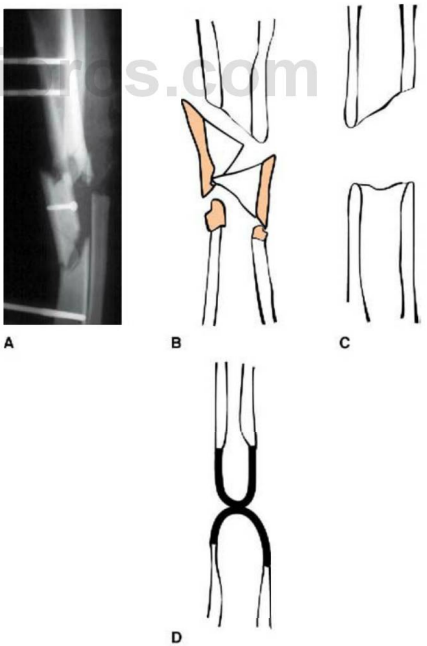

FIGURA 10.3
Seudoartrosis avitales. **A.** Con tercer fragmento (distrófica). **B.** Necrótica (conminución de la zona). **C.** Defecto óseo. **D.** Atrófica. Es la última forma de todas ellas.

www.medilibros.com

© Elsevier. Fotocopiar sin autorización es un delito.

aparece de forma paulatina una esclerosis de los bordes corticales y del callo periostal.
- Aparición de opérculo medular.
- El callo periostal puede alcanzar un gran desarrollo sin que se manifieste la unión trabecular a través del trazo de fractura: es la forma hipertrófica en «pata de elefante».

La evolución en el tiempo es muy importante. Así, se considera que se trata de un trastorno de la consolidación cuando, pasados 3 meses desde que se produjera la fractura, en tres radiografías de control sucesivas, realizadas con intervalos de 1 mes, no se aprecian cambios en la imagen radiográfica.

Cuando la imagen radiográfica no sea clara, deberá recurrirse a otras exploraciones complementarias, tales como la gammagrafía, la tomografía computarizada (TC) o la resonancia magnética (RM).

La *TC* permite un análisis más pormenorizado del callo y valorar la existencia de puentes de consolidación. Más útil en las formas hipertróficas y en las seudoartrosis metafisarias, la reconstrucción tridimensional es importante en las seudoartrosis con deformidad.

Para Weber la *gammagrafía* es fundamental en el diagnóstico, pues las seudoartrosis hipertróficas se manifiestan por la hipercaptación frente al silencio gammagráfico de las formas atróficas.

La *RM* tiene especial interés en las formas potencialmente infectadas.

Recuérdense los criterios para el diagnóstico de seudoartrosis en el cuadro 10.2.

Tratamiento

Al planificar el tratamiento de las fracturas y de las seudoartrosis habrá que considerar siempre los tres factores siguientes:

1. Inmovilización adecuada.
2. Aporte vascular correcto.
3. Asepsia y lucha contra la infección.

Estabilización mecánica del foco desconectando los estímulos nocivos. La estabilización se logrará mediante una osteosíntesis estable en las fracturas tratadas previamente de forma ortopédica, y sustituyendo el material de osteosíntesis en las que ya estaban operadas.

En las seudoartrosis diafisarias tras un tratamiento ortopédico, sin gran deformidad y con defectos óseos inferiores a 2 cm, el tratamiento recomendado es un clavo fresado y encerrojado al fragmento más corto.

Cuadro 10.2 CRITERIOS PARA EL DIAGNÓSTICO DE SEUDOARTROSIS

- Dolor, movilidad anómala e impotencia funcional.
- Detención de la evolución radiográfica en 3 meses consecutivos.
- Atróficas/hipertróficas/defecto/deformidad.

Cuando la osteosíntesis previa ha sido un clavo, se retira este, se fresa la medular y se introduce un clavo de mayor diámetro, bloqueado. Los productos del fresado que se embolizan a las corticales actúan de autoinjerto y se comportan como potentes estímulos de la osteogénesis.

En el caso de las placas, su retirada obliga a abordar el foco y, en función del segmento esquelético y del estado de las corticales tras la misma, se coloca una nueva placa más estable (mayor longitud, placa puente, placa bloqueada) o un clavo bloqueado y fresado. Abierto el foco, se debe, además, aportar injerto óseo autólogo o algún otro factor inductor de la osteogénesis.

En las seudoartrosis con defecto mayor de 2 cm (con o sin deformidades asociadas) el tratamiento comprenderá:

- La corrección de la deformidad mediante realineación/osteotomías del foco.
- La reconstrucción del defecto, tal como se ha descrito en el tratamiento de las fracturas abiertas.
- En las seudoartrosis metafisarias puede ser necesario corregir deformidades y la fijación se hace la mayor parte de las veces mediante placas.

Las seudoartrosis epifisarias por encima de los 50-60 años se tratan con una prótesis.

Estímulo osteogénico. La falta de masa celular y de aporte vascular requiere las medidas siguientes:

- Junto con la estabilización mecánica, debe recurrirse al **injerto de esponjosa autólogo,** cuya función ha sido descrita antes.
- Si la lesión de las partes blandas es grande y/o el tamaño del defecto óseo es mayor de 2 cm, debe recurrirse al **colgajo muscular pediculado,** que, junto con la reconstrucción de las partes blandas, aporta un rico lecho vascular.
- El **injerto óseo pediculado,** como el peroné o una costilla, aporta hueso vivo.
- El **transporte óseo,** según la técnica de Ilizarov, cuando el defecto óseo es grande y las técnicas anteriores no están indicadas (v. «Fracturas abiertas»).

Estos tratamientos consumen mucho tiempo, como se recoge en la tabla 10.2.

Lucha contra la infección. La seudoartrosis infectada exige asociar el tratamiento de la falta de consolidación al de la infección y requiere las siguientes fases:

1. Cuando la osteosíntesis es estable y los extremos fracturarios son viables, debe mantenerse la síntesis hasta la consolidación de la fractura, asociando el tratamiento de la infección.
2. Si la inmovilización es inadecuada y/o los extremos fracturarios están desvitalizados, deben resecarse hasta una zona de hueso vivo y asociar una fijación externa estable.
3. Drenaje de abscesos, extirpación de secuestros y tratamiento antibiótico selectivo de acuerdo con los sucesivos antibiogramas. El uso temporal de espaciadores o de bolas de metilmetacrilato de metilo en cadena,

www.medilibros.com

TABLA 10.2 Tabla de May para valorar los tiempos de tratamiento requeridos en función del tamaño del defecto en el caso de seudoartrosis de la tibia

Tipo	Grado de lesión	Tiempo
I	Tibia intacta mecánicamente útil	6-12 semanas
II	Tibia intacta + injerto para soportar carga	3-6 meses
III	Defecto < 6 cm en la tibia, peroné intacto	6-12 meses
IV	Defecto > 6 cm en la tibia, peroné intacto	12-18 meses
V	Defecto > 6 cm en la tibia, peroné inútil	> 18 meses

como reservorios-suministradores locales continuos de antibiótico, impregnadas de gentamicina u otros antibióticos, contribuyen claramente al secado de la infección.

Cuando en las seudoartrosis infectadas fracasan reiteradamente los tratamientos quirúrgicos, puede plantearse, finalmente, la necesidad de una amputación para preservar el bienestar del paciente y de su entorno.

Los principios del tratamiento de las seudoartrosis se resumen en el cuadro 10.3.

HEMORRAGIA EXTERNA O INTRACAVITARIA

Puede acabar produciendo un shock hipovolémico. Cuando una fractura abierta o una herida importante sangran abundantemente, el tratamiento de urgencia consiste en la compresión sobre la zona sangrante con la mano o un vendaje compresivo y su traslado a un centro donde pueda resolverse la lesión vascular. La confirmación de una hemorragia cavitaria precisa, tras la sospecha clínica, la realización de unas pruebas diagnósticas adecuadas: radiografía de tórax, arteriografía, ecografía y/o punción abdominal y TC para proceder a su tratamiento correcto, tal como se describe en los capítulos correspondientes.

GANGRENA GASEOSA

Es la complicación más seria de los traumatismos de partes blandas. Se debe a la infección por anaerobios y, fundamentalmente, por *Clostridium perfringens*. Lo más importante en el tratamiento de este proceso es su prevención mediante una buena limpieza con cepillado de la herida, exéresis de todos los tejidos necróticos e instauración de antibioterapia enérgica específica para gérmenes anaerobios.

Una vez instaurado el cuadro, es fundamental un diagnóstico precoz que conlleve un tratamiento agresivo mediante desbridamiento amplio de las heridas, antibioterapia selectiva y cámara hiperbárica. En caso de progresar, será necesaria la amputación del miembro para salvar la vida del enfermo.

Cuadro 10.3 TRATAMIENTO DE SEUDOARTROSIS

- Cambio de la inmovilización/síntesis por una más estable.
- Aporte de vascularización y masa celular cuando es preciso.
- Secado de la infección.

SÍNDROME COMPARTIMENTAL

Es una lesión del contenido de las celdas aponeuróticas de los miembros que aparecen después de una fractura, una contusión extensa o una hiperpresión mantenida sobre una de estas regiones anatómicas. Se describe en detalle en el capítulo 13, «Afecciones quirúrgicas de los músculos y tendones».

1.2. Complicaciones generales

PARADA CARDIORRESPIRATORIA

Es debida a hipovolemia, a taponamiento cardíaco o al establecimiento de un reflejo que produzca una bradicardia extrema que lleve a la parada cardíaca, como ocurre también en la obstrucción de las vías aéreas. Una vez confirmada la parada y liberadas las vías aéreas se deben iniciar maniobras de resucitación.

CID

Consecuencia de un traumatismo masivo, de reacciones transfusionales o septicemia, es una importante disfunción de la coagulación. Lo fundamental es su reconocimiento precoz y la instauración del tratamiento adecuado lo antes posible. En la actualidad se considera que es diferente a los trastornos precoces de la coagulación que aparecen en los pacientes politraumatizados graves.

EMBOLIA GRASA

El síndrome clínico se caracteriza por la aparición de una erupción cutánea, hipoxia y estado confusional. En la actualidad es considerado una parte del síndrome de respuesta inflamatoria postraumática y del distrés respiratorio del adulto. La grasa que se detecta en los pulmones tiene su origen en la grasa de la cavidad medular de los huesos largos desde donde pasa a la circulación venosa tras la fractura. Sin repercusión clínica se demuestra en el 90% de las fracturas diafisarias y con sintomatología en el 10% de los politraumatizados con pelvis inestables. Suele aparecer, en las 72 h siguientes al accidente, en pacientes politraumatizados con fracturas de fémur, tibia y pelvis. Los lesionados presentan una confusión mental progresiva con taquicardia, hipertermia e hipoxia. Puede acompañarse de una lesión cutánea petequial diseminada, con preferencia por el cuello, por la parte superior del tórax y por las conjuntivas. Se ve el depósito graso en el fondo de ojo.

© Elsevier. Fotocopiar sin autorización es un delito.

TROMBOEMBOLIA PULMONAR

La frecuencia de esta complicación en traumatología y ortopedia es muy alta, generalmente secundario a las inmovilizaciones prolongadas en yeso o en cama, que van a dar lugar a una trombosis venosa profunda de los miembros inferiores con suelta de émbolos.

TÉTANOS

Esta complicación es infrecuente gracias a la profilaxis sistemática en todas las heridas de riesgo y fracturas abiertas con toxoide antitetánico y gammaglobulina específica.

2. POLITRAUMATIZADOS

Se llama «politraumatizado» al *paciente que sufre un traumatismo múltiple con afectación de varias regiones anatómicas/órganos.* Algunos datos epidemiológicos importantes se recogen en el cuadro 10.4.

El traumatismo grave es la principal causa de muerte por debajo de los 40 años. En EE. UU. en 2005 la mayor tasa de traumatismos se produjo entre los 12 y los 24 años, y las muertes por traumatismo presentan dos máximos: uno en torno a los 20 años, por accidentes viarios y armas de fuego, y un segundo en torno a los 80 años, por atropellos y caídas. En Alemania desde el año 2000 hay una disminución del número de politraumatizados por accidentes de coche, pero un aumento de los suicidios (más entre ancianos) y de los traumatismos por deporte y actividad recreacional (bicicleta, caballo, escalada) con un aumento de las lesiones de la columna entre los más jóvenes.

Trunkey estableció que la muerte por politraumatismo tiene una distribución trimodal: inmediata, precoz y tardía.

- **Muerte inmediata:** lesiones encefálicas, del tronco cerebral y de la médula alta, cardíaca o de los grandes vasos.
- **Precoz:** aproximadamente el 60% de las muertes intrahospitalarias ocurren en las primeras 4 h tras el ingreso.
- **Tardías:** suceden días o semanas tras el ingreso; el 80% por lesión cerebral y el 20% aproximadamente por fallo multiorgánico.

Se describen los siguientes períodos:

1. **Intervalo sin tratamiento:** tiempo entre el accidente y la llegada del equipo rescate.
2. **Tiempo de rescate:** tiempo entre el accidente y la llegada al hospital.
3. **Tiempo de intubación:** tiempo entre el accidente y la intubación.
4. **Tiempo de resucitación:** tiempo entre la llegada al hospital y el primer tratamiento quirúrgico o el ingreso en la unidad de cuidados intensivos (UCI).
5. **Tiempo quirúrgico:** duración de la primera cirugía.

Cuadro 10.4 DATOS EPIDEMIOLÓGICOS DEL PACIENTE POLITRAUMATIZADO

- Politraumatizados: primera causa de muerte hasta los 40 años. Entre estos, las causas de muerte son:
  - Primera causa: lesión del sistema nervioso central.
  - Segunda causa: hemorragia.
- Se diferencia entre muerte inmediata/precoz y tardía.

El análisis pormenorizado de las causas de muerte indica que entre el 53 y el 69% de los fallecimientos suceden antes del ingreso. La principal causa de muerte es la lesión del sistema nervioso central (21,6-71,5%); le siguen la exanguinación (12,5-26,6%), la sepsis (3,1-17%) y el fallo multiorgánico (1,6-9%). Entre los años 2000 y 2008 se produjo un descenso de las muertes por hemorragia, pero la frecuencia de la lesión cerebral sigue siendo parecida a la de hace 30 años.

Meislin define dos picos de mortalidad: uno precoz, antes de los 60 min después del accidente, y otro mayor, a las 24-48 h. La introducción del apoyo vital avanzado en traumatismo (ATLS, del inglés *advanced trauma life support*) disminuye la mortalidad temprana, por disminución del shock hemorrágico.

2.1. Shock

Los politraumatizados presentan con frecuencia un estado de shock, generalmente *hipovolémico*, a consecuencia de la pérdida hemática, bien externa, por una fractura abierta, o intracavitaria, por rotura visceral (bazo, hígado, etc.) y/o una fractura cerrada.

En el *shock neurogénico* el volumen circulante no disminuye, pero sí lo hace la perfusión periférica como consecuencia de la vasodilatación causada por el dolor.

La forma más frecuente de presentación es una mezcla de ambos tipos de shock, por lo que, al mismo tiempo que se perfunden líquidos (cristaloides, expansores plasmáticos y/o sangre), deben administrarse analgésicos que no depriman el centro respiratorio.

Es prioritaria la monitorización del paciente con shock establecido. Las consecuencias tardías del shock hipovolémico, el *distrés respiratorio* y el *fallo multiorgánico*, son complicaciones muy graves, frecuentes en pacientes politraumatizados de alto riesgo.

El *fallo multiorgánico* está producido por una cascada de reacciones sistémicas al traumatismo que conducen al fracaso de órganos remotos que pueden no haber sido afectados por el traumatismo.

2.2. Síndrome de respuesta inflamatoria sistémica (SRIS)

El primer golpe del traumatismo es un vector que define la fuerza efectiva, la duración y la dirección del impacto que produce una lesión tisular inicial inespecífica con liberación de ADN, ARN, células y sus fragmentos, y diferentes moléculas que forman lo que se llama «molde molecular de peligro» (DAMP, del inglés *danger associated molecular pattern*). La rotura tisular y celular libera moléculas que actúan, además, como antígenos no reconocidos; las heridas permiten la invasión de gérmenes que liberan de forma masiva moléculas que se añaden al choque antigénico.

Las interleuquinas (IL) liberadas son IL-1, 6, 10 y 18; de ellas, la *IL-6* es la más específica para los pacientes politraumatizados (activa los leucocitos), permaneciendo elevada durante más de 5 días. Si su nivel sérico supera los 800 pg/ml en el momento del ingreso, es un predictor de fallo multiorgánico. En los pacientes que desarrollan un fallo multiorgánico hay, además, una elevación inicial de *neopterina e IL-18*, cuyo aumento entre los días 3.° y 6.° es predictivo de sepsis. El *factor de necrosis tumoral (TNF)* aumenta la permeabilidad capilar y favorece la migración tisular de neutrófilos, células que tienen un papel importante en la lesión tisular durante el SIR.

Al tiempo que las citoquinas proinflamatorias, se segregan otras antiinflamatorias: IL-1Ra, IL-4, IL-10, IL-11 e IL-13. Cuando la secreción de las proinflamatorias excede al de las antiinflamatorias aparece el cuadro de SRIS, en tanto que si predominan las antiinflamatorias, aparece un cuadro inmunosupresor con el desarrollo de infección y sepsis.

Los *trastornos de la coagulación* aparecen en los traumatizados graves en el 24% de los casos y se asocia a una mortalidad mayor. La coagulopatía está asociada a una hemorragia masiva, con hipoperfusión y acidosis, a lo que se asocian hipotermia, hiperdilución e hiperfibrinólisis, lo que constituye un cuadro diferente al de la CID clásica.

Se activan, además, las proteínas del shock, el sistema calicreína-quinina y el complemento (C1q y C3b), que facilitan la respuesta celular inmunitaria, y aparecen radicales de oxígeno libres, lo que desencadena el SRIS, que puede llevar a un fallo multiorgánico.

Véase en el cuadro 10.5 el concepto de golpe producido por el traumatismo primero y por la cirugía después, si esta se lleva a cabo.

Los *criterios diagnósticos* del SRIS se recogen en el cuadro 10.6.

De acuerdo con la intensidad del SRIS se diferencian *cuatro tipos*:

1. Ausencia.
2. Leve, con recuperación al cabo de unos días.
3. Masivo: el cuadro es precoz y con frecuencia lleva a la muerte.
4. El cuadro inicial es moderado, pero se agrava con el paso de los días y un segundo insulto lo agrava mucho más.

El nivel de hiperglicemia inicial en traumatizados no diabéticos se correlaciona bien con el riesgo de complicaciones y niveles superiores a 10-12 mmol/l constituyen un índice de riesgo vital.

Cuadro 10.5 LOS DOS GOLPES DEL PACIENTE POLITRAUMATIZADO: EL TRAUMATISMO Y LA CIRUGÍA

- Traumatismo = primer golpe:
  - Liberación de interleuquina (IL)-6, factor de necrosis tumoral (TNF), etc. Activación del complemento.
  - Trastornos de la coagulación.
  - Translocación bacteriana.
- Cirugía = segundo golpe.

Cuadro 10.6 CRITERIOS DE SÍNDROME DE RESPUESTA INFLAMATORIA SISTÉMICA (SRIS)

- Temperatura > 38°C o < 36°C.
- Frecuencia cardíaca > 90/min; taquipnea > 20/min.
- Hiperventilación: presión arterial de dióxido de carbono ($PaCO_2$) < 32 mmHg.
- Leucocitos > 12.000 o < 4.000. Desviación a la izquierda > 10%.

Como respuesta al SRIS, aparece una reacción de sentido opuesto que lleva a una *fase de inmunosupresión* y a un mayor riesgo de la infección (fig. 10.4).

2.3. Síndrome de reperfusión

Aparece tras el shock hemorrágico de los politraumatizados, con hipotensión e hipoxia, a lo que se añade la contusión de las partes blandas, laceraciones, lesiones vasculares y síndromes compartimentales. Durante la fase de isquemia el metabolismo tisular se hace anaerobio por la hipoxia, y hay una degradación del trifosfato de adenosina (ATP) a difosfato de adenosina (ADP) y después a inosina e hipoxantina. La depleción de ATP trastorna la bomba de sodio y hay edema celular.

Al iniciarse la reperfusión, el oxígeno que entra en los tejidos isquémicos reacciona con la hipoxantina gracias a la xantina oxidasa, produciendo el anión superóxido y H_2O_2, que reaccionan liberando OH^- y O_2, siendo el radical OH muy tóxico para la membrana celular y el endotelio, y aumentando los trastornos perfusionales y la muerte celular.

El síndrome de reperfusión contribuye al desarrollo de los cuadros de fallo multiorgánico de los pacientes y su muerte.

2.4. Segundo golpe o daño

En los pacientes graves, con un cuadro de SRIS activo, las cirugías prolongadas y/o agresivas en la fase precoz añaden un traumatismo adicional que se llama «segundo golpe», que aumenta la tasa de fallo multiorgánico y de mortalidad de estos pacientes.

2.5. Tratamiento

El tratamiento de los pacientes politraumatizados, por sus características, tiene varios períodos:

1. Desde la recogida hasta su llegada al hospital.
2. Al ingreso.
3. Tardías.

En cada una de estas fases hay que hacer un diagnóstico y una valoración de los pacientes para orientar el tratamiento.

© Elsevier. Fotocopiar sin autorización es un delito.

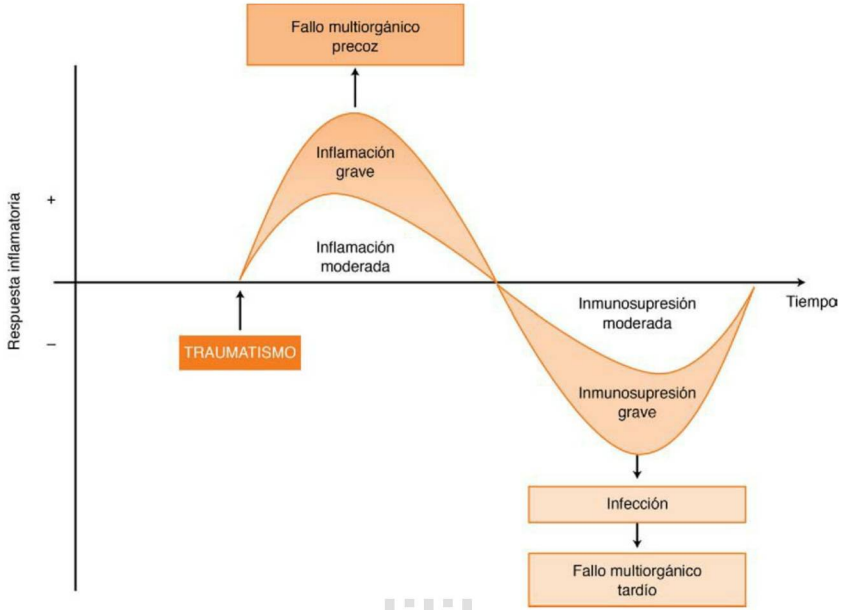

FIGURA 10.4
Curva del síndrome de respuesta inflamatoria sistémica (SRIS)/inmunosupresión.

www.medilibros.com

En la fase inicial de recogida y transporte, la hora de oro, se ha introducido lo que se conoce como «ATLS» que busca resolver los problemas iniciales de los lesionados y que en inglés se agrupa bajo las siglas ABCDE:

A: vía aérea. Tiene que estar permeable; debe ejercerse tracción sobre la mandíbula para evitar el desplazamiento posterior de la lengua y se ha de emplear un collarín cervical.

B: respiración *(breathing).* Si la medida anterior no restablece al paciente, hay que intubarlo o hacer una punción cricotiroidea de urgencia para garantizar la respiración. En una segunda fase hay que valorar la presencia de un neumotórax a tensión o de un hemotórax como responsables de la dificultad respiratoria, así como, en la valoración del tórax, la presencia de taponamiento cardíaco.

C: circulación. En primer lugar, control de la hemorragia externa, con la aplicación de un vendaje compresivo e incluso, de un torniquete. Después:

Reposición de líquidos: se sigue la norma denominada 3:1, por la cual cada unidad de sangre perdida se repone con tres unidades de líquido, normalmente cristaloides.

Valoración de la hemorragia interna. Comprobar la presencia de *hemotórax*: drenaje pleural; es posible que se necesite realizar una toracotomía de urgencia si hay sangrado continuo a través del tubo.

Valoración de la hemorragia abdominal: herida penetrante o traumatismo cerrado. Paciente hemodinámicamente inestable que precisa, tras someterse a pruebas de imagen, bien punción y lavado o una laparotomía.

Valoración de la hemorragia retroperitoneal en las fracturas de pelvis.

Valoración de la hemorragia de las fracturas múltiples, por ejemplo, de fémur y tibia.

D: daño neurológico. Valorar la presencia de daño cerebral y medular.

E: exposición con control del medio. Valorar si existen hipotermia o fracturas abiertas, por ejemplo.

Existe en la literatura médica un debate no zanjado sobre las prioridades de la recogida:

- **Recogida rápida, medidas elementales:** vía aérea, ferulización de las fracturas y transporte inmediato al hospital, que, una vez avisado, valora y trata al paciente de forma inmediata mediante intubación, venoclisis, procedimientos diagnósticos y cirugía. Realiza la **valoración lesional.**
- **Recogida rápida y primeras medidas *in situ:*** vía aérea, intubación, perfusión de líquidos, ferulización e incluso drenaje pleural. Esta pauta precisa el desplazamiento de médicos formados específicamente. La intubación y la punción venosa deberán ser realizadas

de forma rápida y precisa, antes del traslado al centro hospitalario.
- **Valoración lesional en el momento del ingreso:** la atención del paciente politraumatizado es multidisciplinar y exige la colaboración del especialista de UCI, del radiólogo, del cirujano general, del traumatólogo, del neurocirujano y de otros especialistas según los casos, además de la de enfermería cualificada.

La valoración lesional inicial incluye la exploración clínica, el examen de laboratorio y el estudio de imagen.

En la exploración clínica se incluye:

- **Neurología.** Como primera causa de muerte, la valoración de la lesión encefálica es fundamental y existe consenso en la utilización de la escala de Glasgow. En segundo lugar se valorará la función medular: movilidad y sensibilidad de las extremidades, cuyos datos serán debidamente recogidos.
- **Ventilación-perfusión:** respiración, presencia de neumotórax (en especial a tensión), tórax inestable, etc.
- **Estado circulatorio:** hipotensión.
- **Traumatismo abdominal:** dilatación, vientre en tabla, etc.
- **Pelvis y extremidades.**

A partir de estos datos se desarrolla el *Injury Severity Score* (ISS), escala basada en la suma de los cuadrados de los tres sistemas más lesionados entre todos los que se puntúan: superficie corporal, cabeza y cara, cuello, tórax, abdomen y contenido pélvico, columna, extremidades y pelvis. Se gradúan de 1 a 6, de modo que 1 significa leve, y 6, incompatible con la supervivencia. Se considera que un traumatismo es grave cuando los valores del ISS son mayores de 16 y conllevan una mortalidad del 10%.

Existen otras escalas para determinar el pronóstico de los pacientes politraumatizados, tales como el *Revised Trauma Score* (RTS), en el que se puntúa la frecuencia respiratoria, la presión arterial y la escala de Glasgow.

Ambos sistemas presentan una curva de aprendizaje difícil, por lo que en la actualidad se tiende a usar otros en los que se tienen en cuenta parámetros analíticos, como el *Emergency Trauma Score* (EMTRAS), que incluye la edad, la escala de Glasgow, el exceso de bases y el tiempo de protrombina como indicadores de la acidosis y de la coagulopatía secundarias al shock hemorrágico.

El *estudio analítico* incluye los parámetros sistemáticos, la glucemia, el estudio de la coagulación, la determinación de la acidosis (exceso de bases) y, cuando sea posible, las citoquinas y el complemento.

Las *pruebas de imagen* clásicas (radiografías por regiones anatómicas y ecografía abdominal) se van sustituyendo por la *TC multicorte de cuerpo entero*, que ahorra tiempo y mejora la certidumbre diagnóstica, especialmente en las lesiones encefálicas, toracoabdominales, pélvicas y de columna.

La valoración debe conducir a la normalidad y a la curación completa mediante el tratamiento adecuado a un paciente que esté normotérmico, hemodinámicamente estable, sin hipoxia ni hipercapnia y con un nivel de lactato deshidrogenasa menor de 2 mmol/l. La coagulación ha de ser normal, y la diuresis, de 1 ml/kg/h sin necesidad de drogas vasoactivas,

Con todos los datos recogidos se establece una *clasificación* en función de la gravedad de los pacientes en estables, límites, inestables e *in extremis*.

Se engloba en el concepto de *control de daño* todos aquellos tipos de cirugía lo menos agresivos posible para resolver la lesión sin aumentar la agresión sufrida ni la respuesta inflamatoria desencadenante del cuadro de fallo multiorgánico.

TRATAMIENTO QUIRÚRGICO (tabla 10.3)

- En los *pacientes límites e* in extremis, *con hipotermia, coagulopatía y acidosis,* la única cirugía que debe realizarse es la imprescindible para salvar la vida: hemorragias masivas toracoabdominales, con los gestos imprescindibles requeridos, que en el abdomen y la pelvis a veces se limitan al taponamiento, si la embolización terapéutica no es posible o no tiene éxito.
- En los *pacientes límites, con fracturas de la pelvis y huesos largos,* habrá que limitarse a la llamada «cirugía de control de daños», para evitar el traumatismo quirúrgico añadido y el posible agravamiento de la situación general, es decir inmovilizar las fracturas mediante la aplicación inicial de fijadores externos que, en su caso, serán sustituidos por una síntesis definitiva tras 5 a 10 días, en el período ventana o pasadas 3 semanas. Este tipo de síntesis se refiere especialmente a las fracturas de pelvis inestables y a las fracturas femorales y tibiales, sobre todo cuando son múltiples (p. ej., pelvis, fémur y tibia, fémures y tibia, etc.).

TABLA 10.3 Indicaciones terapéuticas en el politraumatizado en la fase hospitalaria

Situación fisiológica		Tipo de cirugía	Tiempo
Respuesta a la resucitación	Ninguna	Cirugía vital	Día 1
	Parcial	Cirugía de control de daño	
	Total	Cirugía completa	
SRIS		Solo 2.ª mirada	Días 2-3
Período ventana útil		Cirugía definitiva	Días 5-10
Inmunosupresión		Ninguna	Días 12-21
Vuelta a la normalidad		Cirugía reconstructiva secundaria	Días 21 en adelante

SRIS, síndrome de respuesta inflamatoria sistémica.

© Elsevier. Fotocopiar sin autorización es un delito.

- En los *pacientes estables* deben tratarse las fracturas de forma definitiva en el primer día mediante la osteosíntesis indicada: clavo endomedular fresado en fémur y tibia, placas en fracturas epifisometafisarias, etc., tal como se describe en los capítulos correspondientes.

3. CONCLUSIONES

- La seudoartrosis define la ausencia de consolidación de una fractura. Existen factores biológicos y mecánicos que favorecen la aparición de seudoartrosis. Se dividen en atróficas o hipertróficas, y su tratamiento se basa en una inmovilización adecuada, en un aporte vascular correcto y en la lucha contra la infección.
- Las fracturas, y en ocasiones su tratamiento, pueden hacer originar complicaciones graves, que requieren un tratamiento adecuado para evitar secuelas en el miembro lesionado o incluso la muerte.
- El término «politraumatizado» se refiere a un paciente que sufre un traumatismo múltiple con afectación de varias regiones anatómicas/órganos que desencadena un desequilibrio de la homeostasis potencialmente mortal si no se maneja correctamente.

Lecturas recomendadas

Browner BD, Jupiter JB, Levine AM, Trafton PG, Krettek Ch. Skeletal trauma. 4th ed. Philadelphia: Saunders Elsevier; 2009.

Court-Brown C, McQueen M, Tornetta P. Orthopaedic surgery essentials. Philadelphia: Lippincot; 2006.

De Long WG, Born CT. Symposium treatment of polytrauma and mass casualties. Clin Orthop Rel Res 2004;422:2-17.

Gebhard F, Huber-Lang M. Polytrauma pathophysiology and management principles. Langenbecks Arch Surg 2008;393(6):825-31.

Hernández Vaquero D, Suárez A, Menéndez G, Luna L, Fernández JM. Resultados y factores pronósticos de la electroestimulación en los trastornos de la consolidación ósea. En: Hernández Vaquero D, López-Durán L, editores. La estimulación electromagnética en la patología ósea. Madrid: Howmédica; 1999. p. 171-89.

Hernigou PH, Beaujean F. Moelle osseuse des patients presentant une seudoarthrose. Rev Chir Orthop 1997;83:33-40.

Huber-Wagner S, Lefering R, Qvick LM, Körner M, Kay MV, Pfeifer KJ, et al. Effect of whole-body CT during trauma resuscitation on survival. Lancet 2009;373:1455-61.

Lenz A, Franklin GA, Cheadle WG. Systemic inflammation after trauma. Injury 2007;38:1336-45.

Pape HC. Effects of changing strategies of fracture fixation on immunologic changes and systemic complications after multiple trauma: damage control orthopaedic surgery. J Orthop Relat Res 2008;26(11):1478-84.

Pfeifer R, Tarkins IS, Rocos B, Pape HC. Patterns of mortality and causes of death in polytrauma patients- has anything changed? Injury 2009;40(9):907-11.

Probst C, Pape HC, Hildebrand F, Regel G, Mahlke L, Giannoudis P, et al. 30 years of polytrauma care. Injury 2009;40:77-83.

Raum MR, Nijsten MW, Vogelzang M, Schuring F, Lefering R, Bouillon B, et al. Emergency trauma score. Crit Care Med 2009;36(6):1972-7.

Smith RM, Conn AK. Prehospital care-scoop and run or stay and play? Injury 2009;40(S4):s23-6.

Stahel P, Smith WR, Moore EE. Current trends in resuscitation strategy for the multiple injured patient. Injury 2009;40(S4):s27-35.

Tscherne H, Regel G. Unfallchirurgie, Trauma Management. Berlin: Springer; 1997.

Tsukamoto T, Chanthaphavong RS, Pape HC. Current theories on the pathophysiology of multiple organ failure after trauma. Injury 2010;41:21-6.

AUTOEVALUACIÓN

1. Un hombre joven sufre una fractura abierta de tibia que es tratada inicialmente con un fijador externo. Al cabo de 9 meses la fractura está cubierta por una piel atrófica y no muestra signo radiográfico alguno de consolidación. Debemos pensar que se trata de:
- **a.** Una consolidación *per primam*.
- **b.** Un retardo de consolidación.
- **c.** Una seudoartrosis hipertrófica en «pata de elefante».
- **d.** Una seudoartrosis infectada.
- **e.** Una seudoartrosis atrófica.

Respuesta correcta: e.

Respuesta razonada: Al haber transcurrido 9 meses desde la fractura sin signos de consolidación y sin la aparición de un callo periostal hipertrófico, signo de inestabilidad mecánica, debe considerarse como una seudoartrosis atrófica, que es la consecuencia tanto de la disminución de la masa celular reparadora como de la fractura abierta.

2. ¿Qué tratamiento le propondría al paciente?
- **a.** Retirar el fijador y permitir una vida normal porque la fractura está consolidada.
- **b.** Mantener el fijador 3 meses más.
- **c.** Cambiar el fijador externo por un yeso inguinopédico y permitir la carga.
- **d.** Además del yeso, colocar un estimulador electromagnético.
- **e.** Realizar enclavado endomedular fresado y aporte de factores de crecimiento.

Respuesta correcta: e.

Respuesta razonada: En las seudoartrosis hay que cambiar el tratamiento. Siempre hay que aportar estabilidad y estímulos a la proliferación celular, lo que se logra mediante un clavo fresado y cerrojado.

3. Un hombre de 28 años de edad sufre un accidente viario con fractura de ambos fémures, fractura del húmero derecho y desplazamiento de pelvis. A las 48 h de su ingreso comienza con desorientación y presenta algunas petequias en la cara anterior del tórax. ¿Cuál es el diagnóstico más probable?
- **a.** Taponamiento cardíaco.
- **b.** Hematoma subdural.
- **c.** Síndrome de respuesta inflamatoria sistémica.
- **d.** Embolia grasa.
- **e.** Síndrome de Morell-Lavalle.

Respuesta correcta: d.

Respuesta razonada: La embolia grasa aparece a los 2-3 días del traumatismo en pacientes polifracturados de fémures y pelvis que liberan grasa medular. En el cuadro de embolia hay petequias en las axilas y en la pared anterior del tórax y en el fondo de ojo, y la lesión encefálica produce la confusión.

www.medilibros.com

© Elsevier. Fotocopiar sin autorización es un delito.

CAPÍTULO 11

Fisiopatología articular y traumatismos articulares

Fernando Marco Martínez

ÍNDICE DEL CAPÍTULO

1. **Introducción** 101
2. **Cartílago articular o hialino** 102
   2.1. Composición 102
   2.2. Fisiología del cartílago articular 103
3. **Membrana sinovial** 103
   3.1. Estructura 103
   3.2. Líquido sinovial 103
4. **Lesiones condrales y osteocondrales** 104
   4.1. Tipos de lesiones condrales 104
   4.2. Clínica 104
   4.3. Diagnóstico 105
   4.4. Tratamiento 105
5. **Lesiones capsuloligamentarias** 105
   5.1. Anatomía de los ligamentos 105
   5.2. Esguinces 106
6. **Inestabilidad articular. Luxaciones** 108
   6.1. Clasificación 108
   6.2. Luxaciones traumáticas 108
7. **Lesiones del fibrocartílago** 109
8. **Heridas articulares** 110
9. **Conclusiones** 110

www.medilibros.com

OBJETIVOS DEL CAPÍTULO

- Conocer la composición y la estructura de las articulaciones y del cartílago articular.
- Identificar las distintas lesiones que pueden afectar al cartílago articular y las peculiaridades que afectan al proceso reparativo de estas.
- Recordar los diferentes tipos de ligamentos, así como su anatomía y su función.
- Saber el concepto, la clínica, el diagnóstico y las formas de tratamiento de un esguince.
- Definir la inestabilidad articular y sus diferentes formas de presentación, profundizando más en las luxaciones traumáticas.
- Describir el fibrocartílago articular, su estructura y su patología.
- Entender la importancia de las heridas articulares y las medidas diagnósticas y terapéuticas que deben llevarse a cabo.

1. INTRODUCCIÓN

La unión entre los diferentes segmentos rígidos del esqueleto se realiza mediante las articulaciones. Distinguimos tres **tipos de articulaciones** en función del grado de movilidad que presentan:

1. Sinartrosis: no hay movilidad entre los segmentos óseos que la forman, por ejemplo, la articulación frontoparietal.
2. **Anfiartrosis:** movilidad restringida, por ejemplo, la sínfisis del pubis.
3. **Diartrosis o articulación sinovial:** existe movilidad entre los dos huesos que forman la articulación. Es el tipo de articulación más frecuente. Ejemplos de esta son el hombro o la cadera. Entre los elementos que forman una articulación sinovial están las epífisis de los huesos que participan de la articulación, la cápsula articular, los ligamentos intraarticulares, la membrana

© 2015. Elsevier España, S.L.U. Reservados todos los derechos

sinovial, el líquido sinovial o el fibrocartílago. Es un elemento clave del aparato locomotor al permitir el movimiento y la transmisión de cargas. La eficacia de su función viene determinada por las características de los elementos que la componen. Las articulaciones sinoviales se ven sometidas a una demanda mecánica importante en la que se tiene que combinar la movilidad articular con la estabilidad.

Existen tres **tipos de tejido cartilaginoso** en el organismo:

1. **Fibrocartílago:** predomina el componente fibrilar. Lo encontramos en los meniscos, en los anillos fibrosos de los discos intervertebrales, en los rodetes glenoideo y acetabular, etc.
2. **Cartílago elástico:** con abundantes fibras elásticas. Es el que forma el pabellón auricular, la epiglotis, la laringe, etc.
3. **Cartílago hialino o articular:** destaca como componente la matriz hidrófila. Es el más abundante en el organismo; está presente en superficies articulares, en la nariz, en la parrilla costal, etc. El cartílago articular es un tejido avascular, aneural y alinfático, lo que le confiere ciertas peculiaridades fisiopatológicas, que se irán tratando a largo del capítulo. Adicionalmente, el cartílago hialino constituye la placa fisaria que permite el crecimiento de los huesos largos.

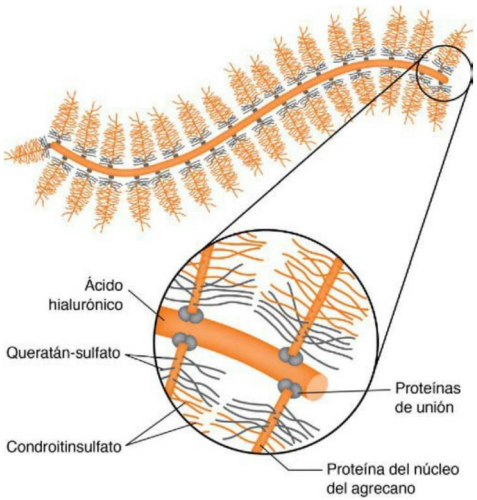

FIGURA 11.1
Ejemplo esquemático de un proteoglicano. Obsérvese cómo en torno a una molécula de ácido hialurónico se van disponiendo los distintos monómeros, formados a su vez por una proteína del núcleo del agrecano, sobre los que se agrupan los glucosaminoglucósidos condroitinsulfato (el más abundante), queratán-sulfato y dermatán-sulfato.

2. CARTÍLAGO ARTICULAR O HIALINO

Se trata del tipo de cartílago más frecuente, al ser el que recubre las superficies de las articulaciones.

www.medilibros.com

2.1. Composición (cuadro 11.1)

Podemos dividirla en un componente celular, formado por los condrocitos, y un componente extracelular, formado por agua y macromoléculas estructurales.

MATRIZ EXTRACELULAR

- **Agua (60-80%):** el elevado contenido en agua contribuye a la elasticidad, a la resistencia y al bajísimo par de fricción existente entre las superficies articulares, además de participar en los mecanismos de lubrificación articular y constituir el medio de difusión de nutrientes hacia los condrocitos.
- **Macromoléculas (20-40%):**
  - **Colágeno** (60% de las macromoléculas): el tipo 2 representa el 90% del total de colágeno presente el cartílago. Es el tipo de menor calibre y el que está mejor capacitado para colaborar con las macromoléculas en mantener un elevado grado de hidratación. Además, presenta gran resistencia a la tensión y al cizallamiento.
  - **Proteoglicanos o mucoproteínas** (25% de las macromoléculas): son macromoléculas formadas por agregados de monómeros. El monómero es una estructura formada por un filamento proteico central con múltiples cadenas laterales de glucosaminoglicanos, entre los que destacan el condroitinsulfato (el más abundante), el queratán-sulfato y el dermatán-sulfato. Los monómeros se agrupan en torno a una cadena de ácido hialurónico, formando los agrecanos (fig. 11.1). La interacción entre las moléculas de colágeno y proteoglicanos en la matriz extracelular contribuye a la rigidez, fuerza y adhesividad del cartílago articular. El grado de integración varía en los distintos estratos del cartílago y se ve afectado en las situaciones patológicas. Otra de las funciones de los proteoglicanos es controlar los movimientos del agua y permitir el atrapamiento de esta, que se

Cuadro 11.1 COMPOSICIÓN DEL CARTÍLAGO ARTICULAR

Células
- Condrocitos: representan aproximadamente el 10% del cartílago articular.

Matriz extracelular
- Agua (60-80%).
- Macromoléculas (20-40%):
  - Colágeno (60% de las macromoléculas): tipo 2 (90-95%) y tipos 5, 6, 9, 10 y 11 (5-10%).
  - Proteoglicanos o mucoproteínas (25% de las macromoléculas): condroitinsulfato (el más abundante), queratán-sulfato y dermatán-sulfato.
  - Proteínas no colágenas (10% de las macromoléculas).

TABLA 11.1 Factores de crecimiento presentes en el cartílago articular

Factor de crecimiento	Función
Factor de crecimiento derivado de plaquetas (PDGF)	Participa en la reparación de las laceraciones del cartílago
Factor de crecimiento transformante β (TGF-β)	Estimula la síntesis de proteoglicanos
Factor de crecimiento fibroblástico básico (b-FGF)	Estimula la síntesis de ADN en los condrocitos
Factor de crecimiento parecido a la insulina 1 (IGF-1)	Estimula la síntesis de ADN y matriz extracelular en el cartílago articular adulto

desaloja en compresión y se atrae, por la carga negativa de los proteoglicanos, al cesar esta.
- **Proteínas no colágenas** (10% de las macromoléculas): como la fibronectina o la ancorina. Se encargan de mantener la relación entre las macromoléculas y los condrocitos. Los proteoglicanos y las proteínas no colágenas mantienen atrapada la fase líquida y controlan sus movimientos para mantener la elasticidad frente a la compresión, además de participar en la lubrificación.

CONDROCITOS

Son células de origen mesenquimal. Se disponen generalmente aisladas o en pequeños grupos isogénicos y son las encargadas de producir y mantener la matriz extracelular, lo que se ve estimulado por la carga y el movimiento articular. Su morfología varía según la capa de cartílago en la que se encuentre. Presenta un metabolismo reducido con escaso consumo de oxígeno, en el que predomina la glucólisis y el metabolismo anaerobio. La actividad metabólica del condrocito es mayor en las zonas profundas, lo que se aprecia microscópicamente por un mayor desarrollo del retículo endoplásmico rugoso. El condrocito maduro cesa prácticamente su actividad mitótica, salvo en situaciones patológicas.

En la tabla 11.1 se recogen los factores de crecimiento más importantes presentes en el cartílago articular.

2.2. Fisiología del cartílago articular

- **Actividad metabólica:** en el cartílago articular se lleva a cabo una constante sustitución de glucosaminoglicanos, a un ritmo aproximado del 50% al año, y de colágeno, a un ritmo del 50% cada 10 años.
- **Nutrición:** como se ha citado previamente, el cartílago es avascular; por tanto, la nutrición se tiene que llevar a cabo a partir del líquido sinovial. La nutrición se realiza por difusión o convección, es decir, por la deformación del cartílago en el curso de los movimientos, lo que explica la importancia del movimiento articular para mantener una buena nutrición y evitar el deterioro del cartílago.
- **Estructura:** el cartílago articular se estructura en cuatro capas, con variaciones en cuanto a la composición y la organización de su estructura, debido a que existen diferencias funcionales entre cada una de ellas:
  - **Capa superficial:** lámina *splendens,* condrocitos alargados, metabólicamente poco activos y ordenados en paralelo a la superficie.
  - **Capa intermedia o de transición:** células redondeadas con mayor actividad metabólica y fibras más gruesas entrecruzadas sin patrón.
  - **Capa profunda o radial:** las células se disponen en columnas perpendiculares a la superficie. Las fibras son más gruesas y abundantes y ordenadas verticalmente. La matriz extracelular se compone de menor cantidad de agua y más proteoglicanos.
  - Entre esta capa y la siguiente existe una **línea ondulada y basófila (línea de la marea o «*tidemark*»),** que sirve de separación entre ambas.
  - **Capa de cartílago calcificado:** presenta menor número de células y une el cartílago al hueso subcondral por el anclaje de las fibras colágenas.
- **Propiedades del cartílago articular:**
  - **Biomecánicas:** el comportamiento viscoelástico del cartílago articular, es decir, la deformación en función del tiempo de aplicación de la fuerza, es lo que le permite **transmitir y amortiguar** las cargas a las que se ve sometida la articulación. Por otra parte, **optimiza el deslizamiento** entre las dos caras de la articulación con un muy bajo coeficiente de fricción.
  - **Lubrificación:** evita el desgaste de la superficie articular.

elsevierelibros.com

3. MEMBRANA SINOVIAL

Se trata de un tejido descrito como capa lisa y brillante, que se encarga de segregar el líquido sinovial, de eliminar productos de desgaste, de participar en la nutrición del cartílago y en la reparación de ligamentos intraarticulares. Es el tejido diana de algunas patologías, como los reumatismos inflamatorios crónicos.

3.1. Estructura

- **Capa íntima:** es la que está en contacto con la cavidad articular. Está formada por sinoviocitos con funciones fagocitarias (tipo A) y secretoras (tipo B).
- **Capa subíntima:** se encuentra bien vascularizada y en ella hay vasos linfáticos y fibras nerviosas propioceptivas.

La membrana sinovial cambia su estructura en respuesta a las lesiones, ya sean traumatismos o irritaciones, aumentando su vascularización, celularidad y permeabilidad, lo que influye en las características del líquido sinovial.

3.2. Líquido sinovial

Se trata de un filtrado del plasma regulado por la membrana sinovial, que evita que pasen proteínas superiores a 150.000 daltons, como son el fibrinógeno y las proteínas que participan en la cascada del complemento, y que explica que el líquido sinovial no coagule.

© Elsevier. Fotocopiar sin autorización es un delito.

Algunas de las proteínas que podemos encontrar en el líquido articular son:

- **Ácido hialurónico:** confiere viscosidad.
- **Lubricina:** contribuye a mantener un bajo coeficiente de fricción.
- **Fibronectina:** contribuye a la adherencia celular.

Las características del líquido sinovial varían en respuesta a las lesiones de la membrana sinovial, encargada de la producción de este líquido, por lo que el análisis del mismo nos orientará sobre el tipo de agresión sufrida por la membrana sinovial. Los distintos tipos de líquido articular se describen en el capítulo 4, «Métodos complementarios de diagnóstico», del presente libro.

4. LESIONES CONDRALES Y OSTEOCONDRALES

Se trata de lesiones que afectan a la superficie cartilaginosa de una articulación, en cuyo caso estaríamos ante una lesión condral, o que, además de al cartílago, afecta al hueso subyacente, denominándose entonces «lesión osteocondral». La condición del cartílago de ser un tejido avascular, aneural y alinfático le proporciona una escasa capacidad reparativa, por lo que las lesiones condrales pueden llegar a afectar de manera importante al funcionamiento de la articulación.

4.1. Tipos de lesiones condrales

Las lesiones pueden ser indirectas, por lesión de partes blandas circundantes, o directas:

- Lesiones condrales indirectas:
  - **Por exposición al aire:** el contacto del cartílago con el aire altera la matriz extracelular y puede llegar a suponer la muerte de los condrocitos.
  - **Por derrame sinovial o hemartros:** la lesión se produce por varios factores, como son un aumento de la presión articular, una disminución en la producción de ácido hialurónico, la liberación de enzimas lisosomales, la disminución del intercambio de nutrientes y la irritación de la membrana sinovial, que tiene lugar en mayor medida cuando se produce un hemartros.
  - **Por cuerpos libres o detritus cartilaginosos:** la presencia de cuerpos libres, también denominados «ratones intraarticulares», puede producir una lesión mecánica directa o una lesión indirecta por irritación de la membrana sinovial y liberación de enzimas proteolíticas.
- Lesiones condrales directas:
  - **Contusión:** se produce cuando el impacto al que es sometido la articulación es superior a las cargas fisiológicas. Aparece edema con alteración de la matriz extracelular y puede llevar a la destrucción de los condrocitos. La presencia de una contusión condral hace que se vean reducidas las propiedades mecánicas de la articulación afectada.
  - **Lesión condral:** se produce por abrasión, laceración o fractura del cartílago articular. Pese a producirse la lesión no existe una respuesta reparativa adecuada, por lo que no se ponen en marcha mecanismos que favorezcan la regeneración del cartílago lesionado. Existen algunos factores que han sido relacionados con la ineficiente reparación de las lesiones condrales:
    - **Factores vinculados con la estructura tisular,** que al ser aneural carece del reconocimiento de que se ha producido una lesión y al ser avascular no permite la aparición de una reacción inflamatoria adecuada.
    - **Factores inherentes a los condrocitos,** como la baja densidad celular de estos y su limitada actividad mitótica.
    - **Factores relacionados con la matriz extracelular,** que parece que supone un obstáculo para la migración de moléculas. En función del tamaño y de la localización de la lesión condral puede suponer la evolución a degeneración artrósica.
  - **Lesión osteocondral:** la profundidad de la lesión del cartílago es mayor; llega hasta el hueso subcondral. En este caso sí se produce un proceso inflamatorio reparativo que depende de los elementos procedentes del hueso subcondral, y encontramos la aparición de un hematoma que favorece la migración celular de fibroblastos y de células mesenquimales, la síntesis de matriz extracelular, siendo el coágulo formado inicialmente la base de la respuesta reparadora. Este tejido de reparación tiene características similares al fibrocartílago, con propiedades mecánicas inferiores al cartílago hialino y con escasa capacidad de integración con el cartílago adyacente. Presenta una organización macromolecular de la matriz extracelular distinta; así, aparecen altos niveles de colágeno de tipo 1, a diferencia del colágeno de tipo 2, predominante en el cartílago hialino, y los proteoglicanos propios del cartílago hialino son sustituidos por otros. Este tejido de reparación no solo difiere en su composición del cartílago hialino, sino que además sufre un proceso degenerativo más precoz y favorece el deterioro del cartílago adyacente, pues los condrocitos adyacentes a este nuevo tejido degeneran.

www.medilibros.es

4.2. Clínica

La presentación clínica es variable en función de la intensidad del traumatismo y de las estructuras articulares afectas. De modo general encontraremos:

- **Dolor:** de características mecánicas, por trasladarse la carga al hueso subcondral, al haberse superado la capacidad de carga de la articulación.
- **Derrame articular:** si la lesión es condral, se formará un derrame de tipo hemartros, mientras que si la lesión es osteocondral, y, por tanto, llega al hueso subcondral, aparecerá un lipohemartros, es decir, un hemartros con gotas de grasa procedentes del hueso en el sobrenadante.
- **Limitación funcional:** como consecuencia del dolor y del derrame articular.

- **Bloqueos articulares:** aparecerán si existen cuerpos libres.
- **Signos y síntomas de las lesiones de partes blandas articulares asociadas:** por ejemplo, ante una lesión ligamentosa asociada aparecerá inestabilidad articular.

4.3. Diagnóstico

El proceso diagnóstico debe comenzar por la **anamnesis** y una **exploración física** adecuada. En la anamnesis cobra mucha importancia el mecanismo lesional, que, además, del diagnóstico de la lesión condral, nos puede hacer sospechar lesiones asociadas, como lesiones ligamentosas.

Entre las **pruebas complementarias** la radiografía simple tiene una utilidad limitada. La tomografía computarizada (TC) puede ser útil ante una lesión osteocondral para valorar el grado de afectación ósea, aunque la prueba de elección para este tipo de lesiones es la **resonancia magnética** (RM), que nos permite valorar la localización precisa, el grado de afectación y su extensión. La punción articular y el análisis del líquido obtenido pueden orientarnos en el diagnóstico.

El **diagnóstico definitivo** se realiza mediante la visualización directa de la lesión con la realización de una **artroscopia.** La **clasificación de Outerbridge** permite diferenciar distintos grados de lesión condral atendiendo a su aspecto macroscópico al visualizarlos con el artroscopio:

0. Cartílago de consistencia y apariencia **normales.**
1. **Reblandecimiento** del cartílago articular a la palpación.
2. **Fibrilación** superficial del cartílago.
3. **Fisuración** del cartílago (fig. 11.2A).
4. Denudación a hueso subcondral **(úlcera condral)** (fig. 11.2B).

4.4. Tratamiento

Para la reparación de las lesiones condrales se debe tomar en consideración la profundidad del defecto, la madurez del tejido y la localización de la lesión dentro de la articulación.

De manera general, hay que evitar la exposición de la articulación al aire; evacuar el derrame articular si está a tensión; proteger la articulación de la carga, el uso, por ejemplo, de bastones ingleses; limitar la movilidad articular inicialmente pero evitando el uso de una inmovilización rígida prolongada; tratar los síntomas asociados, como el dolor, y extraer los cuerpos libres si estos son de tamaño significativo.

TRATAMIENTO QUIRÚRGICO

- Las lesiones condrales que aparecen como consecuencia de fracturas con extensión a una articulación requieren la reducción anatómica de la superficie articular afecta y una síntesis estable.
- Las lesiones condrales parciales se tratan de forma artroscópica mediante afeitado y regularización de la lesión.
- Los defectos completos pueden ser tratados de diversas maneras: perforaciones del hueso subcondral para provocar una respuesta reparativa; colocación de injertos autólogos (a veces en forma de múltiples cilindros o mosaicoplastia) o de aloinjertos (fig. 11.3), y, finalmente, implantes de condrocitos autólogos cultivados. Existen actualmente numerosos estudios en marcha de técnicas de ingeniería tisular para la reparación de lesiones condrales.

www.edilibros.com

5. LESIONES CAPSULOLIGAMENTARIAS

5.1. Anatomía de los ligamentos

Se trata de un tejido conjuntivo rico en colágeno de tipo 1 en el que predominan fibras de elastina y fibronectina, y

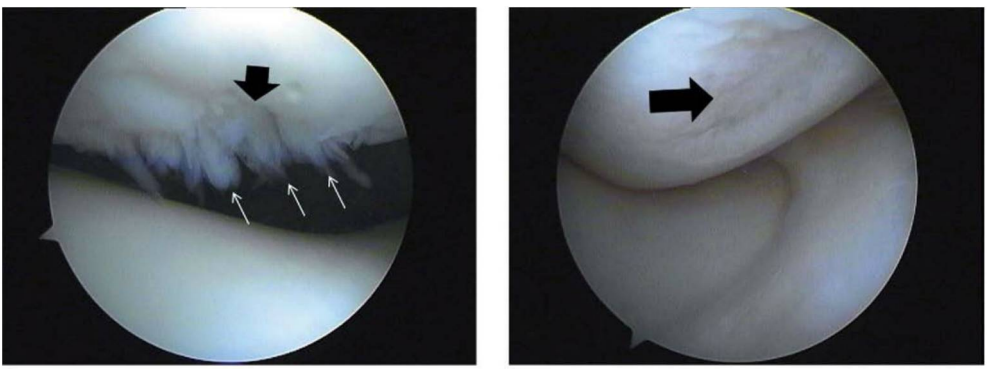

FIGURA 11.2
Lesiones condrales vistas mediante artroscopia. **A.** Lesión de grado 3 de Outerbridge donde se aprecia la fisuración del cartílago *(flecha gruesa)*. Se aprecian también áreas de fibrilación *(flechas finas)*, que corresponderían a un grado 2. **B.** Úlcera condral de grado 4 de Outerbridge *(flecha gruesa)* donde se observa un área denudada de cartílago con exposición del hueso subcondral.

© Elsevier. Fotocopiar sin autorización es un delito.

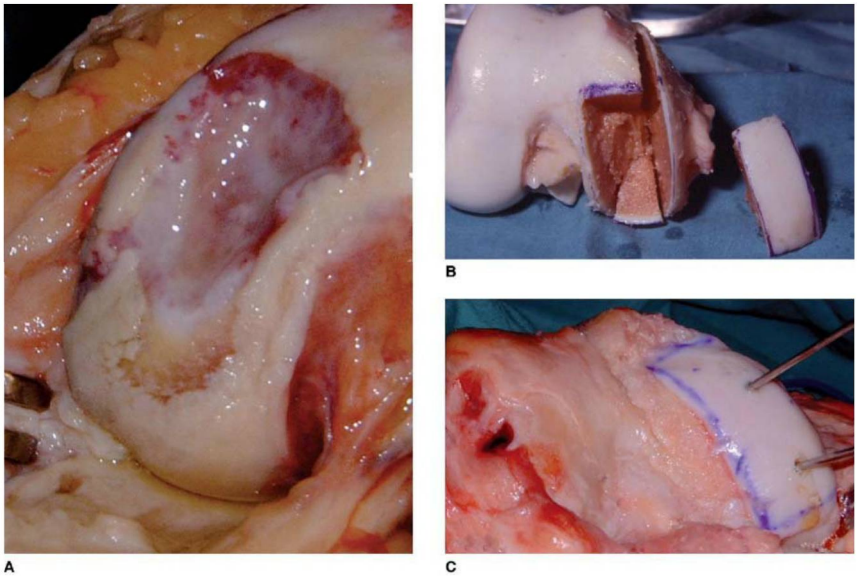

FIGURA 11.3
Trasplante osteocondral mediante uso de aloinjerto. **A.** Imagen quirúrgica de una gran úlcera condral. **B.** Aloinjerto de fémur distal en el que se ha procedido al tallado de un área del mismo tamaño al de la lesión que se debe reparar. **C.** Resultado final del aloinjerto fijado mediante agujas en el área previamente lesionada.

que se caracteriza por tener un escaso número de fibrocitos. Su **función** consiste en unir entre sí los huesos que forman una articulación, participar en la estabilidad articular, guiar el recorrido del movimiento y recoger información propioceptiva gracias a la rica inervación que poseen. Los ligamentos tienen un comportamiento viscoelástico, es decir, su deformidad depende de la tensión a la que se vean sometidos y durante cuánto tiempo lo estén.

Existen dos tipos de ligamentos en función de su localización respecto de la articulación:

- **Ligamentos extraarticulares:** se encuentran fuera de la cápsula articular (p. ej., ligamento lateral externo de la rodilla). Cuando se produce una lesión de este tipo de ligamentos, la reparación es posible. El proceso de remodelación y maduración dura hasta 1 año con reorientación de los haces de colágeno según las líneas de fuerza. Hasta la maduración de las nuevas fibras formadas puede existir laxitud articular.
- **Ligamentos intraarticulares:** se encuentran dentro de la cápsula articular (p. ej., ligamentos cruzados de la rodilla). Las lesiones que afectan a estos ligamentos no cicatrizan de manera espontánea, pues el proceso reparativo es impedido por el líquido sinovial.

5.2. Esguinces

Podemos definir el esguince como la elongación o rotura de un ligamento debido a un estiramiento súbito en el que se supera la máxima tensión soportable por el ligamento.

ETIOPATOGENIA

Existen dos tipos de esguinces según el nivel del ligamento en el que se produce la lesión:

1. **Esguinces intersticiales:** se producen en el cuerpo del ligamento y es el que aparece asociado normalmente a traumatismos de baja energía.
2. **Esguinces de la unión:** se produce a nivel de la inserción del ligamento en el hueso. Se asocian a traumatismos de alta energía, y pueden ser una avulsión simple o una fractura por arrancamiento de la inserción ligamentosa.

ANATOMÍA PATOLÓGICA

Se describen tres grados de lesión ligamentosa:

- **Grado I: esguince leve.** Existe deformación plástica con microrroturas del ligamento pero no hay laxitud, en la exploración física, de la articulación.
- **Grado II: esguince moderado.** Aparecen roturas y focos hemorrágicos visibles macroscópicamente, pero sigue conservándose la continuidad ligamentosa y no hay laxitud articular.
- **Grado III: esguince grave-rotura ligamentosa.** Se trata del grado máximo de lesión en el que hay discontinuidad ligamentosa y laxitud clínica de la articulación afectada.

CLÍNICA

Varía según el grado del esguince:

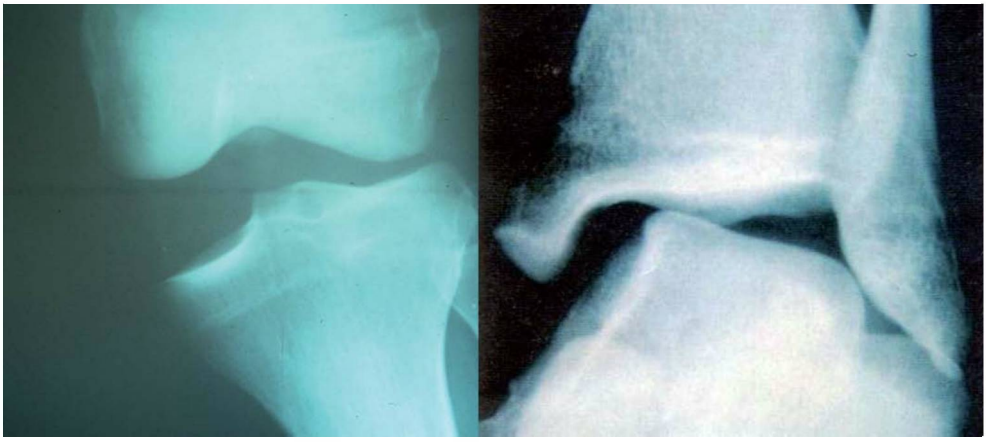

FIGURA 11.4
Imágenes radiográficas de una rodilla *(izquierda)* y un tobillo *(derecha)* donde se aprecia la inestabilidad articular al realizar radiografías de estrés. Obsérvense el bostezo articular en valgo, por la asimetría entre los compartimentos medial y lateral en la rodilla, y la inestabilidad en varo del tobillo, con subluxación lateral del astrágalo.

- **Grado I:** existe dolor a la palpación local, al forzar el movimiento que pone en tensión el ligamento o al cargar la articulación. No existe laxitud articular.
- **Grado II:** el dolor es más intenso y aparecen edema e inflamación local moderados, pero la articulación sigue siendo estable.
- **Grado III:** existe dolor a la palpación local, pero en este caso, al estar el ligamento completamente roto, el dolor no aumenta con las maniobras de estrés articular, pero estas maniobras sí provocan laxitud articular, lo que se conoce como «bostezo». A la inspección se aprecian también edema, inflamación y hematoma local. Si se trata de un ligamento intraarticular, obtendremos hemartros de la punción articular.

DIAGNÓSTICO

En los esguinces de grados I y II el diagnóstico se basa en la anamnesis y en la exploración física, en la que destaca la estabilidad articular al realizar las maniobras de estrés. La radiografía simple es normal. La **RM** es la prueba más útil para detectar el grado de lesión ligamentosa y, en estos casos, aparecen edema e inflamación intrasustancia, manteniéndose la continuidad de las fibras ligamentosas.

En los esguinces de grado III, en la exploración física destaca que las maniobras de estrés articular son positivas. Si realizamos radiografías de estrés, observaremos bostezo articular (fig. 11.4). La RM demostrará falta de continuidad del ligamento. Podremos observar el fragmento óseo en las fracturas por arrancamiento al realizar el estudio radiográfico.

TRATAMIENTO

El objetivo del tratamiento de un esguince es conseguir una articulación móvil y estable.

Como se ha indicado anteriormente, se debe distinguir si la lesión es de un ligamento extraarticular o de uno intraarticular:

- **Ligamentos extraarticulares:** en general, el tratamiento es conservador y la cirugía se reserva para los casos en los que se produce una fractura por arrancamiento con separación de fragmento óseo, si existen heridas asociadas o si se produce la interposición de partes blandas entre los cabos.
- **Ligamentos intraarticulares:** al no producirse un proceso reparativo adecuado, las roturas de estos ligamentos requieren tratamiento quirúrgico.

Tratamiento conservador

Es el empleado en la mayoría de los casos. Tiene como base el reposo, la aplicación de hielo, la compresión (vendaje compresivo) y la elevación, lo que responde al acrónimo RICE (del inglés *rest, ice, compression, elevation*). Se suele añadir un tratamiento analgésico o antiinflamatorio. El grado de inmovilización varía según la gravedad del esguince, pero tiende a ser lo más funcional posible para la articulación. Se recomienda comenzar la fisioterapia una vez pasada la fase aguda del esguince, aproximadamente 5-7 días después de la lesión.

Tratamiento quirúrgico

Los ligamentos extraarticulares se pueden reparar mediante sutura con o sin la ayuda de un refuerzo con una plastia, si se trata de una lesión intrasustancia. Si es un arrancamiento, se debe realizar la reinserción del ligamento en el hueso mediante un anclaje o similar. Si lo que ha ocurrido es la fractura por arrancamiento de la inserción, se fijará el fragmento óseo con material de osteosíntesis.

Para los ligamentos intraarticulares se realiza una reconstrucción con autoinjerto o aloinjerto.

© Elsevier. Fotocopiar sin autorización es un delito.

Cuadro 11.2 ESQUEMA DE TRATAMIENTO DE LOS ESGUINCES SEGÚN SU GRAVEDAD

Grado I: leve
- Frío local. Analgésicos y antiinflamatorios no esteroideos.
- Vendaje adhesivo elástico durante 15 días.
- Fisioterapia.

Grado II: moderado
- Inmovilización durante 3-4 semanas:
  - Contención elástica *(strapping)*.
  - Vendaje enyesado.
  - Ortesis estabilizadora.
- Antiinflamatorio.
- Fisioterapia.

Grado III: grave
- Reparación quirúrgica precoz (< 4 días).
- Vendaje enyesado durante 4 semanas.
- Fisioterapia.

En el cuadro 11.2 se esquematiza el tratamiento de los esguinces según su gravedad.

COMPLICACIONES

Pueden aparecer complicaciones tras un esguince bien porque la recuperación o reparación de la lesión se haga deficiente o porque esta sea excesiva.

- **Reparación deficiente:** puede deberse a una falta de estabilización o porque se haya producido una lesión grave de las partes blandas. Esto tiene como consecuencia una laxitud e inestabilidad articular. Se puede optar por un tratamiento conservador mediante fisioterapia para tratar de mejorar la inestabilidad articular y, si esta fracasa, el tratamiento quirúrgico consistirá en la reparación del ligamento mediante retensaje, refuerzo o reconstrucción.
- **Reparación excesiva:** puede aparecer en lesiones graves, si aparecen infecciones, si la cirugía de reparación fue extensa o prolongada, o si la inmovilización se prolongó demasiado en el tiempo. Cualquiera de estos factores puede tener como consecuencia una rigidez articular. El tratamiento inicial consistirá en fisioterapia para mejorar el balance articular, y si no mejora puede recurrirse a una movilización bajo anestesia de la articulación o a una artrólisis de la misma.

6. INESTABILIDAD ARTICULAR. LUXACIONES

Se define la inestabilidad articular como la pérdida del contacto normal entre las superficies articulares.

6.1. Clasificación

La inestabilidad articular se puede clasificar de diferentes formas atendiendo al grado de inestabilidad, a la cronología, a la etiología, a la intencionalidad o a la dirección.

SEGÚN EL GRADO DE INESTABILIDAD

- **Luxación:** se trata de la pérdida permanente de contacto entre las superficies articulares. Requiere maniobras de reducción para recuperar el contacto perdido.
- **Subluxación:** existe una pérdida parcial del contacto entre las superficies, y normalmente se produce una reducción espontánea y una vuelta al contacto articular normal.
- **Fractura-luxación:** toda aquella luxación que lleva asociada una fractura de uno de los extremos articulares.

SEGÚN LA CRONOLOGÍA DE LA INESTABILIDAD

Atendiendo al tiempo transcurrido desde la aparición de la inestabilidad hasta el diagnóstico, distinguimos entre inestabilidad congénita, aguda, crónica, inveterada, recidivante o habitual.

- **Congénita:** por ausencia o anomalía del desarrollo de los extremos óseos.
- **Aguda:** episodio reciente de inestabilidad.
- **Crónica:** se prolonga durante más de 72 h.
- **Antigua o inveterada:** aquella que ha permanecido sin diagnosticar al menos durante 3 semanas.
- **Recidivante:** cuando la articulación ha tenido varios episodios de inestabilidad (suele utilizarse un criterio mínimo de tres).
- **Habitual:** se emplea en ocasiones como sinónimo de recidivante y, por otros autores, para señalar aquellas articulaciones que presentan inestabilidad en los movimientos habituales de la vida diaria.

SEGÚN LA ETIOLOGÍA DE LA INESTABILIDAD

- **Traumática:** se trata de la forma más frecuente, y se produce por una posición forzada de la articulación. Esta postura forzada puede ser consecuencia de un traumatismo directo, indirecto o de una contracción muscular brusca. Se manifiesta clínicamente por dolor agudo en reposo y a la manipulación.
- **Atraumática:** tiene un comienzo insidioso, con molestias leves y reducción espontánea de los episodios de inestabilidad. Aparece en personas con hiperlaxitud articular, aunque también puede ser adquirida.

SEGÚN LA INTENCIONALIDAD DE LA INESTABILIDAD

Diferenciamos entre voluntaria o involuntaria. Estos últimos casos asocian con cierta frecuencia trastornos de la personalidad.

SEGÚN LA DIRECCIÓN DE LA INESTABILIDAD

La luxación puede ser, o bien unidireccional, o bien multidireccional.

6.2. Luxaciones traumáticas

Desde el punto de vista anatomopatológico se produce una rotura-desinserción de la cápsula y los ligamentos articulares, en mayor o menor grado dependiendo del mecanismo, de la dirección y de la intensidad del traumatismo.

www.medilibros.com

- **Clínicamente** se manifiestan por dolor súbito acompañado de deformidad e impotencia funcional. Este tipo de luxaciones se asocia frecuentemente a lesiones de las estructuras nerviosas y/o vasculares adyacentes, por lo que es fundamental realizar una exploración neurovascular completa ante todo episodio de luxación.
- El **diagnóstico** se basa en la anamnesis y en la exploración física. La radiografía simple es la prueba de imagen de elección en el momento agudo y está debe obtenerse preferiblemente antes y después de cualquier maniobra de reducción.
- El **tratamiento** inicial consiste en volver a colocar las superficies articulares en su correcta localización mediante maniobras de reducción. Existen diferentes maniobras según la articulación afectada y estas pueden realizarse bajo anestesia local o general. En la mayoría de las ocasiones las maniobras de reducción de la luxación son satisfactorias de forma cerrada, pero, si no es así, puede ser necesario la reducción abierta de la misma. Una vez reducida la articulación, se debe comprobar su estabilidad, pues la persistencia de la inestabilidad puede indicar la presencia de una fractura asociada. Se debe realizar siempre una nueva exploración neurovascular distal después de cada maniobra de reducción. La articulación luxada se inmoviliza durante un período de tiempo variable, aunque de forma aproximada 3 semanas es el tiempo que suelen requerir las partes blandas lesionadas para cicatrizar. Pasado el período de inmovilización está indicado uno de rehabilitación, para recuperar el balance articular y fortalecer la musculatura.
- **Complicaciones:**
  - **Inestabilidad articular:** tras un episodio de luxación puede aparecer una inestabilidad articular debido a la falta de reparación adecuada de las lesiones capsuloligamentosas. La articulación se hace inestable ante traumatismos menores o movimientos habituales.
  - **Necrosis avascular:** si en el momento de la luxación se produce una lesión de la vascularización epifisaria, puede producirse una necrosis avascular en los meses posteriores a la luxación.
  - **Artrosis secundaria:** la pérdida de contacto entre las superficies articulares puede producir la lesión del cartílago articular y, por tanto, la degeneración artrósica de la articulación.
  - **Lesiones neurovasculares:** la afectación de las estructuras vasculares a consecuencia de una luxación puede conllevar la aparición de isquemia crónica, alteraciones del retorno venoso, edemas linfáticos, etc. La lesión de los nervios puede dejar como secuela la presencia de paresias, disestesias o parálisis.

En la tabla 11.2 se resumen las distintas formas de inestabilidad articular.

7. LESIONES DEL FIBROCARTÍLAGO

Los fibrocartílagos son estructuras intraarticulares de origen cartilaginoso que facilitan el deslizamiento articular, mejoran la congruencia entre los extremos óseos, amortiguan la intensidad de las cargas que recibe la articulación, participan en la estabilidad articular y generan información propioceptiva.

Algunos ejemplos de fibrocartílagos son los meniscos en la rodilla, el rodete glenohumeral del hombro o el fibrocartílago triangular de la muñeca, siendo estos tres, además, los más frecuentemente lesionados.

- Las **características anatomopatológicas** de los fibrocartílagos son importantes para entender el proceso de

TABLA 11.2 Formas de clasificación de la inestabilidad articular atendiendo a diferentes parámetros

Grado de inestabilidad	Luxación	Pérdida permanente de contacto articular
	Subluxación	Pérdida parcial de contacto
	Fractura-luxación	Luxación asociada a fractura de uno de los huesos
Cronología	Congénita	Ausencia o anomalía del desarrollo de los extremos óseos
	Aguda	Episodio reciente de inestabilidad
	Crónica	Se prolongan durante más de 72 h
	Inveterada	Sin diagnosticar al menos 3 semanas
	Recidivante	Varios episodios de inestabilidad
	Habitual	Inestabilidad en los movimientos normales de la vida diaria
Etiología	Traumática	Tras un acontecimiento traumático
	Atraumática	No ha existido traumatismo claro
Intencionalidad	Voluntaria	El paciente puede producir la inestabilidad
	Involuntaria	El paciente no controla la inestabilidad
Dirección	Unidireccional	Inestabilidad siempre en la misma dirección
	Multidireccional	Inestabilidad en distintas direcciones

Asociaciones frecuentes de inestabilidad articular

Grado	Cronología	Etiología	Intencionalidad	Dirección	Ejemplo
Luxación	Aguda	Traumática	Involuntaria	Unidireccional	Codo y hombro
Luxación	Recidivante	Atraumática	Voluntaria	Multidireccional	Hombro
Subluxación	Crónica	Atraumática	Involuntaria	Unidireccional	Trapecio-metacarpiana

© Elsevier. Fotocopiar sin autorización es un delito.

reparación de estas estructuras ante una lesión. La vascularización llega al tercio del fibrocartílago que está en contacto con la cápsula articular a través de su inserción, y serán las lesiones en esa zona del fibrocartílago las que tendrán potencial de cicatrización, mientras que las lesiones en otras zonas del fibrocartílago no podrán cicatrizar por la falta de vascularización.

- **Clínica:** las lesiones de fibrocartílago se manifiestan clínicamente por dolor, derrame articular y síntomas mecánicos por atrapamiento, como pueden ser chasquidos, bloqueos o seudobloqueos, o por inestabilidad o aprensión articular.
- **Diagnóstico:** se realiza fundamentalmente mediante la anamnesis y la exploración clínica. La prueba complementaria más útil para el diagnóstico de las lesiones de fibrocartílago es la RM. El diagnóstico definitivo se realiza hoy día mediante artroscopia.
- **Tratamiento:** inicialmente se realiza un tratamiento sintomático de forma parecida a como se hace en caso de esguince. Si la sintomatología no remite o aparecen síntomas mecánicos o de inestabilidad, el tratamiento debe ser quirúrgico. Entre las opciones de tratamiento quirúrgico se encuentran las siguientes:
  - **Reparación:** si la lesión es en la zona vascular periférica, mediante la realización de una sutura o la reinserción de fibrocartílago.
  - **Desbridamiento:** se realiza una resección parcial de la lesión; es la opción elegida cuando la parte de fibrocartílago afectada es la no vascularizada.
  - La **resección completa de los fibrocartílagos** como forma de tratamiento en articulaciones de carga ha demostrado ser perjudicial a largo plazo por el aumento de la tendencia a desarrollar artrosis.

8. HERIDAS ARTICULARES

- **Definición:** solución de continuidad de partes blandas que establecen comunicación entre el interior de una articulación y el exterior.
- **Etiopatogenia:**
  - **De fuera adentro:** mayor riesgo de infección.
  - **De dentro afuera:** en el contexto de fracturas o luxaciones articulares.
- **Anatomía patológica:** se debe valorar el grado de lesión de las diferentes estructuras articulares. Las características fisiológicas de las articulaciones facilitan el riesgo de artritis aguda postraumática tras una herida articular.
- **Clasificación:** fue descrita por Collins en 1988 y define cuatro tipos:
  - **Tipo 1:** perforación o desgarro simple de la cápsula sin daños extensos de partes blandas.
  - **Tipo 2:** perforación o desgarro simple o múltiple de la cápsula con lesión extensa de partes blandas.
  - **Tipo 3:** fractura abierta periarticular con extensión a la articulación subyacente.
  - **Tipo 4:** luxación abierta o lesión vascular o nerviosa asociada que precisa reparación quirúrgica.
- **Diagnóstico:** se realiza fundamentalmente gracias a la exploración física. Si existen dudas de la presencia de una herida articular, por tratarse, por ejemplo, de lesiones puntiformes producidas por un objeto punzante, pueden utilizarse estudios de imagen, como la artrografía o, más empleada en la actualidad, la artroscopia por RM. El diagnóstico definitivo se realiza mediante exploración quirúrgica de la herida.
- **Tratamiento:** el objetivo fundamental del tratamiento de las heridas articulares es prevenir la aparición de infecciones, facilitar la curación de partes blandas y lesiones asociadas, y restablecer la función articular. El primer paso ante un herida articular es la toma de muestras microbiológicas para, a continuación, administrar antibioterapia empírica y profilaxis antitetánica. En la mayoría de las ocasiones se debe realizar una exploración quirúrgica de la herida, en la que se lava y desbrida la lesión y se lleva a cabo un cierre primario, si es posible, o se realiza una cobertura adecuada para proceder a un cierre diferido. La articulación afectada se inmoviliza mediante vendaje o férula.
- **Complicaciones:** el mayor riesgo tras una herida articular es la aparición de infección, que requiere un tratamiento agresivo mediante antibioterapia y lavados quirúrgicos. La aparición de fibrosis articular postraumática puede conllevar la aparición de rigidez articular. Si a consecuencia de la herida se lesiona alguno de los estabilizadores de la articulación, puede aparecer inestabilidad residual, que requerirá tratamiento quirúrgico.

9. CONCLUSIONES

- El cartílago articular está formado mayoritariamente por agua y macromoléculas, entre las que destaca el colágeno de tipo 2. Su composición y estructura le permiten cumplir su función biomecánica y de lubrificación de las articulaciones.
- Las patologías traumáticas más importantes que afectan al cartílago articular son la lesión condral y la osteocondral, cuya reparación está dificultada por ser el cartílago un tejido aneural, avascular y alinfático.
- Un ligamento es una estructura de tejido conjuntivo que une dos estructuras óseas entre sí. Existen ligamentos intra- y extraarticulares, que se comportan de manera distinta ante una lesión.
- Un esguince es la elongación o rotura de un ligamento. Se caracteriza por inflamación y bostezo articular si el ligamento está roto. El diagnóstico es fundamentalmente clínico, y el tratamiento conservador es el más habitual.
- La inestabilidad articular tiene diversas formas de presentación, de las que la más frecuente es la luxación traumática. Es importante pensar en las posibles lesiones, sobre todo neurovasculares, que pueden acompañar a una inestabilidad articular.
- El fibrocartílago articular es un tipo de cartílago presente en algunas articulaciones para, entre otras funciones, hacerlas más congruentes. Su lesión puede ocasionar dolor e inestabilidad articular.
- Las heridas articulares ponen en grave riesgo de infección a las articulaciones, por lo que son fundamentales un diagnóstico certero y un tratamiento precoz.

www.medilibros.com

Lecturas recomendadas

Akeson W, Amiel D, Abel M, Garfin S, Woo S. Effects of inmobilization on joints. Clin Orthop Relat Res 1987;219:28-37.

Arnoczky SP, Warren RF. The microvasculature of the meniscus and its response to injury: An experimental study in the dog. Am J Sports Med 1983;11:131-41.

Brittberg M, Lindahl A, Nilsson A, Ohlsson C, Isaksson O, Peterson L. Treatment of deep cartilage defects in the knee with autologous chondrocyte transplantation. N Engl J Med 1994;331:889-95.

Brittberg M, Winalski CS. Evaluation or cartilageinjuries and repair. J Bone Joint Surg 2003;85-A(S2):58-69.

Chubinskaya S, Malfait A, Wimmer M. Form and Function of Articular Cartilage. En: O'Keefe R, Jacobs J, Chu C, Einhorn Th, editors. Orthopaedic Basic Science. 4th ed. Rosemont: American Academy of Orthopaedic Surgeons; 2013. p. 183-97.

Levy BA, Stuart MJ. Treatment of PCL, ACL, and lateral-side knee injuries: acute and chronic. J Knee Surg 2012;25(4):295-305.

Loredo R, Sanders TG. Imaging of osteochondral injuries. Clin Sports Med 2001;20(2):249-78.

Rolauffs B, Williams JM, Grodzinsky AJ, Kuettner KE, Cole AA. Distinct horizontal patterns in the spatial organization of superficial zone chondrocytes of human joints. J Struct Biol 2008;162(2):335-44.

Tuan R, Mauck R. Articular Cartilage Repair and Regeneration. En: O'Keefe R, Jacobs J, Chu C, Einhorn Th, editors. Orthopaedic Basic Science. 4th ed. Rosemont: American Academy of Orthopaedic Surgeons; 2013. p. 309-27.

Van den Bekerom MP, Kerkhoffs GM, McCollum GA, Calder JD, van Dijk CN. Management of acute lateral ankle ligament injury in the athlete. Knee Surg Sports Traumatol Arthrosc 2013;21(6):1390-5.

© Elsevier. Fotocopiar sin autorización es un delito.

AUTOEVALUACIÓN

1. ¿Cuál de las siguientes no corresponde a un tipo de articulación?
- **a.** Sinartrosis.
- **b.** Anfiartrosis.
- **c.** Diartrosis.
- **d.** Plaquiartrosis.
- **e.** Articulación sinovial.

Respuesta correcta: d.

Respuesta razonada: Existen tres tipos de articulaciones: 1) sinartrosis, sin movilidad entre los segmentos óseos; 2) anfiartrosis, con escasa movilidad, y 3) diartrosis, también llamada «articulación sinovial», con movilidad entre los segmentos óseos que la forman.

2. Indique la secuencia correcta de la composición del cartílago articular de mayor a menor porcentaje:
- **a.** Agua, condroitinsulfato, colágeno, dermatán-sulfato, fibronectina.
- **b.** Agua, colágeno, condroitinsulfato, dermatán-sulfato, fibronectina.
- **c.** Agua, colágeno fibronectina, dermatán-sulfato, condroitinsulfato.
- **d.** Agua, condroitinsulfato, colágeno, dermatán-sulfato, fibronectina.
- **e.** Agua, colágeno, fibronectina, condroitinsulfato, dermatán-sulfato.

Respuesta correcta: b.

Respuesta razonada: La composición del cartílago articular se divide en componente celular y extracelular; este último está compuesto por agua (60-80%); macromoléculas (20-40%), de las cuales son colágeno en un 60% y proteoglicanos en un 25% —de ellos, los más abundantes son el condroitinsulfato y el dermatán-sulfato—, y proteínas no colágenas (10%), entre ellas la fibronectina.

3. En la exploración artroscópica de rodilla a una paciente de 57 años de edad, por una rotura del menisco interno sintomática, usted observa una lesión condral de grado 2 en el cóndilo femoral interno de aproximadamente 1 cm^2. La actitud más adecuada ante el hallazgo será:
- **a.** Meniscectomía parcial e infiltración con ácido hialurónico.
- **b.** Meniscectomía total y plantear un trasplante de condrocitos en un segundo tiempo.
- **c.** Meniscectomía parcial, y afeitado y regularización de la lesión condral.
- **d.** Meniscectomía parcial y trasplante de condrocitos.
- **e.** Ante el grado de la lesión condral y la edad de la paciente está indicada la implantación de una prótesis total de rodilla.

Respuesta correcta: c.

Respuesta razonada: Existen cinco grados de lesión condral según la clasificación de Outerbridge, de los que el grado 2 corresponde a una fibrilación superficial del cartílago. Este tipo de lesiones se tratan mediante afeitado y regularización de las mismas, dejándose el trasplante de condrocitos para los casos de grado 4, cuando ya existe úlcera condral. Las meniscectomías deben ser lo más conservadoras posible. La implantación de una prótesis total de rodilla depende de la clínica de la paciente, no solo de los hallazgos en pruebas de imagen o artroscópicos.

4. Un paciente de 24 años de edad consulta tras sufrir un choque mientras jugaba al fútbol. Refiere dolor e inflamación en la cara externa del tobillo, y le cuenta que ha podido deambular tras el choque. En la atención en urgencias de este paciente usted no podría:
- **a.** Pedirle que intente dar algunos pasos.
- **b.** Colocarle el tobillo en alto y aplicarle hielo.
- **c.** Colocarle un vendaje compresivo.
- **d.** Colocarle una férula.
- **e.** Todas las opciones anteriores pueden ser adecuadas para este paciente.

Respuesta correcta: e.

Respuesta razonada: La sospecha diagnóstica es un esguince de tobillo. Está indicado cuando el paciente camina tras el traumatismo pedirle que camine para valorar la impotencia funcional. El tratamiento incluye elevación y hielo entre otras medidas. La inmovilización puede realizarse con un vendaje compresivo o con una férula si existe mucha tumefacción e impotencia funcional.

www.medilibros.com

5. La exploración indispensable ante un episodio de luxación traumática de una articulación es:
- **a.** Comprobación del rango de movilidad articular.
- **b.** Comprobación del estado neurovascular distal.
- **c.** Realización de una resonancia magnética.
- **d.** Comprobación de la movilidad de la articulación contralateral.
- **e.** Estudio Doppler de las estructuras vasculares distales.

Respuesta correcta: b.

Respuesta razonada: Ante una luxación traumática existe riesgo de que se lesionen las estructuras neurovasculares que pasan alrededor de la articulación, por lo que es imprescindible la exploración neurovascular distal del miembro afecto antes y después de cualquier intento de reducción de una luxación.

6. El diagnóstico definitivo de una lesión del fibrocartílago triangular de la muñeca se realiza mediante:
- **a.** Exploración física.
- **b.** Radiografía simple.
- **c.** Ecografía.
- **d.** Resonancia magnética.
- **e.** Artroscopia.

Respuesta correcta: e.

Respuesta razonada: El diagnóstico definitivo de las lesiones de fibrocartílago se realiza mediante artroscopia, en la que se visualiza directamente la lesión.

© Elsevier. Fotocopiar sin autorización es un delito.

CAPÍTULO 12

Cirugía de las artropatías degenerativas, inflamatorias y de la osteopatía de Paget

Francisco Forriol Campos

ÍNDICE DEL CAPÍTULO

1. **Introducción** 113
   1.1. Clasificación de las artropatías inflamatorias 113
2. **Artritis reumatoide** 113
   2.1. Patogenia 113
   2.2. Clínica y diagnóstico 113
   2.3. Estudio por la imagen 114
   2.4. Analítica 114
   2.5. Pronóstico 115
   2.6. Tratamiento 115
   2.7. Cirugía de las artropatías reumatoides 116
3. **Artritis psoriásica** 117
4. **Espondilitis anquilopoyética o enfermedad de Bechterew** 117
   4.1. Patogenia 117
   4.2. Clínica y diagnóstico 117
   4.3. Diagnóstico por la imagen 118
   4.4. Diagnóstico de laboratorio 118
   4.5. Tratamiento 118
   4.6. Cirugía de la espondiloartritis anquilopoyética 119
5. **Artritis gotosa** 119
   5.1. Clínica 119
   5.2. Diagnóstico de laboratorio 119
   5.3. Tratamiento 119
6. **Artropatías degenerativas (artrosis)** 119
   6.1. Patogenia de la artrosis 120
   6.2. Clínica 120
   6.3. Tratamiento 120
   6.4. Cirugía articular 121
7. **Osteopatía de Paget (osteítis deformante)** 122
   7.1. Patología 123
   7.2. Clínica 124
   7.3. Diagnóstico 124
   7.4. Analítica 124
   7.5. Tratamiento 124
   7.6. Cirugía en la osteopatía de Paget 124
8. **Conclusiones** 124

www.medilibros.com

OBJETIVOS DEL CAPÍTULO

- Conocer el impacto que determinadas patologías inflamatorias tienen en el aparato locomotor.
- Describir la artritis reumatoide como enfermedad multisistémica y con gran impacto osteomuscular. Caracterizar la clínica articular y de partes blandas. Conocer su tratamiento multidisciplinar, desde los fármacos hasta la sustitución articular.
- Identificar la artritis psoriásica y la artritis gotosa como posibles etiologías de artropatía inflamatoria.
- Saber diferenciar las características típicas de la espondilitis anquilopoyética de otras artropatías inflamatorias, con especial atención a la afectación del esqueleto axial.
- Entender el concepto de artrosis, su patogenia y su sintomatología.
- Introducir los diversos tratamientos disponibles para el tratamiento de la artrosis, desde la sinovectomía hasta los recambios protésicos.
- Conocer las manifestaciones de la osteopatía de Paget para su correcto diagnóstico e introducir la terapéutica de la enfermedad.

© 2015. Elsevier España, S.L.U. Reservados todos los derechos

1. INTRODUCCIÓN

La mayoría de las patologías sinoviales son inflamatorias o postraumáticas y producen una sintomatología común, con dolor, derrame articular y limitación de la movilidad.

La inflamación es una manifestación clínica muy frecuente del sistema musculoesquelético y, por tanto, también de las articulaciones. En algunos casos, como ocurre con la artritis séptica, se puede conocer el microorganismo que la produce. Sin embargo, la mayoría son de origen desconocido.

1.1. Clasificación de las artropatías inflamatorias

Las artropatías inflamatorias pueden clasificarse de la siguiente manera:

- **Artropatías sépticas,** que a su vez serán piógenas, productoras de pus o granulomatosas, o productoras de granulomas, como la artritis tuberculosa.
- **Trastornos inflamatorios inespecíficos e idiopáticos de las artritis reumáticas.** Las artropatías inflamatorias inespecíficas son catalogadas en muchas ocasiones como «enfermedades reumáticas» y muchas de ellas se manifiestan en las articulaciones como «artritis reumática». Se pueden clasificar en:
  - **Poliartritis inflamatoria de etiología desconocida** (artritis reumática, espondilitis anquilosante y fiebre reumática).
  - **Artritis degenerativa o artrosis,** también conocida como «osteoartritis». La incluimos en este apartado, aunque forma un grupo especial, pues representa un desgaste lento y progresivo de una articulación con un importante proceso inicial de inflamación de la sinovial (tabla 12.1).
- **Artritis metabólicas,** como la gota.
- **Artritis traumáticas,** caracterizadas por una inflamación crónica debida a lesiones físicas repetidas, generalmente por microtraumatismos, o irritación mecánica, como las bursitis o las tenosinovitis estenosantes.

En este capítulo consideraremos los procesos inflamatorios articulares no sépticos.

2. ARTRITIS REUMATOIDE

La artritis reumatoide es una enfermedad inflamatoria crónica sistémica de etiología incierta, caracterizada por una poliartritis erosiva simétrica que produce una incapacidad progresiva. Se caracteriza por un curso variable y prolongado, con exacerbación y remisión de los dolores articulares y tumefacción que conducen a deformidades progresivas.

Su prevalencia se estima en el 1% de la población, con una relación mujer:hombre de 3:1, aunque esta se reduce con la edad. La prevalencia aumenta con la edad; así, afecta a más del 5% de la población mayor de 70 años. Las articulaciones periféricas, especialmente las de las manos, son las más afectadas inicialmente y su distribución suele ser simétrica.

2.1. Patogenia

La enfermedad reumatoide ocasiona lesiones microvasculares y una proliferación sinovial leve, con linfocitosis perivascular. La inflamación continua ocasiona la hiperplasia de la sinovial erosiva *(pannus)* y tumefacción articular. El depósito de inmunocomplejos y la activación del complemento en las superficies articulares degrada los proteoglicanos y el colágeno. La liberación de citoquinas inflamatorias provoca una lesión articular progresiva, erosión ósea y destrucción de las partes blandas que afecta a las inserciones musculares. Además, por un mecanismo desconocido, los propios condrocitos destruyen el cartílago.

2.2. Clínica y diagnóstico

Las manifestaciones clínicas de la artritis reumatoide son muy variadas en su inicio, forma, distribución, gravedad y evolución. El comienzo suele ser insidioso, aunque no se descarta un comienzo episódico e incluso agudo. Suele empezar en varias articulaciones, pero también puede ser y permanecer monoarticular.

Los pacientes refieren síntomas generalizados, como cansancio, dolor musculoesquelético, fiebre y pérdida de peso, y los síntomas locales más frecuentes son un dolor vago y la rigidez articular. Otros casos debutan únicamente con dolor articular, mono- o poliarticular, sin otros hallazgos

TABLA 12.1 Comparación del líquido sinovial

Líquido sinovial	Artritis reumatoide	Artrosis	Artritis séptica
Volumen	Aumenta	Ligero aumento	Aumenta
Color	Claro o turbio, amarillo-verde	Claro, amarillo	Turbio o purulento
Viscosidad	Baja	Alta	Baja
Coagulación de mucina	Escasa o nula	Normal	Variable
Leucocitos	15.000-20.000/ml 60-70% de neutrófilos	0-2.000/ml < 25% de neutrófilos	> 100.000/ml > 75% de neutrófilos
Glucosa	< 25% de glucosa sérica	= glucosa sérica	< 50% de glucosa sérica
Proteínas	Nivel normal o aumentado	Nivel normal	Nivel aumentado
Otros	Cristales de colesterol variables; complemento bajo		La tinción de Gram puede mostrar microorganismos

© Elsevier. Fotocopiar sin autorización es un delito.

Cuadro 12.1 CRITERIOS DIAGNÓSTICOS DE LA ARTRITIS REUMATOIDE JUVENIL Y CLASIFICACIÓN EN SUBTIPOS

- Edad de aparición < 16 años.
- Artritis en una o más articulaciones, definidas como tumefacción o edema o presencia de dos o más de los siguientes signos: rango de movilidad limitado, molestias o dolor con el movimiento o aumento de la temperatura local.
- Duración de la enfermedad > 6 semanas.
- El tipo de inicio de la enfermedad se clasifica durante los primeros 6 meses en:
  - Poliartritis: cinco o más articulaciones.
  - Enfermedad pauciarticular (oligoartritis): cuatro o menos articulaciones.
  - Enfermedad sistémica: artritis con fiebre intermitente.
- Exclusión de otras formas de artritis juvenil.

sistémicos. Inicialmente se pueden afectar las pequeñas articulaciones de las manos y los pies. El curso clínico puede caracterizarse por períodos asintomáticos de remisión, sobre todo en las fases iniciales.

Las articulaciones más afectadas son las manos, las muñecas, las rodillas, los codos, los pies, los hombros y las caderas. La poliartritis, por su distribución, suele ser bilateral y simétrica.

Los nódulos reumatoideos subcutáneos aparecen en el 30% de los pacientes.

Las deformidades son de presentación rápida por la combinación de diferentes factores, como son el espasmo muscular, la atrofia muscular, la contractura, la subluxación y la retracción capsular y ligamentosa tardía por la fibrosis. Con el tiempo pueden romperse los tendones. El espasmo muscular facilita que las articulaciones se deformen más.

La afectación del pulgar con debilidad de la pinza es frecuente en los pacientes reumáticos.

Las deformidades más frecuentes son en «ojal» (en *boutonnière*), caracterizadas por una flexión de la articulación metacarpofalángica, una hiperextensión de la articulación interfalángica y deformidad en «cuello de cisne».

Cuando el cuadro de artritis reumatoide se presenta en pacientes menores de 16 años con afectación de una o más articulaciones, con una duración superior a las 6 semanas, se considera una artritis reumatoide juvenil (cuadro 12.1) de tipo pauciarticular (cuatro o menos articulaciones afectadas), poliarticular o sistémica (enfermedad de Still), cada una con una forma diferente de afectación articular y pronóstico.

2.3. Estudio por la imagen

La radiografía simple muestra tumefacción de las partes blandas articulares y derrame articular. Más tarde, aparecen una disminución de la densidad ósea con zonas osteolíticas en el hueso subcondral y una reducción del espacio articular.

En etapas tardías se observan las luxaciones o subluxaciones articulares, sobre todo en manos y pies, mientras que la anquilosis ósea, propia de las muñecas y tobillos, es difícil de ver.

El primer signo radiográfico de afectación reumatoidea es la osteopenia local y con la progresión de la enfermedad aparecen erosiones y quistes. Aunque no es frecuente, en ocasiones se observa destrucción articular masiva (tabla 12.2).

La resonancia magnética (RM) permite apreciar los cambios óseos y, especialmente, articulares y de las partes blandas para determinar el derrame articular, la inflamación de la sinovial, formación de *pannus* y distensión capsular.

La tomografía computarizada (TC) puede estar indicada para analizar los cambios óseos previos a la cirugía y caracterizar los defectos y la pérdida ósea mejor que con la radiografía simple.

2.4. Analítica

Es característico el hallazgo de anemia, con un aumento del recuento leucocitario y de la velocidad de sedimentación globular (VSG).

Las pruebas se deben solicitar para confirmar una sospecha o realizar un diagnóstico diferencial, evitando la batería de pruebas por una «artritis». Ante una patología articular inflamatoria, mono- o poliarticular, hay muchas posibilidades, algunas de ellas poco frecuentes, y encontraremos pruebas con falsos positivos.

PRUEBAS EN FASE AGUDA

VSG (tabla 12.3)

La VSG tiene una aplicación limitada como prueba diagnóstica y sirve para confirmar la impresión clínica de la presencia o ausencia de enfermedad inflamatoria.

TABLA 12.2 Estadios radiográficos de artritis reumatoide

Puntuación	Estado radiográfico
0	Sin cambios, articulación normal
1	Inflamación periarticular, osteoporosis, ligero estrechamiento
2	Erosión y estrechamiento leve del espacio articular
3	Estrechamiento moderado y destructivo del espacio articular
4	Destrucción terminal, preservación de la superficie articular
5	Enfermedad mutilante, destrucción de las superficies articulares normales

TABLA 12.3 Analítica de la artritis reumatoide

Prueba	Resultado
Recuento de células sanguíneas	Anemia normocítica y normocrómica con leucocitosis
Velocidad de sedimentación globular (VSG)	Elevada
Inmunoglobulinas séricas, inmunocomplejos y crioglobulinas	Elevados
Anticuerpos anti-ADN y antinucleares (ANA)	Negativo
Complemento sérico	Negativo
Factor reumatoide (FR)	Positivo (75%)

No obstante, cifras de VSG muy elevadas (> 100 mm/h) casi siempre se asocian con una patología subyacente. Su normalización puede servir para valorar el éxito de un tratamiento en la artritis reumatoide o la artritis séptica.

Proteína C reactiva (PCR)

Esta proteína de origen hepático tiene la capacidad de precipitar el polisacárido C del neumococo en presencia de calcio. La PCR se eleva en las primeras 6 h después de un estímulo inflamatorio y alcanza valores máximos a las 50 h. Se reduce con rapidez cuando desaparece el estímulo. La PCR aumenta en procesos inflamatorios, infecciosos y tumorales, pero también lo hace en situaciones como el embarazo o los traumatismos.

Los niveles de PCR son una medida directa de la inflamación y los falsos positivos son menores que con la VSG.

Factor reumatoide (FR)

Es un anticuerpo IgM dirigido frente a la porción Fc de la propia IgG del paciente que suele producirse en las infecciones agudas y probablemente sea parte de la respuesta inmune normal. Está presente en el 70-90% de los pacientes con artritis reumatoide, por lo que los resultados negativos no descartan la enfermedad; puede tardar en aparecer en suero varios meses. Tiene valor pronóstico, pues cuanto mayor sea el nivel, peor será el pronóstico, y su elevación no es específica de la artritis reumatoide y puede presentarse en otras enfermedades reumatológicas e infecciosas.

Los anticuerpos antinucleares (ANA) y los anticuerpos anticardiolipina y anticoagulante lúpico son técnicas de utilidad en enfermedades autoinmunes como el lupus eritematoso, la esclerodermia, el síndrome de Sjögren o la enfermedad mixta del tejido conjuntivo.

El líquido sinovial aparece turbio por el excesivo número de leucocitos y es menos viscoso que en estado normal.

2.5. Pronóstico

Un tercio de los pacientes no llegan a consultar a su médico y siguen tratamiento analgésico y antiinflamatorio cuando aparecen los brotes agudos de la enfermedad. La mayor parte de los pacientes siguen un curso subagudo o crónico durante muchos años con múltiples exacerbaciones y remisiones.

2.6. Tratamiento

El programa terapéutico debe adecuarse para cada paciente, y los objetivos del tratamiento son el apoyo psicológico del paciente, aliviar el dolor, suprimir la reacción inflamatoria y mantener la función. Además, se deben prevenir las deformidades.

La medicación durante el proceso inflamatorio requiere dosis continuas de analgésicos y antiinflamatorios no esteroideos (AINE), aunque en muchas ocasiones se debe recurrir a las infiltraciones y corticoides por vía intramuscular. Los fármacos antirreumáticos modificadores de la enfermedad se utilizan solos o asociados para tratar la artritis reumatoide. Evitan la destrucción articular y las manifestaciones sistémicas. Entre otros, son el metotrexato (MTX), la ciclosporina, el factor de necrosis tumoral α (TNF-α) y la interleuquina 1 (IL-1).

El MTX es un inhibidor del ácido fólico y ocasiona osteoporosis, fracturas por fatiga y dolor óseo cuando se administra en altas dosis en los tratamientos oncológicos. Produce una disminución dependiente de dosis de la proliferación de osteoblastos, pero en el tratamiento reumático se utilizan dosis muy bajas (10 mg/semana) que no afectan al metabolismo óseo.

La ciclosporina A es un péptido fúngico que inhibe la activación de los linfocitos T. Se utiliza en las enfermedades reumáticas y para evitar el rechazo orgánico en los trasplantes. Las dosis en las enfermedades reumáticas son bajas (< 5 mg/kg/día) y no afectan a la masa ósea. Es sinérgica con el MTX, lo que permite utilizar ambos fármacos en dosis más bajas.

La leflunomida inhibe la biosíntesis de la pirimidina, al inhibir la proliferación y la activación de los linfocitos T, así como la función de los osteoclastos.

En las enfermedades reumáticas hay un aumento de citoquinas proinflamatorias, como el TNF-α y la IL-1. Los fármacos anti-TNF-α y anti-IL-1 inhiben estas citoquinas inflamatorias, aunque los resultados no han sido buenos en las enfermedades reumáticas.

El protocolo de tratamiento debe comenzar con AINE, durante 6-8 semanas. Los fármacos antirreumáticos, como el MTX, la penicilamina áurica y la sulfasalazina, se usan más precozmente como segunda opción ante la enfermedad progresiva, aunque pocas veces consiguen la remisión completa y, si bien disminuyen la inflamación, no reducen la producción de prostaglandinas ni tampoco el dolor ni la fiebre. Aunque no se conoce su mecanismo, las sales de oro enlentecen el proceso de la enfermedad y son tan efectivas en el tratamiento de adultos como en el de niños.

La penicilamina altera la función de las células blancas implicadas en el daño articular. La hidroxicloroquina se utiliza en pacientes que no responden a los AINE, con pocos efectos secundarios y sin necesidad de efectuar un control de laboratorio, aunque se recomienda realizar una revisión oftalmológica cada 6 meses.

Cuando fracasa el tratamiento médico y no se puede controlar la sinovitis o existe un deterioro importante de la

© Elsevier. Fotocopiar sin autorización es un delito.

función articular, debe plantearse la inyección de corticoides intraarticulares, a pesar de sus complicaciones y efectos adversos.

No se debe olvidar la ayuda de la fisioterapia, de la terapia ocupacional y del apoyo psicosocial que requieren estos pacientes, especialmente si son jóvenes. El calor y el frío se utilizan para aliviar el dolor; las férulas —pueden ser nocturnas— en las muñecas previenen deformidades y contracturas. Durante los brotes agudos, las férulas mantienen una posición funcional que disminuye el dolor y la inflamación.

Véase en el cuadro 12.2 el resumen del tratamiento farmacológico en la artritis reumatoide.

2.7. Cirugía de las artropatías reumatoides

Véase el cuadro 12.3, donde se listan las opciones quirúrgicas más empleadas en la artritis reumatoide.

En las primeras fases de la enfermedad lo más recomendable es realizar un tratamiento médico, pero la cirugía no se debe retrasar mucho para no disminuir los beneficios que pueda aportar. Las indicaciones quirúrgicas son la cirugía para prevenir las deformidades, su corrección y mejorar la función.

La cirugía la requieren con mayor frecuencia pacientes con un inicio poliarticular con FR positivo, pacientes con un inicio sistémico rápido y progresivo o pacientes jóvenes que pasan de una forma pauciarticular a otra poliarticular.

Estas intervenciones están encaminadas a fusionar y reconstruir las articulaciones por diferentes métodos (artroplastias).

La resección de la membrana sinovial (sinovectomía) de una articulación tumefacta elimina el dolor, mejora la función, disminuye el derrame y protege la destrucción del hueso subcondral y del cartílago. Aunque la membrana se regenera después de una sinovectomía, no es frecuente que se afecte de forma grave. La sinovectomía de las vainas tendinosas está indicada para preservar el deslizamiento de los tendones, especialmente en la mano.

Entre los procedimientos que se utilizan en los pacientes con **manos** reumáticas se encuentran las tenosinovectomías, las reparaciones o realineaciones tendinosas, las sinovectomías, las artroplastias y las artrodesis. Los objetivos son aliviar el dolor, restaurar la función, corregir o prevenir deformidades y frenar el progreso de la enfermedad.

Entre los procedimientos reconstructivos en la **muñeca** están la artrodesis y las artroplastias. En caso de requerir procedimientos articulares bilaterales sobre la muñeca, debe considerarse la posibilidad de realizar una artroplastia en uno o ambos lados. En casos unilaterales conviene indicar una artroplastia en prevención de lo que ocurra en el otro lado.

Cada procedimiento tiene sus indicaciones. En la muñeca conviene conservar la movilidad; sin embargo, el índice de complicaciones tardías es mayor con las artroplastias.

Cuando, a pesar del tratamiento médico adecuado, la actividad de la enfermedad persiste, la cirugía puede beneficiar a los pacientes con una tenosinovectomía extensora y una sinovectomía dorsal de la muñeca acompañada de una artrodesis radiocubital distal.

La artrodesis está indicada cuando existen deformidad en flexión de la muñeca y de los dedos, luxación del carpo o muñecas dolorosas asociadas a rotura de varios tendones, puesto que son necesarios para una buena función articular. Cuando las deformidades de la muñeca son bilaterales y es necesario intervenir ambas muñecas, pueden realizarse una artrodesis de una muñeca para estabilizarla y una artroplastia en la muñeca opuesta.

La artrodesis parcial de la muñeca se tolera bien y está indicada en la artrosis mediocarpiana. En pacientes con una artrosis grave de todas las articulaciones del carpo, la artrodesis mejora el dolor y la estabilidad a cambio de perder el movimiento. Cuando están afectadas otras articulaciones de la extremidad superior puede indicarse una artroplastia de muñeca.

Las deformaciones en la artritis reumatoide suelen ser bilaterales y simétricas y siempre afectan antes a las muñecas y a las **articulaciones metacarpofalángicas.**

Cuadro 12.2 TRATAMIENTO FARMACOLÓGICO EN LA ARTRITIS REUMATOIDE

- Antiinflamatorios no esteroideos (AINE): 1.ª línea de tratamiento.
- Fármacos modificadores de enfermedad:
  - Metotrexato: de elección si fracasan los AINE.
  - Ciclosporina.
  - Leflunomida.
  - Penicilamina.
  - Sulfasalazina.
  - Hidroxicloroquina.
- Terapia biológica:
  - Anticuerpo del factor de necrosis tumoral α (anti-TNF-α).
  - Anticuerpo de la interleuquina (IL)-1.

Cuadro 12.3 TRATAMIENTOS QUIRÚRGICOS FRECUENTES EN LA ARTRITIS REUMATOIDE

- Sinovectomía articular.
- Procedimientos sobre tendones: tenosinovectomías, realineamientos, reparaciones.
- Muñeca: artrodesis/artroplastias.
- Articulaciones metacarpofalángicas: artroplastias.
- Articulaciones interfalángicas: artrodesis.
- Articulaciones trapeciometacarpianas: artroplastia de elección, artrodesis.
- Afectación de C1-C2: artrodesis cervical.

Las articulaciones metacarpofalángicas son las principales responsables de la afectación funcional de los dedos en la artritis reumatoide. Es típica la deformidad de la mano con desviación cubital y subluxación palmar de los dedos. También las **articulaciones interfalángicas proximales** pueden presentar deformidades en «ojal» o en «cuello de cisne» y la interfalángicas distales cuando se afectan producen deformidades en «martillo» o hiperflexión.

Las subluxaciones y luxaciones articulares de los dedos de la mano y del pie deben ser corregidas con una artrodesis.

Cuando la sinovitis afecta a la **articulación trapeciometacarpiana,** la deformidad incluye una subluxación dorsal de la base del metacarpiano y una hiperextensión de la articulación metacarpofalángica (deformidad en «cuello de cisne»). Cuando se destruye la cara cubital de la articulación metacarpofalángica se origina el llamado «pulgar del guardabosques». Una destrucción grave del pulgar y de los dedos largos produce deformidades de ambas manos en «gemelos de teatro».

En las fases iniciales, las intervenciones sobre las partes blandas alrededor del pulgar (sinovectomía, acciones sobre el tendón del extensor largo del pulgar o capsulotomía) pueden conseguir buenos resultados. Cuando la afectación es más grave se requiere un tratamiento articular con una artrodesis o una artroplastia. Esta última está indicada en pacientes con pocas demandas funcionales o que requieren habilidades finas. Por el contrario, en pacientes activos la artrodesis puede resultar más beneficiosa.

Cuando la artritis reumatoide afecta a la **primera y segunda vértebras cervicales** puede provocar una inestabilidad vertebral con peligro de compresión medular que requiere la artrodesis de C1-C2.

La cirugía reconstructiva, como la artroplastia, se debe retrasar todo lo posible en pacientes jóvenes y está contraindicada cuando no se ha alcanzado la madurez esquelética.

3. ARTRITIS PSORIÁSICA

El 25% de los enfermos con artritis psoriásica sufren una poliartritis similar a la artritis reumatoide. Alrededor del 15-20% de los pacientes desarrollan la erupción cutánea típica de la psoriasis después de desarrollar la artritis. La afectación articular periférica es asimétrica. Hay pacientes que presentan afectación articular temprana con posterior desarrollo de lesiones cutáneas; otros padecen una afectación articular tardía y cambios cutáneos precoces, y un último grupo muestra un inicio simultáneo de afectación articular y cutánea.

La artritis psoriásica afecta a las manos y son características la separación de las uñas y su punteado. Además, aparecen lesiones osteolíticas en las tuberosidades distales de las falanges (acroosteólisis), deformación fusiforme de los metacarpianos y falanges, destrucción o anquilosis de pequeñas articulaciones aisladas. La retracción de las articulaciones interfalángicas requiere de una artrodesis

4. ESPONDILITIS ANQUILOPOYÉTICA O ENFERMEDAD DE BECHTEREW

También conocida como «espondilitis anquilosante» y «enfermedad de Marie-Strümpell», es una forma de poliartritis crónica caracterizada por la progresiva afectación de las articulaciones sacroilíacas y del raquis con una eventual osificación de las propias articulaciones.

La espondilitis anquilopoyética aparece al final de la segunda década de la vida y rara vez después de los 30 años de edad. La gran mayoría de los pacientes son individuos de raza blanca con antígeno leucocitario humano B27 (HLA-B27) hereditario, que sirve como marcador genético.

4.1. Patogenia

Así como la artritis reumatoide afecta a la membrana sinovial, la espondilitis anquilosante lo hace a la inserción de los ligamentos, las fascias y los tendones. El proceso patológico se caracteriza por una fibrosis progresiva y osificación de las partes blandas periarticulares.

La espondilitis anquilopoyética es una combinación de inflamación y destrucción ósea en la inserción tendinosa. El tejido fibroblástico, o *pannus,* y el infiltrado celular inflamatorio afectan al hueso adyacente a la inserción tendinosa. La formación de nuevo hueso, en respuesta a la inflamación, conduce a la anquilosis de las articulaciones afectadas. La afectación inicial y preferente sobre las apófisis articulares de las vértebras se puede observar en una RM.

Desde las articulaciones sacroilíacas, la enfermedad se propaga lentamente en sentido craneal por la columna vertebral, afectando a la cápsula articular y a la membrana sinovial de las carillas articulares de las apófisis articulares. El raquis lumbar puede estar libre de afectación en las etapas iniciales, pero termina por verse implicado. Las articulaciones extravertebrales se afectan en un tercio de los casos, y las caderas muestran una tendencia a la anquilosis. También se pueden observar alteraciones en los ojos, los pulmones, el corazón o la próstata.

La anquilosis y la consecuente pérdida de movilidad de estas articulaciones forman sindesmofitos, que dan el aspecto característico de columna en «caña de bambú».

4.2. Clínica y diagnóstico (cuadro 12.4)

Afecta a hombres jóvenes que muestran un dolor vago en la porción caudal de la espalda, que se agrava con los movimientos bruscos y se alivia con el reposo. La rigidez matinal, a diferencia de una lumbalgia mecánica, persiste durante todo el día y el dolor mejora con el ejercicio. Suele presentar dolor en la inserción del tendón de Aquiles.

La clínica señala fatiga, pérdida de peso y febrícula, y la progresión de los síntomas suele ser continua, aunque también puede ser intermitente. Con el tiempo se percibe que la espalda duele y, además, está cada vez más rígida y origina dolor al respirar. En los casos más graves, a la vez que la columna se hace más rígida, también se deforma en flexión y forma lo que se ha denominado «espalda en

© Elsevier. Fotocopiar sin autorización es un delito.

Cuadro 12.4 CRITERIOS DE NUEVA YORK PARA EL DIAGNÓSTICO DE UNA ESPONDILITIS ANQUILOPOYÉTICA

Criterios clínicos
- Dolor lumbar, durante al menos 3 meses, que mejora con el ejercicio y no lo hace con el reposo.
- Limitación de movilidad de la columna lumbar, en los planos frontal y sagital.
- Expansión torácica disminuida.

Criterios de imagen
- Sacroilitis bilateral de grado 2 a 4.
- Sacroilitis unilateral de grado 3 a 4.

mecedora». Esto impide que el paciente pueda mirar hacia delante.

En etapas precoces, la exploración de las articulaciones sacroilíacas revela dolor a la palpación, que aumenta al extender las caderas.

Otras manifestaciones de la espondilitis anquilopoyética son la enfermedad inflamatoria intestinal, la psoriasis, la uveítis o iritis, la fibrosis pulmonar, la aortitis y los problemas genitourinarios, con una prevalencia superior al 40%.

La exploración física muestra que la expansión torácica, durante la respiración forzada, medida en el cuarto espacio intercostal, está limitada a menos de 2,5 cm por la fusión de las articulaciones costovertebrales; el paciente se convierte en un respirador diafragmático.

Los pacientes con disminución de la movilidad vertebral dan un resultado anómalo en la prueba de Schober: al marcar, en posición erecta, al paciente en la línea media un punto 5 cm por debajo y 10 cm por encima de la espina ilíaca posterosuperior, al flexionar completamente la distancia entre los dos puntos, no aumenta más de 5 cm.

En un estadio avanzado afecta a la columna cervical, y el ángulo frente-mentón, la distancia entre la pared y el occipucio y el ángulo de visión reflejan la deformidad funcional de la columna cervical.

4.3. Diagnóstico por la imagen

Las radiografías de columna vertebral muestran un estrechamiento del espacio sacroilíaco y esclerosis subcondral.

Las articulaciones sacroilíacas son las primeras en afectarse. Inicialmente se presentan como un ensanchamiento de la articulación sacroilíaca, con esclerosis progresiva de los márgenes articulares, que provoca una fusión ósea a través de las articulaciones. Para un diagnóstico correcto se necesita la proyección de Ferguson de la pelvis, anteroposterior con una inclinación cefálica del tubo de rayos a 30°, y radiografías oblicuas. Así, se puede determinar su grado de afectación: 0 (normal), 1 (sospechosa), 2 (mínima), 3 (moderada) y 4 (anquilosis).

Se pueden observar osificaciones en las inserciones ligamentosas y tendinosas de los trocánteres, la cresta ilíaca y las tuberosidades isquiáticas.

Los cambios de imagen se producen de forma ascendente por la columna vertebral y termina, en los estadios avanzados, con la característica «columna en caña de bambú». Las lesiones son el resultado de la unión de los cuerpos vertebrales y la osificación de los espacios discales, que conllevan una columna rígida y cifótica. Los elementos vertebrales posteriores son los primeros que se fusionan.

En la espondilitis anquilosante los sindesmofitos son bilaterales y se insertan en los márgenes superior e inferior de las vértebras adyacentes. Hay que tener en cuenta que la artritis psoriásica, cuando afecta a la columna vertebral, puede presentar cambios muy parecidos.

La TC y la RM son más sensibles que la radiografía en los estadios iniciales para detectar una sacroilitis inicial.

La gammagrafía no es fiable, aunque una gammagrafía negativa debería descartar el diagnóstico de espondilitis anquilosante.

4.4. Diagnóstico de laboratorio

ANTÍGENO HLA-B27

Las moléculas de antígenos leucocitarios (HLA, del inglés *human leukocyte antigen*) forman parte del complejo mayor de histocompatibilidad codificado por genes en el brazo corto del cromosoma 6.

El HLA-B27 es uno de los antígenos de clase I presentes en todas las células, excepto en los eritrocitos. El HLA-B27 indica un mayor riesgo de padecer una espondilitis anquilopoyética, con una sensibilidad y una especificidad del 92%, y está presente en más del 90% de los individuos afectados. También puede ser útil para detectar la enfermedad de Reiter.

Como criterio debe solicitarse esta prueba solo cuando la historia sea compatible con una espondilitis anquilosante o un síndrome de Reiter y los hallazgos clínicos sean insuficientes para establecer el diagnóstico definitivo. La prueba no debe solicitarse cuando la historia revele un dolor mecánico, pues menos del 20% de los pacientes con HLA-B27 presentan manifestaciones clínicas asociadas.

Una HLA-B27 positiva se interpreta como la probabilidad de padecer la enfermedad de aproximadamente el 90%, mientras que si resulta negativa la probabilidad de no padecer la enfermedad es también de algo más del 90%; no obstante, queda un margen amplio de casos sin detectar.

4.5. Tratamiento

Los objetivos del tratamiento se basan en el apoyo psicológico y en un tratamiento farmacológico adecuado acompañado de fisioterapia. Los AINE siguen siendo los fármacos de elección y de choque. Sin embargo, la sulfasalazina, el MTX, la talidomida y los fármacos anti-TNF-α (infliximab, etanercept, adalimumab) se pueden recomendar como tratamiento de mantenimiento. La indometacina y la radioterapia se han empleado para tratar la anquilosis y la miositis osificante. Los factores anti-TNF-α se pueden utilizar cuando haya un diagnóstico definitivo, presencia

de enfermedad durante al menos 4 semanas, enfermedad refractaria, fracaso con los corticoides y con la sulfasalazina, y siempre que no haya contraindicaciones.

4.6. Cirugía de la espondiloartritis anquilopoyética

Las indicaciones para el tratamiento quirúrgico son disminuir el dolor y mejorar la función. La artroplastia total de cadera es el procedimiento más frecuente, seguida de las osteotomías de columna vertebral para corregir deformidades cervicales y toracolumbares y, también, para estabilizar fracturas vertebrales a consecuencia de la osteopenia. Son raras las cirugías para corregir anomalías articulares periféricas.

5. ARTRITIS GOTOSA

La gota es la manifestación de un error metabólico de la purina caracterizado por un elevado nivel sérico de ácido úrico (hiperuricemia), por ataques recidivantes de artritis gotosa aguda en las articulaciones periféricas y, a veces, por artritis gotosa crónica que se acompaña de depósitos periarticulares y subcutáneos (tofos) de uratos. La gota puede asociarse con enfermedades renales y con nefrolitiasis por ácido úrico. Afecta principalmente a las articulaciones de pies y manos, y la primera articulación metatarsofalángica es la más característica.

La gota afecta a los varones y raramente a las mujeres, y puede presentarse durante la adolescencia aunque es mucho más frecuente a partir de los 40 años. En muchos pacientes tiene un carácter hereditario. Sin embargo, no hay que olvidar que «hiperuricemia» no es sinónimo de «gota».

Los ataques de artritis gotosa aguda se precipitan por varios factores generales, entre los que están las infecciones, el consumo excesivo de alcohol, el abuso de dietas y los factores emocionales, así como los traumatismos y el frío.

Los ataques se producen por la deposición repentina de los cristales de monourato de sodio en la membrana sinovial. Los leucocitos fagocitan los cristales y los desintegran liberando enzimas lisosómicas que producen una intensa inflamación local. Con el tiempo la gota produce depósitos nodulares o tofos de cristales de urato. Los tofos se desarrollan en la membrana sinovial, en el cartílago articular y en el hueso subcondral de la articulación.

5.1. Clínica

La clínica es muy variada dependiendo de la gravedad y del ritmo de progresión. Lo más corriente es que se produzcan ataques de artritis gotosa durante varios años, seguido de la formación de tofos, y, en ocasiones, evoluciona a una artritis gotosa aguda.

La artritis gotosa aguda son ataques iniciales que suelen ser monoarticulares y que afectan a la gran a la articulación metatarsofalángica del dedo gordo del pie (podagra). Cada episodio avisa con cambios de carácter, constipación y diuresis. El ataque se caracteriza por su rapidez, dolor muy intenso, hasta resultar insoportable, con una hipersensibilidad local. La articulación se tumefacta en pocas horas y presenta una inflamación aguda. El cuadro clínico incluye fiebre y leucocitosis y puede simular una celulitis o incluso una artritis séptica aguda. Los ataques leves duran días y los graves llegan a durar hasta semanas. Cuando termina el ataque remiten todos los síntomas y la articulación vuelve a la normalidad. Los ataques se convierten, cada vez, en más frecuentes e intensos.

Con el tiempo y sin tratamiento, algunos pacientes presentan una gota tofácea que se transforma en una artritis gotosa crónica cuando los tofos articulares y subcondrales conducen a una artritis degenerativa con dolor articular crónico, tumefacción y anquilosamiento.

Los depósitos de uratos son radiotransparentes y la posterior deposición de calcio los transforma en radiopacos.

5.2. Diagnóstico de laboratorio

En los pacientes con gota casi siempre se puede demostrar hiperuricemia, aunque la presencia de cristales de urato en el líquido sinovial o en los tofos tiene valor patognomónico.

Los niveles séricos de ácido úrico pueden estar elevados durante el episodio agudo de gota, pero en algunos pacientes las cifras pueden reducirse en 1-2 mg/dl o más en presencia de inflamación. Esto significa que un paciente con gota y niveles de ácido úrico elevado antes del episodio (7-9 mg/dl) pueden caer en un rango de normalidad durante el episodio agudo. Este hecho es frecuente en personas alcohólicas. Lo recomendable es determinar los niveles de ácido úrico una vez que ha cedido el ataque agudo.

Sin embargo, el diagnóstico depende de la visualización de cristales de urato en los leucocitos extraídos de la articulación inflamada y no simplemente de la presencia de hiperuricemia. Se necesita una gota de líquido sinovial para establecer el diagnóstico. Como la gota puede confundirse con la artritis séptica, no debe iniciarse un tratamiento antibiótico agresivo antes de excluirse la gota.

5.3. Tratamiento

El tratamiento se basa en una dieta baja en purinas y la utilización de AINE, pero están especialmente indicadas en las fases agudas la colchicina y la indometacina. En un ataque agudo de gota la disminución del dolor con colchicina es patognomónica de una artritis gotosa.

6. ARTROPATÍAS DEGENERATIVAS (ARTROSIS)

Las articulaciones están diseñadas para durar muchos años, siempre que tengan las condiciones mecánicas y biológicas adecuadas. Sin embargo, son muy frecuentes las artropatías degenerativas, o artrosis, que afecta al 25% de las mujeres y al 15% de los hombres mayores de 60 años.

© Elsevier. Fotocopiar sin autorización es un delito.

La artrosis comienza con un deterioro local del cartílago articular y se caracteriza por una degeneración progresiva del cartílago, hipertrofia y remodelado del hueso subcondral e inflamación secundaria de la membrana sinovial. Por eso, el término inglés es «osteoartritis», pues afecta tanto al hueso como a la articulación y padece un efecto inflamatorio.

La artrosis primaria, más frecuente en las mujeres, se desarrolla espontáneamente a mediana edad y progresa lentamente; por el contrario, la artrosis secundaria, más frecuente en los varones, aparece a cualquier edad como resultado de una lesión, deformidad o enfermedad que daña al cartílago articular.

La obesidad y el sobrepeso y el abuso de una articulación, como ocurre con algunas patologías laborales o deportivas, afectan directamente al desgaste articular.

6.1. Patogenia de la artrosis

La artrosis se caracteriza por una elevada actividad celular y metabólica en el cartílago articular. En la zona de mayor presión articular el cartílago se ablanda y fibrila, con lo que aumenta la fricción de contacto y desaparece poco a poco el tejido cartilaginoso, de modo que deja ver el hueso subcondral, que por el rozamiento se alisa. Al mismo tiempo, el líquido sinovial se afecta transportando citoquinas, que aumentan cada vez más la destrucción del cartílago y, por tanto, agravan el proceso.

En las zonas periféricas de la articulación, el cartílago se hipertrofia formando en reborde articular un engrosamiento de cartílago. Esta excrecencia del cartílago (condrofito) se osifica (osteofito), con lo que aumenta de tamaño y llega, en ocasiones, a impedir la movilidad articular (fig. 12.1).

El hueso subcondral es un componente importante en el proceso de la degeneración articular. En la zona de mayor presión se hace muy denso, presentando la imagen de esclerosis ósea radiográfica, mientras que en los extremos el hueso se atrofia y pierde densidad radiográfica.

En las articulaciones de carga, como la cadera, se producen lesiones quísticas posiblemente como consecuencia de las microfracturas del hueso subcondral y la penetración del líquido sinovial (fig. 12.2).

Tampoco la membrana sinovial y la cápsula fibrosa se ven libres de cambios. En el líquido sinovial flotan restos de cartílago inviable y degenerado que se incorpora a la membrana y esta a su vez se hipertrofia y produce un derrame sinovial. En las articulaciones distales de los dedos de la mano, estos cambios producen protuberancias subcutáneas que se osifican y que posteriormente se llaman «nódulos de Heberden».

Los músculos que controlan la articulación presentan un espasmo como respuesta al dolor y los más potentes, los flexores, experimentan una contractura que deforma la articulación y limita su movilidad.

6.2. Clínica

El síntoma más acusado es el dolor, de tipo sordo inicialmente, si bien con el tiempo se hace cada vez más intenso. Es intermitente y se alivia con el reposo. La gravedad del dolor no guarda relación con el grado de degeneración articular ni con el deterioro de la imagen radiográfica.

El movimiento articular puede acompañarse de crepitación.

Al examen físico la articulación muestra tumefacción por un derrame moderado y la tumefacción articular puede ser más evidente por la atrofia muscular.

En la radiografía se pueden ver una disminución del espacio articular, esclerosis subcondral y quistes, osteofitos e incongruencia articular (tabla 12.4).

6.3. Tratamiento

Se basa en el alivio del dolor y en la supresión de la reacción inflamatoria. Para ello están indicados inicialmente los AINE, la fisioterapia, evitar engordar y perder peso en el caso de sobrepeso, y el uso de ayudas para descargar las articulaciones durante la marcha.

Cuando el dolor no se alivia, la función está alterada y hay una desalineación importante, está indicado el tratamiento



FIGURA 12.1
Radiografía anteroposterior *(izquierda)* y lateral *(derecha)* de rodilla donde se observa artrosis femorotibial interna, externa y femororrotuliana. Obsérvense los osteofitos, sobre todo a nivel femororrotuliano, que pueden llegar a limitar la movilidad articular.

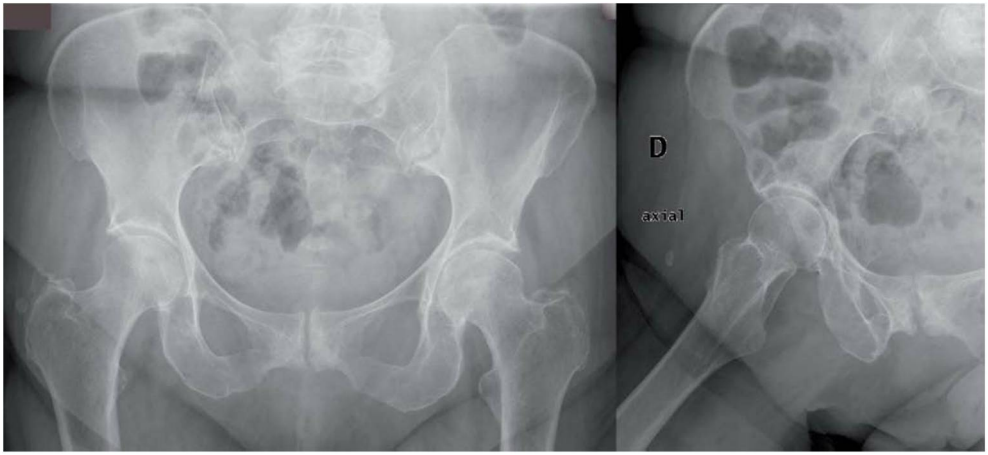

FIGURA 12.2
Radiografía anteroposterior de ambas caderas *(izquierda)* y axial de cadera derecha *(derecha)*. Se observan disminución del espacio articular, esclerosis subcondral y osteofitos, y también se aprecia algún quiste subcondral en el acetábulo, signos todos ellos de artrosis.

TABLA 12.4 Estadios Ahlbäck de la artrosis*

Estadio	Descripción
1	Disminución del espacio articular (< 50%)
2	Disminución del espacio articular (> 50%)
3	Compresión ósea ligera (< 5 mm)
4	Compresión ósea moderada (5-10 mm)
5	Compresión ósea severa (> 10 mm)

** La medición se debe hacer sobre una radiografía anteroposterior en carga, midiendo el compartimento femorotibial interno.*

quirúrgico, que puede ser preventivo (osteotomías) o de sustitución articular (prótesis de sustitución articular).

6.4. Cirugía articular

En el cuadro 12.5 se resumen las opciones de tratamiento quirúrgico que se exponen a continuación.

Según las consecuencias funcionales de una cirugía, distinguimos:

- **Operaciones que no alteran la integridad articular:** artroscopia con fines diagnósticos o terapéuticos.
- **Operaciones plásticas que reconstruyen la articulación** (plastias celulares) o cambian sus ejes (osteotomías).
- **Operaciones que limitan la movilidad articular parcialmente** (artrorrisis) con un tope óseo que se implanta lo más lejos posible de la articulación.
- **Operaciones que anulan por completo la movilidad articular.** Hay que distinguir:
  - **Artrodesis:** para obtener la anquilosis ósea completa. Pueden ser: artrodesis intraarticulares, por refrescamiento de la superficie articular; artrodesis en cerrojo o en puente, en las que un injerto óseo cruza la articulación; artrodesis por enclavijado, o artrodesis extraarticulares, en las que un injerto que cruce una articulación por fuera de esta y, sin abrirla, anula su movilidad.
  - **Resección articular:** para disociar y extirpar una articulación enferma o una parte de ella.
- **Operaciones que devuelven la movilidad y eliminan el dolor.** Pueden ser artroplastias de interposición, artroplastias de resección, artroplastias de desbridamiento y artroplastias de sustitución o prótesis articulares —las más utilizadas.

Algunas de estas técnicas se han abandonado o se utilizan poco. Las técnicas más utilizadas en cirugía articular son las que se describen a continuación.

Cuadro 12.5 OPCIONES DE TRATAMIENTO QUIRÚRGICO EN LA ARTROSIS

- **Artroscopia:** diagnóstica o terapéutica.
- **Sinovectomía:** eliminación de hipertrofia sinovial, a menudo artroscópica.
- **Osteotomías:** corrección de ejes para cambiar superficies de carga; fundamentalmente en la tibia proximal.
- **Artroplastia:** la más frecuente es la de sustitución, la prótesis. Fundamentalmente, son de rodilla y cadera, pero también se realizan de hombro, codo y tobillo.
- **Artrodesis**: fijación de una articulación; como rescate en casos de infección protésica y en casos seleccionados como primera opción terapéutica.

© Elsevier. Fotocopiar sin autorización es un delito.

ARTROSCOPIA

En las artropatías inflamatorias está indicado su uso para la realización de sinovectomías. La sinovectomía artroscópica en la artritis reumatoide y otros trastornos inflamatorios crónicos o en la hemofilia produce menos morbilidad, acorta el tiempo de hospitalización y acelera la recuperación funcional de la rodilla.

SINOVECTOMÍA

La sinovectomía puede ser una indicación en la artritis reumatoide, especialmente en pacientes jóvenes, ya que disminuye el dolor y mejora la función.

OSTEOTOMÍAS

La osteotomía consiste en cambiar, por medio de la cirugía, los ejes de un hueso largo para corregir una deformidad o cambiar las superficies de carga. Hoy día han perdido parte de sus indicaciones, pero siguen siendo frecuentes después de traumatismos con una consolidación viciosa de las fracturas.

En patología articular degenerativa se han indicado en la extremidad proximal del fémur para cambiar las zonas de carga, pero en la mayoría de los casos se prefiere implantar una prótesis directamente.

Siguen teniendo vigencia en la artrosis inicial de un solo compartimento de la rodilla. La osteotomía de tibia proximal es eficaz para aliviar el dolor de la artrosis unicompartimental. Sin embargo, hoy día se utiliza menos, pues es un procedimiento para un período de tiempo y cada vez se ofrecen más posibilidades y tipos de artroplastias.

En la tibia se utiliza para descargar áreas articulares sometidas a desgaste o mantenidas por un hueso en malas condiciones. Se puede plantear en pacientes con artrosis y desviación tibiofemoral en varo o en valgo, osteocondritis disecante, osteonecrosis, defectos condrales o inestabilidad posterolateral de la rodilla. Serían contraindicaciones la enfermedad degenerativa del compartimento lateral, la lesión meniscal grave y las artritis inflamatorias. Las osteotomías de la extremidad proximal de la tibia pueden hacerse de forma muy variada.

ARTRODESIS

La artrodesis suele ser una indicación adecuada para infecciones, tumores, traumatismos, parálisis y algunos casos de artrosis y artritis reumatoide. Con frecuencia inmovilizar una articulación produce un aumento de movilidad en las articulaciones adyacentes, aunque estos inconvenientes se ven compensados por unos buenos resultados funcionales y antiálgicos. Además, en la actualidad muchas artrodesis de cadera y rodilla pueden recuperar su movilidad con una prótesis.

PRÓTESIS DE SUSTITUCIÓN ARTICULAR

Desde hace unos años la mayoría de las técnicas quirúrgicas en la patología articular de cualquier tipo tienen como objetivo devolver la movilidad normal e indolora a la articulación. Esto se consigue por medio de las artroplastias o prótesis articulares, que son materiales sintéticos que sustituyen total o parcialmente las superficies articulares. Existen las siguientes:

- **Prótesis de cadera.** En las prótesis de cadera el componente acetabular también puede ser cementado o quedar sin cementar y, según la forma, puede ser hemiesférico, troncocónico, con tetones o tornillos para introducirlo en el coxal. Según el material puede ser de polietileno o metálico, liso o rugoso y recubierto de hidroxiapatita (HA) o no. Igualmente sucede con el componente femoral, que puede ser liso, generalmente cementado, rugoso (titanio, tantalio, etc.), recubierto con HA, etc., y existen distintos diseños que proporcionan diferentes posibilidades según la etiología de la lesión y el tipo de implantes (primarias, recambio, tumorales, etc.).
- **Artroplastia de rodilla (prótesis total de rodilla [PTR]).** La mayoría de los diseños actuales proceden de las prótesis condilares que incorporan o no un tercer componente para cubrir la superficie articular de la rótula. Las superficies tibial y rotuliana suelen ser de polietileno. Las prótesis de rodilla respetan o no los ligamentos cruzados y pueden ser constreñidas o no, según quieran estabilizar el valgo-varo para permitir la mínima báscula en este sentido. En los últimos años se han incorporado las prótesis unicompartimentales, que, como su nombre indica, sustituyen un único compartimento de la articulación. Las prótesis de bisagra han sido muy utilizadas; dos cojinetes de polietileno y cromo-cobalto permiten tanto la flexoextensión como la rotación axial. Actualmente están indicadas cuando hay una insuficiencia de los ligamentos o hay que realizar un rescate.
- **Artroplastias de hombro.** Las prótesis de hombro son menos frecuentes que las de rodilla o cadera, pues la artropatía degenerativa es menos habitual, al ser una articulación sin grandes cargas, pero cada vez son más sus indicaciones y diseños (postraumáticas, lesiones degenerativas del manguito, etc.) (fig. 12.3).
- **Artroplastias de codo.** Cada día son más frecuentes las prótesis articulares de codo. Las artroplastias de codo son de tres tipos: de interposición, prótesis y de desbridamiento. La artroplastia de interposición consiste en colocar un material biológico, generalmente fascia, para mejorar el deslizamiento de las superficies articulares. Está indicada cuando hay una pérdida de movilidad o dolor incapacitante en artritis degenerativas o inflamatorias. Las artroplastias de desbridamiento están indicadas en la artritis reumatoide, pues mejoran el dolor y la función; consisten en efectuar una limpieza articular y eliminar, incluso, los osteofitos que impiden la movilidad articular.
- **Artroplastia de tobillo.** La artrodesis de tobillo ha sido la indicación principal en patologías articulares de tobillo; sin embargo, en los últimos años han mejorado los diseños de este tipo de prótesis, lo que ha hecho que aumente su uso.

7. OSTEOPATÍA DE PAGET (OSTEÍTIS DEFORMANTE)

La osteítis deformante se caracteriza por un aumento de tamaño lento y progresivo de la deformidad de muchos huesos del esqueleto, asociada con una aceleración de la deposición y reabsorción de hueso. En la fase inicial

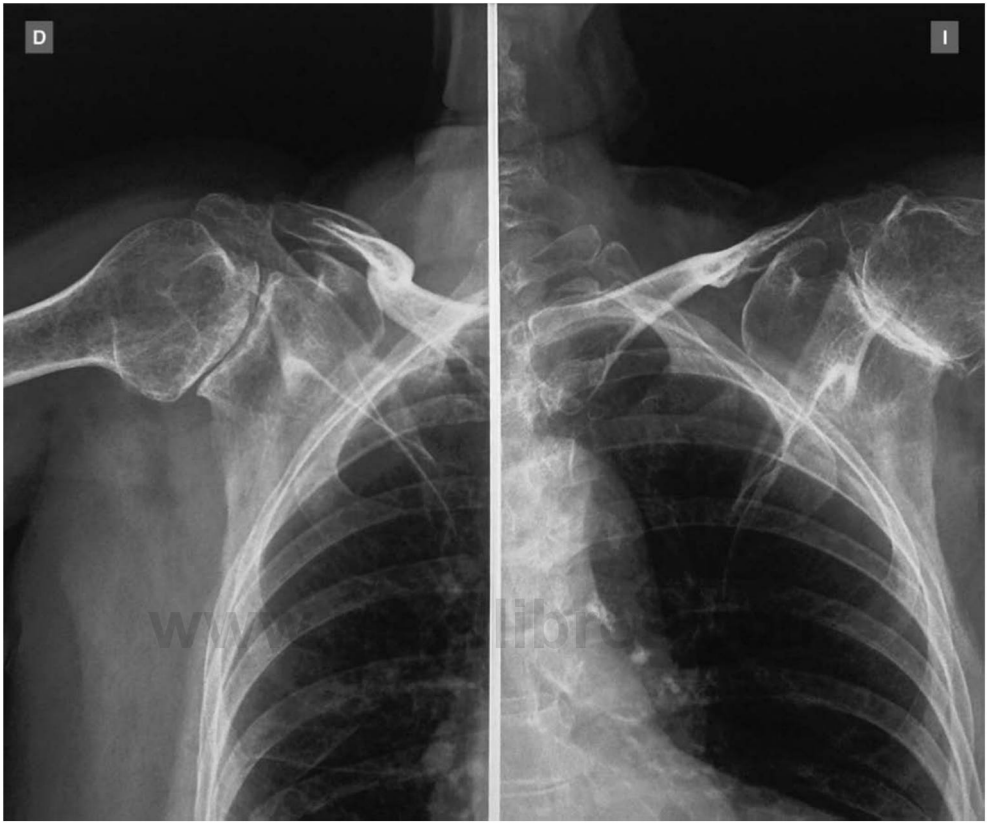

FIGURA 12.3
Aunque menos frecuente que en la cadera y la rodilla, la artrosis de hombro puede ser altamente incapacitante y requerir la sustitución protésica En la imagen se observa una artrosis bilateral de hombro.

la reabsorción excede a la formación. La enfermedad es generalmente poliostótica, afecta a varios huesos de forma asimétrica y raramente se observa en un solo hueso (osteítis deformante monostótica).

La malignización en una osteopatía de Paget es muy rara, pero hay que tenerla en cuenta, pues es de mal pronóstico.

Hay un componente genético y es más común en un lugares que en otros. Es frecuente en Europa (excepto en Noruega y Suecia), América del Norte, Australia y Nueva Zelanda; por el contrario, es muy rara en Asia. Se estima que en EE. UU. el 3% de las personas mayores de 55 años padecen signos propios de la enfermedad de Paget.

Se ha considerado la etiología viral que infecta a los osteoblastos.

7.1. Patología

En las fases iniciales hay un aumento de la reabsorción ósea con una imagen radiográfica de cuñas de avance osteolítico en «sierra de cortar hierba», en un hueso largo o por osteoporosis circunscrita en el cráneo. En esta fase se produce hueso, que intenta compensar la reabsorción, pero es un hueso de mala calidad que semeja al hueso primitivo no lamelar. Este tipo de hueso no es exclusivo de la osteopatía de Paget, pero señala un metabolismo elevado óseo. Se formará un patrón en mosaico de hueso primitivo neoformado, además de irregularidades del hueso lamelar, junto con una desorganización de las líneas de cementación. Las zonas afectadas de hueso están muy vascularizadas y pueden, incluso, presentar anastomosis arteriovenosas.

© Elsevier. Fotocopiar sin autorización es un delito.

7.2. Clínica

Afecta a hombres y mujeres, casi nunca aparece antes de los 25 años de edad y es mucho más frecuente por encima de los 50 años de edad. Hay que tener en cuenta la historia familiar y los antecedentes.

Los individuos sintomáticos presentan muchos síntomas simultáneos, como dolor óseo, dolor articular, jaquecas y síntomas neurológicos. Aunque la osteítis deformante es frecuente, sus formas leves son subclínicas, no producen síntomas y se descubren de forma accidental. Las formas más graves presentan un dolor intenso y el enfermo observa que sus miembros inferiores se doblan progresivamente, que su cabeza se hace cada vez mayor y que su talla disminuye.

Una deformidad arqueada de la tibia o del fémur produce dolor; el dolor lumbar de un paciente con enfermedad de Paget es difícil de valorar y puede producir una grave cifosis con un síndrome de estrechamiento del canal medular.

La enfermedad de Paget craneal puede ser asintomática y es característica la sordera, aislada o asociada a otros síntomas neurosensoriales o a parálisis de nervios craneales. También los pacientes con alteraciones graves en el cráneo pueden presentar una imagen radiográfica de invaginación basilar.

7.3. Diagnóstico

Los lugares de afectación más frecuentes son la pelvis, el fémur, la columna vertebral, el cráneo y la tibia. Los huesos de la extremidad superior, la clavícula, la escápula, las costillas y los huesos de la cara son lugares raros de afectación; en los huesos de la mano y en los pies la afectación es excepcional.

La imagen radiográfica presenta un agrandamiento, con deformidad y porosidad de los huesos afectados durante la fase osteolítica y una densidad aumentada pero irregular de los huesos en la fase osteoesclerótica.

La TC es más sensible y permite localizar mejor las zonas de hueso pagetoide; sin embargo, los hallazgos radiográficos son patognomónicos.

7.4. Analítica

Hay un aumento de los marcadores óseos excretados por la orina (hidroxiprolina). Las formas monostóticas suelen tener niveles más bajos que las poliostóticas. Cuando la enfermedad está diseminada, la fosfatasa alcalina sérica está notablemente elevada.

7.5. Tratamiento

En el tratamiento farmacológico están indicados los bisfosfonatos que inhiben la reabsorción ósea. La utilización de los bisfosfonatos durante largo tiempo ha mejorado la evolución y la calidad de vida de estos pacientes y evitado el tratamiento quirúrgico.

Los bisfosfonatos interfieren en la actividad osteoclástica y reducen la velocidad de reabsorción ósea.

Los bisfosfonatos en la enfermedad de Paget pueden actuar de dos maneras: como presentan una afinidad elevada por la HA, se unen a ella bloqueando la superficie de reabsorción ósea o, también, inhiben la función osteoclástica interfiriendo en sus vías biológicas fundamentales.

El etidronato, el alendronato, el risedronato y el tiludronato son fármacos eficaces para el tratamiento de la enfermedad de Paget, que se puede controlar con 400 mg/día de etidronato, durante 6 meses; 40 mg/día de alendronato oral, durante 6 meses; 30 mg/día de risedronato, durante 2 meses, o 400 mg/día de tiludronato, durante 3 meses. Además, los preparados de pamidronato intravenosos también han mostrado su eficacia.

Los pacientes con síntomas suaves pueden normalizar los niveles de fosfatasa alcalina después de una infusión de 60 mg a las 3-4 h, mientras que pacientes más graves requieren administraciones semanales o quincenales con dosis muy superiores, sin sobrepasar los 400 mg.

Los analgésicos y los AINE pueden ser de utilidad para disminuir el dolor o actuar sobre procesos inflamatorios asociados.

7.6. Cirugía en la osteopatía de Paget

Se reserva para tratar o prevenir fracturas. Son raras las osteotomías en el caso de huesos arqueados, con resultados inciertos, pues no son infrecuentes las complicaciones.

Las sustituciones articulares son más complicadas pero útiles para eliminar el dolor articular. Al ser huesos con deformaciones, dificultan la colocación de prótesis convencionales, por lo que a veces es necesario efectuar osteotomías previas.

A veces se requieren cirugías de descompresión medular para el estrechamiento del canal medular o de la invaginación basilar.

8. CONCLUSIONES

- El aparato locomotor es diana de múltiples enfermedades sistémicas entre las que cabe destacar la artritis reumatoide, las artropatías por depósitos de microcristales o la artritis psoriásica.
- La artritis reumatoide tiene afectación poliarticular bilateral y simétrica, con mayor afectación de manos, muñecas, rodillas, codos, pies, hombros y caderas. El diagnóstico es clínico, analítico y radiológico. El tratamiento inicial es farmacológico, pero si la destrucción articular es grave puede requerir tratamiento quirúrgico.
- La artritis psoriásica y la gotosa deben tenerse en cuenta ante la aparición de una artropatía inflamatoria. La psoriásica es poliarticular, mientras que la gotosa suele ser monoarticular y en ella se afecta en mayor medida la primera metatarsofalángica de los pies.
- La espondilitis anquilopoyética se engloba dentro de las artropatías seronegativas. Es característica del adulto joven, con HLA-B27 positivo. Se afecta de manera especial el esqueleto axial y es típica la afectación de las sacroilíacas.

www.medilibros.com

- La artrosis, u osteoartritis, supone la degeneración de una articulación, con la consiguiente pérdida de función y dolor. El diagnóstico es habitualmente clínico y radiológico. El tratamiento debe comenzar siendo conservador, pero en muchas ocasiones el tratamiento final es quirúrgico, en cuyo caso la sustitución protésica es el tratamiento definitivo más empleado.
- La osteopatía de Paget es una enfermedad poliostótica y asimétrica. Se caracteriza por un aumento del metabolismo óseo, con aumento de la formación y de la destrucción de hueso. Afecta con mayor frecuencia a pacientes mayores de 50 años que consultan por dolores óseos. Los bisfosfonatos son el tratamiento de elección.

Lecturas recomendadas

Amstutz HC. Prótesis de resuperficialización de cadera. J Am Acad Orthop Surg (esp.) 2006;5:410-1.
Beaulé PE, Matta JM, Mast JW. Artrodesis de cadera: indicaciones y técnicas actuales. J Am Acad Orthop Surg (ed. esp.) 2002;5:315-24.
Carl HD, Schmarl A, Swoboda B, Hohenberger G. Synovectomy of the hip in patients with juvenile rheumatoid artritis. J Bone Joint Surg Am 2007;89-A:1986-92.
Chen AL, Joseph TN, Zuckerman JD. Artritis reumatoide de hombro. J Am Acad Orthop Surg (ed. esp.) 2003;2:58-70.
Gardner GC, Kadel NJ. Solicitud e interpretación de determinaciones analíticas reumatológicas. J Am Acad Orthop Surg (ed. esp.) 2003;2: 106-13.
Goodmam SB, Jiranek W, Petrow E, Yasko AW. Efecto de los medicamentos en los huesos. J Am Acad Orthop Surg (ed. esp.) 2007;6: 416-26.
Kauffman JI, Chen AL, Stuchin S, DiCesare PE. Tratamiento quirúrgico del codo reumatoide. J Am Acad Orthop Surg (ed. esp.) 2003;3:144-52.
Kubiak EN, Moskovich R, Errico TJ, Di Cesare PE. Tratamiento ortopédico de la espondilitis anquilosante. J Am Acad Orthop Surg (ed. esp.) 2005;13:267-78.
MacDonald JH, Agarwal S, Lorei MP, Johanson NJ, Freiberg AA. Artrodesis de rodilla. J Am Acad Orthop Surg (ed. esp.) 2006;5:187-96.
Morris CD, Einhorm TA. Bisphosphonates in orthopaedic surgery. J Bone Joint Surg (Am) 2005;87-A:1609-18.
Murray PM. Artroplastias con implantes de nueva generación en las articulaciones de los dedos de las manos. J Am Acad Orthop Surg (ed. esp.) 2003;2:339-45.
Papp SR, Athwal GS, Pichora DR. La muñeca reumática. J Am Acad Orthop Surg (ed. esp.) 2006;14:65-77.
Rozental TD. Reconstrucción del pulgar reumático. J Am Acad Orthop Surg (ed. esp.) 2007;6:141-8.
Siris ES. Paget's disease of bone. En: Favus MJ, ed. American Society for Bone and Mineral research. Primer on the metabolic bone diseases and disorders of mineral metabolism. 3rd ed. Philadelphia: Lippincott-Raven; 1996. p. 409-19.
Wright JM, Crockett HC, Slawski DP, Madsen MW, Windsor RE. Osteotomía proximal de tibia. J Am Acad Orthop Surg (ed. esp.) 2005;4: 351-61.

© Elsevier. Fotocopiar sin autorización es un delito.

AUTOEVALUACIÓN

1. Ante una paciente de 76 años de edad que consulta por primera vez por gonalgia, ¿cuál de las siguientes patologías consideraría más probable?
- **a.** Artritis gotosa.
- **b.** Artropatía degenerativa.
- **c.** Artritis reumatoide.
- **d.** Enfermedad de Paget.
- **e.** Osteoporosis.

Respuesta correcta: b.

Respuesta razonada: La artropatía degenerativa, o artrosis, es la causa más frecuente de dolor en la rodilla en personas de edad avanzada.

2. ¿Cuál de los siguientes marcadores inflamatorios es específico de artritis reumatoide?
- **a.** Interleuquina (IL)-6.
- **b.** Proteína C reactiva (PCR).
- **c.** Factor reumatoide (FR).
- **d.** Velocidad de sedimentación globular (VSG).
- **e.** Ninguno de los anteriores.

Respuesta correcta: e.

Respuesta razonada: Para el diagnóstico de artritis reumatoide son útiles los valores de diversos marcadores inflamatorios, pero ninguno de ellos es específico de la enfermedad.

3. ¿Cuál de los siguientes no es un signo característico de artrosis en la cadera?
- **a.** Aumento de la anteversión femoral.
- **b.** Osteofitos acetabulares.
- **c.** Disminución del espacio articular.
- **d.** Geodas subcondrales.
- **e.** Todos los anteriores son signos radiográficos de artrosis.

Respuesta correcta: a.

Respuesta razonada: Los hallazgos radiográficos típicos en la artrosis son: disminución del espacio articular, esclerosis subcondral, geodas subcondrales y presencia de osteofitos. La anteversión femoral no es un signo de la presencia de artrosis.

4. Acude pidiéndole consejo una paciente de 69 años de edad diagnosticada de artrosis de rodilla, con limitación para subir y bajar escaleras por dolor, necesidad de analgesia diaria y uso de un bastón. El primer médico al que consultó le recomendó tratamiento con crioterapia y uso de dos muletas. De entre los siguientes, ¿cuál cree qué es el tratamiento alternativo más adecuado?
- **a.** Dada la gran sintomatología, lo mejor sería hacerle una artrodesis de rodilla.
- **b.** El diagnóstico inicial es erróneo. Se trata de una rotura meniscal y hay que hacerle una artroscopia.
- **c.** El tratamiento conservador es suficiente en este caso.
- **d.** La opción de una artroplastia de rodilla es adecuada, dadas la edad y la sintomatología que presenta la paciente.
- **e.** Dada la edad de la paciente, propondría una osteotomía femoral varizante, pues lo más probable es que tenga una deformidad en valgo por ser la más frecuente.

Respuesta correcta: d.

Respuesta razonada: La indicación para la implantación de una artroplastia de rodilla en un paciente con artrosis debe basarse en los hallazgos clínicos y radiográficos. La artrodesis hace perder la movilidad articular, por lo que no está indicado en este caso. Aunque además de la artrosis de rodilla tenga una rotura meniscal, la artroscopia no solucionaría la clínica del paciente, pues la clínica es típica de un paciente con gonartrosis. Dada la sintomatología que limita la vida diaria el tratamiento conservador, ya no está indicado, salvo que el paciente así lo quiera. Las osteotomías se reservan para pacientes de menos de 50-55 años, cuando solo está afectado uno de los compartimentos de la rodilla y, además, la deformidad más frecuente es en varo.

5. La prótesis de hombro:
- **a.** No es adecuado su uso en fracturas.
- **b.** Representa una alternativa de tratamiento en las roturas masivas del manguito de los rotadores.
- **c.** En la artrosis de hombro debe limitarse a estadios iniciales.
- **d.** Se utiliza más frecuentemente que las prótesis de rodilla.
- **e.** No se debe indicar en pacientes de más de 80 años.

Respuesta correcta: b.

Respuesta razonada: La prótesis de hombro es una opción terapéutica en las fracturas de húmero proximal en fracturas de varios fragmentos desplazadas y con alto riesgo de necrosis avascular. Se emplea en estadios avanzados de la artrosis de hombro. La prótesis total de rodilla (PTR) es la que más se implanta en estos momentos. Las prótesis de hombro de tipo invertidas (la glena tiene forma convexa, y el componente humeral, forma cóncava, al contrario que las anatómicas) se utilizan habitualmente para tratar roturas masivas del manguito rotador en pacientes de edad avanzada. La edad por encima de 80 años no es una contraindicación para el uso de prótesis de hombro.

6. Al redactar un informe para el especialista acerca de la artrosis femorotibial de uno de sus pacientes, la observación de un pinzamiento del 100% de la cámara afecta situará el proceso en el siguiente grado de Ahlbäck:
- **a.** 1.
- **b.** 2.
- **c.** 3.
- **d.** 4.
- **e.** 5.

© Elsevier. Fotocopiar sin autorización es un delito.

Respuesta correcta: b.

Respuesta razonada: Recordemos la clasificación de Ahlbäck de la artrosis de rodilla, medida en una radiografía simple, en el compartimento femorotibial interno: 1) disminución del espacio articular (< 50%); 2) disminución del espacio articular (> 50%); 3) compresión ósea ligera (< 5 mm); 4) compresión ósea moderada (5-10 mm), y 5) compresión ósea severa (> 10 mm). El paciente presenta pinzamiento del 100% pero sin hundimiento, por lo que estaríamos ante un grado 2.

CAPÍTULO 13

Afecciones quirúrgicas de los músculos y los tendones

Andrés Carranza Bencano

ÍNDICE DEL CAPÍTULO

1. **Introducción. Fisiopatología del músculo** 126
2. **Traumatismos musculares** 127
   2.1. Herida muscular 127
   2.2. Traumatismo muscular cerrado 127
3. **Enfermedades musculares** 128
   3.1. Atrofia 128
   3.2. Retracción 129
   3.3. Síndromes compartimentales 129
   3.4. Miositis osificante 129
4. **Fisiopatología de los tendones** 131
5. **Traumatismos tendinosos** 132
   5.1. Roturas tendinosas 133
   5.2. Heridas tendinosas 133
   5.3. Luxaciones tendinosas 134
6. **Lesiones inflamatorias de tendones, vainas tendinosas y bolsas serosas** 134
   6.1. Tendinitis 134
   6.2. Tenosinovitis 135
   6.3. Tenosinovitis estenosantes 135
   6.4. Higromas 136
   6.5. Quistes sinoviales o gangliones 136
7. **Conclusiones** 137

www.medilibros.com

OBJETIVOS DEL CAPÍTULO

- Recordar la anatomía y la fisiología de músculos y tendones.
- Identificar las diversas formas de lesión de los músculos e introducir los principios de tratamiento.
- Describir algunas de las enfermedades musculares, prestando especial atención al síndrome compartimental y a la miositis osificante.
- Entender la compleja vascularización tendinosa y sus implicaciones en el tratamiento de las distintas lesiones de los tendones.
- Reconocer las lesiones inflamatorias de los tendones y de las bolsas serosas para realizar un correcto diagnóstico diferencial y una aproximación terapéutica adecuada.

1. INTRODUCCIÓN. FISIOPATOLOGÍA DEL MÚSCULO

El músculo esquelético es la mayor masa de tejido del cuerpo, constituyendo hasta el 40-45% del peso corporal total.

El elemento estructural básico es la fibra muscular que está rodeada por tejido conjuntivo laxo, el endomisio. La agrupación de fibras forma fascículos envueltos igualmente por tejido conjuntivo, el perimisio, y, finalmente, la envoltura conjuntiva del músculo es el epimisio (fig. 13.1). Los vasos sanguíneos que irrigan las fibras se distribuyen en este tejido conjuntivo laxo.

La fibra muscular es un sincitio formado por muchas células unidas, rodeadas por una membrana plasmática conocida como «sarcolema». En el exterior se encuentra la membrana basal formada por una capa interna (lámina lúcida) y otra externa, más densa (lámina densa). La membrana basal se fusiona con una capa reticular y la matriz extracelular para constituir el endomisio.

© 2015. Elsevier España, S.L.U. Reservados todos los derechos

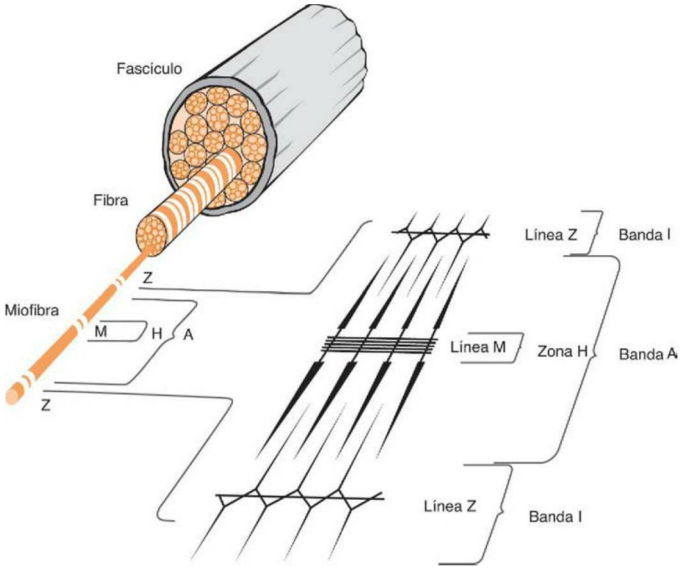

FIGURA 13.1
Dibujo esquemático del diseño estructural del músculo esquelético humano.

Cada fibra de músculo estriado contiene numerosos núcleos, que se localizan en la periferia, inmediatamente por debajo del sarcolema. A lo largo de la superficie del músculo se encuentran células situadas en la periferia de cada fibra llamadas «células satélites». Se cree que estas células son células progenitoras capaces de proliferación y regeneración en el caso de lesión de las fibras musculares.

El sarcoplasma de la fibra muscular es semejante al citoplasma de otros tipos celulares y, por tanto, contiene una matriz celular y organelas.

El músculo esquelético está bajo el control de un nervio y cada fibra muscular está en contacto con una terminal nerviosa (placa motora terminal). En conjunto, un axón y todas las fibras musculares con las que hace contacto constituyen una unidad motora. Las fibras musculares que pertenecen a una unidad motora no son necesariamente adyacentes, y fibras musculares adyacentes pueden pertenecer a diferentes unidades motoras. Cuando se necesitan un control ajustado y movimientos coordinados, puede haber solo 10 fibras musculares por unidad motora; sin embargo, en músculos grandes puede haber más de 1.000 fibras musculares en una unidad motora.

2. TRAUMATISMOS MUSCULARES

Los músculos pueden sufrir traumatismos abiertos (heridas) o cerrados.

2.1. Herida muscular

Las **heridas incisas** se deben a punción o corte y están dirigidas en el sentido de las fibras o perpendiculares a su dirección. Cuando la herida es paralela a las fibras, estas se separan y las fibras lesionadas se regeneran por gemación de las células indemnes. Si la sección es perpendicular a la dirección de las fibras, el tono muscular tiende a separar los bordes de la herida y a dejar un espacio que se va a rellenar de un hematoma favorecedor de la fibrosis.

Las **heridas contusas** se acompañan de una lesión muscular más extensa con necrosis celular en la vecindad de la solución de continuidad y desarrollo de hematoma. En la clínica aparece como una herida sucia y anfractuosa con la presencia frecuente de cuerpos extraños.

El **tratamiento** de las heridas musculares se fundamenta en los principios generales de las heridas y exige una limpieza quirúrgica con extirpación de todas las áreas necróticas hasta alcanzar músculo sano y extracción de cuerpos extraños. Cuando existen dudas en cuanto al estado de la herida, debe recurrirse a la sutura diferida de ella.

2.2. Traumatismo muscular cerrado

ETIOLOGÍA

Se puede producir por una energía traumática exógena, por el desplazamiento de los fragmentos de una fractura diafisaria o por la energía traumática endógena procedente de una brusca contracción muscular.

ANATOMÍA PATOLÓGICA

Desde el punto de vista anatomopatológico, por orden de gravedad creciente, podemos distinguir:

- **Contractura:** es una puesta en tensión sin lesión anatómica.

© Elsevier. Fotocopiar sin autorización es un delito.

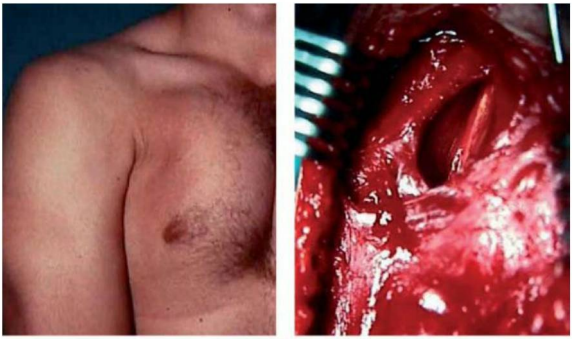

A B

FIGURA 13.2
Rotura del músculo pectoral mayor derecho. Aspecto clínico con signo del hachazo **(A)** y aspecto quirúrgico **(B).**

- **Elongación:** representa una solicitación mecánica por encima de las posibilidades de extensibilidad pero sin rotura de fibras.
- **Desgarro:** consiste en la solución de continuidad de varias fibras musculares con importante reacción vascular local.
- **Contusión:** es la traducción anatómica del traumatismo directo. Puede ser benigna, con aplastamiento de fibras musculares y reacción vascular local moderada, o grave, en forma de contusión-rotura con dilaceración de fibras, contractura muscular y fenómenos vasomotores extensos.
- **Rotura:** es la solución de continuidad de varios fascículos musculares (parcial) o de todo el músculo (total) con fenómenos vasculares locales y desarrollo de hematoma intramuscular entre los dos extremos retraídos.

CLÍNICA

La semiología clínica se expresa por un dolor agudo sobre el foco lesional, asociado a impotencia funcional de brusca aparición. Cuando la lesión es parcial, aparece tardíamente un hematoma, y en las roturas completas se palpa la solución de continuidad (signo del hachazo) (fig. 13.2).

DIAGNÓSTICO

Como pruebas diagnósticas complementarias, la termografía presenta respuesta hipertérmica localizada en las lesiones recientes e hipotérmica en las antiguas, y la ecografía permite determinar la gravedad de la lesión al localizar la rotura muscular y el hematoma intramuscular.

TRATAMIENTO

El tratamiento en la fase aguda es reposo, frío local y antiinflamatorios asociados a relajantes musculares en las elongaciones y roturas parciales, que exigen un reposo absoluto de 1 semana y un reposo deportivo de 1-2 meses. Las roturas completas deben ser intervenidas para suturar la lesión y evacuar el hematoma.

COMPLICACIONES

Las complicaciones más frecuentes son:

- **Osificación postraumática:** responde a la osificación del hematoma y se manifiesta por la continuidad del dolor y de la palpación de la zona endurecida y dolorosa con el músculo en relajación.
- **Rotura en dos tiempos:** se debe a la fragilidad de la cicatriz o a una rotura parcial inadvertida.
- **Recidiva:** integrada en un cuadro crónico de fragilidad muscular debido a una terapéutica inicial inadecuada o una predisposición familiar.
- **Hematoma enquistado:** responde a la falta de reabsorción del hematoma con el riesgo de infección secundaria.

www.medilibros.com

3. ENFERMEDADES MUSCULARES

De la clasificación general de las enfermedades musculares vamos a destacar, desde el punto de vista quirúrgico, los conceptos de atrofia y retracción muscular, y a estudiar los síndromes compartimentales y la miositis osificante

3.1. Atrofia

Corresponde a la disminución del número y del volumen de las fibras del músculo afecto sin afectación anatómica de las mismas. Su origen puede ser funcional, miógeno, vascular o neurológico.

La **atrofia funcional** se relaciona con la disminución de la actividad muscular en relación con:

- **Inactividad** o falta de uso por inmovilización y acontece más intensamente en los músculos extensores (cuádriceps, gemelos, tríceps, deltoides).
- **Hiperfunción,** debido a que el esfuerzo continuado le impide la pausa necesaria para recobrarse. Es el caso de los músculos de la mejilla en los sopladores de vidrio.
- **Relajación,** que supone la supresión de la tensión muscular como ocurre en fracturas que cursan con acortamiento.
- **Distensión,** en relación con el aumento continuado de la tensión muscular, como ocurre en la musculatura abdominal tras embarazo o ascitis.

La **atrofia miógena** se debe a enfermedades del propio músculo, como las miopatías.

La **atrofia vascular** aparece por disminución prolongada del aporte vascular en el curso de arterioesclerosis o endoarteritis obliterante.

La **atrofia neurógena** se debe a la interrupción de la conducción nerviosa, como en la poliomielitis o la paraplejia.

3.2. Retracción

Corresponde al acortamiento del músculo por lesión anatómica del mismo, en relación con:

- Degeneración fibrosa por proximidad a foco inflamatorio, traumático o séptico.
- Destrucción muscular y sustitución por tejido fibroso cicatricial.
- Necrosis isquémica, generalmente en relación con síndromes compartimentales.

3.3. Síndromes compartimentales

El síndrome compartimental es la expresión clínica de un proceso patológico que produce un estado de hiperpresión dentro de un espacio fascial u osteofacial cerrado, que contiene masas musculares, vasos y nervios, y que se denomina «compartimento». La hiperpresión intracompartimental puede alcanzar un nivel a partir del cual se reduce la presión de perfusión capilar, por debajo de valores compatibles con la viabilidad de los tejidos, y a partir de ese momento se producen fenómenos de mionecrosis.

Los compartimentos más frecuentemente afectos son los de las piernas y los antebrazos, aunque también pueden llegar a desarrollarse estos síndromes en compartimentos del brazo, de la mano, del hombro, de la cadera y de las nalgas.

La clásica contractura isquémica de Volkmann, o síndrome de Volkmann, descrita en 1881 en un niño que desarrolló una contractura de los músculos del antebrazo tras una fractura supracondílea del húmero, designa hoy día las secuelas de un síndrome compartimental del antebrazo, de carácter crónico.

ETIOLOGÍA

Las causas que pueden desencadenar un síndrome compartimental se pueden agrupar en dos grandes apartados:

1. **Síndromes compartimentales por disminución de la capacidad del compartimento:** en este apartado están los vendajes y enyesados muy ajustados, que bajan el umbral de la posible acumulación de líquidos en el compartimento, hasta el punto de elevar la presión intracompartimental a niveles que producen isquemia. También los cierres de defectos faciales, así como las quemaduras circunferenciales de tercer grado.
2. **Síndromes compartimentales por aumento del contenido:** el mecanismo más frecuente es el edema postisquémico, e igualmente las fracturas y osteotomías de miembros pueden producir un edema postraumático o posquirúrgico responsable de un síndrome compartimental.

Cuadro 13.1 CLÍNICA QUE DEBE HACER SOSPECHAR UN SÍNDROME COMPARTIMENTAL

- Dolor intenso que no cede con analgesia habitual.
- Dolor al estiramiento pasivo de los músculos.
- Aumento de tensión de los compartimentos a la palpación.
- Parestesias.

RECUERDE: los pulsos periféricos son palpables en el síndrome compartimental.

CLÍNICA

La **semiología clínica** de los síndromes compartimentales está dominada por el dolor espontáneo, así como por dolor al estiramiento muscular, junto con la tensión a la palpación del compartimento. Aparecen parestesias como consecuencia del compromiso de los nervios sensitivos, que más tarde se convierten en áreas de hipoestesias y/o anestesia. Una cierta debilidad muscular (paresia) es evidente, pero difícil de interpretar en su génesis, ya que puede ser debida a la conjunción de isquemia muscular, afectación nerviosa motora e involuntaria restricción del movimiento por el dolor. A pesar de toda esta sintomatología, los pulsos periféricos son palpables y demostrables con ecografía Doppler.

Véase en el cuadro 13.1 la clínica que debe hacer sospechar un síndrome compartimental.

DIAGNÓSTICO

Para confirmar el diagnóstico es muy importante la determinación de la presión intracompartimental.

TRATAMIENTO

La primera medida que debe tomarse en cuanto se sospecha un síndrome compartimental es retirar cualquier yeso, vendaje o inmovilización colocado en el miembro afecto. El gesto quirúrgico fundamental en un síndrome compartimental agudo es la fasciotomía o apertura longitudinal de la fascia muscular del compartimento.

3.4. Miositis osificante

MIOSITIS OSIFICANTE CIRCUNSCRITA

Se debe a metaplasia ósea localizada del músculo. Inicialmente, se observan degeneración, necrosis del tejido y retracción de las fibras musculares desgarradas. Posteriormente, fibroblastos procedentes del endomisio invaden el área lesionada y proliferan células mesenquimales primitivas. En el interior del mesénquima tienen lugar variaciones significativas en la sustancia fundamental, que aumenta en cantidad y engloba algunas de las células mesenquimales, que adoptan las características morfológicas de los osteoblastos. A continuación se produce la calcificación y se forma hueso.

Algunas osificaciones desaparecen completamente, sobre todo las más pequeñas, a causa de la resorción osteoclástica

© Elsevier. Fotocopiar sin autorización es un delito.

en el interior del vientre muscular, y se observa restauración completa del contorno muscular, pero nunca llega a ser normal la función muscular.

Etiología

La miositis osificante circunscrita se presenta en diferentes formas etiológicas:

- Miositis osificante circunscrita postraumática, que puede deberse a una de las causas siguientes:
  - **Traumatismo muscular único con compresión y contusión muscular y hematoma infiltrativo de las fibras musculares.** Las fracturas supracondíleas y especialmente las luxaciones con fractura de la cabeza del radio reducidas tardíamente o tras manipulaciones reiteradas y bruscas dan lugar a estas osificaciones. La inmovilización inadecuada de la fractura, los masajes y la movilización pasiva brusca y reiterada son factores favorecedores de la miositis en los traumatismos del codo de los niños.
  - **Microtraumatismos repetidos,** como sucedía en el hombro de los reclutas por el retroceso del arma de fuego, en los cuádriceps de los zapateros, etc.
  - **Artroplastias totales.** Los factores predisponentes son el traumatismo quirúrgico, la siembra de esponjosa en el campo operatorio, la artrosis con grandes osteofitos y la presencia de osificaciones previas.
  - **Hematoma muscular hemofílico.**
- **Miositis osificante circunscrita no traumática.** En este grupo hay que incluir las osificaciones que aparecen en el curso de las quemaduras extensas y del tétanos. En estos casos no hay un factor agresivo local que justifique la aparición de la osificación. En algunos cuadros de poliartritis crónica y de artrosis muy desarrolladas puede aparecer también una osificación paraarticular.
- **Miositis osificantes circunscrita neurológicas.** Los cuadros neurológicos que con mayor frecuencia inducen las osificaciones son la paraplejia postraumática, la hemiplejia, el coma postraumático de larga duración, la polineuritis, etc. En todos los casos hay una afectación importante de la sensibilidad y las osificaciones se limitan a las regiones afectadas por el trastorno neurológico.

Son más frecuentes en los varones jóvenes y tienen preferencia por las articulaciones proximales; las caderas son el lugar de elección (fig. 13.3). En la tercera parte de los enfermos la miositis limita la movilidad articular y en las formas muy desarrolladas lleva a la anquilosis articular.

Clínica

En la clínica, unos cuadros toman un curso inflamatorio agudo con aumento de volumen, dolor periarticular y limitación de la movilidad. En otras ocasiones, la osificación se hace de forma larvada. Los movimientos disminuyen paulatinamente y se va palpando una masa dura en el interior de la musculatura que termina por bloquear la zona.

Diagnóstico

La imagen radiográfica se inicia por un edema de las partes blandas, en las que aparece después una calcificación irregular, de bordes poco nítidos y sin estructura. A medida que la miositis madura va delimitándose el área de osificación, que se estructura como un hueso esponjoso.



FIGURA 13.3
Miositis osificante circunscrita a nivel de la cadera en paraparesia postraumática.

La maduración completa y el final del crecimiento exigen hasta 18 meses, durante los cuales hay un aumento persistente de la fosfatasa alcalina en sangre y de la eliminación urinaria de hidroxiprolina. La gammagrafía indica, por el cese de la captación isotópica, el final de la maduración definitiva de la osificación.

Tratamiento

El tratamiento al comienzo es conservador. En las formas postraumáticas es fundamental su prevención, mediante la reducción correcta y estable de las fracturas con extirpación de los fragmentos libres y evitando las maniobras violentas y los intentos de reducción reiterada; igualmente es fundamental evitar la movilización pasiva brusca y los masajes en la rehabilitación de los codos infantiles.

En las artroplastias el uso sistemático de indometacina durante los primeros 2 meses del postoperatorio parece ser la medida más efectiva.

En las miositis neuropáticas la movilización precoz, evitando las posiciones mantenidas, permite limitar el desarrollo de la miositis y conservar un grado de movilidad aceptable.

La cirugía para la extirpación en bloque de la zona osificada está indicada cuando la limitación funcional es muy grande. Hay que tener en cuenta que el tratamiento quirúrgico entraña un gran riesgo de recidiva; por ello se realiza

con maduración completa de la osificación, en ausencia de signos de posibilidad de evolución (normalización de fosfatasas e hidroxiprolinemia y ausencia de captación gammagráfica) y siempre bajo protección de indometacina o bisfosfonatos.

MIOSITIS OSIFICANTE PROGRESIVA

Es una afección genética consistente en metaplasia ósea del tejido intersticial del músculo, que debuta en la infancia, antes de los 10 años, sin antecedentes traumáticos. La osificación empieza, por lo general, en la parte superior de los músculos, particularmente en el trapecio y el dorsal ancho, progresa en dirección distal, en el sentido de las fibras, y llega a afectar eventualmente a las estructuras de partes blandas de todo el organismo, aunque suele respetar la musculatura lisa. Finalmente, desaparece todo movimiento articular y el paciente sucumbe a una infección intercurrente.

Evoluciona por brotes que provocan tumefacción indolora, con escasos signos inflamatorios. Posteriormente se constituye una induración lineal del músculo con pérdida de su elasticidad y función contráctil. Finalmente, la osificación progresa en el sentido de las fibras hasta bloquear definitivamente la articulación correspondiente. Cada brote dura entre 15 días y 3 semanas, y se produce en intervalos de algunos meses.

La densidad radiográfica es comparable a la del hueso normal y actúa como sinostosis, uniendo piezas esqueléticas vecinas.

No existe tratamiento efectivo conocido. La administración de corticoides parece ejercer un efecto de detención sobre la formación de hueso heterotópico. El tratamiento quirúrgico de los puentes óseos es seguido de recidiva.

4. FISIOPATOLOGÍA DE LOS TENDONES

Los tendones son estructuras especializadas del tejido conectivo que permiten a los músculos concentrar su acción o ejercerla a distancia.

Su función se reduce simplemente a movilizarse pasivamente por la contracción muscular.

Cuando el tendón es rectilíneo, su aparato de deslizamiento es un tejido celular laxo, pero cuando cambia de dirección, se precisa una vaina fibrosa resistente que impida su desplazamiento anteroposterior y lateral, si bien permite su deslizamiento en el interior de la vaina.

En los puntos críticos la vaina se ve, además, reforzada por poleas de reflexión que regulan y mantienen su posición, evitando el desplazamiento o luxación.

Para evitar el desgaste producido por el roce, el dispositivo de deslizamiento dispone de una membrana sinovial, que a veces rodea totalmente el tendón (vaina sinovial), y otras veces, solamente una parte de su circunferencia (bolsa serosa).

La vaina sinovial se dispone formando una hoja parietal y otra visceral. Esta última recubre el tendón y contiene células encargadas de producir el líquido sinovial que lubrica la vaina y permite un correcto deslizamiento del tendón.

Las bolsas serosas se localizan en múltiples puntos, donde músculos o tendones tienen necesidad de deslizarse sobre planos óseos, musculares, aponeuróticos o, incluso, cutáneos.

Morfológicamente, el tendón es un material complejo formado por fibrillas colágenas embebidas en una matriz de proteoglicanos. Los fibroblastos, el tipo celular predominante en el tendón, están distribuidos en filas paralelas en los espacios entre los haces de colágeno.

El principal componente del tendón es el colágeno de tipo 1, formado por la reunión de dos cadenas de tropocolágeno $\alpha 1$ y de una cadena $\alpha 2$. Las moléculas de colágeno se combinan para formar unidades de microfibrillas (cinco moléculas de colágeno), subfibrillas y fibrillas. Los proteoglicanos y las glicoproteínas en asociación con el agua se incorporan a una matriz, uniendo las fibrillas para formar fascículos.

Los fascículos se mantienen unidos por tejido conectivo laxo, el endotendón, que permite el movimiento longitudinal de los fascículos de colágeno y soporta vasos sanguíneos, linfáticos y nervios. El conjunto de fascículos está rodeado por una membrana conjuntiva que se comunica con el endotendón y recibe el nombre de «peritendón» o «epitendón» (fig. 13.4).

Los tendones encerrados en una vaina tendinosa presentan, en el lado de la superficie de fricción de la polea, un mesotendón de doble hoja, que se une al epitendón que cubre la superficie del tendón. Los tendones que no están encerrados en una vaina están rodeados por tejido conjuntivo areolar laxo, llamado «paratendón», que se continúa con el tendón.

Los tendones reciben su aporte sanguíneo de los vasos del perimisio, de la inserción perióstica y del tejido circundante. Así, en los tendones rodeados por el paratendón, los vasos llegan desde muchos puntos de la periferia y se anastomosan en un sistema longitudinal de capilares que cursa por los espacios del endotendón. El patrón vascular de un tendón dentro de una vaina tendinosa es bastante diferente; los vasos se concentran en determinados puntos para penetrar en el tendón, formando arcadas, y estos pedículos vasculares se denominan «vinculas». Esta región avascular ha motivado que diversos investigadores propusieran una doble vía de nutrición para el tendón —una vía vascular y una vía sinovial (difusión)— en las regiones avasculares.

Esta vascularización condiciona el proceso de cicatrización, que presenta algunas diferencias en su desarrollo, y sobre todo en sus consecuencias, dependiendo de que tenga lugar en el entorno del tejido conjuntivo laxo homogéneamente vascularizado del paratendón o en el interior de la vaina fibrosinovial, de vascularización más precaria.

En las lesiones de tendones no cubiertos por vainas osteofibrosas y, por tanto, homogéneamente vascularizados, se produce inmediatamente una acumulación de sangre,

© Elsevier. Fotocopiar sin autorización es un delito.

www.medilibros.com

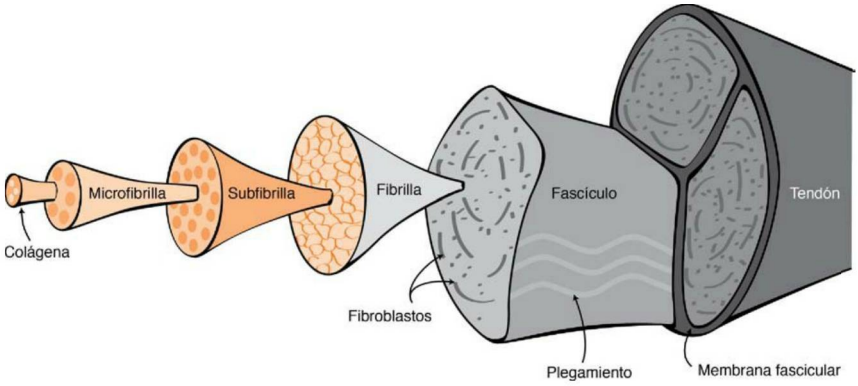

FIGURA 13.4
Representación esquemática de la microarquitectura de un tendón.

fibrina y elementos inflamatorios entre los cabos del tendón. Al cabo de 1 semana, fibroblastos procedentes de capilares neoformados y del paratendón invaden toda la zona lesional y comienzan a sintetizar fibras de colágeno de tipo 1. El tejido fibrovascular así creado es todavía incapaz de resistir pequeñas fuerzas de tracción sobre los extremos. A partir de la tercera semana se inicia un proceso de remodelación, que dura varios meses, mediante el cual las fibras neoformadas se orientan longitudinalmente de forma progresiva, a medida que va reduciéndose periféricamente el volumen de los tejidos de reparación. Las propiedades biomecánicas mejoran considerablemente, de forma que la resistencia a la rotura aumenta, permitiendo la movilización en determinadas condiciones. Esta maduración responde al estímulo ejercido por una tracción de magnitud mínima inicialmente, pero de intensidad progresivamente creciente.

En esta forma de cicatrización hay, de forma sistemática, una adherencia del tendón a las estructuras adyacentes, a través del tejido de granulación, pero, cuando se inicia la movilización activa y pasiva del tendón, este ejerce tracción sobre las adherencias y se inicia un proceso de remodelación, mediante el cual las fibras colágenas de la cicatriz se orientan en paralelo al tendón y las adherencias van haciéndose más laxas, hasta que desaparecen y lo dejan libre. La laxitud del tejido areolar circundante y la abundancia de partes blandas hacen que dichas adherencias tengan una repercusión clínica nula o escasa en cuanto a la limitación del recorrido tendinoso.

Los tendones cubiertos por vainas osteofibrosas siguen un proceso de cicatrización diferente. La reparación depende fundamentalmente de un **proceso de cicatrización extrínseco,** desde fuentes externas al tendón (sinovial, tejido fibroso vaginal y tejidos circundantes), y, por tanto, de la necesidad de abrir la vaina sinovial para lograr la penetración de fibroblastos desde el exterior y la proliferación de tejido de granulación que, además, aporta los vasos necesarios. La cicatrización tendinosa pasa, así, por una fase de adherencias obligadas que solo desaparecen por remodelación posterior. Este mecanismo «extrínseco» predomina en caso de lesión extensa de la vaina, mientras que en herida limpia de extensión limitada la movilización pasiva precoz controlada favorece el **proceso de cicatrización intrínseco,** puesto que el tendón es capaz de cicatrizar en el interior de una vaina sinovial intacta por proliferación de tenocitos viables de los extremos del tendón y de células procedentes de la superficie de la membrana sinovial, todas ellas nutridas por el líquido sinovial. En esta curación intrínseca es fundamental un afrontamiento perfecto de los bordes tendinosos y la movilización precoz del tendón que potencia la proliferación celular y acelera la maduración del colágeno. Evidentemente, cuanto menor sea la participación extrínseca, menor será la posibilidad de que adherencias perilesionales limiten la excursión del tendón y, en consecuencia, la capacidad funcional de la unidad musculotendinosa.

5. TRAUMATISMOS TENDINOSOS

Las lesiones tendinosas que suponen la interrupción de la continuidad del tendón son origen de fenómenos mecánicos y biológicos:

- **Fenómenos mecánicos** en relación con la pérdida del desplazamiento transmitido por el músculo al tendón, la retracción consiguiente del cabo proximal y el desarrollo de actitudes viciosas, por acción de la musculatura antagonista.
- **Fenómenos biológicos** en relación con la, ya comentada, diferencia de cicatrización tendinosa en trayecto extra- o intrasinovial y con el desarrollo de adherencias.

En principio, debemos diferenciar las roturas tendinosas —sin alteración de la piel—, las heridas tendinosas —en las que la lesión del tendón es una complicación de una lesión cutánea traumática— y las luxaciones tendinosas.

5.1. Roturas tendinosas

Se denomina así a las pérdidas subcutáneas de la continuidad de los tendones que, invariablemente, se acompañan de una retracción del extremo proximal como consecuencia de la contracción muscular.

Las roturas tendinosas pueden dividirse en dos grandes grupos:

1. **Roturas traumáticas,** que suceden después de un traumatismo franco cerrado, en músculos muy desarrollados, de adultos bien musculosos, por contracción muscular violenta contra resistencia. Los tendones más frecuentemente afectados son el de Aquiles, el rotuliano, el supraespinoso y la porción larga del bíceps braquial.
2. **Roturas espontáneas,** que se producen tras un traumatismo banal para la resistencia normal del tendón, en tendones sometidos a pequeños traumatismos crónicos por alteraciones ósea subyacentes (fractura de radio), en presencia de alteraciones metabólicas como diabetes o hepatopatías, sinovitis crónicas por artritis reumatoides, tendinitis por sobresfuerzo de los deportistas, etc.

5.2. Heridas tendinosas

Las heridas de los tendones acontecen fundamentalmente en aquellos puntos del organismo donde los tendones se sitúan superficialmente, como la cara palmar del miembro superior o el tendón de Aquiles.

Se pueden clasificar en:

- Roturas completas o incompletas.
- Heridas incisas o contusas.
- Heridas simples o complejas.
- Heridas limpias o sucias.

Estas distinciones no son de orden puramente académico, pues ellas condicionan prácticamente la conducta que deberá seguirse en cada caso y presiden en particular las indicaciones respectivas de las suturas primarias y las reparaciones diferidas. La definición de los términos empleados va implícita en ellos, pero precisaremos que entendemos por «herida simple» una lesión cutánea acompañada de la lesión de un solo órgano o aparato profundo (en este caso el aparato tendinoso), mientras que una herida compleja implicaría la afectación de varios órganos o aparatos simultáneamente (lesión nerviosa, vascular, articular, etc.).

CLÍNICA

Tanto en caso de rotura como de herida, la interrupción tendinosa se va a caracterizar por los siguientes datos:

- **Pérdida de la movilidad activa** realizada por el tendón seccionado.
- **Actitud viciosa del segmento de miembro afecto,** por la acción de la musculatura antagonista. En la sección de los tendones extensores de las manos o los pies, la integridad de los tendones flexores provoca que los dedos se mantengan en flexión.



FIGURA 13.5
Roturas proximales del bíceps braquial. La masa muscular se desplaza distalmente cuando el enfermo realiza la flexión del codo contra resistencia.

- **Modificación del relieve muscular.** En las roturas proximales del bíceps braquial su relieve se desplaza distalmente cuando el enfermo realiza la flexión del codo contra resistencia (fig. 13.5).
- **Signo del hachazo.** En las roturas cerradas, puede apreciarse claramente la existencia de una depresión a nivel de la rotura; es el signo del hachazo, que aumenta con la contracción voluntaria del músculo.

www.medilibros.com

En fases iniciales algunos de estos datos pueden no ser evidentes, por la existencia de músculos agonistas que suplen la función ausente y por la falta frecuente de cooperación del lesionado, y, junto con esta clínica general, existen unas peculiaridades específicas para cada grupo tendinoso.

TRATAMIENTO

La problemática terapéutica deriva de la necesidad de inmovilización y simultáneamente de evitar las adherencias cicatriciales.

El tratamiento ortopédico puede condicionar una elongación tendinosa y la consiguiente pérdida de fuerza del músculo correspondiente, por lo que está especialmente indicado en los enfermos metabólicos y/o sedentarios, al tener menor índice de complicaciones que el tratamiento quirúrgico.

El tratamiento quirúrgico está indicado en las roturas completas postraumáticas y en las roturas espontáneas totales de la mayoría de los tendones, así como en las heridas tendinosas.

El tratamiento consiste en la sutura cabo a cabo, tras localizar los dos extremos, a veces bastante alejados, mediante sutura inmediata o diferida, dependiendo de las condiciones sépticas de la lesión. En caso de que la coaptación entre los extremos no sea posible habrá que recurrir a alargar el tendón seccionado mediante tenotomías, a suturar el cabo periférico a un tendón próximo

© Elsevier. Fotocopiar sin autorización es un delito.

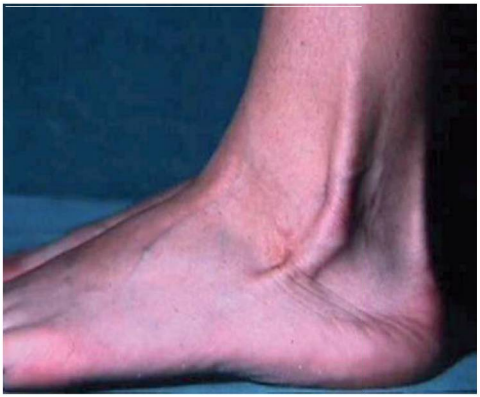

FIGURA 13.6
Luxación recidivante de los tendones peroneos que hacen relieve por delante del maléolo externo.

que realice la misma función o a la interposición de un injerto tendinoso libre.

PRONÓSTICO

Tiene buen pronóstico la sutura de los tendones grandes, como el de Aquiles, al igual que los extensores de los dedos, pero el pronóstico será peor en los flexores de los dedos, dado su extenso recorrido intrasinovial con escasa vascularización.

5.3. Luxaciones tendinosas

Como hemos comentado anteriormente, ciertos tendones se deslizan sobre canales óseos, transformados en conductos por arcos fibrosos que le sirven de polea de reflexión.

La rotura de la vaina fibrosa, como consecuencia de un traumatismo directo o una brusca contracción muscular contra resistencia, permite que el tendón salte sobre el borde óseo, durante la contracción muscular, y produzca la luxación tendinosa.

La luxación tendinosa más frecuente aparece a nivel de los tendones peroneos laterales y determina la aparición de dolor, crujido y relieve del tendón fuera de su localización habitual (fig. 13.6).

El tratamiento ortopédico proporciona pobres resultados y consiste en reposo funcional y fijación con esparadrapo o yeso. El tratamiento quirúrgico está orientado hacia la profundización del canal óseo o hacia la reconstrucción de la vaina fibrosa.

6. LESIONES INFLAMATORIAS DE TENDONES, VAINAS TENDINOSAS Y BOLSAS SEROSAS

Los procesos inflamatorios pueden afectar al tendón o a las estructuras sinoviales.

6.1. Tendinitis

Los procesos inflamatorios de los tendones pueden desarrollarse a nivel del propio tendón o en sus inserciones, lo que permite diferenciar las tendinitis insercionales de las no insercionales.

TENDINITIS INSERCIONALES

Etiología

Las tendinitis insercionales tienen un origen traumático, en la mayoría de las ocasiones, por el uso excesivo de la zona afecta y, por consiguiente, son un cuadro frecuente en deportistas y trabajadores manuales. Sin embargo, una parte de las tendinitis insercionales es de aparición espontánea.

El microtraumatismo repetido produce una fase inflamatoria inicial, seguida de una degeneración de las fibras tendinosas en el punto de su inserción ósea. En el ámbito óseo se producen aumento de la vascularización y, posteriormente, esclerosis trabecular, que en algunos puntos llega hasta la formación de osteofitos y al desarrollo de cavidades quísticas.

Clínica

Clínicamente se caracteriza por la aparición de dolor de instauración más o menos brusca y de intensidad creciente, que suele irradiarse a lo largo del vientre muscular. En las epicondilitis humerales (codo de tenista), el dolor aparece en la cara externa del codo, se irradia hacia el antebrazo por su cara lateral y aumenta con los movimientos de pronosupinación. La palpación local permite determinar un punto selectivo de dolor. Así, en la epicondilitis se localiza sobre el epicóndilo y a nivel de la cabeza radial, por la afectación concomitante del ligamento anular. El estudio radiográfico permite descartar otra etiología, como artrosis, cuerpos libres intraarticulares, etc.

Tratamiento

El tratamiento, en una primera fase, incluye el reposo funcional, que exige en ocasiones la inmovilización con una férula de yeso, asociado a la administración de antiinflamatorios no esteroideos. Cuando no cede con estas medidas o recidiva hay que recurrir a las infiltraciones locales de corticoides. El fracaso de la infiltración local obliga a la cirugía, que consiste en la desinserción quirúrgica del músculo afecto, con regularización de la zona ósea y realización de perforaciones múltiples para disminuir la presión intraósea.

TENDINITIS NO INSERCIONALES

Etiología

Las tendinitis no insercionales, también llamadas «paratenonitis» y peritendinitis crepitante, suelen, igualmente, estar en relación con microtraumatismos de repetición o con enfermedades reumáticas. Afecta fundamentalmente a los tendones extensores de los dedos de pies y manos, al tendón del tibial anterior y al de Aquiles. También se afectan aquellas áreas donde hay cruces tendinosos, como entre el abductor largo del pulgar y los radiales a nivel de la muñeca, o entre el tibial anterior y los extensores a nivel del tobillo.

Anatomía patológica

Se pueden distinguir tres entidades anatomopatológicas distintas: peritendinitis, peritendinitis con tendinosis y tendinosis pura. En la peritendinitis, la inflamación afecta solo al peritendón, con engrosamiento de este y desarrollo de adherencias de fibrina, entre el tendón y el paratendón. Cuando la peritendinitis se combina con tendinosis se asocian alteraciones del tendón en forma de engrosamiento e invasión vascular. La tendinosis pura se caracteriza por una degeneración mucinoide del tendón, con infiltración lipomatosa y fibrilación de las fibras colágenas.

Clínica

Clínicamente, el cuadro se caracteriza por dolor localizado en relación con los movimientos del tendón. La palpación despierta dolor y los movimientos activos del tendón producen un crujido más o menos grosero, palpable e incluso audible.

Tratamiento

El tratamiento se basa en la asociación de reposo funcional, calor local y antiinflamatorios no esteroideos. Las infiltraciones locales con corticoides han de realizarse con mucha precaución, para evitar lesiones degenerativas tendinosas.

6.2. Tenosinovitis

Se trata de alteraciones inflamatorias de las vainas tendinosas. El cuadro toma origen en la vaina y se desarrolla a nivel del recubrimiento sinovial, que al disponer de una rica red vascular puede responder a la agresión con una reacción inflamatoria de tipo vascular y con el desarrollo de exudado, que se concentra en la cavidad sinovial. El tendón puede sufrir alteraciones secundarias, por alteración de sus condiciones nutricias.

www.medilibros.com

ETIOLOGÍA

Por su etiología se pueden diferenciar:

- **Tenosinovitis infecciosas.** Pueden ser específicas, como la tuberculosa, o inespecíficas por estafilococos, estreptococos, etc. Las tenosinovitis inespecíficas se producen la mayoría de las veces por una inoculación directa tras un pinchazo accidental, como ocurre entre los jardineros, drogadictos, etc., y son más frecuentes en las vainas de los tendones flexores de los dedos. Las tenosinovitis tuberculosas se localizan preferentemente en las vainas de los flexores de los dedos a nivel de la muñeca y en las vainas de los peroneos.
- **Tenosinovitis postraumáticas.** Son secundarias a traumatismos o contracciones mecánicas repetidas, generalmente profesionales.
- **Tenosinovitis reumáticas.** Se desarrollan dentro del cuadro general de la enfermedad reumática.

ANATOMÍA PATOLÓGICA

Desde el punto de vista anatomopatológico, en una primera fase, la sinovial se congestiona y produce un exudado serofibrinoso; en fases avanzadas puede adoptar aspecto purulento y afectar a la nutrición del tendón, lo que determina la necrosis del mismo.

CLÍNICA

La clínica, en fase serofibrinosa, se caracteriza por dolor, que aumenta con los esfuerzos y con la palpación local, y aumento de volumen de la vaina sinovial, que muestra una consistencia elástica a la palpación. En fase flemonosa, el cuadro clínico es muy llamativo, con gran aumento de volumen de la vaina, que está a tensión, es muy dolorosa y bloquea los movimientos del tendón afecto, de tal manera que los dedos suelen colocarse en semiflexión.

TRATAMIENTO

El tratamiento de las tenosinovitis es siempre el reposo de la zona, junto con calor local y la administración de antiinflamatorios no esteroideos. En las tenosinovitis infecciosas se añadirá el antibiótico de elección, según el antibiograma. Cuando la vaina está a tensión hay que drenarla para proteger al tendón de los productos tóxicos de la inflamación y recuperar la función nutricia de la sinovial. Igualmente, en caso de colección purulenta, es precisa la evacuación quirúrgica, mediante pequeñas incisiones que no dejen el tendón al descubierto. En las formas crónicas el único tratamiento útil es la sinovectomía de la vaina tendinosa.

6.3. Tenosinovitis estenosantes

Son producidas por un engrosamiento de la hoja sinovial parietal, que va a impedir el correcto deslizamiento del tendón en el interior de la vaina. En este capítulo se describen la enfermedad de De Quervain y el dedo en resorte.

TENDOVAGINITIS ESTENOSANTE DE DE QUERVAIN

Descrita por este autor en 1895, se localiza en la vaina tendinosa del extensor corto y del abductor largo del pulgar, a su paso bajo el túnel fibroso a nivel de la estiloides radial.

La inflamación, secundaria a traumatismos repetidos, provoca una hipertrofia de la sinovial, lo que determina una estenosis de la vaina y una fibrosis del ligamento anular, lo que dificulta la excursión de los tendones. El cuadro es más frecuente en mujeres, en la cuarta y quinta décadas de la vida, que realizan trabajos que causan microtraumatismos repetidos en la zona (mujeres de la limpieza, lavanderas, planchadoras, secretarias, etc.).

Clínicamente el cuadro cursa con dolor en la estiloides radial irradiado al pulgar y al antebrazo, que aumenta con la palpación local y con la desviación cubital de la mano, con aducción u oposición del pulgar.

El tratamiento, en las fases iniciales, consiste en reposo funcional, antiinflamatorios e infiltraciones locales con corticoides. El tratamiento quirúrgico se impone en las formas crónicas y consiste en seccionar el ligamento anular hipertrofiado, techo del canal osteofibroso, y abrir en toda su longitud la vaina sinovial.

DEDO EN RESORTE

Tiene su origen también en una estenosis de origen inflamatorio de la vaina sinovial, y consiste en el bloqueo del movimiento de flexoextensión de la segunda falange sobre la primera debido a una desproporción entre el grosor del

© Elsevier. Fotocopiar sin autorización es un delito.

tendón flexor, en un punto determinado, y el calibre de la vaina por donde se desliza. Se localiza preferentemente en la vaina flexora de los dedos segundo, tercero y cuarto a nivel de la articulación metacarpofalángica.

Macroscópicamente se demuestra la existencia de un nódulo en uno o los dos tendones flexores, interpretado como un ganglio intratendinoso o como una lesión secundaria del tendón a la sinovitis estenosante de la vaina.

El cuadro clínico se instaura de forma progresiva, con dificultad para la flexoextensión, del dedo que se realiza con gran dolor y con un resalte palpable y audible. En casos avanzados puede palparse el engrosamiento tendinoso.

El tratamiento en las fases iniciales es el calor local y los antiinflamatorios. La indicación quirúrgica se establece ante el fracaso de las medidas conservadoras y consiste en la incisión longitudinal de la vaina.

6.4. Higromas

Como hemos comentado anteriormente, las bolsas serosas son formaciones conjuntivas de cavidad virtual que se localizan en múltiples puntos donde músculos o tendones tienen necesidad de deslizarse sobre planos óseos, musculares, aponeuróticos o, incluso, cutáneos. Su constitución es semejante a la de las vainas sinoviales, y presentan una capa externa conjuntiva recubierta internamente por células de aspecto sinovial capaces de producir un líquido sinovial.

www.medilibros.com

ETIOLOGÍA

El higroma consiste en un aumento del tamaño normal de una bolsa serosa, producido por un proceso inflamatorio crónico, de naturaleza no infecciosa, generalmente en relación con microtraumatismos repetidos (fig. 13.7).



FIGURA 13.7
Higroma prerrotuliano de larga evolución con necrosis cutánea.

ANATOMÍA PATOLÓGICA

El líquido del higroma suele ser filante, viscoso y transparente. En la pared se desarrolla un proceso de hipertrofia de las vellosidades sinoviales y aparecen cavidades intramurales en comunicación con la cavidad principal. En ocasiones, por inoculación directa y más raramente por vía hematógena, puede infectarse y dar lugar a una bursitis infectada con formación de un absceso.

CLÍNICA

Clínicamente, aparece como una tumoración de crecimiento lento, de forma redondeada, de superficie lisa y regular, de consistencia elástica, fluctuante, que con frecuencia se adhiere a la piel.

TRATAMIENTO

El tratamiento en la fase inicial consiste en la administración de antiinflamatorios asociada a frío local. En las formas infectadas hay que añadir el antibiótico correspondiente. En las formas crónicas, que no remiten con el tratamiento conservador, la indicación quirúrgica se orienta hacia la extirpación de la bolsa.

6.5. Quistes sinoviales o gangliones

Son formaciones quísticas con un contenido líquido viscoso, semejante al líquido sinovial, que aparece a nivel de la cara externa de las sinoviales articulares o tendinosas en diferentes áreas de la economía, los más frecuentes en torno a la rodilla y a la muñeca.

Generalmente se relacionan con hernias de la sinovial, y muchos autores consideran imprescindible la existencia de una comunicación entre el quiste y una vaina sinovial para considerarlo un ganglión, mientras que otros aceptan una naturaleza tumoral, en relación con restos tisulares embrionarios ectópicos.

En la muñeca se localizan en la cara dorsal entre el tendón del segundo radial y el extensor del segundo dedo, o en la cara palmar en el borde radial, junto a la arteria radial a la que desplaza. En la rodilla se localizan, de preferencia, en el hueco poplíteo, y hay que diferenciarlos de los quistes meniscales y de los aneurismas del hueco poplíteo.

Los **estudios anatomopatológicos** indican la existencia de una cavidad cuya cara interna está constituida por varias capas celulares mesenquimales que sintetizan el contenido del ganglión. La existencia de un pedículo que se ancla en las vainas sinoviales y/o en la cápsula articular puede determinar un mecanismo valvular que permita el paso del líquido sinovial desde estas cavidades al quiste.

Clínicamente, se presenta como una tumoración indolora, fluctuante, a veces dura y tensa, deslizable bajo la piel, de forma ovoidea y de tamaño entre una avellana y una nuez, de superficie lisa, a veces lobulada. La compresión de los troncos nerviosos puede dar lugar a la aparición de síntomas radiculares. El estudio radiográfico es silente y el estudio ecográfico, por su parte, indica la presencia de la cavidad.

El **tratamiento** conservador consiste en el estallido del quiste por presión brusca o la punción evacuadora con posterior repleción con corticoides. En las formas muy voluminosas o dolorosas hay que proceder a su extirpación quirúrgica, que presenta un alto índice de recidiva.

7. CONCLUSIONES

- La anatomía y la fisiología de músculos y tendones nos marcan en muchas ocasiones el tratamiento más adecuado para sus lesiones.
- La lesión muscular puede ser desde una contusión menor hasta una rotura compleja traumática que requiera tratamiento quirúrgico.
- El síndrome compartimental se caracteriza por aumento de tensión en el compartimento y dolor intenso, que aumenta al estiramiento pasivo de los músculos del compartimento, manteniéndose los pulsos distales presentes. Requiere tratamiento quirúrgico inmediato.
- La miositis osificante es una metaplasia ósea de diversas etiologías, que se localiza en el músculo y que puede llegar a necesitar tratamiento quirúrgico en caso de dolor o anquilosis articular.
- Los tendones pueden nutrirse de forma vascular o avascular, dependiendo el tratamiento de una rotura del lugar en que se haya producido la lesión.
- La patología tendinosa y de sus anexos, además de las roturas, incluye tendinitis, tenosinovitis, tendinosis, gangliones y bursitis o higromas. La mayor parte de las veces se tratan de forma conservadora y en ocasiones el tratamiento quirúrgico es necesario.

Lecturas recomendadas

Carranza-Bencano A, Núñez-Samper-Pizarrosa M. Cirugía de la luxación recidivante de los tendones peroneos. En: Núñez-Samper-Pizarrosa M, Llanos-Alcázar LF, Viladot-Pericé R, eds. Técnicas quirúrgicas en cirugía del pie. Barcelona: Masson; 2003. p. 237-42.

Garret WE. Injuries to the muscle-tendon unit. AAOS. Instr Course Lect 1988;37:275-82.

Giombini A, Di Cesare A, Sardella F, Ciatti R. Myositis ossificans as a complication of a muscle tendon junctions strain of long head of bíceps. J Sports Med Phys Fitness 2003;43(1):75-7.

Hof AL. Muscle mechanics and neuromuscular control. J Biomecq 2003;36(7):1031-8.

Kubo K, Kanehisa H, Kawakami Y, Fukanaga T. Growth changes in the elastic properties of human tendon structures. Int J Sports Med 2001;22(2):138-43.

Schache AG, Wrigley TV, Baker R, Pandy MG. Biomechanical response to hamstring muscle strain injury. Gait Posture 2009;29(2):332-8.

Wolzak H, van de Rest M, Geurts M, Ter Borg EJ. Acute calcific tendinitis of the longus colli muscle: an often unrecognized cause of severe neck pain. J Clin Rheumatol 2010;16(5):240-1.

Zarin M, Ahmad I. Surgical treatment of De Quervain's disease. J Coll Physicians Surg Pak 2003;13(3):157-8.

© Elsevier. Fotocopiar sin autorización es un delito.

AUTOEVALUACIÓN

1. Acude a urgencias un paciente con un yeso braquioantebraquial cerrado colocado tras una fractura diafisaria de cúbito y radio pendiente de tratamiento quirúrgico. El paciente refiere dolor intenso, que no cede pese a los calmantes pautados, e imposibilidad para extender los dedos de la mano por dolor. La actuación inicial más adecuada será:
- **a.** Aumentar la analgesia y esperar hasta el tratamiento quirúrgico.
- **b.** Tranquilizar al paciente indicándole que es normal el dolor tras una doble fractura en el cúbito y en el radio.
- **c.** Realizar una línea de apertura en el yeso con una sierra oscilante.
- **d.** Colocar el brazo en alto, pautar analgésicos opioides y aplicar crioterapia a la espera de que mejore el dolor.
- **e.** Retirar por completo el yeso y el vendaje al paciente.

Respuesta correcta: e.

Respuesta razonada: La primera medida que debe tomarse ante la sospecha de un síndrome compartimental es retirar cualquier tipo de inmovilización que lleve el paciente en la zona.

2. Paciente de 46 años de edad que acude a urgencias en ambulancia desde un complejo deportivo donde estaba jugando al pádel. Refiere que ha notado un dolor intenso súbito en la zona posterior de su pierna izquierda, justo por encima del talón, que le produce impotencia funcional para deambular. Respecto de este paciente, su diagnóstico de presunción es:
- **a.** Tendinitis del tendón de Aquiles.
- **b.** Rotura del tendón de Aquiles.
- **c.** Rotura fibrilar del sóleo.
- **d.** Tendinosis del tendón de Aquiles.
- **e.** Entesitis del tendón de Aquiles.

Respuesta correcta: b.

Respuesta razonada: El dolor intenso y súbito que produce impotencia funcional repentina debe hacernos pensar, como primera posibilidad diagnóstica, en una rotura del tendón de Aquiles. Las roturas fibrilares, aunque con una clínica parecida, no suelen producir una impotencia funcional tan exagerada que impida la deambulación.

3. ¿Qué signo no espera encontrar en la exploración de un paciente con rotura de tendón de Aquiles?
- **a.** Flexión plantar al exprimir el vientre muscular de los gastrocnemios.
- **b.** Signo del hachazo en el tendón de Aquiles.
- **c.** Dolor a la palpación en el recorrido del tendón de Aquiles.
- **d.** Imposibilidad para la flexión plantar activa.
- **e.** Exploración neurovascular distal normal.

Respuesta correcta: a.

Respuesta razonada: La flexión plantar al exprimir el vientre muscular de los gastrocnemios y el sóleo se conoce como «maniobra de Thompson positiva», y esta es patológica, o negativa, ante una rotura del tendón de Aquiles (es decir, no se produce la flexión plantar a pesar de exprimir el vientre muscular).

4. ¿Qué prueba complementaria indicaría usted en urgencias para confirmar el diagnóstico de un paciente que acude con una sospecha de lesión tendinosa?
- **a.** Radiografía simple.
- **b.** Ecografía.
- **c.** Resonancia magnética.
- **d.** Gammagrafía ósea.
- **e.** Tomografía computarizada.

Respuesta correcta: b.

Respuesta razonada: La ecografía es la prueba más indicada para confirmar la rotura de un tendón por su alta rentabilidad diagnóstica (bajo coste y alto porcentaje de aciertos). La resonancia magnética tiene un elevado coste y solo estaría indicada ante dudas en la exploración y en la ecografía. El resto de opciones no son adecuadas para el estudio de patologías tendinosas.

© Elsevier. Fotocopiar sin autorización es un delito.

CAPÍTULO 14

Displasias óseas

Pedro Carpintero Benítezi

ÍNDICE DEL CAPÍTULO

1. **Introducción. Generalidades** 138
   - 1.1. Etiología 139
   - 1.2. Clasificación 139
   - 1.3. Manifestaciones clínicas 139
   - 1.4. Diagnóstico 140
   - 1.5. Tratamiento 140
   - 1.6. Pronóstico 140
2. **Estudio de las principales displasias** 140
   - 2.1. Afectación predominantemente epifisaria 140
   - 2.2. Afectación predominantemente metafisaria: acondroplasia 141
   - 2.3. Afectación predominante de la columna vertebral: displasia espondiloepifisaria 142
   - 2.4. Afectación de la densidad ósea 142
   - 2.5. Disostosis axiales: síndrome de Poland 144
   - 2.6. Enfermedades por almacenamiento 144
   - 2.7. Alteraciones del tejido cartilaginoso y fibroso 145
   - 2.8. Otras displasias 146
3. **Conclusiones** 146

www.medilibros.com

OBJETIVOS DEL CAPÍTULO

- Entender el concepto de displasia ósea y las numerosas enfermedades a las que engloba este término.
- Introducir algunas de las displasias más frecuentes y con más impacto en el sistema musculoesquelético.
- Saber identificar la clínica característica de la acondroplasia, al tratarse de una de las condrodisplasias más frecuentes.
- Reconocer la osteogénesis imperfecta, el impacto en el esqueleto y los distintos abordajes terapéuticos disponibles.
- Conocer aquellas alteraciones del tejido cartilaginoso y fibroso que pueden llegar a desarrollar una neoplasia maligna.

1. INTRODUCCIÓN. GENERALIDADES

Las displasias esqueléticas, u osteocondrodisplasias, son un conjunto de enfermedades que tienen en común un trastorno del desarrollo y del remodelado del hueso y del cartílago que da lugar a un crecimiento anómalo en cuanto a la forma y al tamaño de los huesos, en algunos casos con alteraciones orgánicas que las hacen incompatibles con la vida. El estudio de las displasias óseas es un reto por diferentes razones:

- El número de entidades es tan grande que es prácticamente imposible conseguir un inventario completo.
- Se desconocen su etiología y su patogenia en determinados casos.
- La misma entidad puede tener una presentación clínica diferente de un individuo a otro.
- Tienen una etimología abigarrada.
- Falta una clasificación universalmente aceptada, por la abundancia de formas clínicas y variantes inclasificables.

Aunque no se trata de enfermedades frecuentes de forma individual, de forma colectiva su frecuencia es de aproximadamente 1 caso por cada 4.000-5.000 recién nacidos vivos, pero se piensa que su incidencia verdadera puede ser

© 2015. Elsevier España, S.L.U. Reservados todos los derechos

incluso el doble, ya que muchas de ellas no se manifiestan clínicamente hasta más tarde, durante la infancia. Esto hace que sean más frecuentes que, por ejemplo, los tumores primitivos del aparato locomotor.

1.1. Etiología

Son producidas por una alteración de un gen o de una proteína. Tienen una forma de herencia heterogénea (autosómica recesiva, autosómica dominante o ligada al cromosoma X, recesiva o dominante), y se han descrito las alteraciones genéticas en aproximadamente 150 de estas enfermedades.

1.2. Clasificación

Ha habido diferentes intentos de clasificarlas. Las más usadas son la clasificación dinámica de Rubin (1964), que agrupó las displasias en epifisarias, fisarias, metafisarias o diafisarias, según la zona del hueso que se afectase en su crecimiento. A su vez, Rubin subdividía cada uno de estos apartados en hipoplasias e hiperplasias. Aunque esta clasificación supuso un gran avance, había numerosas enfermedades que no se podían encuadrar claramente en estos apartados. En 1997, el International Working Group on Constitutional Diseases of Bone propuso una nueva clasificación etiopatogénica basándose en el gen o en la proteína que se afecta. No obstante, aún hoy día no se conoce en todos los casos el gen responsable de la enfermedad (tabla 14.1). En nuestro medio, la más empleada posiblemente sea la Nomenclatura Internacional de las Enfermedades Constitucionales de los Huesos, en la que se distinguen cuatro grupos fundamentales de enfermedades:

1. **Osteocondrodisplasias:** trastornos generalizados del esqueleto de origen genético.
2. **Disostosis:** trastornos localizados del esqueleto de origen genético.
3. **Anomalías primarias del metabolismo que producen trastornos esqueléticos.**
4. **Enfermedades diversas y trastornos primarios del crecimiento.**

Spranger clasificó las osteocondrodisplasias según la parte del hueso o el tejido que se afectase principalmente (cuadro 14.1).

1.3. Manifestaciones clínicas

Su expresión clínica es muy variable, y pueden ir desde aquellas que son letales en el nacimiento hasta otras formas involutivas. No siempre se puede hacer el diagnóstico en el momento del nacimiento, ya que las manifestaciones de algunas de ellas aparecen durante la infancia. El síntoma

www.medilibros.com

TABLA 14.1 Etiología y herencia de algunas de las displasias esqueléticas: osteocondrodisplasias

	Herencia	Cromosoma	Gen
1. Grupo de acondroplasias			
Displasia tanatofórica	AD	4p16.3	*FGFR3*
Acondroplasia	AD	4p16.3	*FGFR3*
2. Displasias metatrópicas			
Displasia metatrópica	AD		
3. Displasias de costillas cortas			
Displasia condroectodérmica	AR		
4. Displasias diastróficas			
Acondrogénesis	AR	5q32-q33	*DTDST*
Displasia diastrófica	AR	5q32-q33	*DTDST*
5. Colagenopatías de tipo 2			
Displasia espondiloepifisaria	AD	12q13.1-q13.3	*COL2A1*
Displasia de Kniest	AD	12q13.1-q13.3	*COL2A1*
6. Displasias de huesos membranosos			
Displasia cleidocraneal	AD	6p21	*CBFA1*
7. Displasias con defecto de mineralización			
Osteogénesis imperfecta	AD/AR	17q-7q221	*COLIA1-COLIA2*
8. Displasias con aumento de la densidad ósea			
Osteopetrosis tardía	AD	1p21-16p13.3	
Picnodisostosis	AR	1q21	*CTSK*

AD, autosómico dominante; AR, autosómico recesivo.

© Elsevier. Fotocopiar sin autorización es un delito.

Cuadro 14.1 PRINCIPALES OSTEOCONDRODISPLASIAS

1. Displasias con afectación epifisaria predominante
- Displasia epifisaria múltiple.
- Displasia epifisaria hemimélica.

2. Displasias con afectación predominante de la columna vertebral
- Displasias espondiloepifisarias.

3. Displasias con cambios en la densidad ósea
- Osteopetrosis.
- Osteogénesis imperfecta.
- Osteopoiquilia.

4. Enfermedades por almacenamiento
- Mucopolisacaridosis.
- Tesaurismosis.

5. Alteraciones del tejido cartilaginoso y fibroso
- Osteocondromatosis múltiple congénita.
- Encondromatosis.

6. Otras displasias
- Síndrome de Marfan.
- Síndrome de Ehlers-Danlos.

más frecuente suele ser una talla baja desproporcionada y, además, pueden aparecer otras alteraciones ortopédicas, como desalineación de los miembros, alteraciones en las curvas raquídeas, dolor o síntomas neurológicos, polidactilia, pies zambos, alteraciones ungueales, fragilidad ósea y luxaciones congénitas.

1.4. Diagnóstico

Es un reto importante, como se recoge en el cuadro 14.2, ante una displasia, ya que, si establecemos qué tipo es, podemos conocer el porvenir evolutivo y, de esa forma, prevenir y corregir los trastornos ortopédicos. Aparte de la clínica y de la genética, la prueba de imagen más útil es la radiografía simple. Se recomienda realizar radiografías de cráneo, pelvis, raquis, un miembro inferior, manos, antebrazos y pies. El examen radiográfico debe repetirse durante el crecimiento del esqueleto, para comprobar la evolución. En algunos casos, la ecografía neonatal puede ser útil para diagnosticar las deformidades.

1.5. Tratamiento

Debe ser multidisciplinar. En la actualidad no existe ningún tratamiento curativo. Desde el punto de vista ortopédico, hay que prevenir y corregir las deformidades de los miembros y del raquis, prevenir artropatías y conseguir movilidad articular. Todo ello debe conseguirse mediante osteotomías, cirugía correctora del raquis, descompresión medular, tratamiento de las fracturas por fragilidad, implantes articulares y alargamiento de miembros. Hay que tener en cuenta los posibles problemas anestésicos, como una posible inestabilidad de la columna cervical, presente en diversas displasias, o hipertermia maligna, más frecuente en la osteogénesis imperfecta.

Cuadro 14.2 ESTUDIO DE LAS DISPLASIAS ÓSEAS: UN RETO POR DIFERENTES RAZONES
- El número de entidades es tan grande que es prácticamente imposible conseguir un inventario completo.
- Se desconocen su etiología y patogenia en determinados casos.
- La misma entidad puede tener una presentación clínica diferente de un individuo a otro.
- Tienen una etimología abigarrada.
- Falta una clasificación universalmente aceptada, por la abundancia de formas clínicas y variantes inclasificables.

1.6. Pronóstico

Exceptuando las formas letales, el resto de estas enfermedades pueden tener una esperanza de vida normal, dependiendo de las enfermedades asociadas.

En el cuadro 14.3 se resumen aspectos sobre las displasias óseas que deben recordarse.

2. ESTUDIO DE LAS PRINCIPALES DISPLASIAS

A continuación vamos a analizar aquellas enfermedades más frecuentes y con interés dentro de la cirugía ortopédica.

2.1. Afectación predominantemente epifisaria

DISPLASIA EPIFISARIA MÚLTIPLE

Se transmite de forma autosómica dominante, aunque también se han descrito otras formas de transmisión.

No se conoce exactamente su etiología y es considerada un trastorno heterogéneo, ya que una mutación en diferentes genes puede causar la enfermedad (*COMP, COL9A1, COL9A2, COL9A3* y *MATN3*), con trastornos de la osificación encondral y del colágeno de tipo 9 que van a

Cuadro 14.3 DISPLASIAS ÓSEAS
- No se trata de enfermedades frecuentes de forma individual.
- De forma colectiva, su frecuencia es de aproximadamente 1 caso por cada 4.000-5.000 nacidos.
- Se piensa que su incidencia verdadera puede ser incluso el doble, ya que muchas de ellas no se manifiestan clínicamente hasta más tarde, durante la infancia.
- Esto último las convertiría en más frecuentes que, por ejemplo, los tumores primitivos del aparato locomotor.

ocasionar que el cartílago articular anómalo fracase ante las cargas cíclicas normales. Se distinguen varios tipos de esta displasia: una forma precoz (enfermedad de Conradi), otra forma de adulto (enfermedad de Fairbank) y otra forma más leve (enfermedad de Ribbing).

Clínica

La forma precoz múltiple del recién nacido, o enfermedad de Conradi, es incompatible con la vida. Se caracteriza por talla corta, retraso mental, cataratas congénitas y calcificaciones traqueales.

En la displasia epifisaria múltiple del adulto, a pesar de que la enfermedad está presente desde el nacimiento, las manifestaciones no suelen aparecer hasta el primer año de vida e incluso hasta los 10 años de edad.

Los pacientes suelen tener una talla baja, aunque no excesivamente (150-170 cm en la edad adulta), y un intelecto normal. La alteración ortopédica fundamental que presentan estos pacientes son deformidades en las epífisis de los miembros, principalmente en las cabezas y los cóndilos femorales, lo que produce disfunción articular, y aparición precoz de artrosis. Radiográficamente se puede comprobar que los núcleos de osificación son de forma irregular o fragmentados (fig. 14.1), con *coxa vara* y deformidad en valgo de la tibia distal. La columna vertebral no suele estar afectada.

Tratamiento

El tratamiento ortopédico consistirá en osteotomías para corregir las deformidades angulares de los miembros y en artroplastias en caso de alteraciones articulares que provoquen incapacidad.

DISPLASIA EPIFISARIA HEMIMIÉLICA

Conocida también como «aclasia epifisaria» o «enfermedad de Trevor», es una displasia rara que se caracteriza por el crecimiento asimétrico del cartílago epifisario. La *sintomatología* que puede producir depende de su localización y del tamaño. Desde el punto de vista histológico, es indistinguible de un osteocondroma, aunque en este caso se encuentre localizado en la epífisis y no en la metáfisis, como es habitual con las exostosis. Sus localizaciones más frecuentes son la rodilla, el tobillo y el tarso. El *tratamiento* se realizará en función de la clínica que produzca y puede limitarse a una simple observación periódica para comprobar la evolución o consistir en la extirpación quirúrgica. Debe tenerse en cuenta, por una parte, que suelen tener una tasa alta de recidivas y, por otra, que durante el acto quirúrgico se puede dañar el cartílago de crecimiento y dar lugar a trastornos angulares de la articulación.



FIGURA 14.1
Radiografía anteroposterior de ambas caderas comparadas. Se aprecia deformidad e irregularidad en ambas cabezas femorales.

2.2. Afectación predominantemente metafisaria: acondroplasia

Es una de las condrodisplasias más frecuentes (0,5-1,5 casos por cada 10.000 nacidos) y la forma más común de enanismo secundario a acortamiento de los miembros. Posee una herencia mendeliana dominante con penetrancia completa. Es causada por la mutación del gen del receptor 3 del factor de crecimiento de los fibroblastos *(FGFR3)*. En el 80% de los casos, los progenitores no la padecen sino que se trata de una mutación. Un factor de riesgo para esta mutación es la edad avanzada paterna.

CLÍNICA

Desde la infancia se puede encontrar una hipotonía generalizada, con un cierto retraso motor, aunque intelectualmente los pacientes son normales. Suelen tener una facies característica con frente abombada e hipoplasia de la cara. Presentan un enanismo desproporcionado (tronco normal y miembros acortados). Suelen presentar cifosis toracolumbar en la infancia y, posteriormente, una hiperlordosis lumbar, con alteraciones articulares como hipermovilidad en varias articulaciones, especialmente en las rodillas, con limitación de la movilidad de los codos y *genu* varo bilateral.

Radiográficamente se pueden apreciar pedículos cortos que pueden ocasionar estenosis vertebral.

TRATAMIENTO

Se recomienda alargar los miembros durante la infancia si la talla es tan pequeña que impide al paciente realizar una vida normal. Si aparecen síntomas de estenosis vertebral, habrá que realizar laminectomías descompresivas, así como fusiones espinales en caso de cifosis persistentes y en las que no dé resultado el tratamiento conservador con corsés.

PRONÓSTICO

Es bueno en general y los enfermos suelen tener una esperanza de vida normal. No obstante hay que tener en cuenta que durante la primera infancia los pacientes con acondroplasia tienen un porcentaje del 2-5% de muertes súbitas debidas a anomalías de la unión craneoespinal que pueden provocar compresiones medulares altas y apnea central por compresiones de la arteria vertebral.

© Elsevier. Fotocopiar sin autorización es un delito.

2.3. Afectación predominante de la columna vertebral: displasia espondiloepifisaria

Afecta a la columna vertebral y a las epífisis, como indica su nombre, lo que da lugar a un enanismo desproporcionado con acortamiento del tronco. Se distinguen dos tipos principales: una forma congénita, que se manifiesta en el momento del nacimiento, y otra forma tardía, en la que las deformidades aparecen en un período más avanzado de la vida.

FORMA CONGÉNITA

Es más grave que la forma tardía, se transmite de forma autosómica dominante y es causada por una mutación de *VOL2A1* del cromosoma 12, lo que va a ocasionar la producción de un colágeno de tipo 2 anómalo, que se encuentra en el cartílago, el núcleo pulposo y el humor vítreo.

Clínica

Su diagnóstico debe hacerse en el momento del nacimiento, y el niño aparecerá con un enanismo desproporcionado, fundamentalmente a partir del tronco. Aparte de la talla baja, las alteraciones raquídeas, como cifosis, escoliosis o cifoescoliosis, son constantes en estos pacientes. Estas deformidades suelen ser evolutivas y pueden llegar a producir paraparesias espáticas. Puede aparecer también inestabilidad atloaxoidea, que podría dar lugar a compresiones medulares altas. En las caderas aparece prácticamente de forma constante una *coxa vara* de gravedad variable que puede producir una coxartrosis precoz. También están descritas en estos pacientes la aparición de *genu* valgo y pie equino varo congénito. Son frecuentes también las alteraciones oculares.

FORMA TARDÍA

Su transmisión genética es diferente a la que se produce en la forma congénita, pues, aunque puede hacerlo de formas diferentes, lo habitual es que sea ligada al cromosoma X y de forma recesiva. Es causada por la mutación del gen *SED*, localizado en Xp22.

Clínica

La apariencia del recién nacido es normal y, de hecho, en algunos pacientes la enfermedad no se diagnostica hasta la adolescencia, cuando se aprecia un tronco acortado, o por el desarrollo de una escoliosis o por la aparición de molestias o dolor en las caderas. Las deformidades del raquis y de los miembros son iguales que las que aparecen en la forma congénita, aunque por regla general son menos importantes, si bien en muchos casos también se desarrolla una coxartrosis. Radiográficamente se puede apreciar una platispondilia de grado variable en ambos tipos.

Tratamiento

Aparte del tratamiento de las lesiones asociadas (oculares, auditivas, etc.), el tratamiento, desde el punto de vista del cirujano ortopédico, debe ir encaminado a prevenir o tratar las deformidades de la columna vertebral y de los miembros. Así, habrá que realizar fusiones vertebrales altas en caso de inestabilidades atloaxoideas. La cifosis y la escoliosis serán tratadas con los mismos criterios que se usan para la escoliosis idiopática, dependiendo de la edad del paciente, de la magnitud de la curva y de su sintomatología. A los pacientes que presenten una *coxa vara* acentuada se les realizará una osteotomía valguizante. Si el *genu* varo es importante, habrá que realizar una osteotomía valguizante supracondílea. En caso de padecer un pie equino varo congénito, se tratará como habitualmente, al principio con métodos ortopédicos y más tarde recurriendo al tratamiento quirúrgico, ya sea para tratar las secuelas o porque sea irreductible. Cuando aparezca como secuela una coxartrosis, se tratará con una artroplastia total de cadera, aunque hay que tener en cuenta que a veces debe recurrirse a tamaños especiales, por la pequeña longitud del fémur.

2.4. Afectación de la densidad ósea

OSTEOPETROSIS

Es la displasia condensante más frecuente en la clínica. Se conoce también como «enfermedad de Albers-Schönberg», que es una enfermedad hereditaria rara que se caracteriza por un aumento de la densidad ósea y por trastornos en el remodelado óseo. Debido a la hipermineralización, existe una disminución de la elasticidad en el esqueleto de estos pacientes, con lo que es frecuente la aparición de fracturas secundarias a traumatismos de baja energía, principalmente en el fémur, en las que a veces representa un problema el realizar una osteosíntesis, debido al aumento del grosor de las corticales y a la disminución o desaparición del canal medular.

Hay descritas dos formas diferentes de osteopetrosis. La primera se presenta de forma dominante y con un comportamiento relativamente benigno, y suele ser diagnosticada en muchos casos de forma casual. La segunda forma es recesiva y letal. Dentro de la forma autosómica dominante se pueden distinguir dos subtipos (I y II). El subtipo I se caracteriza por que los pacientes presentan una hipermineralización de la bóveda craneal, y el subtipo II, por que en la radiografía de columna vertebral aparece la típica imagen de la vértebra en «sándwich» o en «jersey de *rugby*» (fig. 14.2). Todas las formas de la enfermedad están asociadas con una alteración de la reabsorción ósea.

La actuación por parte del cirujano ortopédico va dirigida al tratamiento de las fracturas que aparecen en estos pacientes. Este tratamiento puede entrañar dificultades, tal como se ha comentado anteriormente, debido a las alteraciones de la mineralización del hueso y a la disminución del calibre o, incluso, a la ausencia del canal medular.

OSTEOGÉNESIS IMPERFECTA

Es un grupo heterogéneo de alteraciones óseas caracterizado por una gran variedad de alteraciones bioquímicas y morfológicas del colágeno. Su primera descripción se atribuye a Willem Vrolik, que la describió en un neonato, y fue quien acuñó el nombre «osteogénesis imperfecta». Se trata de un trastorno genético del tejido conectivo caracterizado por fragilidad ósea y parece estar producido por alteraciones de los genes que codifican el colágeno de tipo 1, por lo que la enfermedad se manifiesta clínicamente



FIGURA 14.2
Radiografía lateral de columna. Se pueden observar las calcificaciones en la vértebra, que le dan un aspecto de «sándwich» o de «jersey de *rugby*».

en aquellos tejidos en los que este tipo de colágeno juega un papel importante en su estructura, como es la esclerótica en el ojo, los tendones y el tejido óseo. En el caso del hueso, este colágeno anómalo se acompaña de otras proteínas anómalas de la matriz ósea, como los proteoglicanos y la fibronectina. Estas anomalías del componente orgánico del hueso se acompañan de alteraciones de la fase mineral; así, se ha comprobado que los huesos de estos pacientes poseen una mayor mineralización que los de los individuos sanos de su misma edad. Estas alteraciones de los componentes mineral y orgánico del hueso se asocian con otras de tipo biomecánico, como la reducción de la fuerza tensil y el aumento de la rigidez, lo que, unido a la osteopenia que se produce, da lugar a un aumento de la fragilidad del hueso. Se la conoce por multitud de epónimos (Lobstein, Vrolik, etc.) y es relativamente frecuente, con una prevalencia aproximada de 1 caso por cada 20.000 nacidos.

Clasificación

Hay numerosas clasificaciones de la osteogénesis imperfecta, de las que la más usada es la propuesta por Sillence (tabla 14.2), que distingue cuatro tipos diferentes dentro de la enfermedad basándose en aspectos clínicos genéticos y radiográficos. El tipo 1 es el más frecuente de todos y también el de comportamiento más benigno, ya que los pacientes que lo padecen, aunque con una fragilidad ósea y numerosas fracturas a lo largo de su vida, pueden realizar una actividad física y laboral dentro de la normalidad, sin tener otras lesiones asociadas. El tipo 2 es el de peor pronóstico, pues los pacientes fallecen en el nacimiento o poco después, debido a las numerosas fracturas costales y craneales. El tipo 3 es la forma deformante severa, aunque no letal como el anterior. Los pacientes tienen numerosas fracturas por traumatismo mínimo, y algunas pueden estar presentes en el momento del nacimiento, y tienen una pérdida importante de talla y dentinogénesis imperfecta, con deformidades notables tanto de los miembros (fig. 14.3) como del raquis. Su actividad y relación social están muy imitadas, y la esperanza de vida suele ser más corta debido a complicaciones respiratorias. El tipo 4 es una forma intermedia entre los tipos 1 y 3, por eso es considerada una forma moderadamente severa, puesto que pueden tener numerosas fracturas y acortamiento de talla, aunque en menor grado que en el tipo anterior, y su esperanza de vida puede estar disminuida, en función de las complicaciones respiratorias que puedan tener.

Clínica

www.medilibros.com

Las manifestaciones clínicas de esta enfermedad van a depender en gran medida del tipo al que pertenezca la enfermedad. Aunque pueden afectarse diferentes tejidos, el síntoma capital de la osteogénesis imperfecta es la fragilidad ósea, que dará lugar a la aparición de fracturas de forma muy variable, ya que va desde la producción de muchas fracturas intraútero en los pacientes con el tipo 2 de la enfermedad hasta ausencia de fracturas en el tipo 1. Estas fracturas suelen consolidar con abundante callo, aunque con frecuencia producen alteraciones de los ejes de los miembros. Su incidencia disminuye después de la pubertad.

El examen radiográfico de estos pacientes suele mostrar una osteopenia difusa, con múltiples fracturas. Los huesos largos de las extremidades inferiores suelen afectarse más

TABLA 14.2 Clasificación de las osteogénesis imperfectas

Tipo	Severidad	Clínica	Mutación
1	Ausencia o mínima deformidad Fragilidad ósea	Sin alteración de estatura Escleróticas azules Sin alteración dentaria	*COL1A1*
2	Letal perinatal	Múltiples fracturas al nacimiento, grandes deformidades, escleróticas oscuras, baja densidad ósea en el cráneo	Sustitución de la glicina en *COL1A1* y *COL1A2*
3	Deformidad severa	Talla baja, cara triangular, dentinogénesis imperfecta	Sustitución de la glicina en *COL1A1* y *COL1A2*
4	Deformidad moderada	Talla baja moderada, escoliosis pequeña o moderada, escleróticas grises o blancas, dentinogénesis imperfecta	Sustitución de la glicina en *COL1A1* y *COL1A2*

© Elsevier. Fotocopiar sin autorización es un delito.



FIGURA 14.3
Radiografía anteroposterior de pelvis y de ambos fémures de un paciente con osteogénesis imperfecta. Se aprecian deformidades óseas secundarias a las fracturas.

que los de las superiores. Las vértebras, en los casos más severos, suelen estar hundidas o en forma de lente bicóncava debido a la existencia de múltiples microfracturas. También se presentan escoliosis.

Tratamiento

El tratamiento de esta enfermedad lo constituyen el de base y el ortopédico para tratar y prevenir las fracturas por fragilidad, así como para prevenir la aparición de deformidades, preservando al máximo la función. El tratamiento médico de la enfermedad ha variado mucho a lo largo del tiempo, al no haberse comprobado efecto positivo alguno con alguno de los fármaco usados, como ha ocurrido con el calcio y la vitamina D, la calcitonina, la hormona del crecimiento y el estroncio. Hoy día se aconseja el tratamiento con aminobisfosfonatos, al haberse comprobado una mejoría del cuadro clínico en estos pacientes. Así, se ha podido comprobar que el tratamiento con pamidronato por vía endovenosa en ciclos disminuye de forma importante el dolor en estos pacientes, con un aumento del bienestar, de la fuerza muscular y de la masa ósea, así como una disminución del número de fracturas, por lo que se considera que, aunque el tratamiento con bisfosfonatos no es curativo, es un tratamiento sintomático efectivo de la enfermedad.

Hay esperanzas para que, en el futuro, las nuevas terapias génicas, basadas en supresión o liberación de genes, puedan ser un tratamiento más efectivo.

El tratamiento ortopédico debe ser individualizado, dependiendo de la gravedad de la enfermedad y de la edad del paciente. Así, en el tipo 1, suele bastar con el tratamiento convencional de las fracturas; el tipo 2 no suele requerir tratamiento, puesto que es letal en la etapa perinatal, y los tipos 3 y 4 constituyen un verdadero reto para el cirujano ortopédico en cuanto al tratamiento y a la prevención de las fracturas, a la limitación de las deformidades y a la mejora de la función, requiriéndose para ello en muchos casos un equipo multidisciplinar. El tratamiento corrector de las deformidades de los huesos largos (fundamentalmente de las extremidades inferiores) obliga a la realización de múltiples osteotomías y a la colocación endomedular de clavos expansibles (técnica de Soffield). Habrá que tener en cuenta que después de la pubertad disminuye de forma significativa el número de fracturas en estos pacientes, aunque estas aumentan de nuevo en la mujer posmenopáusica y en el varón por encima de los 60 años. Las escoliosis que pueden aparecer en estos pacientes, cuando son significativas y evolutivas, necesitan cirugía correctora.

medilibros.com

2.5. Disostosis axiales: síndrome de Poland

Es un síndrome raro (1/30.000) que consiste en la ausencia monolateral de la porción esternal del músculo pectoral mayor, con aplasia o hipoplasia del pezón, y alteraciones costales y del miembro superior del mismo lado (acortamiento del brazo o antebrazo); a veces se asocia a sindactilia o hipoplasia de las falanges medias.

2.6. Enfermedades por almacenamiento

MUCOPOLISACARIDOSIS

Las mucopolisacaridosis son un grupo de afecciones que producen alteraciones esqueléticas y viscerales debido a un defecto en la degradación de los mucopolisacáridos ácidos que conduce a una acumulación visceral y a una alteración importante en el desarrollo esquelético encondral. Los pacientes afectados muestran alteraciones faciales, enanismo y displasia esquelética. Otras alteraciones de aparición variable son un déficit intelectual progresivo, hepatoesplenomegalia, opacidades corneales e infiltración de las válvulas cardíacas. En estas enfermedades podemos encontrar un aumento en la excreción urinaria de mucopolisacáridos.

Se han descrito hasta ocho tipos de mucopolisacaridosis, aunque los tipos más frecuentes son cuatro:

1. Enfermedad de Hurler.
2. Enfermedad de Hunter.
3. Enfermedad de Sanfilippo.
4. Enfermedad de Morquio.

Todos los tipos tienen una serie de características comunes, como son el enanismo, las alteraciones faciales y epifisarias, y el retraso mental en las tres primeras enfermedades. La de Morquio puede ir asociada a una hipoplasia de la apófisis odontoides, que da lugar a una inestabilidad vertebral, lo que haría necesario plantear la estabilización quirúrgica temprana.

TESAURISMOSIS: HISTIOCITOSIS

La histiocitosis de células de Langerhans, también conocida como «histiocitosis X» o «reticuloendoteliosis», es una lesión proliferativa no neoplásica secundaria posiblemente a defectos de la inmunorregulación, cuya etiología no es clara. Aunque no se conoce su etiología exacta, parece ser debida a un estímulo anómalo del sistema inmune, originado por un subgrupo de linfocitos T. No es demasiado frecuente, y se calcula una incidencia de 5,5 casos por cada millón de habitantes y año.

La histiocitosis representa un grupo de enfermedades caracterizadas por el aumento patológico de células de linaje monocítico/macrófago. Comprende tres enfermedades.

1. **Granuloma eosinófilo:** es la más benigna; presenta solo lesiones líticas óseas únicas, que se localizan especialmente en los huesos del cráneo.
2. **Síndrome de Hand Schüller-Christian:** también denominado «granuloma eosinófilo multifocal y multisistémico sin disfunción grave de órganos», afecta en diferentes grados a varios tejidos blandos. Se caracteriza por una tríada: exoftalmos, diabetes insípida y granuloma o lesiones líticas óseas.
3. **Síndrome de Letterer-Siwe:** es una forma diseminada, de mal pronóstico, aguda o subaguda, multifocal y multisistémica con disfunción grave de órganos con mínima o ninguna afectación ósea.

Clínica

Suele tener un predominio masculino, y sus manifestaciones clínicas son muy variadas, dependiendo de los órganos o sistemas que afecte. Desde el punto de vista del aparato locomotor, pueden aparecer lesiones en el esqueleto, habitualmente con una reacción perióstica, con infiltración a veces hacia las partes blandas, y dolor. Por lo que hay que tenerlas en cuenta para el diagnóstico diferencial con los sarcomas óseos, preferentemente con el sarcoma de Ewing. Cuando se afecta la columna vertebral, puede dar lugar a la llamada «vértebra plana de Calvé» o «vértebra en galleta», por hundimiento del cuerpo vertebral.

Su pronóstico está también en relación con el número de órganos y sistemas afectados, siendo de peor pronóstico las enfermedades multisistémicas.

2.7. Alteraciones del tejido cartilaginoso y fibroso

EXOSTOSIS MÚLTIPLES. OSTEOCONDROMATOSIS MÚLTIPLE CONGÉNITA

Conocida también como «enfermedad de exostosis múltiples» o «exostosis hereditarias múltiples», tiene un prevalencia aproximada de 1/50.000 en la población general, con un discreto predominio masculino (1,5/1). Aproximadamente el 60% de los pacientes con exostosis múltiples tienen antecedentes familiares. Su aparición está condicionada por dos genes: *EXT1* y *EXT2*.

Clínica

Lo característico es la aparición de numerosos osteocondromas, preferentemente en las metáfisis de los huesos largos y especialmente alrededor de las rodillas. Estos osteocondromas pueden ser sésiles o pediculados. Su número suele ser superior a 15. Habitualmente son pacientes con una talla más baja de lo normal y también suelen presentar alteraciones ortopédicas en el esqueleto, como *genu* valgo o varo, angulaciones en el antebrazo secundarias a acortamiento del cúbito y deformidad en los tobillos.

Pueden presentar complicaciones, habitualmente debidas a compresiones de estructuras adyacentes, como vasos, nervios, bursas, etc., o fracturas, aunque la complicación peor es la malignización de un osteocondroma, que ocurre en el 0,5 al 5% de los pacientes y habitualmente lo hace hacia un condrosarcoma. Los signos de alarma de malignización de un osteocondroma son dolor y aumento de tamaño, y un grosor superior a 1 cm del cartílago.

Tratamiento

Habitualmente consiste en una vigilancia periódica del paciente. Se realiza la extirpación de los osteocondromas cuando sean dolorosos, cuando produzcan trastornos funcionales o por motivos estéticos. Las alteraciones angulares de los miembros se pueden tratar mediante osteotomías, aunque su realización en el antebrazo ha dado resultados contradictorios.

ENCONDROMATOSIS MÚLTIPLE CONGÉNITA

Es también conocida como «enfermedad de Ollier». Consiste en la aparición de múltiples encondromas de tamaño y número variables repartidos por el esqueleto. Cuando se asocia a hemangiomas, se conoce como «síndrome de Maffucci». Tiene una prevalencia de aproximadamente 1/1.000.000. No se conoce su forma de transmisión. Parece ser debida a una mutación de la proteína relacionada con la hormona paratiroidea (PTHrP), que es un factor importante en la osificación encondral.

Clínica

Suelen aparece abultamientos en los dedos de las manos y de los pies, así como acortamiento y alteraciones de los ejes de los miembros y, eventualmente, fracturas patológicas. Los encondromas aparecen principalmente en los huesos largos y en algún hueso plano, como la pelvis y la escápula, respetando normalmente el esqueleto del tronco, excepto las costillas. La principal complicación es la posibilidad de malignización de los encondromas, y hay que pensar en ello cuando aumenten de tamaño o aparezca dolor después de terminado el crecimiento óseo. Las fracturas patológicas son relativamente frecuentes, especialmente en los huesos de la mano o de los pies.

Tratamiento

El tratamiento quirúrgico, consistente en la extirpación de los osteocondromas, está indicado cuando aparece alguna complicación, como la fractura patológica, malignización o graves deformidades en los miembros.

© Elsevier. Fotocopiar sin autorización es un delito.

2.8. Otras displasias

SÍNDROME DE MARFAN

Es un trastorno sistémico del tejido conectivo que afecta fundamentalmente al ojo, al esqueleto y al sistema cardiovascular. Está causado por una mutación del gen *FBN1*.

Clínica

Existe una gran variabilidad en su sintomatología, desde casos en que está presente en el período neonatal, y es rápidamente progresivo, hasta casos oligosintomáticos. El trastorno más común en estos pacientes es la ectopia del cristalino, que afecta a más de la mitad de ellos. En el esqueleto se pueden apreciar un tamaño de la longitud de los miembros con respecto al tronco y alteraciones del crecimiento de las costillas, y puede producir *pectus excavatus* o *pectus carinatus* y aparición de escoliosis, que puede ser progresiva y alcanzar una gran magnitud. También está descrita una mayor incidencia de pies planos en estos pacientes. No obstante, las alteraciones que ensombrecen el pronóstico vital de estos pacientes son las que aparecen en el sistema cardiovascular, de modo que pueden presentar trastornos de las válvulas cardíacas y problemas aórticos.

Tratamiento

El tratamiento de estos pacientes debe ser multidisciplinario, ya que, como se ha indicado anteriormente, pueden estar alterados varios órganos y sistemas. Desde el punto de vista ortopédico, tiene que tratarse la escoliosis —si es preciso de forma ortopédica, dependiendo de la magnitud de la curva, de la evolución y de la edad del paciente—, así como de los pies planos, si estuviesen presentes.

SÍNDROME DE EHLERS-DANLOS

Es un grupo heterogéneo de enfermedades que se puede presentar de varias formas. La que tiene más interés desde el punto de vista ortopédico es la forma cifoescoliótica, o tipo 4. Está causada por una actividad deficiente de la enzima lisina procolágena 2-oxoglutarato 5-dioxigenasa (PLOD1).

Clínica

Se caracteriza por trastornos en varios tejidos y sistemas. Así, se pueden encontrar trastornos cutáneos, con hiperlaxitud en la piel (que es frágil y a veces está pigmentada) y fragilidad en la esclerótica. Desde el punto de vista ortopédico, estos pacientes presentan hipotonía muscular generalizada desde el momento del nacimiento, hiperlaxitud y cifoescoliosis de aparición temprana, que puede estar presente en el momento del nacimiento o en la lactancia.

Tratamiento

El tratamiento, desde el punto de vista ortopédico, se limita al de la cifoescoliosis.

3. CONCLUSIONES

- La displasia ósea se define como una alteración del desarrollo o remodelado del hueso, que puede dar lugar a un crecimiento anómalo en forma o tamaño de los huesos y puede acompañarse de múltiples alteraciones en otros órganos.
- Existen numerosas enfermedades englobadas bajo el término «displasias óseas» y se clasifican según qué zona del hueso esté afectada, qué tejido sea el patológico, etc. La acondroplasia es una de las displasias óseas más frecuentes y se caracteriza por un tronco de tamaño normal con miembros acortados. Los pacientes suelen presentar alteraciones de la curvatura de la columna. Se puede plantear el alargamiento de los miembros si se predice una talla extremadamente baja.
- Las diversas formas de osteogénesis imperfecta tienen en común la alteración bioquímica y morfológica del tejido conectivo (colágeno), que clínicamente se manifiesta como fragilidad ósea. El tratamiento de los tipos compatibles con la vida está enfocado a mejorar la sintomatología y prevenir y tratar las fracturas.
- La exostosis múltiple y la encondromatosis múltiple requieren de un seguimiento cercano de las lesiones osteocartilaginosas, ante la posibilidad de malignización.

Lecturas recomendadas

Bhatia S, Nesbit ME Jr, Egeler RM, Buckley JD, Mertens A, Robinson LL. Epidemiologic study of Langerhans cell histiocytosis in children. J Pediatr 1997;130:774-84.

Bovée J. Multiple Osteochondromas. Orphanet J Rare Dis 2008;3:3-9.

Carpintero P, León F, Zafra M, Montero M, Berral FJ. Fractures of osteochondroma during physical exercise. Am J Sports Med 2003;31:1003-11.

Dietz HC. Marfan Syndrome. En: Pagon RA, Bird TC, Dolan CR, Stephens K, editors. GeneReviews [Internet]. Seattle: University of Washington; 1993.

Hall C. International nosology and classification of constitutional disorders of bone (2001). Am J Med Genet 2002;113:65-77.

Hennekam RC. Hereditary multiple exostoses. J Med Genet 1991;28:262-6.

Orioli IM, Castilla EE, Barbosa-Neto JG. The birth prevalence rates for the skeletal dysplasias. J Med Genet 1986;23:328-32.

Pagon RA, Bird TC, Dolan CR, Stephens K, editors. GeneReviews [Internet]. Seattle: University of Washington; 2008.

Santolaya JM, Delgado A. Displasias óseas. Barcelona: Salvat; 1988.

Silve C, Jüppner H. Ollier disease. Orphanet J Rare Dis 2006;1:37-42.

Spranger J, Langler LO, Wiedemann HR. Bone dysplasias: an atlas of constitutional disorders of skeletal development. Stuttgart: Fischer; 1974.

Villalba Tejero JA, Delgado AD. Enfermedades generalizadas del esqueleto Enanismos. Fragilidad ósea. Displasias del crecimiento. Enfermedad de Paget. En: Delgado AD, editor. Cirugía Ortopédica y Traumatología. Madrid: Médica Panamericana; 2009.

AUTOEVALUACIÓN

1. ¿Cuál de las siguientes alteraciones esqueléticas no aparece en la acondroplasia?
- **a.** *Genu* varo.
- **b.** Talla baja.
- **c.** Hiperlordosis lumbar.
- **d.** *Genu* valgo.
- **e.** Estenosis vertebral.

Respuesta correcta: d.

Respuesta razonada: En la acondroplasia aparecen alteraciones angulares de la rodilla, pero siempre se trata de *genu* varo, lo que hace tan característica la marcha de estos pacientes.

2. Ante un paciente que ha padecido varias fracturas secundarias a un traumatismo mínimo y que presenta escleróticas azuladas, ¿en qué diagnóstico pensaría?
- **a.** Displasia espondiloepifisaria.
- **b.** Enfermedad de Ollier.
- **c.** Osteogénesis imperfecta.
- **d.** Síndrome de Marfan.
- **e.** Síndrome de Poland.

Respuesta correcta: c.

Respuesta razonada: Cuando aparecen fracturas por traumatismo mínimo, es debido a una fragilidad ósea; de las displasias anteriormente citadas, la única que presenta una disminución de la resistencia ósea es la osteogénesis imperfecta, o enfermedad de los «hombres de vidrio».

3. ¿Cuál de las siguientes osteocondrodisplasias produce habitualmente acortamiento del tronco?
- **a.** Síndrome de Marfan.
- **b.** Displasia espondiloepifisaria.
- **c.** Síndrome de Ehlers-Danlos.
- **d.** Osteopetrosis.
- **e.** Todas las anteriores lo producen habitualmente.

Respuesta correcta: b.

Respuesta razonada: En las osteocondrodisplasias uno de los síntomas más frecuentes es el enanismo desproporcionado, secundario habitualmente a un acortamiento de los miembros; tan solo en el grupo de las displasias espondiloepifisarias, donde suele haber un aplanamiento del cuerpo vertebral (platispondilia), podemos encontrar un acortamiento del tronco.

4. Ante una radiografía de columna vertebral en la que la que se aprecia calcificación de los platillos vertebrales superiores e inferiores, ¿en qué enfermedad pensaría?
- **a.** Displasia espondiloepifisaria.
- **b.** Osteogénesis imperfecta.
- **c.** Acondroplasia.
- **d.** Osteopetrosis.
- **e.** Displasia epifisaria múltiple.

Respuesta correcta: d.

Respuesta razonada: La osteopetrosis es una condrodisplasia en la que aumenta la densidad ósea, y radiográficamente aparecen signos como la densificación de los huesos largos con ausencia del canal medular y condensaciones en los platillos vertebrales, lo que les da una imagen de vértebra en «sándwich».

5. ¿Cuál de las siguientes complicaciones esqueléticas no suelen aparecer en la osteocondromatosis múltiple congénita?
- **a.** Escoliosis.
- **b.** Malignización del osteocondroma.
- **c.** Fractura del osteocondroma.
- **d.** Talla baja.
- **e.** Angulación del antebrazo.

Respuesta correcta: a.

Respuesta razonada: En la osteocondromatosis múltiple, se afecta principalmente el esqueleto de los miembros; es muy raro que se afecte la columna vertebral, y cuando lo hace suele ser con la aparición de algún osteocondroma, sin que se produzcan deformidades angulares como la escoliosis.

© Elsevier. Fotocopiar sin autorización es un delito.

CAPÍTULO 15

Infecciones osteoarticulares

José Cordero Ampuero

ÍNDICE DEL CAPÍTULO

1. **Introducción** **147**
   1.1. Tipos 147
2. **Osteomielitis** **148**
   2.1. Clasificación 148
   2.2. Osteomielitis hematógena 148
   2.3. Osteomielitis crónica 150
3. **Artritis séptica** **151**
   3.1. Importancia 151
   3.2. Epidemiología 151
   3.3. Etiología 151
   3.4. Patogenia 151
   3.5. Fisiopatología 152
   3.6. Clínica 152
   3.7. Diagnóstico 152
   3.8. Tratamiento 153
   3.9. Complicaciones 153
   3.10. Pronóstico 153
4. **Infección de implantes** **153**
   4.1. Importancia 153
   4.2. Epidemiología 153
   4.3. Etiología 154
   4.4. Patogenia 154
   4.5. Clínica 154
   4.6. Diagnóstico 154
   4.7. Tratamiento 155
   4.8. Profilaxis 156
5. **Conclusiones** **156**

www.medilibros.com

OBJETIVOS DEL CAPÍTULO

- Llamar la atención sobre la importancia de las infecciones osteoarticulares, los tipos existentes y las características de cada uno de ellos.
- Saber diferenciar los dos tipos fundamentales de osteomielitis, la aguda o hematógena y la crónica, por sus implicaciones en el diagnóstico y tratamiento.
- Introducir la artritis séptica como patología urgente que debe diagnosticarse precozmente para instaurar un tratamiento adecuado.
- Describir la infección de los implantes de osteosíntesis y de las artroplastias como complicación posible de estos procedimientos, y conocer el manejo de estas complicaciones.

1. INTRODUCCIÓN

Desde la introducción de la antibioterapia, la incidencia global de las infecciones osteoarticulares ha disminuido considerablemente, si bien las consecuencias en términos de morbilidad y secuelas siguen siendo importantes.

Con el desarrollo socioeconómico y las medidas de higiene y salud pública ha ido disminuyendo la incidencia de las infecciones óseas hematógenas, pero han aumentado las infecciones crónicas postraumáticas y las infecciones quirúrgicas asociadas a la presencia de implantes. Al menos en el primer mundo, las infecciones más frecuentes actualmente son las asociadas al empleo de implantes.

1.1. Tipos

- **Osteomielitis:** cuadro clínico resultante de la inflamación del tejido óseo y de la médula ósea, secundario a la infección por bacterias piógenas.
- **Artritis séptica o infecciosa:** afectación de una articulación.

© 2015. Elsevier España, S.L.U. Reservados todos los derechos

- **Infección de implantes:** utilizados bien para la osteosíntesis de fracturas, bien para sustituciones articulares.
- **Espondilodiscitis:** infección que afecta al disco intervertebral y/o a los cuerpos vertebrales adyacentes.

2. OSTEOMIELITIS

2.1. Clasificación

- **Según la vía de acceso:**
  - **Hematógena:** a partir de focos sépticos distantes.
  - **Por contaminación directa:** a través de heridas o punciones traumáticas, diagnósticas o terapéuticas.
  - **Por contigüidad:** desde un foco infeccioso adyacente (partes blandas, articulación, etc.).
- **Según el curso clínico:**
  - **Agudas:** las osteomielitis por vía hematógena, que representan el 20% de los casos de osteomielitis en la actualidad, suelen manifestarse como una osteomielitis aguda; con un tratamiento adecuado; solo el 5% de los casos progresan a la cronicidad.
  - **Subagudas:** en muchos casos, formas de comienzo lento de osteomielitis agudas.
  - **Crónicas:** las osteomielitis por contaminación directa y por contigüidad, las más frecuentes hoy día, no se reconocen hasta pasado un tiempo, bien porque el cuadro clínico tarda en instaurarse o bien porque las manifestaciones iniciales se atribuyen al traumatismo o al foco infeccioso originarios.

2.2. Osteomielitis hematógena

EPIDEMIOLOGÍA

- Característica de la infancia, típicamente asienta en metáfisis de huesos largos.
- Infrecuente en adultos (salvo inmunodeprimidos y adictos a drogas por vía parenteral [ADVP]); típicamente su localización es diafisaria.

ETIOLOGÍA

- **Foco séptico distante:**
  - En muchos casos, es inaparente y frecuentemente difícil de localizar con carácter retrospectivo.
  - Infecciones cutáneas, paroniquias, otitis medias, infecciones urinarias y respiratorias, inyecciones intravenosas en drogadictos, manipulaciones de la cavidad oral (incluso lavado y cepillado dentales).
  - En ocasiones existe un antecedente traumático, generalmente banal, en la zona en la que posteriormente se desarrolla la osteomielitis.
- **Monomicrobianas (95% de los casos)** (tabla 15.1):
  - *Staphylococcus aureus:* es el agente implicado en el 50 al 90% de los casos.

TABLA 15.1 Incidencia de las infecciones osteoarticulares según su etiología

www.medilibros.com

	Infección			
Etiología	**Osteomielitis hematógena**	**Osteomielitis crónica**	**Artritis séptica**	**Infección de implantes**
Staphylococcus aureus	50-90%	Más frecuente	Adultos	5-50% (está disminuyendo con la profilaxis)
Staphylococcus epidermidis			Yatrogénicas (pospunción y posquirúrgica)	20-60%
Streptococcus grupo B	Recién nacidos (< 3 meses)		Neonatos	5-10%
Streptococcus pneumoniae	La incidencia está disminuyendo por la vacunación			
Haemophilus influenzae	Entre los 6 meses y los 2 años (está desapareciendo con la vacunación)		Niños < 5 años	
Neisseria gonorrhoeae			Adultos jóvenes en EE. UU.	
Salmonella sp.	Anemia de células falciformes		Hemoglobinopatías	
Pseudomonas aeruginosa	ADVP		ADVP	20%
Serratia sp.	ADVP			
Anaerobios				Importancia discutida; contaminación telúrica en fracturas abiertas
Polimicrobiana		Contaminación directa o grosera		Contaminación directa (fracturas abiertas) o grosera
Otros posibles agentes patógenos	*Enterococcus, Proteus mirabilis, Morganella morgagni, Enterobacter, Escherichia coli*			

ADVP, adictos a drogas por vía parenteral.

- *Streptococcus* del grupo B: recién nacidos (hasta 3 meses).
- *Haemophilus influenzae:* niños con edades de entre 6 meses y 2 años. En los últimos años se ha registrado un hito histórico, pues tras las vacunaciones masivas en algunos países contra *H. influenzae* y *S. pneumoniae* (Escandinavia, España) las osteomielitis por estas bacterias han desaparecido y su incidencia actualmente es prácticamente nula.
- *Salmonella* sp.: típicas en pacientes con anemia de células falciformes.
- *Pseudomonas aeruginosa* y *Serratia* sp.: aparecen en ADVP.

PATOGENIA Y ANATOMÍA PATOLÓGICA

Son peculiares en el tejido óseo por sus escasos mecanismos defensivos, su vascularización y su rigidez estructural. La historia natural pasa por cuatro fases sucesivas:

- **Fase I (vascular):** se caracteriza por adherencia y multiplicación de bacterias en las asas capilares metafisarias, debido a la escasez de células fagocitarias y a la lentificación del flujo. El antecedente traumático, que a veces refieren los pacientes, produce una alteración vascular oclusiva o trombótica mínima que favorece la implantación bacteriana.
- **Fase II (desarrollo):** la inflamación reactiva aumenta la presión hasta colapsar los vasos intraóseos, lo cual propicia áreas con trombosis, isquemia y necrosis tisular, con extensión de la infección por los canales de Havers y Volkmann hasta la cortical y la zona subperióstica.
- **Fase III (difusión):** el absceso despega el periostio, lo que aumenta la isquemia, y se acaban necrosando áreas óseas (secuestros) aisladas del resto por el tejido de granulación. Alrededor de los secuestros, el periostio forma capas de hueso nuevo (involucros). Las fibras de Sharpey, distendidas, se osifican y producen imágenes radiográficas en «fuego de hierbas» o en «sol naciente». Si la infección se cura en esta fase, el hueso ofrecerá un aspecto radiológico denso y escleroso.
- **Fase IV (fistulización):** si persiste localmente el proceso, evolucionará hacia una osteomielitis crónica. En caso de extenderse a la articulación adyacente, se producirá una artritis séptica, de más fácil aparición en el lactante y el adulto, debido a la existencia de vasos que conectan metáfisis y epífisis, así como en aquellas articulaciones en las que la metáfisis se halla incluida en la cápsula articular.

CLÍNICA

- **Sintomatología:** fiebre alta, escalofríos, dolor intenso, comienzo brusco y carácter persistente, localizado en un miembro. Habitualmente se afecta un solo hueso; los que afectan más frecuentemente son la tibia, el fémur y el húmero.
- **Exploración:** tumefacción, eritema, aumento de temperatura local e intenso dolor selectivo a punta de dedo; dolor y defensa al movilizar pasivamente las articulaciones adyacentes: en la artritis séptica la contractura muscular y la distensión articular bloquean la movilidad.
- **Recién nacidos y lactantes:** cuadro clínico menos aparente; suele aparecer en el contexto de infecciones graves multifocales o generalizadas (sepsis, meningitis), y el mal estado general encubre las manifestaciones osteoarticulares. Clásicamente se describe la limitación de la movilidad espontánea de un miembro (seudoparálisis) o la contractura fija de una articulación.
- **Adultos:** en adultos con enfermedades crónicas debilitantes y/o inmunodepresión, las manifestaciones sistémicas y locales serán de menor intensidad.

DIAGNÓSTICO

- **Hematología:** se caracteriza por la existencia de leucocitosis con desviación a la izquierda (25-65% de los casos), aumento de la velocidad de sedimentación globular (VSG) y/o de la proteína C reactiva (PCR) a partir del segundo día, en el 95% de los casos.
- **Hemocultivos:** positivos entre el 40 y el 75%.
- **Cultivos de punción/aspiración:** más selectivos.
- **Radiografía simple:** inicialmente solo se aprecian densificación y tumefacción de partes blandas; tras 10 o 15 días aparece neoformación perióstica laminar, y tras 2 a 6 semanas se ven pequeñas zonas líticas. A partir de la tercera semana pueden aparecer secuestros (zonas de mayor densidad rodeadas de un halo claro de osteólisis).
- **Tomografía computarizada (TC):** hallazgos similares a los de la radiografía simple, pero con mayor nitidez.
- **Gammagrafía con tecnecio:** existe hipercaptación en el 95% de los casos a partir de las 24 h, si bien carece de especificidad para la infección.
- **Gammagrafías con galio y/o con leucocitos marcados** (menos sensibles pero más específicas): permiten confirmar que la hipercaptación con tecnecio es debida a infección.
- **Resonancia magnética (RM):** sensible y precoz como la gammagrafía, detecta cambios en partes blandas, hueso y médula ósea. Es considerada la prueba de elección ante dudas diagnósticas.
- **Aspiración** mediante trocar bajo control radiológico y cultivo.

TRATAMIENTO MÉDICO

La osteomielitis hematógena es una enfermedad de tratamiento médico, y la antibioterapia es la medida terapéutica más importante.

Inicialmente se elegirán los antibióticos empíricamente, hasta tener los resultados del antibiograma:

- Penicilina antiestafilocócica resistente a penicilinasa (oxacilina, cloxacilina, dicloxacilina) o cefalosporina de primera generación (cefazolina).
- Actualmente entre el 25 y el 75% de las cepas de *Staphylococcus aureus* son resistentes a la meticilina (SARM), es decir, insensibles a todos los β-lactámicos, en cuyo caso el antibiótico de elección será la vancomicina.
- En niños pequeños o ante la sospecha de *Haemophilus influenzae,* estará indicada la cefalosporina de tercera generación (cefotaxima).
- En los casos de ADVP o ante la sospecha de *Pseudomonas aeruginosa,* se utilizarán antiseudomonas (carbapenem) o fluoroquinolona (ciprofloxacino).

© Elsevier. Fotocopiar sin autorización es un delito.

Se emplearán dosis muy altas (como en las endocarditis o meningitis) por vía intravenosa hasta que desaparezcan la fiebre y los signos inflamatorios agudos; después se pasará a vía oral hasta la normalización de la VSG y de la PCR, y siempre durante un período mínimo de 6 semanas.

Se añadirán otras medidas generales, tales como antipiréticos, rehidratación y analgésicos. En las fases iniciales del tratamiento se procederá a la inmovilización del miembro.

TRATAMIENTO QUIRÚRGICO

Solamente está indicado en situaciones concretas:

- Biopsia diagnóstica.
- Absceso intra- o extraóseo.
- Ausencia de respuesta al tratamiento antibiótico tras 24-48 h.
- Artritis séptica concomitante.
- Necesidad de desbridamiento agresivo de tejido óseo necrótico.

En cuanto a la técnica quirúrgica, se debe evitar exprimir y manipular excesivamente la extremidad. Se realiza una incisión sobre el punto de mayor afectación clínica, se procede al desbridamiento agresivo de los tejidos necrosados y se hacen perforaciones corticales para descomprimir. Si la estabilidad ósea está comprometida, se realizará osteotaxis profiláctica mediante fijador externo.

COMPLICACIONES

- Artritis séptica de la articulación adyacente.
- Afectación de la fisis, que producirá a largo plazo alteraciones en el crecimiento en longitud (habitualmente acortamiento) y/o desviaciones angulares.
- Fracturas patológicas por osteólisis infecciosa o por debilitamiento del hueso en el desbridamiento quirúrgico.
- Evolución a la cronicidad con secuestros, fistulizaciones y recidivas.
- Sepsis generalizada.

PRONÓSTICO

Cuando el diagnóstico es precoz, y el tratamiento, adecuado, se obtiene un elevado porcentaje de curaciones.

Los factores pronósticos más importantes son: duración de los síntomas, virulencia de los microorganismos, estado inmunitario del paciente, afectación articular, adecuación del tiempo y de la técnica quirúrgicos, y eficacia de la antibioterapia.

2.3. Osteomielitis crónica

PATOGENIA

Se debe a la cronificación de una osteomielitis aguda debido a un tratamiento inadecuado o tardío. En muchos casos estas infecciones se identifican tardíamente, porque el cuadro clínico se instaura lentamente o porque las manifestaciones iniciales se atribuyen al traumatismo o al foco infeccioso originarios.

Son factores predisponentes la contaminación directa a través de heridas graves, las punciones, las fracturas abiertas, las úlceras varicosas, las úlceras diabéticas o las infecciones quirúrgicas. Los pacientes con diabetes mellitus y arteriopatías crónicas son especialmente proclives al desarrollo de osteomielitis crónica en las extremidades inferiores, sobre todo en los huesos pequeños de los pies. También es común la extensión desde una infección contigua.

ETIOLOGÍA

El microorganismo más frecuente es *Staphylococcus aureus*, si bien en muchas ocasiones se trata de infecciones polimicrobianas.

CLÍNICA

La historia natural refiere un curso prolongado, en forma de brotes o reagudizaciones, con períodos asintomáticos intercalados.

La reagudización cursa con dolor local, retardo o ausencia de consolidación de fracturas, reapertura de heridas, establecimiento de fístulas, drenaje purulento a través de fístulas y expulsión ocasional de fragmentos de hueso necrótico (secuestros).

DIAGNÓSTICO

- **Analítica:** aumento de la VSG y de la PCR, especialmente significativo en las fases de reactivación.
- **Pruebas de imagen:** radiografía simple, TC y RM (fig. 15.1).
- **Cultivos microbiológicos:**
  - **Muestras de fístulas y exudados:** de escaso valor; habitualmente se cultivan bacterias contaminantes que colonizan los primeros 2 cm de las fístulas.
  - **Muestras de tejido óseo** obtenidas mediante biopsia o en la primera cirugía.
- **Anatomía patológica:** hueso necrótico y reacción inflamatoria crónica con predominio de células mononucleares en el seno de un tejido fibroso, así como tejido de granulación con escasos microorganismos.



FIGURA 15.1
Seudoartrosis infectada de tibia distal.

www.medilibros.com

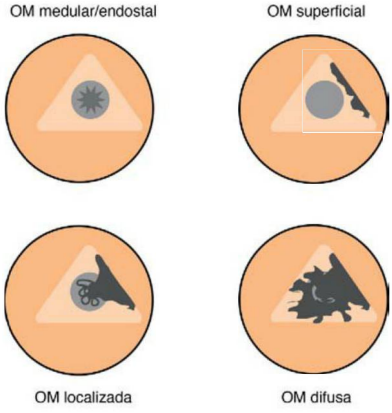

FIGURA 15.2
Clasificación local en la osteomielitis crónica.

CLASIFICACIÓN (fig. 15.2)

Estadiaje de Cierny y Mader, que gradúa la extensión local de la infección y la situación fisiológica del paciente:

- **Estadiaje fisiológico:**
  - **Tipo A:** buen estado general y buena vascularización, y viabilidad de los tejidos del miembro, con respuesta normal a la infección y a la cirugía.
  - **Tipo B:** patología local (Bl) o sistémica (Bs) que pueden comprometer los resultados del tratamiento.
  - **Tipo C:** paciente en el que los resultados o las complicaciones previsibles del tratamiento curativo son peores que la propia enfermedad infecciosa (pacientes en los que «el remedio es peor que la enfermedad»).
- **Estadiaje local:**
  - **Osteomielitis medular o endostal:** afecta a la cavidad medular; es típica tras enclavados intramedulares o cronificación de hematógenas.
  - **Osteomielitis superficial:** afecta a la superficie cortical externa; es típica tras infecciones de placas de osteosíntesis.
  - **Osteomielitis localizada:** afecta a todo el espesor cortical, pero sin compromiso de la estabilidad del segmento afectado.
  - **Osteomielitis difusa:** afecta a toda la circunferencia del hueso y produce inestabilidad mecánica; las seudoartrosis infectadas son un ejemplo típico.

TRATAMIENTO

- **Tratamiento antibiótico supresivo:** indicado en pacientes de tipo C de Cierny, consiste en antibioterapia oral prolongada durante al menos 6 meses para «enfriar» la reagudización del cuadro clínico.
- **Tratamiento curativo:** incluye una primera cirugía con desbridamiento agresivo, de tipo tumoral, de todos los tejidos afectos, irrigación profusa, estabilización con fijador externo si la estabilidad está comprometida y eventual relleno de las cavidades con sustancias liberadoras de antibióticos. Tras períodos prolongados de antibioterapia seleccionada según los antibiogramas de los cultivos, y una vez que se tiene la certeza de haber curado la infección, se han de plantear técnicas especiales para la reconstrucción del defecto óseo y para conseguir una adecuada cobertura de partes blandas.

3. ARTRITIS SÉPTICA

3.1. Importancia

Relativamente infrecuente, hay que tenerla siempre presente en el diagnóstico diferencial, especialmente en los servicios de urgencias, por su gravedad y morbilidad. Es esencial reconocerla y tratarla lo más precozmente posible para impedir la diseminación y la sepsis generalizada, y para evitar destrucciones articulares definitivas.

3.2. Epidemiología

- **Hasta los 2 años de edad:** 30% de los casos.
- **Hasta los 5 años:** 50% de los casos.
- **Adultos:** especial incidencia en adictos a drogas por vía intravenosa, hemoglobinopatías, trasplantados, pacientes con artritis reumatoide e inmunocomprometidos.

3.3. Etiología (v. tabla 15.1)

- **Neonatos:** *Streptococcus* sp.
- **Niños menores de 5 años:** *Haemophilus influenzae* (etiología ahora en franca regresión por las campañas de vacunación masiva).
- **Adultos jóvenes sanos:** gran variación «transatlántica»:
  - EE. UU.: *Neisseria gonorrhoeae.*
  - Europa: la incidencia de artritis gonocócica es muy baja: el 75% de los casos son producidos por cocos grampositivos, especialmente *Staphylococcus aureus.*
- **Artritis posquirúrgicas:** *Staphylococcus epidermidis.*
- **ADVP:** *Pseudomonas aeruginosa.*
- **Hemoglobinopatías:** *Salmonella* sp.

3.4. Patogenia

- **Factores de riesgo:**
  - Edad infantil.
  - Inmunodepresión.
  - Artritis crónicas (artritis reumatoide, artritis gotosa).
  - Hemoglobinopatías.
  - Alcoholismo.
  - Consumo de drogas.
  - Lesión articular previa.
  - Artritis gonocócicas: déficit en algunos factores del complemento.
  - Embarazo, menstruación.
- **Acceso de las bacterias a la articulación:**
  - Por vía hematógena.
  - Por inoculación directa (artroscopias, artrocentesis, infiltraciones, cirugía articular en general, heridas intraarticulares).
  - Por extensión desde un foco séptico próximo adyacente.

© Elsevier. Fotocopiar sin autorización es un delito.

3.5. Fisiopatología

- Se produce una liberación de enzimas lisosómicas en las primeras 24 h, con lo que las proteinasas leucocitarias y bacterianas degradan el cartílago articular (existe una disminución de proteoglicanos a partir del quinto día).
- Derrame articular a tensión de un líquido sinovial cargado de células inflamatorias y microorganismos, con formación de numerosos microabscesos en las zonas más profundas del cartílago articular, en tanto se forma un *pannus* fibroso en la superficie.
- Atracción de linfocitos T, que lesionan aún más el cartílago (artritis postinfecciosa).
- Tras 2 semanas toda la articulación muestra importantes lesiones que se extienden al hueso subyacente (epífisis y metáfisis).
- En los estadios finales, sin tratamiento, la destrucción de las inserciones capsulares por el tejido inflamatorio produce inestabilidad y luxación o subluxación articular, así como flemón o absceso periarticular.

3.6. Clínica

- **Localización:**
  - Menores de 6 meses: cadera.
  - Resto de edades: rodilla.
  - ADVP: sacroilíaca y esternoclavicular.
- **Sintomatología:** fiebre alta, mal estado general, inflamación articular, dolor intenso que se acentúa con los intentos de movilización, articulación en posición de máxima distensión (abducción, flexión y rotación externa en la cadera; ligera flexión en la rodilla).
- **Variaciones clínicas en grupos epidemiológicos:**
  - **Lactante:** debe recordarse la seudoparálisis, porque la clínica local es mucho menos aparente y la afectación sistémica mucho más florida (fiebre, anorexia, vómitos, estupor o irritabilidad, palidez, taquicardia, hiperpnea).
  - **Inmunocomprometidos:** clínica local oligosintomática; apenas hay sintomatología general.
  - **Cadera:** dolor con localización y/o irradiación variada (debe recordarse que hay pacientes con dolor exclusivamente en la rodilla); además, es imposible palpar el derrame articular, por lo que es necesaria la maniobra de Thomas para identificar la irritación articular.
  - **Artritis gonocócica:** la infección gonocócica se desarrolla típicamente en tres fases:
    - Infección en zona de contacto: genitourinaria (uretritis).
    - Poliartralgia: fiebre, síntomas constitucionales, tenosinovitis, poliartralgias migratorias con derrame articular mínimo (rodilla, hombro, muñeca, articulaciones interfalángicas de las manos), lesiones cutáneas vesiculopustulosas.
    - Artritis purulenta mono- o poliarticular.

En el cuadro 15.1 se pueden consultar los aspectos fundamentales que deben recordarse acerca de la artritis séptica.

Cuadro 15.1 ARTRITIS SÉPTICA

- Sospechar ante monoartritis atraumática.
- El 80% de los pacientes son menores de 5 años.
- La cadera y la rodilla son las localizaciones más frecuentes.
- Diagnóstico: clínica (dolor, impotencia funcional, irritabilidad, disminución de la movilización respecto al lado opuesto de la afección en niños más pequeños; deben tenerse en cuenta los dolores referidos); analítica (velocidad de sedimentación globular y proteína C reactiva); pruebas de imagen (ecografía).
- Instaurar tratamiento antibiótico y drenaje quirúrgico cuanto antes.

3.7. Diagnóstico

- **Analítica:** leucocitosis, neutrofilia, franco aumento de la VSG y la PCR.
- **Radiografía simple** (fig. 15.3):
  - Inicial: se observan sombras radiológicas de la inflamación y edema de partes blandas y de la distensión capsular, así como un aumento de la anchura de la línea articular (por el derrame).
  - Tras 2-3 semanas sin tratamiento, se observan osteoporosis difusa grave, osteólisis subcondral y reacción perióstica.
  - Tras 4-6 semanas sin tratamiento, existe pinzamiento articular por la desaparición del cartílago.
- **Ecografía, TC y RM:** para el diagnóstico de sospecha en articulaciones de localización profunda, de difícil acceso (cadera, esternoclavicular).
- **Artrocentesis y análisis del líquido articular:**
  - Es la prueba diagnóstica más importante.
  - Muestra líquido turbio o purulento.
  - Fórmula leucocitaria: con más de 50.000 polimorfonucleares es diagnóstica.
  - Bioquímica: disminución de glucosa y aumento de proteínas (respecto a sangre).
  - Tinción de Gram: el patógeno se detecta en el 75-95% de los casos si es grampositivo y en el 50% si es gramnegativo; es diagnóstica si es positiva.



FIGURA 15.3
Secuelas de artritis séptica de la primera articulación metatarsofalángica.

- **Hemocultivo:** positivo en el 50-75% de los pacientes, pero tiene el inconveniente de que el resultado tarda varios días y no ayuda al diagnóstico inicial (la artritis séptica es una urgencia).
- **Cultivo y antibiograma del líquido articular:** positivo en el 30 al 80% de los casos. Es muy útil para confirmar el diagnóstico de sospecha e iniciar antibioterapia.
- **Diagnóstico diferencial:**
  - Agudizaciones de artritis microcristalinas (gotosa, condrocalcinosis): por sí mismas constituyen un grupo de riesgo, pero a veces es muy difícil diferenciar una artritis séptica de una agudización de la enfermedad de base.
  - Agudizaciones de artritis inflamatorias y autoinmunes.
  - Bursitis séptica (sobre todo en la cara posterior del codo y en la anterior de la rodilla).
  - Cadera: sinovitis transitoria, epifisiólisis femoral proximal y necrosis isquémica avascular.

3.8. Tratamiento

Se basa en tres elementos necesarios y simultáneos:

- Antibioterapia:
  - **Elección:** la elección inicial es empírica (puede ayudar la tinción de Gram). Después, según el antibiograma.
  - **Terapia empírica:** se iniciará con cefalosporina de primera generación (cefazolina) o vancomicina en caso de alergias a β-lactámicos, asociada a un aminoglucósido (gentamicina/tobramicina); si sospecha la etiología por *Haemophilus*, se utilizará cefalosporina de tercera generación (cefotaxima); si sospecha de gonococia, ceftriaxona.
  - **Vía de administración y duración:** intravenosa al menos durante 1 semana y hasta que desaparezcan la fiebre, el derrame articular y los signos inflamatorios agudos; después se pasa a vía oral, al menos hasta transcurridas 6 semanas.
- Drenaje articular:
  - **Finalidad:** disminuir la presión intraarticular, que produce dolor, colapso vascular y penetración de bacterias y enzimas en tejido óseo y cartilaginoso, así como disminuir el número de bacterias y la concentración de proteasas (que también destruyen cartílago).
  - **Procedimiento:** artrocentesis repetidas cada 12-24 h durante 5-7 días; artroscopia o artrotomía en caso de imposibilidad de artrocentesis por tabicación o material de punción muy espeso. En la cadera se realizará siempre una artrotomía, especialmente en niños, dada la dificultad de acceso para la artrocentesis.
- Terapia física:
  - **Fase aguda:** reposo o inmovilización en posición de máxima capacidad articular (para disminuir la presión intraarticular).
  - **Fase subaguda** (una vez que han desaparecido los signos inflamatorios agudos): movilización pasiva hasta alcanzar progresivamente un arco de movilidad completo; después movilización activa.
  - **Descarga en articulaciones de miembros inferiores** hasta pasados 3 meses del diagnóstico, para facilitar la maduración del fibrocartílago de reparación (que sustituirá al cartílago hialino dañado) y la recuperación de la densidad ósea perdida por la enfermedad. Existe riesgo de hundimientos articulares si la carga se realiza precozmente.

3.9. Complicaciones

- Rigidez articular.
- Luxación.
- Deformación y/o destrucción de los extremos óseos.
- Epifisiodesis (destrucción del cartílago de crecimiento), con sus secuelas de acortamientos y desviaciones del miembro, por epifisiodesis parcial o total.

3.10. Pronóstico

Son factores de mal pronóstico el retraso en el tratamiento, la localización en la cadera, edad inferior a 1 año y la extensión a la metáfisis adyacente con osteomielitis secundaria.

4. INFECCIÓN DE IMPLANTES

4.1. Importancia

- **Incidencia:** es la causa de infección osteoarticular más frecuente en el primer mundo:
  - Prótesis totales de cadera: 1% de todos los casos.
  - Prótesis parciales de cadera: 4-8%.
  - Prótesis totales de rodilla: 2%.
  - Implantes para osteosíntesis de fracturas: 1-5% de los casos.
  - Fracturas abiertas: 5-40%.
- **Trascendencia:** va más allá del aspecto puramente asistencial, por la afectación importante desde el punto de vista personal y humano, social y laboral. Desde el punto de vista económico, la solución de cada caso importa de promedio más de 60.000 euros.
- **Prevalencia:** destaca la dificultad del tratamiento y la falta de seguridad de curación.

4.2. Epidemiología

Muy variable y multifactorial. En ella influyen las características del paciente, la técnica quirúrgica, el medio hospitalario y el implante utilizado.

Entre los factores de riesgo destacan:

- Antecedentes del paciente: diabetes, enfermedades autoinmunes, corticoterapia, estados de inmunocompromiso, hepatopatías, alcoholismo, drogadicción (especialmente intravenosa), ancianos, obesidad, desnutrición y cirugías previas en esa localización.
- Cirugía prolongada y profilaxis antibiótica inadecuada.
- Secreción persistente de la herida, hematoma en la herida quirúrgica, luxación de la prótesis y necesidad de nuevas cirugías.

© Elsevier. Fotocopiar sin autorización es un delito.

4.3. Etiología (v. tabla 15.1)

- *Staphylococcus epidermidis* (saprofito habitual de la piel): 20-60%.
- *Staphylococcus aureus:* 5-50%. Su incidencia va disminuyendo gracias a las medidas profilácticas actuales.
- Gramnegativos (*Escherichia coli, Morganella* sp., *Proteus* sp., *Pseudomonas* sp., enterobacterias [*Klebsiella, Enterobacter, Serratia*]): aproximadamente el 20% de los casos.
- Otros grampositivos *(Streptococcus, Enterococcus):* 5-10% de los casos.
- Anaerobios: es discutida su importancia en la literatura médica.
- Flora polimicrobiana en pacientes que sufren contaminación grosera y fracturas abiertas.

4.4. Patogenia

- **Acceso de las bacterias al implante:**
  - Bien porque se hallan previamente en esa región, bien por antiguas infecciones, bien por intervenciones.
  - Por contaminación local durante la cirugía, ya sea transportadas por las corrientes de aire del quirófano, por las manos del personal sanitario y por el instrumental quirúrgico.
  - Por vía hematógena, desde focos sépticos distantes, de los que los más peligrosos son los cutáneos.
- **Desarrollo de la infección:**
  - Las bacterias planctónicas (flotantes) se adhieren a las superficies inertes.
  - Multiplicación de bacterias adheridas, que forman colonias que van recubriendo la superficie del implante.
  - Producción de una voluminosa red de exopolisacáridos bacterianos (glicocálix) que recubren las colonias protegiéndolas del sistema inmune y de los antibióticos, así como sirviendo de resina de atrapamiento de nutrientes del medio.
  - Las colonias adheridas y su recubrimiento de glicocálix forman una película bacteriana, o biofilm de Costerton, que se comporta como un ecosistema local.
  - Las bacterias del biofilm experimentan cambios fenotípicos que influyen en sus procedimientos de nutrición y a su resistencia a los antimicrobianos, e, incluso, desarrollan mecanismos de comunicación química intercelular *(quorum sensing)*.
  - Algunas bacterias fagocitadas por células del sistema inmune u otras células locales, en vez de ser destruidas por las enzimas en el fagosoma, subsisten en el interior celular mediante diferentes mecanismos moleculares y quedan protegidas del propio sistema inmune y de muchos antibióticos.
- **Recidivas/recurrencias y dificultad de tratamiento:** una vez infectado el implante, las bacterias anidan localmente y no son fácilmente eliminadas por los antibióticos y el sistema inmune porque:
  - Son zonas poco vascularizadas.
  - Algunos biomateriales o sus elementos inhiben al sistema inmune.
  - Las bacterias se encuentran incluidas en un biofilm sobre la superficie del implante, siendo mucho más resistentes al sistema inmune y a los antimicrobianos.
  - Existen bacterias intracelulares en el interior de muchas células locales (macrófagos, osteoblastos, fibroblastos, epidermiocitos).

4.5. Clínica

- **Infecciones agudas** (hasta 4-6 semanas), caracterizadas por dolor local y fiebre. Existe una mala evolución de la herida quirúrgica, con eritema de bordes, ausencia de cicatrización, exudación persistente con evolución hacia la supuración franca y dehiscencia de los bordes.
- **Infecciones crónicas** (más de 4-12 semanas). Clínica de dolor de tipo inflamatorio en muchos pacientes, con agudización nocturna. Fístulas, retardo o seudoartrosis de la fractura y, en su caso, aflojamiento progresivo de la prótesis.

4.6. Diagnóstico

Es bastante difícil en muchos casos y obvio en los de supuración aguda o crónica.

- **Analítica** con elevación de la VSG y/o de la PCR: si ambas son negativas, la fiabilidad diagnóstica es superior al 95%.
- **Radiografía** simple muestra geodas y osteólisis, rápidamente progresivas, reacción perióstica y aflojamiento del implante (figs. 15.4 y 15.5).
- **Gammagrafía:**
  - **Con bisfosfonatos marcados con tecnecio 99 metaestable:** aumenta la captación cuando lo hace el metabolismo óseo. Es una prueba muy sensible pero nada específica de infección.



FIGURA 15.4
Infección de prótesis total de cadera.

www.medilibros.com



FIGURA 15.5
Prótesis de rodilla infectada.

- **Con galio:** es un marcador de inflamación, sensible pero no específico de infección, pues la gammagrafía también es positiva en casos de fracturas en consolidación o en el primer año tras la implantación de cualquier prótesis.
- **Con leucocitos marcados:** prueba menos sensible pero más específica. Es difícil técnicamente, y su sensibilidad y especificidad son del 60 y el 80%, respectivamente.

- **Cultivos de exudados de fístula:** tienen poco valor diagnóstico, porque los primeros centímetros de la fístula están contaminados por flora cutánea.
- **Aspiración y cultivo del líquido articular:**
  - Técnicamente fácil en las prótesis de rodilla, aunque con riesgo de contaminación articular.
  - Técnicamente difícil en la cadera; debe hacerse en quirófano y bajo control radiológico.
  - Baja sensibilidad (en algunas series es inferior al 50%).
  - Muy específica, salvo para contaminantes cutáneos, como *S. epidermidis,* que, por otra parte, es el principal agente etiológico.
- **Tinción de Gram de muestras intraoperatorias:** valor nulo por sensibilidad muy baja.
- **Análisis histológico intraoperatorio** mediante cortes congelados: técnica basada en el recuento de polimorfonucleares, requiere de un patólogo entrenado y está discutido el umbral de sospecha y de certeza de infección.
- **Cultivos microbiológicos de muestras** obtenidas intraoperatoriamente: constituyen el patrón oro del diagnóstico, especialmente si las muestras son múltiples.

4.7. Tratamiento

- **Consideraciones previas:**
  - Tipo de infección.
  - Bacterias causantes.
  - Estado fisiológico local y sistémico del paciente (tipo de Cierny; v. apartado «Osteomielitis crónica»).
  - Situación anatómica del hueso y de las articulaciones adyacentes.
  - Capacidades técnicas.
- **Infecciones de prótesis** (cuadro 15.2):
  - **Antibioterapia aislada:** tasa de curación inferior al 30-50%; solo está indicada en pacientes de tipo C de Cierny, es decir, en aquellos casos en los que el tratamiento quirúrgico puede ser peor que la propia enfermedad infecciosa.
  - **Antibioterapia asociada a desbridamiento quirúrgico,** con conservación de la prótesis: pauta indicada en infecciones agudas (menos de 1 mes de evolución); la tasa de curación es del 50-70%.
  - **Artroplastia-resección:** consiste en la extracción de todos los implantes. La articulación desaparece y, entre los extremos óseos, se forma un magma fibroso que aporta una estabilidad precaria. Se realiza más en la cadera (operación de Girdlestone) y muy poco en la rodilla por sus pésimos resultados funcionales; solo se indica en ADVP y en pacientes con enfermedades neurológicas graves que impidan la rehabilitación de un reimplante.
  - **Recambio en un tiempo:** en una sola cirugía se extraen todos los implantes, se desbrida agresivamente y se implanta una nueva prótesis; es un procedimiento muy empleado en el ámbito centroeuropeo; las tasas de curación varían del 60 al 80%.
  - **Recambio en dos tiempos:** en la primera cirugía se extrae el implante y se realiza un desbridamiento agresivo; en el período intermedio (semanas o meses sin implante) se administra antibioterapia intensiva, y en la segunda cirugía se implanta una nueva prótesis; es el procedimiento más utilizado en el mundo; las tasas de curación varían del 80 al 100%.

Cuadro 15.2 MANEJO DE INFECCIONES PROTÉSICAS

- **Antibioterapia aislada:** paciente con condición médica que contraindica una cirugía.
- **Antibioterapia + lavado articular con conservación del implante:** infección aguda (< 1 mes desde la cirugía inicial).
- **Recambio de implante en un tiempo:** desbridamiento agresivo y recambio de los implantes en la misma cirugía. Infección crónica. La tasa de curación es del 60-80%.
- **Recambio de implante en dos tiempos:** retirada del implante, tratamiento antibiótico durante semanas o meses e implantación de un nuevo implante una vez normalizados los parámetros de infección. Es el protocolo más utilizado en infecciones protésicas crónicas. La tasa de curación es del 80-100%.
- **Artroplastia/resección:** consiste en la extracción de todos los implantes; la articulación desaparece. Su uso es excepcional. En la cadera se realiza la técnica de Girdlestone; en la rodilla se utiliza menos, dado el pésimo resultado funcional.

© Elsevier. Fotocopiar sin autorización es un delito.

www.medilibros.com

- **Artrodesis:** puede realizarse en uno o dos tiempos; es el procedimiento elegido cuando es imposible reimplantar una prótesis en la rodilla.
- **Amputación/desarticulación:** de indicación excepcional; está indicada en infecciones recidivantes y persistentes que supongan un peligro para la vida del paciente.

- **Infecciones de osteosíntesis:**
  - **Agudas** (menos de 4-6 semanas) con implantes estables: antibioterapia y desbridamiento agresivo.
  - **Enclavados intramedulares en fémur:** extracción del clavo, desbridamiento agresivo, fresado de diámetro superior al clavo retirado y nuevo clavo intramedular.
  - **Subagudas, crónicas e implantes no estables:** es recomendable retirar el material de osteosíntesis, realizar un desbridamiento agresivo y estabilizar la fractura, preferiblemente con fijación externa. Siempre se ha de valorar si el caso ya puede considerarse una seudoartrosis infectada (el tipo más grave dentro de las osteomielitis crónicas difusas) (fig. 15.6).
  - **Seudoartrosis infectada:** véase el tratamiento de las osteomielitis crónicas difusas («Tratamiento» en el apartado 2.3.).
  - **Infecciones de osteosíntesis:** al igual que para la osteomielitis crónica, en las infecciones de osteosíntesis se pueden aplicar diversas técnicas para la reconstrucción de la pérdida ósea y para la cobertura de partes blandas.

4.8. Profilaxis

www.medilibros.com

Resulta esencial, dada la enorme importancia de estas infecciones:

- **Profilaxis preoperatoria:**
  - Minimizar, en su caso, la corticoterapia y las medicaciones inmunosupresoras.
  - Control y optimización de la patología previa, como diabetes, malnutrición, úlceras cutáneas e infecciones urinarias y bucodentales.
  - Ducha/baño con jabón antiséptico la noche anterior y la mañana de la cirugía.
  - Evitar heridas por depilación.
- **Profilaxis intraoperatoria:**
  - Se deben extremar las medidas convencionales de asepsia y antisepsia.
  - La medida profiláctica más importante es la administración, intraoperatoria (entre 1 h y 10 min antes de la cirugía) y durante 1 a 3 días después de la cirugía, de un antibiótico de amplio espectro, habitualmente una cefalosporina de primera generación (típicamente cefazolina y, en caso de alergias, vancomicina).
  - Fracturas abiertas: los antibióticos no son un procedimiento profiláctico sino terapéutico y deben prolongarse según la contaminación inicial y la evolución clínica local y sistémica.
- **Profilaxis postoperatoria:**
  - Retirada precoz de sondas urinarias y de catéteres intravenosos.
  - Cuidado meticuloso de la herida quirúrgica.
  - Evacuación de hematomas postoperatorios.
  - Desbridamiento precoz en caso de secreción persistente.
  - Antibióticos profilácticos en manipulaciones dentales o urinarias en los pacientes con baja inmunidad y en situaciones sépticas.



FIGURA 15.6
Seudoartrosis infectada de cúbito.

5. CONCLUSIONES

- Las infecciones primarias osteoarticulares deben ser reconocidas precozmente y su tratamiento no debe ser diferido, para limitar al máximo la aparición de posibles secuelas.
- La osteomielitis aguda o hematógena es más frecuente en población infantil y la base de su tratamiento es la antibioterapia. Las osteomielitis crónicas se relacionan la mayoría de las veces con fracturas abiertas antiguas, y la cirugía forma parte del tratamiento curativo de esta patología.
- El dolor articular atraumático, especialmente en niños, debe hacer descartar siempre la existencia de una artritis séptica. El tratamiento precoz es fundamental para disminuir el riesgo de complicaciones.
- Ante el aumento de los procedimientos de artroplastia y osteosíntesis se debe hacer especial hincapié en la lucha contra la infección en estas cirugías, y la profilaxis antibiótica, entre otras medidas, es la base fundamental para prevenir esta temida complicación.

Lecturas recomendadas

Alcántara R, Delgado AD, Cordero-Ampuero J. Infecciones óseas primarias. Osteomielitis agudas y crónicas. Infecciones específicas. En: Delgado AD, editor. Cirugía Ortopédica y Traumatología. Madrid: Médica Panamericana; 2009. p. 213-23.

Alcántara R, Delgado AD, Cordero-Ampuero J. Infecciones articulares agudas y crónicas. Artritis secundarias. Artritis específicas. En: Delgado AD, editor. Cirugía Ortopédica y Traumatología. Madrid: Médica Panamericana; 2009. p. 307-18.

Cierny G, DiPasquale D. Adult Osteomyelitis. En: Cierny G, McLaren AC, Wongworawat MD, editors. Orthopaedic Knowledge Update: Musculoskeletal Infection. Rosemont: American Academy of Orthopaedic Surgeons; 2009. p. 135-53.

Cordero J. Mecanismos de resistencia bacteriana en la infección de implantes. Rev Ortop Traum 2000;44:115-26.
Cordero Ampuero J. Infección de implantes. En: Silberman FS, Varaona O, editores. Ortopedia y Traumatología. 3.ª ed. Buenos Aires: Médica Panamericana; 2009. p. 431-5.
Cordero Ampuero J. Osteítis postraumática y defectos óseos. En: Forriol Campos F, editor. Manual SECOT de Cirugía Ortopédica y Traumatología. 2.ª ed. Madrid: Médica Panamericana; 2010. p. 453-6.
Leone JM, Hanssen AD. Management of Infection at the Site of a Total Knee Arthroplasty. En: Light TR, editor. Instructional Course Lectures, 55. Rosemont: American Academy of Orthopaedic Surgeons; 2006. p. 449-61.
Patzakis MJ, Zalavras C. Infection. En: Vaccaro AR, editor. Orthopaedic Knowledge Update 8. Rosemont: American Academy of Orthopaedic Surgeons; 2005. p. 217-28.
Osmon DR, Hanssen A. Prosthetic Joint Infections. En: Cierny G, McLaren AC, Wongworawat MD, editors. Orthopaedic Knowledge Update: Musculoskeletal Infection. Rosemont: American Academy of Orthopaedic Surgeons; 2009. p. 165-73.
Rao N, Esterhai JL. Septic Arthritis. En: Cierny G, McLaren AC, Wongworawat MD, editors. Orthopaedic Knowledge Update: Musculoskeletal Infection. Rosemont: American Academy of Orthopaedic Surgeons; 2009. p. 155-63.
Rivas Prieto A, González Fernández E, Cordero Ampuero J. Infecciones óseas y articulares: infecciones agudas. En: Forriol Campos F, editor. Manual del Residente de Cirugía Ortopédica y Traumatología. Madrid: SECOT; 2009. p. 107-13.
Salvati EA, González Della Valle A, Masri BA, Duncan CP. The infected total hip arthroplasty. En: Ferlic DC, editor. Instructional Course Lectures, 52. Rosemont: American Academy of Orthopaedic Surgeons; 2003. p. 223-46.

© Elsevier. Fotocopiar sin autorización es un delito.

AUTOEVALUACIÓN

1. Paciente de 52 años de edad, fumador, que sufrió un accidente de motocicleta hace 8 años y presentó fractura abierta de diáfisis femoral derecha, tratada mediante enclavado. El paciente refiere aparición de fiebre intermitente en los últimos 6 meses, que se acompaña de dolor en el muslo derecho y aumento de temperatura de la zona. Ha hecho tratamientos intermitentes con amoxicilina, con lo que cedía la sintomatología. En los últimos días nota la aparición de una lesión, que describe como un absceso en la cara lateral del muslo y por la que drena pus moderadamente. De acuerdo a la patología que sospecha, ¿qué hallazgo no esperaría encontrar en la radiografía simple?

a. Engrosamiento y esclerosis de las corticales del fémur.
b. Áreas de necrosis ósea (secuestros).
c. Involucros.
d. Reacción perióstica en «sol naciente».
e. Todas las anteriores podrían estar presentes.

Respuesta correcta: e.

Respuesta razonada: Las respuestas *a* a *d* suponen hallazgos radiográficos típicos de una osteomielitis crónica.

2. ¿Cuál es el microorganismo más frecuente causante de la osteomielitis crónica?

a. *S. aureus.*
b. *S. epidermidis.*
c. *H. influenzae.*
d. *N. gonorrhoeae.*
e. *P. aeruginosa.*

Respuesta correcta: a.

Respuesta razonada: *S. aureus* es, en España, el microorganismo más frecuentemente responsable de las osteomielitis crónicas.

3. El tratamiento definitivo de un paciente con antecedentes de fractura abierta de fémur tratada mediante enclavado endomedular y que es diagnosticado 2 años después de una osteomielitis crónica sería:

a. Tratamiento antibiótico durante 6 meses o hasta que ceda su sintomatología, y desbridamiento agresivo de los tejidos afectados, sin que precise retirada del clavo, pues empeoraría la estabilidad del hueso.
b. Retirada del clavo endomedular y tratamiento antibiótico.
c. La retirada del clavo endomedular es tratamiento suficiente, pues es el causante de su patología.
d. Retirada del clavo endomedular, desbridamiento agresivo de todos los tejidos afectados e instauración de tratamiento antibiótico específico.
e. Retirada del clavo endomedular e introducción de uno nuevo de mayor diámetro.

Respuesta correcta: d.

Respuesta razonada: El tratamiento curativo y, por tanto, definitivo de una osteomielitis crónica se basa en un desbridamiento de tipo tumoral, eliminando todos los tejidos necróticos y desvitalizados; se debe extraer el clavo para evitar la persistencia de la infección e instaurar tratamiento antibiótico específico según los resultados del antibiograma.

4. De entre los siguientes factores que pueden coexistir en un paciente diagnosticado de osteomielitis crónica, el factor que más predispone a la aparición de la infección es:

a. Ser un paciente fumador.
b. Ser mayor de 40 años.
c. Tener una fractura abierta.
d. Haberse sometido a un enclavado endomedular como tratamiento de una fractura.
e. Tener una fractura en el fémur.

Respuesta correcta: c.

Respuesta razonada: Las fracturas abiertas ponen en contacto un medio estéril, como es el hueso, con un medio contaminado, como la piel y el ambiente, por lo que son la causa que más favorece la aparición de una osteomielitis crónica.

© Elsevier. Fotocopiar sin autorización es un delito.

CAPÍTULO 16

Necrosis óseas asépticas: osteonecrosis, osteocondrosis y osteocondritis

Fernando López Prats

ÍNDICE DEL CAPÍTULO

1. **Introducción** 158
2. **Lesión celular y reparación del hueso necrótico** 159
3. **Métodos diagnósticos en la osteonecrosis** 160
4. **Secuelas estructurales y clínicas de la osteonecrosis** 160
5. **Clasificación de las osteonecrosis** 161
   - 5.1. Osteonecrosis idiopáticas del adulto 161
   - 5.2. Osteonecrosis secundarias 161
   - 5.3. Osteonecrosis del crecimiento 162
6. **Enfermedad de Freiberg** 166
7. **Enfermedad de Köhler** 166
8. **Enfermedad de Sever** 167
9. **Enfermedad de Osgood-Schlatter** 167
10. **Osteocondritis disecante (OCD)** 168
11. **Conclusiones** 171

OBJETIVOS DEL CAPÍTULO

- Entender el concepto de osteonecrosis (ON) y su fisiopatología, los métodos diagnósticos más utilizados y la repercusión clínica que tiene la enfermedad, tanto a corto como a largo plazo.
- Conocer los tipos generales de ON, del adulto, secundarias y del crecimiento, con especial hincapié en las del crecimiento por su elevada prevalencia.
- Identificar algunas de las ON más frecuentes, por su nombre propio y localización, y describir los aspectos más destacados de estas.
- Introducir la osteocondritis disecante (OCD), su etiología y patogenia, las distintas localizaciones de presentación y las diversas formas de tratamiento disponibles.

1. INTRODUCCIÓN

El concepto de osteonecrosis (ON) presupone la existencia de un trastorno circulatorio funcional, no anatómico, aunque pueda no ser demostrable. El término «osteonecrosis» indica muerte de los constituyentes del hueso por etiología isquémica, ya sean células (osteocitos) ya médula ósea (porciones hematopoyética y grasa). Se consideran términos sinónimos «necrosis avascular», «infarto óseo» y «necrosis aséptica», y con este último término se hace referencia a la negatividad de los cultivos practicados en el foco de ON. Actualmente la expresión «necrosis isquémica» se aplica a las zonas de necrosis avascular u ON próximas a la articulación o epifisarias, mientras que la denominación «infarto óseo» hace referencia a la localización metafisodiafisaria.

La etiología de todas las ON es un proceso de isquemia. El hueso osteonecrótico no es avascular, pues los vasos aún se encuentran presentes. La circulación dentro de los vasos está comprometida y es insuficiente. La ON se produce por el cese o por una reducción importante del aporte sanguíneo al área afectada. Las causas de esta son variadas: obstrucción intraluminal vascular (tromboembolia y/o

© 2015. Elsevier España, S.L.U. Reservados todos los derechos

hiperviscosidad de la sangre, embolia grasa circulante), compresión vascular (origen mecánico, vasoespasmo e ingurgitación consecutiva a la oclusión de los vasos venosos de retorno, vasculitis, radiación) y a rotura de los vasos nutrientes asociado a traumatismos y fracturas. Todas estas causas pueden actuar de manera aislada o, lo que es más común, asociadas: hemoglobinopatías, anomalías de coagulación, hipercortisonismo, alcoholismo, pancreatitis, colagenopatías, disbarismos, acúmulos de gangliósidos (Gaucher), radiaciones y elevaciones de la presión intraarticular que causen taponamiento de los vasos, como en las artritis sépticas o en la hemofilia.

2. LESIÓN CELULAR Y REPARACIÓN DEL HUESO NECRÓTICO

El aspecto morfológico de la ON es común, independientemente de la causa que la origine. Dependiendo de la localización hablamos de:

- Infartos medulares de las zonas metafisaria y diafisaria, donde la necrosis tiene disposición en mosaico y afecta al hueso esponjoso y a la médula ósea, mientras que habitualmente no afecta al hueso cortical.
- Infartos epifisarios yuxtaarticulares: con morfología triangular de la zona necrótica, cuyo vértice correspondería al centro de la epífisis, y la base, a la zona del hueso y de la placa subcondral.

La muerte celular no es inmediata, sino que se pueden distinguir varias etapas en el proceso de ON:

- Etapa bioquímica y celular: alteración y cese de la actividad metabólica y enzimática intracelular y trastorno de la respiración oxidativa que altera la bomba de Na^+/K^+ con subsiguiente edema y que concluye en un proceso de apoptosis celular con rotura y disolución del núcleo y desorganización protoplásmica celular.
- La muerte precoz (6-12 h) y por anoxia de los elementos hematopoyéticos medulares.

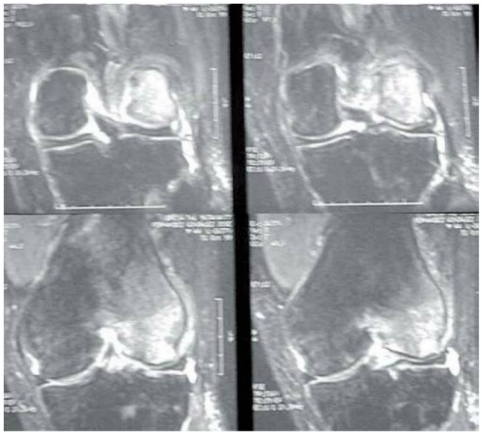

FIGURA 16.1
Resonancia magnética en la que se observa osteonecrosis del cóndilo femoral externo.

- La muerte más tardía (12-24 h) de las células óseas (osteoblastos, osteocitos y osteoclastos).
- Por último, la muerte de las células grasas de la médula ósea (entre 48 h y 5 días después de la isquemia).

www.medilibros.com

La diferente sensibilidad de los diferentes elementos según la duración del proceso de isquemia hace posibles diferentes gradaciones, pudiendo valorar la extensión de la necrosis. Los infartos óseos muestran una estructura en zonas muy característica, tanto en el aspecto microscópico (fig. 16.1) como en el macroscópico (fig. 16.2). Microscópicamente (fig. e16.1) el hueso muerto se reconoce por sus trabéculas, con lagunas vacías debido a la muerte celular (osteocitos), estando rodeado por adipocitos necróticos, muchos de los cuales se rompen y, liberando sus ácidos



FIGURA 16.2
Osteocondrosis proximal de rótula.

© Elsevier. Fotocopiar sin autorización es un delito.

grasos intracelulares y combinados con el calcio, forman jabones cálcicos. La actividad de equilibrio entre osteoblastos y osteoclastos, en lados opuestos de cualquier trabécula ósea, constituye la base de la reabsorción del hueso necrótico y su sustitución lenta y progresiva por tejido nuevo. Tras la lesión isquémica se inicia el proceso reparador, y existe una zona hiperémica fronteriza que procede de la revascularización que se inicia a las pocas semanas del episodio isquémico. Esta neovascularización progresa hacia el hueso esponjoso y hacia los canales de Havers de la cortical. Con esta neoformación vascular, llegan al foco lesional células mesenquimales primitivas, que se diferencian en osteoblastos y osteoclastos, posiblemente mediada esta acción por el quimiotactismo favorecido por alguna o algunas de las proteínas morfogenéticas, por variaciones en el pH, por la presión de oxígeno y por la mecánica.

En el hueso cortical, la reabsorción del tejido necrótico se produce primero en los canales de Havers, y hasta que la mayor parte de este no desaparece no se inicia el proceso de reparación, lo que conlleva un período de franco debilitamiento de la resistencia mecánica de este y explicaría las fracturas patológicas y los colapsos óseos, que se producen de 18 a 24 meses tras el inicio de la ON. El proceso total de reabsorción y reparación ósea es prolongado (de alrededor de 2 años).

Macroscópicamente (fig. e16.2) podemos apreciar:

- **Cartílago articular:** conservado hasta que se produce el colapso del hueso subyacente, en cuyo momento está reblandecido y puede presentar figuraciones.
- **Hueso subcondral:** que en una fina lámina de tejido escleroso se aprecia frecuentemente adherido al cartílago y separado de las trabéculas óseas profundas, más densas por el colapso, por una zona fibrosa, que característicamente es radiolúcida en la exploración radiográfica.
- **Trabéculas hipertróficas:** su incremento de densidad se debe a que están formadas por la aposición y mezcla de hueso vivo neoformado, depositado sobre hueso necrótico previo aún no reabsorbido.

3. MÉTODOS DIAGNÓSTICOS EN LA OSTEONECROSIS

Cinco son las exploraciones complementarias aplicables en la valoración de las ON:

1. **Radiografía convencional:** es un método de diagnóstico tardío, basado en la diferencia existente entre la densidad de esclerosis del hueso necrótico no reabsorbido y la del hueso osteoporótico viable adyacente.
2. **Tomografía computarizada (TC):** permite valorar la presencia, localización y extensión del colapso óseo.
3. **Gammagrafía:** precoz y muy valiosa, solo que presenta el inconveniente de su inespecificidad.
4. **Resonancia magnética (RM):** método muy sensible para el diagnóstico precoz de la necrosis ósea isquémica, pues permite identificar mediante la diferente densidad de hidrogeniones los cambios químicos y el edema de la médula ósea en más del 50% de los casos, así como las alteraciones fisarias.
5. **Biopsia ósea:** es la forma definitiva de diagnosticar la necrosis ósea y de conocer la etapa en que se encuentra. Su inconveniente es que se trata de un método invasivo.

4. SECUELAS ESTRUCTURALES Y CLÍNICAS DE LA OSTEONECROSIS

Cabe destacar, de manera general, las secuelas y complicaciones. Al principio del proceso, el hueso necrótico no sufre alteración en sus propiedades mecánicas; sin embargo, en los casos en que la ON afecte al hueso subcondral, suceden microfracturas múltiples subcondrales, colapso óseo por debajo del área subcondral y, por tanto, hundimiento e irregularidad de la superficie del cartílago articular, que conducirá a artrosis secundaria.

Las microfracturas y el colapso óseo se producen por:

- Las trabéculas subcondrales avasculares con orientación perpendicular a la superficie articular, que no presentan reparación.
- La reabsorción del hueso subcondral en la periferia de la zona necrótica, que origina un hueso osteoporótico debilitado.
- Un aumento de las fuerzas de estrés en la zona de transición entre las de isquemia e hiperemia, es decir, entre el hueso avascular y el frente de revascularización.

La intensidad y la importancia clínica de la ON dependen del tamaño y del lugar en el que ocurren. Cuando la ON se localiza en la epífisis, es responsable de las alteraciones articulares secundarias ya mencionadas, que, por producir incongruencia articular, dan lugar a una artrosis o enfermedad degenerativa.

La ON disecante afecta y se limita al hueso subcondral y al cartílago articular epifisario, por lo que presentan el mayor riesgo potencial de producir procesos degenerativos articulares y desprendimiento completo del fragmento osteocondral como artrolito o cuerpo libre articular.

Las ON apofisarias alteran la osificación endocondral fisiológica por las tracciones repetidas de inserciones de tendones y ligamentos en ellas, lo que puede originar tanto calcificaciones tendoligamentosas como irregularidades en la osificación de los núcleos apofisarios.

La transformación maligna de la ON es posible en pacientes que se encuentran entre la quinta y la séptima décadas de su vida (localizada preferentemente en el extremo distal del fémur y en el proximal de la tibia). El aspecto anatomopatológico de estas ON plantea un diagnóstico diferencial con tumoraciones como el fibrosarcoma, el histiocitoma fibroso maligno y, en ocasiones, el osteosarcoma.

En la etapa del crecimiento, las ON (osteocondritis de crecimiento) han sido descritas en casi todas las epífisis y apófisis del cuerpo. La incidencia suele ser mayor en niños que en niñas y típicamente aparece entre los 3 y los 12 años. Son, en su gran mayoría, procesos de evolución benigna y autolimitada, si bien los dolores (el principal

síntoma) pueden persistir durante meses, e incluso años, y alterar la actividad deportiva del niño o adolescente. El tratamiento es conservador en casi todos los casos (excepción hecha de localizaciones como la enfermedad de Freiberg).

5. CLASIFICACIÓN DE LAS OSTEONECROSIS

Podemos distinguir tres tipos:

1. ON idiopáticas del adulto.
2. ON secundarias.
3. ON del crecimiento (también llamada «osteocondrosis», «apofisitis», «epifisitis», «osteocondropatía» y «osteocondritis»).

5.1. Osteonecrosis idiopáticas del adulto

Las localizaciones más frecuentes de ON idiopáticas son: la cabeza femoral (enfermedad de Chandler), los cóndilos femorales interno (enfermedad de Ahlbäck) y externo (v. fig. 16.1), y el platillo tibial. En el pie, las más frecuentes serían el escafoides tarsiano (enfermedad de Müller-Weiss), el astrágalo, el sesamoideo del *hallux* en deportistas (enfermedad de Renander) y el trocánter mayor (mucho menos frecuente) (fig. e16.3). En cuanto a los métodos diagnósticos, existen los siguientes hallazgos diagnósticos en función de la etapa de la enfermedad:

- **Etapa inicial:** los estudios radiográficos son normales, por lo que se precisan estudios gammagráficos, RM o biopsia para diagnosticar la necrosis.
- **Etapa de densificación y fallo estructural:** comienza con la presencia de imágenes redondeadas densas y a veces asociadas a geodas y quistes, expresión del colapso y lagunas óseas vacías en el aspecto microscópico.
- **Etapa de artrosis:** pinzamiento articular, osteofitos, esclerosis, etc.

5.2. Osteonecrosis secundarias

- **ON de etiología postraumática:** están causadas por lesión de vasos que disponen de una vascularización terminal, que inciden en la placa subcondral en ángulo recto y deben de girar unos 180° sobre sí mismos para iniciar el retorno venoso. Las localizaciones más frecuentes son la cabeza femoral, el cuerpo del astrágalo, la cabeza humeral, el polo proximal del escafoides carpiano, el hueso grande y los cuerpos vertebrales (enfermedad de Kummel). Son menos frecuentes en el escafoides tarsiano, el cóndilo de la mandíbula, la rótula, la glenoides escapular, la apófisis odontoides del axis y las cabezas de los metatarsianos, los metacarpianos y las falanges.
- **De causa conocida y con factores de riesgo asociados de etiología no traumática** (cuadro 16.1). Caben destacarse las siguientes:
  - **Necrosis disbáricas o barotraumáticas (enfermedad de Caisson):** su causa es la brusca descompresión atmosférica a la que están sometidos los trabajadores en campanas de aire comprimido cuando son rápidamente devueltos al aire libre. Las burbujas de gas liberadas, especialmente de nitrógeno, hacen que actúen como émbolos de aire que obstruyen y comprimen los pequeños vasos, provocando así una isquemia ósea del área vascularizada por ellos. La frecuencia de esta lesión parece aumentar cuando el número de exposiciones a este fenómeno es repetido o en pacientes obesos. De hecho, en los trabajadores que utilizan aire comprimido la incidencia es del 10-20%. Es típica una fase de latencia entre la primera exposición y el comienzo de las manifestaciones esqueléticas. Las imágenes radiográficas típicas son de localización yuxtaarticular (cabezas femoral y humeral), radiodensas con forma semicircular (el denominado «gorro de nieve»), como bandas radiolúcidas subcondrales (signo de la «media luna») o con colapso y fragmentación epifisarios. En las localizaciones diafisometafisarias adoptan el aspecto de focos radiodensos y áreas de calcificación irregular (diáfisis femoral y tibial).
  - **Cortisónicas:** casi siempre son por causa yatrogénica. En dosis de 0,5-1 mg/kg/día y con duración de tratamiento superior a 3 meses, se desencadenan en el 5-25% de los pacientes tratados.
  - **Drepanocitosis:** su localización preferente es epifisaria. Tienen preferencia por huesos de manos o pies de niños con edades de entre 6 meses y 2 años. En cambio, en adolescentes y adultos se presentan como

Cuadro 16.1 FACTORES DE RIESGO NO TRAUMÁTICOS ASOCIADOS A OSTEONECROSIS

- Corticosteroides.
- Alcoholismo.
- Hiperlipidemia.
- Hipercoagulopatías.
- Hemoglobinopatías.
- Enfermedad de Gaucher.
- Lupus eritematoso sistémico.
- Artritis reumatoide.
- Hiperuricemia. Gota.
- Radioterapia.
- Embarazo.
- Pancreatitis.
- Sobrecarga ponderal y microtraumatismos con producción de microfracturas.
- Osteopenia y osteoporosis.
- Disbarismo.
- Osteomielitis.
- Tratamientos con quimioterapia anticancerígena.
- Vasculitis. Enfermedades autoinmunes.
- Abuso de nicotina.
- Idiopática (los factores previos no traumáticos están presentes en el 80% de la población general; en el 20% restante la osteonecrosis es idiopática).

© Elsevier. Fotocopiar sin autorización es un delito.

infartos óseos metafisodiafisarios en el fémur distal, y en el húmero y la tibia proximales. En ocasiones, cuando su localización es diafisaria, se produce una imagen radiográfica de reacción endóstica y perióstica, lo que da lugar al aspecto conocido como «hueso dentro de un hueso».

- **Enfermedad de Gaucher:** lipidosis hereditaria por defecto genético de la enzima lisosomal β-glucocerebrósido, lo que causa un acúmulo de glucocerebrósidos, que ocasiona compresión y estenosis de los vasos intraóseos. Aparece, sobre todo, en la cabeza femoral y la metáfisis distal del fémur.
- **Lupus eritematoso diseminado:** la ON es causada, más que por el proceso patológico, por la terapéutica con corticoides, que han de ser administrados en altas dosis y durante largos períodos de tiempo. En cualquier caso, la propia vasculitis lúpica parece trascendente como factor etiológico.
- **Postirradiación:** es típica en ella un período de latencia de meses o años tras recibir dosis de radiación excesivas.
- Infecciones óseas.
- Enfermedades autoinmunes, VIH (ON en la cabeza femoral).

5.3. Osteonecrosis del crecimiento

Se deben considerar inapropiadas las denominaciones con la raíz «condro-» o el sufijo «-itis», ya que en estas enfermedades no existen afectación primaria del cartílago ni proceso inflamatorio alguno. Es por esto que la utilización de epónimos con el nombre del autor que las describió continúa siendo apropiada (cuadro 16.2). Las ON del crecimiento se caracterizan por una desordenada osificación endocondral de localización epifisaria durante la infancia, incluida tanto la condrogénesis como la osteogénesis. Dada la gran variedad y localización de las epifisitis, se ha intentado clasificarlas según su patogenia y localización:

- **Clasificación patogénica según Resnick:**
  - **Grupo 1:** ON primaria o secundaria; incluye las enfermedades de Legg-Calvé-Perthes, Freiberg, Köhler, Kienböck y Panner.
  - **Grupo 2:** ON secundarias a traumatismos repetitivos o a solicitaciones epifisarias o apofisarias excesivas; incluye la enfermedad de Osgood-Schlatter, Sinding-Larsen-Johansson, Blount, Scheuermann, Iselin, etc.
  - **Grupo 3:** son consideradas variantes de la osificación endocondral, como la enfermedad de Sever o la osteocondritis de Van Neck.
  - **Grupo 4:** son debidas a alteraciones de tipo entesopatías, y otras no clasificables y excepcionales.
- **Clasificación según su localización según Siffert,** de acuerdo con las diferentes áreas de osificación endocondral alteradas (cuadro 16.3):
  - **Articulares:** la irregularidad en la superficie articular puede ocurrir como consecuencia de la afectación

www.medilibros.com

Cuadro 16.2 EPÓNIMOS: LOCALIZACIÓN – INVESTIGADOR – AÑO DE COMUNICACIÓN

Localizaciones epifisarias

- Escafoides tarsiano – Köhler – 1908.
- Rótula – Köhler –1908.
- Epífisis de las falanges de los dedos – Thiemann – 1909.
- Hueso semilunar – Kienböck – 1910.
- Cabeza femoral – Legg-Calvé-Perthes – 1910.
- Escafoides del carpiano – Preiser – 1910.
- Cóndilo temporal – Marie-Léri – 1913.
- Cabezas de los metatarsianos – Freiberg – 1914.
- Hueso sesamoideo – Freiberg – 1920.
- Cabeza humeral – Hass – 1921.
- Costillas, cartílago – Tietze – 1921.
- Epífisis vertebral – Scheuermann – 1921.
- Clavícula del extremo medial – Friedrich – 1924.
- Cóndilo femoral – Trefiljev – 1924.
- Sincondrosis isquiopúbica – Van Neck – 1924.
- Cuerpo vertebral – Calvé – 1925.
- Hueso cuboides – Silfverskiöld – 1926.
- Cóndilo humeral – Panner – 1927.
- Cabezas de los metacarpianos – Mauclaire – 1928.
- Astrágalo – García-Díaz y Mouchet – 1928.
- Cuneiforme medial – Wagner – 1928.
- Cuneiforme lateral – Wagner – 1928.
- Cuneiforme intermedio – Lewin – 1929.
- Sínfisis del pubis – Pierson – 1929.
- Primer metatarsiano proximal – Grashey – 1933.
- Cabeza radial – Brailsford – 1935.
- Cóndilo tibial interno – Blount – 1937.
- Todo el carpo – Caffey – 1945.
- Epífisis distal tibial – Liffert y Arkin – 1950.
- Clavícula extremo lateral – Alnor – 1951.
- Tróclea humeral – Hegemann – 1951.
- Epífisis distal peroneal – Carlos Villas – 1996.

Localizaciones apofisarias

- Tuberosidad tibial anterior – Osgood-Schlatter – 1903.
- Tuberosidad mayor del calcáneo – Haglund – 1907.
- *Os* tibial externo – Haglund – 1908.
- Quinto metatarsiano proximal – Iselin – 1912.
- Olécranon – Iselin – 1912.
- Polo inferior de la rótula – Sinding-Larsen-Johansson – 1921.
- Trocánter mayor – Mandl y Monde Felix – 1922.
- Unión isquiopúbica – Odberg – 1924.
- Cresta ilíaca – Buchman – 1925.
- Estiloides cubital – Burns – 1931.
- Espina ilíaca anteroinferior – Hässler – 1934.
- Tuberosidad isquiática – Kremser – 1934.
- Espina ilíaca anterosuperior – Dupas – 1935.
- Acromion – Grashey – 1935.
- Epicóndilo humeral – Wagner – 1939.
- Trocánter menor – Längle – 1951.
- Maléolo interno del tobillo – De Cuveland – 1953.
- Espinas tibiales – Caffey – 1956.

Osteocondritis disecantes (König, 1887)

- Astrágalo.
- Húmero (cabeza, cóndilo humeral, tróclea).
- Cabeza radial.
- Fémur (cabeza, cóndilo medial, cóndilo lateral).
- Rótula.

Cuadro 16.3 OSTEOCONDROSIS. CLASIFICACIÓN DE SIFFERT

I. Osteocondrosis articulares:
- Afectación primaria de cartílago articular y epifisario y osificación endocondral subyacente (p. ej., enfermedad de Freiberg).
- Afectación secundaria de cartílago articular y epifisario como consecuencia de necrosis avascular del hueso subyacente (p. ej., enfermedad de Perthes, enfermedad de Köhler, osteocondritis disecante).

II. Osteocondrosis no articulares:
- En inserción tendinosa (p. ej., enfermedad de Osgood-Schlatter).
- En inserción ligamentosa (p. ej., anillo vertebral, epicóndilos).
- En sitios de impacto (p. ej., enfermedad de Haglund-Sever).

III. Osteocondrosis fisarias:
- Huesos largos (p. ej., enfermedad de Blount).
- Vértebras (p. ej., enfermedad de Scheuermann).

primaria del cartílago articular o del fisario o puede ser secundaria a la propia necrosis epifisaria, lo que origina una superficie articular irregular. Es ejemplo del primer caso la enfermedad de Freiberg y del segundo las enfermedades de Perthes o la osteocondritis disecante (OCD). El dolor, la limitación de movilidad y la artrosis secundarias son sus lógicas consecuencias. Patológicamente, la lesión de los vasos epifisarios puede conducir a la necrosis de las capas profundas de las células cartilaginosas (condrogénesis) y, consecuentemente, al cese de la formación ósea en el interior del núcleo epifisario (osteogénesis). Los efectos serían el fallo del crecimiento en anchura del centro de osificación y la desorganización de la proliferación de las células cartilaginosas dentro de la epífisis. El crecimiento por aposición continuará en la superficie epifisaria, en la que, sin embargo, se retrasa o detiene el crecimiento longitudinal. Los objetivos del tratamiento tratarán de minimizar la deformidad de la epífisis y mejorar o incluso restaurar la congruencia articular normal.

- **No articulares:** son de localización apofisaria (epífisis sometidas a tracción). Los cartílagos de crecimiento localizado en sitios de potentes inserciones tendinoligamentosas desarrollan centros óseos de manera idéntica que las mismas epífisis y crecen por proliferación del cartílago por aposición. Bien por disminución de los estímulos normales de tracción o tensión o, lo que es más frecuente, por aplicación de fuerzas excesivas, pueden conducir a la disminución de la osteocondrogénesis o a un crecimiento anárquico y desordenado. Este mecanismo se manifiesta por producción de microfracturas, que no acaban de curar por repetición del estímulo y que pueden producir síntomas y calcificaciones tendinosas y ligamentosas en sus inserciones, lo cual se manifiesta en las radiografías como irregularidad y fragmentación moteada apofisaria. El dolor y la inflamación ceden con el reposo y la sintomatología se autolimita, pues se cura cuando cesa el crecimiento del paciente. Las irregularidades y deformidades residuales no constituyen secuela alguna, puesto que ni interfieren en la función articular ni alteran el crecimiento longitudinal del hueso, y en caso de representar problemas residuales, estos son de fácil tratamiento en la edad adulta. La rara afectación de la rótula puede presentar las secuelas de las osteocondrosis articulares (v. fig. 16.2).
- **Fisarias:** se localizan y afectan a las fisis, o cartílagos de crecimiento, responsables del crecimiento longitudinal del hueso. Su lesión puede desembocar en detención del crecimiento parcial o completa, que originaría un acortamiento y/o desaxaciones en los huesos largos. Serían ejemplos la tibia vara (enfermedad de Blount) y la osteocondrosis vertebral (enfermedad de Scheuermann).

Los factores etiopatogénicos constitucionales en ellas serían:

- **Edad:** en la adolescencia. Entre los 3 y los 15 años de edad.
- **Sexo:** masculino en casi todas ellas, excepto en la enfermedad de Freiberg (afectación de la cabeza del segundo metatarsiano).
- **Factores genéticos y otros:** no se ha demostrado de manera fehaciente, pero es conocida la mayor frecuencia de tibia vara en la raza negra, de las osteocondritis en el hipotiroidismo y la mucopolisacaridosis o de la enfermedad de Scheuermann asociada al síndrome de isquiotibiales cortos y epifisiólisis femoral proximal.

En cuanto a los factores patogénicos traumáticos son los siguientes:

- **Fuerzas de compresión y carga:** representan un importante papel en la enfermedad de Perthes o en el Köhler de tipo 2.
- **Traumatismo en etapas finales del proceso:** puede producir el desprendimiento de un fragmento osteocondral y generar un artrolito articular, como sucede en la OCD.
- **Microtraumatismos de repetición:** pueden ser la causa de la enfermedad de Kienböck en el hueso semilunar del adulto, que utiliza un martillo neumático.
- **Fuerzas de tensión o tracción:** son las dominantes en la enfermedad de Osgood-Schlatter de la tuberosidad tibial anterior (TTA).

A continuación se describen los caracteres de las ON del crecimiento, más frecuentes, excepción hecha de la enfermedad de Perthes. Los enfoques diagnósticos clínico y radiológico son prácticamente comunes a todas ellas, pues se diferencian en la edad de aparición de los diferentes núcleos de osificación. Conviene, además, recordar que la estrategia del tratamiento tiene como objetivo preservar la funcionalidad de la zona afecta (tabla 16.1).

© Elsevier. Fotocopiar sin autorización es un delito.

TABLA 16.1 Resumen de las características significativas de las osteocondrosis más frecuentes

Osteocondrosis	Etiopatogenia	Epidemiología	Clínica	Pruebas diagnósticas	Diagnóstico diferencial	Evolución y pronóstico	Tratamiento
Freiberg-Köhler de tipo 2	Microtraumatismos por *index plus minus* Insuficiencia vascular en la epífisis del segundo metatarsiano	Cabeza del segundo metatarsiano, (raramente del tercero y del cuarto) Sexo: femenino (5:1) Edad: 12-15 años Bilateral: 1/10 casos	Dolor bajo la cabeza del segundo metatarsiano Movilidad limitada (flexión dorsal de la MTF) Tumoración dolorosa bajo la MTF del segundo metatarsiano	*Radiografía:* aplanamiento de la cabeza del segundo metatarsiano y esclerosis irregular del núcleo epifisario *Gammagrafía con tecnecio (^{99m}Tc):* hipercaptación de la epífisis	Lupus eritematoso Gota Diabetes mellitus	Durante muchos años Pronóstico: según el grado de deformidad de la cabeza del segundo metatarsiano Suelen requerir tratamiento quirúrgico	Ortopédico: botín de yeso durante 3-4 semanas (modelando el arco transverso anterior del pie) + plantilla soporte retrocapital Quirúrgico: osteotomía metatarsiana subcapital Fases tardías: desbridamiento y *toilette* de osteofitos
Köhler de tipo 1	Microtraumatismos Retraso de la osificación del escafoides tarsiano	Varones (5:1) Edad: 3-7 años Unilateral: 80% de los casos	Dolor e inflamación en el arco longitudinal medial del pie Cojera antiálgica	*Radiografía:* esclerosis, irregularidad, aplanamiento del núcleo de osificación	Sinovitis de cadera Enfermedades reumáticas Enfermedad de Müller-Weiss (mujeres adultas)	En 2-4 años se recuperan el tamaño, la densidad y la morfología normales	Soporte de descarga del arco longitudinal medial Botín de yeso durante 5-6 semanas

libros.com

Sever	ON idiopática de la apófisis posterior del calcáneo Microtraumatismos con tracción en el sistema aquíleo-calcáneo-plantar, que ocasionan la fractura osteocondral de la apófisis	Edad: 7-10 años	Dolor localizado en las regiones posterior y lateral del talón y en la inserción del tendón de Aquiles o en la aponeurosis plantar Ocasionalmente, tumefacción en el calcáneo	*Radiografía:* apófisis posterior, calcáneo irregular y esclerótica	Fenómeno de Sever: radiografía positiva, pero sin talalgia Fractura por fatiga del calcáneo Bursitis calcánea Osteomielitis del calcáneo Tenosinovitis del tendón de Aquiles	Siempre se produce la resolución al concluir el crecimiento	Elevación-equinización del talón (1-1,5 cm) Fases agudas: botín de yeso durante 4-6 semanas
Osgood-Schlatter	Microtraumatismos con tracción del cuádriceps que causan fracturas osteocondrales de la TTA Factores predisponentes: aumento del ángulo Q	Varones: 2:1 Bilateral: 50% de los casos Edad: 9-14 años en niños y 8-13 años en niñas	Dolor insidioso, intermitente e incrementado al resistir la extensión de la rodilla Prominencia-abultamiento de la TTA	*Radiografía:* fragmentación y, a veces, osículos en el núcleo de osificación *RM:* para el diagnóstico diferencial con tendinitis y bursitis	Tendinitis y bursitis rotuliana Osteocondritis disecante Dolor referido	Resolución espontánea en 9 meses-2 años Riesgo: epifisiodesis prematura de la TTA y *genu recurvatum* Condromalacia rotuliana	Limitar la actividad deportiva Potenciar los isquiotibiales y el tríceps sural Fases dolorosas: calza de yeso durante 3-4 semanas Nunca se deben inyectar corticoides por el riesgo de rotura del tendón

MTF, articulación metatarsofalángica; ON, osteonecrosis; RM, resonancia magnética; TTA, tuberosidad tibial anterior.

www.medilibros.com

6. ENFERMEDAD DE FREIBERG

- **Definición.** Denominada también «lesión de Freiberg» y «Köhler de tipo 2». Consiste en la ON localizada en la cabeza del segundo metatarsiano del pie, en ocasiones en las cabezas del tercero (fig. e16.4A) y del cuarto, y excepcionalmente en la del primer metatarsiano (fig. e16.4B). Es más frecuente en las mujeres (5/1) y típicamente aparece entre los 12 y los 15 años de edad. Las manifestaciones clínicas se dan especialmente en la edad adulta. Un caso de cada 10 es bilateral.
- **Etiopatogenia:**
  - Traumatismo de repetición: compresión por insuficiencia en la longitud del primer metatarsiano.
  - Insuficiencia vascular en la cabeza del segundo metatarsiano.
- **Clínica:**
  - Dolor bajo la cabeza del metatarsiano afectado.
  - Limitación del movimiento metatarsofalángico (MTF), sobre todo en la flexión dorsal.
  - En fases tardías existe una tumoración dolorosa a la palpación en la MTF.
  - La afectación unilateral es lo más frecuente, si bien se puede presentar bilateral y en más de un dedo.
- **Diagnóstico:**
  - **Radiografía:**
    - Aplanamiento de la cabeza del metatarsiano.
    - Esclerosis e irregularidad del núcleo de osificación epifisario.
  - **Gammagrafía con tecnecio (^{99m}Tc):** incremento de captación del isótopo.
- **Diagnóstico diferencial.** Aunque las características radiológicas son prácticamente patognomónicas, hay que tener en cuenta:
  - El lupus eritematoso, que puede producir una ON de una cabeza metatarsiana.
  - Otras enfermedades con alteraciones articulares: la artritis reumatoide, la enfermedad por depósitos de pirofosfato cálcico, la diabetes mellitus y la gota.
- **Tratamiento.** Tiene como objetivo evitar la deformación estructural permanente de la cabeza metatarsiana afectada, y la preservación de la misma. Puede ser:
  - **Conservador:**
    - En estadio doloroso agudo, se coloca una botina de yeso, moldeando el arco metatarsiano anterior, durante 3-4 semanas, seguido de ortesis.
    - Soporte retrocapital o descarga metatarsal.
  - **Quirúrgico:**
    - Osteotomías metatarsianas de descarga: subcapitales o en la base del metatarsiano.
    - Desbridamiento y regularización de la cabeza metatarsiana con artrosis MTF.
    - La resección de la cabeza metatarsiana es un procedimiento drástico que debemos evitar, ya que conlleva la sindactilización del dedo del rayo, que afecta al dedo adyacente para mantener su estabilidad y longitud.
    - No se recomienda el implante protésico para reemplazar la cabeza metatarsiana.

7. ENFERMEDAD DE KÖHLER

- **Definición.** Denominada también «Köhler de tipo 1», es la ON idiopática del escafoides tarsiano. Es más frecuente en varones (5/1). Típicamente aparece entre los 3 y los 7 años de edad. Es unilateral en el 80% de los casos. La naturaleza reversible y autolimitada del proceso han llevado a la especulación (como en otras ON) de que esta enfermedad sea, en realidad, una secuencia alterada de la osificación del tarso.
- **Etiología:**
  - Microtraumatismos por compresión entre la porción porciones dorsal y plantar del mismo, que causan oclusión vascular y necrosis ósea.
  - Retraso en la osificación normal del escafoides, que lo hacen susceptible a los microtraumatismos.
- **Clínica:**
  - Dolor e inflamación en el ápice del arco longitudinal interno del pie.
  - Cojera antiálgica.
- **Diagnóstico:**
  - Tres **criterios** para establecer la enfermedad:
    - Los cambios se detectan en un escafoides previamente normal.
    - Las alteraciones de reabsorción y osificación deben ser compatibles con las de ON.
    - Deben existir manifestaciones clínicas.
  - **Radiografía:**
    - Deben pedirse radiografías comparativas: la osificación comienza a los 2 años de edad en las niñas y a los 2,5 años en los varones.
    - Estrechamiento y aplanamiento del escafoides (fig. 16.3).
    - Esclerosis e irregularidad del núcleo de osificación.
    - Durante un período de 2-4 años el hueso puede recuperar su tamaño, densidad y arquitectura trabecular normales.
- **Diagnóstico diferencial:**
  - Sinovitis de cadera infantil.
  - Fracturas incompletas de la tibia en niños, sin desplazar.
  - Procesos reumáticos.
  - Enfermedad de Müller-Weiss: ON espontánea del escafoides del tarso en adultos. Es rara y afecta especialmente a mujeres. Entre las características radiográficas están la protrusión dorsal o medial de fragmentos óseos y la deformidad en forma de coma, debido al colapso de la porción lateral. La distribución bilateral, la afectación simétrica y las fracturas patológicas representan otros hallazgos de la enfermedad. Es de etiología desconocida, y presenta una evolución crónica, impotencia funcional y dolor intenso con deformidad progresiva.
- **Tratamiento:**
  - Individualizado de acuerdo con la severidad de los síntomas.
  - Soporte de descarga del arco longitudinal del pie.
  - Si las molestias son muy intensas, se coloca un botín enyesado durante 5-6 semanas, seguido del soporte longitudinal.

www.medilibros.com



FIGURA 16.3
Enfermedad de Köhler.

www.medilibros.com

- Se debe explicar al paciente que el proceso es autolimitado a una duración de 1 1/2-2 años.
- Los resultados a largo plazo no han demostrado evidencias degenerativas astragaloescafoideas ni cuneoescafoideas.

8. ENFERMEDAD DE SEVER

- **Definición.** Más conocida por este epónimo, si bien fue descrita en primer lugar por Haglund en 1907, es una ON idiopática localizada en la apófisis posterior del calcáneo. Típicamente aparece entre los 7 y los 10 años de edad. La apófisis calcánea se osifica desde varios centros de osificación que aparecen a los 4-7 años en las niñas y a los 7-10 años en los niños. Estos centros son radiolúcidos, tienen un contorno irregular y se fusionan con el cuerpo del calcáneo a los 12-15 años de edad, momento en que la apófisis adquiere la misma densidad que el resto del hueso. Una apófisis esclerótica e irregular radiográficamente es una variante dentro de la normalidad y no relacionada con la talalgia posterior del adolescente, lo que se puede conceptuar como «fenómeno radiológico de Sever». La denominada enfermedad se refiere a la existencia de un proceso clínico doloroso en el talón que se presenta en la actividad asistencial cotidiana y que podríamos interpretarlo como debido a traumatismos de tracción repetidos por continuas contracciones violentas del sistema aquíleo-calcáneo-plantar, lo que ocasionaría una fractura osteocondral por avulsión de un fragmento del centro de osificación secundario del calcáneo y su consiguiente proceso de reparación.
- **Clínica:**
  - Dolor localizado en la región posterior y lateral del talón, bien a nivel de la inserción del tendón de Aquiles, bien en el origen de la aponeurosis plantar.
  - Ocasionalmente, tumefacción en la región posterior del calcáneo y presencia de pies cavos.
  - Daremos aquí los mismos criterios para establecer la enfermedad que para la enfermedad de Köhler:
    - Los cambios deben detectarse en un calcáneo previamente normal (radiografías comparativas).
    - Las alteraciones de reabsorción y osificación deben ser compatibles con las de ON.
    - Deben existir manifestaciones clínicas.
- **Diagnóstico:**
  - **Radiografía:** aunque podemos decir que radiológicamente no existe la enfermedad de Sever, la apófisis posterior del calcáneo irregular y esclerosada en comparación con la del otro calcáneo es una ayuda, si bien prescindible (fig. e16.5).
- **Diagnóstico diferencial:**
  - **Fenómeno radiológico de Sever:** recibiría esta denominación la irregularidad del centro de osificación secundario del calcáneo como variante normal no relacionada con la talalgia posterior del adolescente. Estas irregularidades pueden estar ausentes en pacientes inmovilizados, ya sea por una enfermedad neurógena o por una fractura.
  - **Fractura por fatiga del calcáneo:** dolor más generalizado en el talón después de una carrera o de una actividad extenuante y cojera antiálgica. Se debe tener en cuenta y solicitar una gammagrafía ósea, en la que se apreciará el aumento de la captación isotópica. Se aplica una botina de yeso durante 3-4 semanas.
  - Bursitis calcánea.
  - Infección piógena del calcáneo.
  - Tenosinovitis del tendón de Aquiles.
- **Tratamiento:**
  - Elevación del talón mediante talonera de unos 1-1,5 cm de base.
  - Si los síntomas son muy intensos: botín de yeso 4-6 durante semanas.
  - Es también autolimitada en su duración y autorresolutiva al concluir el crecimiento de la adolescencia.

9. ENFERMEDAD DE OSGOOD-SCHLATTER

- **Definición.** Es la ON idiopática de la TTA de la rodilla. Es una apofisitis de tracción en que se producen lesiones de arrancamiento de fragmentos osteocondrales del tubérculo tibial junto con desgarros parciales del tendón rotuliano. En cuanto a la incidencia, es más frecuente en varones (2/1); es bilateral en casi el 50% de los casos. Típicamente aparece entre los 9 y los 14 años de edad en niños y entre los 8 y los 13 años en niñas, coincidente con la aparición del centro de osificación secundario (apofisario) de la tuberosidad tibial, ya que hasta este momento la tuberosidad es cartilaginosa.

© Elsevier. Fotocopiar sin autorización es un delito.

- **Etiología:**
  - **Traumatismos de tracción repetidos por continuas contracciones violentas del cuádriceps,** lo que ocasiona una fractura osteocondral extraarticular por avulsión que incluye un fragmento del centro de osificación secundario de la TTA y el cartílago anterior a la tuberosidad.
  - **Factores predisponentes:**
    - Aumento de la oblicuidad de la inserción del tendón rotuliano.
    - Cuádriceps tenso con acortamiento de isquiotibiales, tríceps sural retraído, ángulo Q aumentado y gradualmente la rótula se coloca alta.
    - *Genu* valgo y rotaciones interna femoral o externa tibial excesivos.
- **Clínica:**
  - Dolor sordo e intermitente exacerbado ante esfuerzos deportivos.
  - Dolor a la extensión resistida de la rodilla.
  - Tumefacción de los tejidos blandos y prominencia exagerada de la TTA.
  - Nunca se produce derrame articular en la rodilla. Si lo hay, deberá buscarse otra causa.
- **Diagnóstico:**
  - **Radiografía:** siempre hay que solicitarla; estableceremos con ella posibles diagnósticos diferenciales: tumores, OCD, etc.:
    - En proyección lateral: fragmentación del centro de osificación de la tuberosidad.
    - Tardíamente puede aparecer un osículo en la porción superior de la tuberosidad tibial.
  - **Ecografía:** sirven para el control evolutivo en casos sintomáticos.
  - **RM:** revela pruebas de tendinitis rotuliana con un tendón anómalamente largo, así como una bursitis profunda infrarrotuliana.
- **Diagnóstico diferencial:**
  - Arrancamiento agudo postraumático de la tuberosidad tibial.
  - OCD.
  - Bursitis o tendinitis rotuliana.
  - Artropatías reumáticas.
  - Dolor referido original de la cadera.
- **Tratamiento:**
  - Resolución espontánea entre 9 meses y 2 años.
  - No se debe inyectar cortisona (se trata de una fractura por avulsión).
  - Limitar la actividad deportiva durante 3 meses en fases dolorosas.
  - En casos severos, calza de yeso durante 3-4 semanas.
  - Potenciar y estirar la musculatura isquiotibial y del tríceps sural.
  - Advertir del mínimo riesgo de arrancamiento agudo de la tuberosidad si los pacientes practican deportes violentos en fases dolorosas.
  - Complicaciones:
    - Riesgo de avulsión aguda del tendón rotuliano y de rótula alta.
    - Cierre prematuro de la fisis con *recurvatum* de la rodilla (es poco frecuente porque el cartílago de crecimiento de la tuberosidad está bien adaptado a las fuerzas de tracción).
    - Seudoartrosis de los fragmentos osteocondrales que permanecen como osículos que pueden volverse dolorosos (se pueden extirpar).
    - Subluxación rotuliana por «rótula alta».
    - Condromalacia rotuliana.

10. OSTEOCONDRITIS DISECANTE (OCD)

- **Definición.** Proceso localizado por el cual un fragmento de cartílago articular, con el hueso subcondral subyacente, se separa gradualmente de su lecho osteocartilaginoso hacia un desprendimiento parcial o completo (cuerpo libre o artrolito). Afecta a entre 15 y 21 personas por cada 100.000 habitantes, y es un hallazgo en el 0,02-0,03% de las radiografías y en el 1,2% de las artroscopias. Es más frecuente en varones (64%) que en mujeres (36%) y bilateral en el 15-30% de los casos. Típicamente aparece entre los 10 y los 21 años de edad.
- **Etiología.** Actualmente es desconocida. Existen varias teorías patogénicas:
  - Hereditaria (familiar).
  - Isquemia (taponamiento de microvasos subcondrales).
  - Microtraumatismos: es la teoría más aceptada, al ser evidente en el 40% de los casos. En las diferentes localizaciones de la OCD existe una estructura anatómica que provoca una concentración de estrés al chocar contra la superficie del cartílago articular y su hueso subcondral. Al parecer, la poca vascularización del hueso subcondral, en determinadas regiones de las articulaciones, predispone a las típicas localizaciones. Así, en la rodilla, la espina tibial anterior, al impactar en la rotación interna en flexoextensión, causaría la típica localización en cóndilo medial o un menisco discoideo externo en el lateral; la plataforma tibial quedaría sobre la cúpula del astrágalo en la inversión del tobillo; la cabeza radial chocaría contra el cóndilo humeral en los esfuerzos de carácter deportivo en valgo de los lanzadores de béisbol, etc.
- **Patogenia.** Necrosis avascular del hueso subcondral que provoca malacia y fibrilación del cartílago articular. El proceso evoluciona lentamente y da lugar a la separación final del fragmento óseo del hueso sano adyacente.
- **Clasificaciones.** A continuación se ofrece un resumen de las más empleadas en la actualidad:
  - **Clasificación de Berndt-Hardy (1959):**
    - Etapa 1: pequeña área de compresión subcondral.
    - Etapa 2: fragmento parcialmente desanclado.
    - Etapa 3: fragmento desanclado *in situ*.
    - Etapa 4: fragmento desplazado.
  - **Clasificación de Cahill-Berg (1983):** divide la radiografía de la rodilla en cinco sectores en plano anteroposterior y en tres en plano lateral (fig. e16.6). Todas las OCD se sitúan en el área C en proyección lateral.
  - **Clasificación de Nelson (1990):**
    - Grado 1: cartílago intacto con cambios de señal en hueso subcondral.
    - Grado 2: roturas de alta señal del cartílago.
    - Grado 3: cerco de alta señal detrás del fragmento subcondral, indicativo de líquido sinovial alrededor del fragmento.

  - Grado 4: baja señal del centro de la lesión o cuerpo libre dentro de la articulación.
- **Artroscopia:**
  - Grado 1: superficie articular intacta y estable al gancho explorador.
  - Grado 2: lesión con separación inicial.
  - Grado 3: desanclaje parcial de la lesión.
  - Grado 4: lesiones cavitarias con o sin cuerpo libre localizado.

- **Clínica:**
  - Dolor (65% de los casos) y derrame articular (61%).
  - En la **rodilla** puede haber fallos, chasquidos, derrames articulares y episodios de bloqueo, sobre todo cuando ya se ha producido el desprendimiento de la OCD. En las OCD en el cóndilo femoral medial es característico el test de Wilson con rodilla en 90° y rotación interna máxima del pie; en esta prueba, se le indica al paciente que efectúe la extensión contra resistencia y a los 30° de flexión se produce dolor localizado, que desaparece al extender totalmente la rodilla.
  - El **tobillo** presenta dolor, derrame articular ocasional y bloqueos. En la afectación de la tróclea humeral y del cóndilo humeral, se acompaña de dolor a la extensión forzada (lanzadores de béisbol) y limitación de este arco de movilidad. En la cabeza radial suele ser un hallazgo radiográfico y es asintomático.
  - **Factores asociados:** laxitud ligamentosa, defecto fibroso de la cortical, quistes en el calcáneo, fracturas por sobrecarga del calcáneo y tenosinovitis del tibial posterior.
  - **Localizaciones** más frecuentes:
    - Rodilla (75% de las OCD): cóndilo interno (85%) (fig. e16.7), cóndilo externo del fémur (15-20%) y rótula (5-9%) (fig. e16.8).
    - Tobillo: más frecuentemente en la cúpula medial del astrágalo en su borde posterior (55%) y en menor proporción en la cúpula lateral (45%); en esta última se supone una etiología más traumática en relación con lesiones repetitivas por inversión del tobillo.
    - Codo: en el centro del cóndilo humeral. Suele ser un hallazgo radiológico asintomático.
- **Diagnóstico:**
  - Radiografía: sigue siendo la exploración complementaria inicial. En la rodilla se solicitan proyecciones anteroposterior, de escotadura intercondílea (45° de flexión de rodilla), lateral y axial de rótula a 30°. En tobillo, se solicitan proyecciones anteroposterior y lateral, y en el codo, proyecciones anteroposterior en flexión de 45° y lateral. Suele observarse un fragmento óseo subcondral circunscrito por un halo de osteólisis o radiotransparencia. En ocasiones, si el fragmento está ya desprendido, puede apreciarse como un artrolito o verse el nicho de donde procede.
  - Artrografía: se emplea para comprobar la penetración del contraste en el lecho del fragmento osteocondral. No se utiliza en la actualidad.
  - Gammagrafía con tecnecio (^{99m}Tc): captación isotópica incrementada.
  - TC: se utiliza en algunas localizaciones como en el codo y la rótula. Permite la realización de imágenes tridimensionales.
  - RM: es la idónea actualmente en cualquier localización. La importancia de la RM es múltiple: como método diagnóstico, para calcular el tamaño de OCD, así como para establecer el pronóstico y el tratamiento, la estabilidad frente a la inestabilidad, y en el seguimiento de cara a comprobar la curación o las secuelas. Se describen cuatro signos de inestabilidad de una OCD en T2 de la RM (fig. e16.9), de los que especialmente el último es característico en más del 70% de las OCD inestables, mientras que los anteriores, en conjunto, lo serían en el 22-30%. La ausencia de estos signos califica una OCD como estable:
    - Línea de alta señal (> 5 mm de longitud) en interfase OCD-hueso subcondral.
    - Quistes (> 5 mm) rodeando OCD y en un plano profundo respecto a ella.
    - Defecto focal (> 5 mm) en el cartílago articular.
    - Línea de alta señal, atravesando el cartílago articular y el hueso subcondral, que puede representar líquido sinovial o tejido de granulación.
  - **Artroscopia:** es el *gold standard* de diagnóstico de las OCD. Permite la palpación (gancho explorador), visualizar «en directo» la lesión y evaluar su fase evolutiva (lesión estable o inestable) respecto a la superficie articular, lo cual es determinante para el tratamiento.
- **Diagnóstico diferencial:**
  - ON espontánea en el adulto (enfermedad de Ahlbäck): la radiografía indica un progresivo aplanamiento de la superficie de carga condílea. Se producirán osteofitos marginales, esclerosis progresiva y estrechamiento de la interlínea articular.
  - Enfermedad de Hegemann: necrosis aséptica que afecta a toda la tróclea humeral.
  - Condroblastoma: imagen radiotransparente, pero con típico moteado intraepifisario.
  - Osteocondromatosis sinovial: existen múltiples cuerpos libres intraarticulares.
  - Displasia epifisaria múltiple: presenta fragmentación de toda la epífisis y es simétrica y bilateral.
- **Factores pronósticos:**
  - Concepto de estabilidad e inestabilidad: si podemos definir si una OCD es estable o inestable, podremos establecer su pronóstico y la decisión terapéutica. Se considera estable toda OCD que no presente disrupción del cartílago articular. Una lesión OCD estable no suele requerir tratamiento quirúrgico y puede evolucionar hacia la curación espontánea, lo que sucede especialmente en la OCD juvenil. Las lesiones de OCD inestables requieren tratamiento quirúrgico a cualquier edad y sean del tipo que sean.
  - Tamaño de la lesión: las OCD con superficies < 0,2 cm^2 (20 mm^2) suelen evolucionar hacia la curación espontánea, en cambio las OCD > 200 mm^2 a menudo requieren tratamiento quirúrgico.
  - Fisis abiertas o cerradas: según casi todas las referencias bibliográficas, los pacientes con fisis abiertas tienen una tasa de curación del 94% con tratamiento conservador, mientras que solo es del 50% cuando las fisis están cerradas.

© Elsevier. Fotocopiar sin autorización es un delito.

- **Tratamiento:**
  - Objetivos: restaurar la vascularización y evitar el desprendimiento articular del fragmento mediante el estímulo del hueso subcondral para inducir una respuesta favorable.
  - Del concepto de estabilidad de la OCD, se deriva la indicación quirúrgica, de forma que puede trazarse un algoritmo de conducta terapéutica (fig. 16.4).
  - En general, el tratamiento conservador se aplica en lesiones estables y especialmente en pacientes con OCD juvenil. Su duración es de 6-8 semanas a 3-6 meses. El tratamiento quirúrgico está indicado en lesiones inestables y cuando fracasa el conservador, tanto en OCD juvenil como en la de adultos. La curación de la OCD se manifiesta por la reosificación radiográfica.

En resumen, dependiendo de si la OCD es estable o inestable:

- **OCD estable:** reducción actividad física-deportiva, opcional ortesis de descarga en la rodilla, el tobillo y el codo durante 6 meses. La curación se produce en el 62-81% de los casos de OCD juvenil y en el 11% de OCD de adultos. El dolor suele desaparecer a las 6-10 semanas en alrededor del 20% de los casos. En los casos de no curación, se practican perforaciones retrógradas, no transarticulares, mediante visor-guía y preferentemente por artroscopia. La curación se obtiene, en este caso, en el 82-95% de los casos de OCD juvenil y en el 75% de los de OCD de adultos.
- **OCD inestable:** no se intenta el tratamiento conservador. Las opciones terapéuticas son las siguientes:
  - La denominada «cirugía de salvamento»: exéresis del fragmento y regularización del lecho si ya se ha producido su desprendimiento. El 65-75% de los malos resultados con artrosis precoz hacen que hoy día esta cirugía no deba ser considerada una opción terapéutica.
  - Fijación del fragmento OCD: desbridamiento de la lesión y de su lecho escleroso hasta obtener hueso sangrante (microfractura), relleno con hueso autólogo si lo requiere, reducción del fragmento en su lecho y fijación del mismo. En la síntesis suelen usarse las agujas de Kirschner, los clavillos reabsorbibles de ácido poli-L-láctico o los tornillos tipo Herbert de titanio, en número de dos o tres. Los resultados son buenos en el 84-94% de los casos.
  - Lesiones OCD insalvables: en ellas ya existe un fragmento OCD no viable o desprendido de su lecho. En tales casos, se realiza: 1) microfractura + relleno de injerto óseo autólogo y sellado con *flap* perióstico (fig. e16.10); 2) microfractura + implantación de condrocitos autólogos: requiere tratamiento quirúrgico en dos etapas: a) biopsia, por artroscopia, de cartílago articular en la zona de no carga y, a continuación, cultivo de los condrocitos de este cartílago, y b) artrotomía y extracción de un *flap* del periostio de la tibia con objeto de tapar el defecto OCD, inyección del cultivo de condrocitos y sellado o sutura final del *flap*. Actualmente existe una segunda generación de esta técnica en que no se utiliza *flap* perióstico sino biomaterial (ácido hialurónico esterificado en molde 3 D de 20 µ de espesor) sobre el que se «siembran» los condrocitos y, a continuación, se rellena el defecto OCD con el compuesto. Se refieren un 89-93% de buenos resultados, especialmente si se efectúa mediante artroscopia.
  - Autoinjerto osteocondral (mosaicoplastia): está indicado cuando existe pérdida de cartílago y hueso. Se transfieren, con ayuda de trocares cilíndricos de diferentes tamaños, cilindros completos de hueso subcondral y cartílago articular hialino (diámetros habituales: 2,7-3,5 mm y 25 mm de longitud), desde

ROD medilibros.com

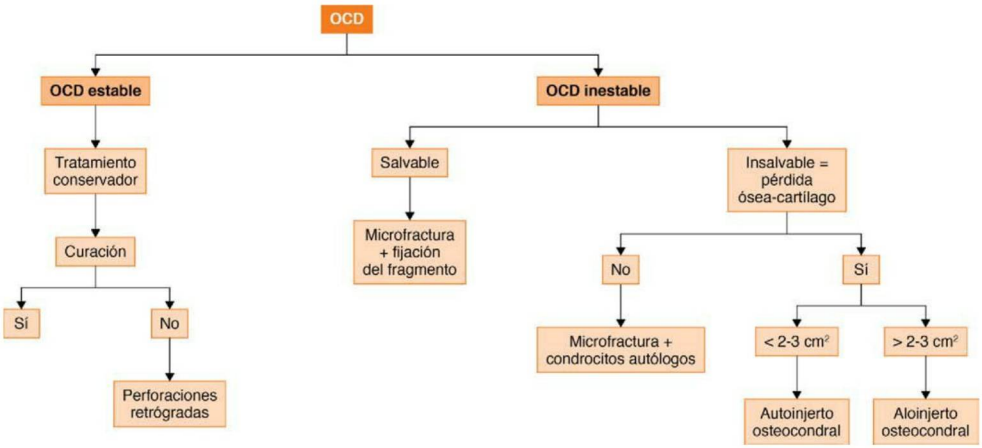

FIGURA 16.4
Algoritmo de tratamiento de la osteocondritis disecante (OCD) de rodilla.

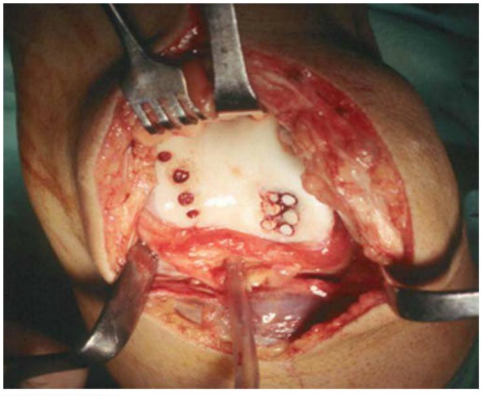

FIGURA 16.5
Autoinjerto osteocondral (mosaicoplastia).

la zona dadora en la superficie de no carga del cóndilo lateral del fémur hasta el defecto de OCD. Su desventaja es la morbilidad de la zona donante. Los resultados publicados establecen un 91% de buenos resultados. Es una alternativa útil para el tratamiento de lesiones condrales y osteocondrales focales de entre 1 y 4 cm^2 (fig. 16.5).

- Aloinjerto osteocondral: está indicado cuando la OCD tiene una superficie > 2,5-3 cm^2. Sus desventajas son la viabilidad celular a largo plazo y la posible transmisión de enfermedades. Se han publicado un 93% de buenos resultados. Esta técnica se reserva para la OCD de los adultos con defectos importantes de hueso y cartílago articular.

- **Postoperatorio:**
  - Rodilla: se aconsejan entre 4 semanas y 90 días en descarga.
  - Tobillo: 6 semanas en descarga o 4 semanas con yeso y otras 2 con ortesis semirrígida de tobillo.
  - Codo: 2-3 semanas de inmovilización postoperatoria.
- **Retorno a la actividad deportiva:**
  - Rodilla: tras 4-6 meses, hasta poder realizar actividad deportiva enérgica.
  - Tobillo: tras 5-6 meses, hasta poder realizar deportes de competición.
  - Codo: tras 6-8 meses, hasta poder reanudar deportes de competición.
- **Pronóstico:** entre el 4 y el 32% y según algunos autores hasta el 92% de las OCD evolucionan hacia artrosis.

11. CONCLUSIONES

- La ON representa un trastorno circulatorio que implica la muerte de los constituyentes del hueso. La RM es el método más sensible para el diagnóstico precoz.
- Existen múltiples formas de presentación, así como localizaciones anatómicas que pueden verse afectadas por la ON. Las formas adultas son más raras que las formas de presentación durante el crecimiento, y algunas formas infantiles son de especial importancia por el riesgo de aparición de secuelas en la edad adulta.
- Las enfermedades de Freiberg, Köhler, Sever y Osgood-Schlatter son algunas de las ON más típicas y afectan respectivamente a la cabeza del segundo metatarsiano, al escafoides tarsiano, a la apófisis posterior del calcáneo y a la TTA.
- En la OCD se produce una separación del cartílago articular y su hueso subcondral del resto del lecho osteocartilaginoso. Afecta más frecuentemente al cóndilo femoral, al astrágalo y a la tróclea humeral. El tratamiento varía desde el conservador hasta los trasplantes de condrocitos autólogos.

Lecturas recomendadas

Choi YS, Cohen NA, Potter HG, Mintz DN. Magnetic resonance imaging in the evaluation of osteochondritis dissecans of the patella. Skeletal Radiol 2007;36:929-35.
Detterline AJ, Goldstein JL, Rue J-P, Bach BR. Evaluation and treatment of osteochondritis dissecans lesions of the knee. J Knee Surg 2008;21:106-15.
Donaldson LD, Wojtys EM. Extraarticular drilling for stable osteochondritis dissecans in the skeletally immature knee. J Pediatr Orthop 2008;28:831-5.
Ferruzzi A, Buda R, Faldini C, Vannini F, Di Caprio F, Luciani D, et al. Autologous chondrocyte implantation in the knee joint: open compared with arthroscopic technique. Comparison at a minimum follow-up of five years. J Bone Joint Surg 2008;90A:90-101.
Hangody L, Dobos J, Baló E, Pánics G, Hangody LR, Berkes I. Clinical experiences with autologous osteochondral mosaicplasty in an athletic population: a 17-year prospective multicenter study. Am J Sports Med 2010;38(6):1125-33.
Hangody L, Vásárhelyi G, Hangody LR, Sükösd Z, Tibay G, Bartha L, et al. Autologous osteochondral grafting-technique and long-term results. Injury 2008;39(Suppl 1):S32-9.
Kennedy J, Suero E, OLoughlin P, Brief A, Bohne W. Clinical tips: retrograde drilling of talar osteochondral defects. Foot & Ankle Int 2008;29:616-9.
Makino A, Muscolo DL, Puigdevall M, Costa-Paz M, Ayerza M. Arthroscopic fixation of osteochondritis dissecans of the knee: clinical, magnetic resonance imaging, and arthroscopic follow-up. Am J Sports Med 2005;33:1499-504.
Malizos KN, Karantanas AH, Varitimidis SE, Dailiana ZH, Bargiotas K, et al. Osteonecrosis of the femoral head: etiology, imaging and treatment Eur J Radiol 2007;63:16-28.
Marshall KW, Marshall DL, Busch MT, Williams JP. Osteochondral lesions of the humeral trochlea in the young athlete. Skel Radiol 2009;38:479-91.
Mihara K, Tsutsui H, Nishinaka N, Yamaguchi K. Nonoperative treatment for osteochondritis dissecans of the capitellum. Am J Sports Med 2009;37:298-304.
Perumal V, Wall E, Babekir N. Juvenile osteochondritis dissecans of the talus. J Pediatr Orthop 2007;27:821-5.
Plenk H Jr, Gstettner M, Grossschmidt K, Breitenseher M, Urban M, Hofmann S. Magnetic resonance imaging and histology of repair in femoral head osteonecrosis. Clin Orthop Relat Res 2001;386:42-53.
Savva N, Jabur M, Davies M, Saxby T. Osteochondral lesions of the talus: results of repeat arthroscopic debridement. Foot Ankle Int 2007;28:669-73.
Takahara M, Mura N, Sasaki J, Harada M, Ogino T. Classification, treatment and outcome of osteochondritis dissecans of the humeral capitellum. J Bone Joint Surg 2007;89A:1205-14.

© Elsevier. Fotocopiar sin autorización es un delito.

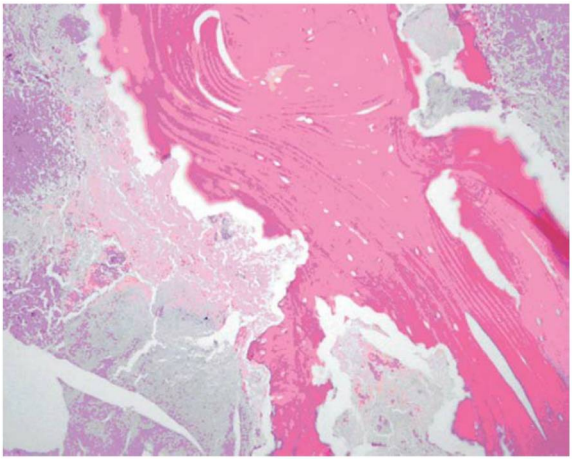

FIGURA e16.1
Trabéculas óseas necróticas que carecen de osteocitos en sus lagunas (hematoxilina-eosina 10 ×).



FIGURA e16.2
Macrofotografía de infarto epifisario yuxtaarticular. Zona de necrosis ósea con forma triangular cuyo vértice corresponde al centro de la epífisis y cuya base está formada por la placa subcondral.

© Elsevier. Fotocopiar sin autorización es un delito.

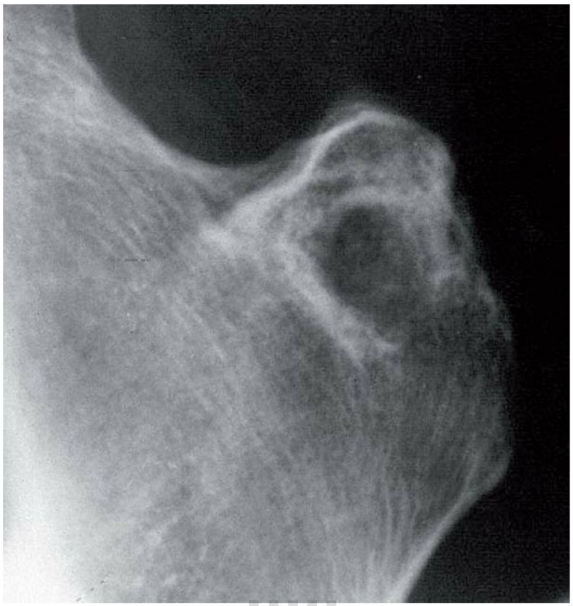

FIGURA e16.3
Osteonecrosis del trocánter mayor.

www.medilibros.com



A B

FIGURA e16.4
A. Secuela de enfermedad de Freiberg del tercer metatarsiano. **B.** Osteocondrosis bilateral de la epífisis distal del *hallux*.



FIGURA e16.5
Enfermedad de Sever.

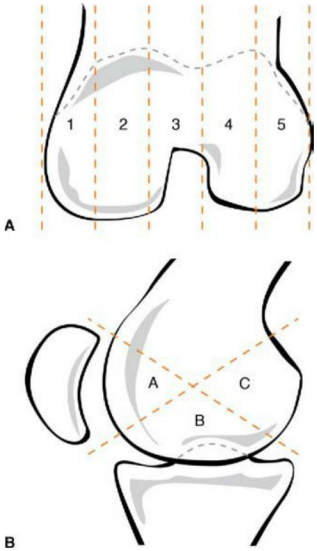

FIGURA e16.6
Clasificación de Cahill-Berg. Divide la radiografía de la rodilla en cinco sectores.

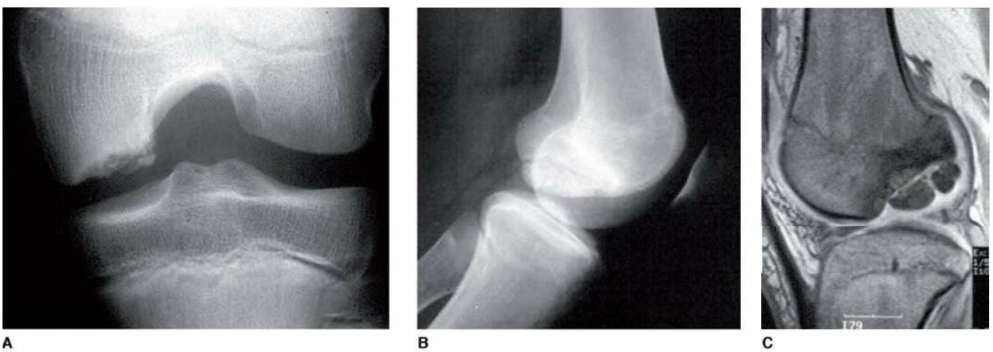

FIGURA e16.7
Osteocondritis disecante del cóndilo medial del fémur en zona de carga. **A.** Coronal. **B.** Sagital. **C.** Resonancia magnética.

© Elsevier. Fotocopiar sin autorización es un delito.

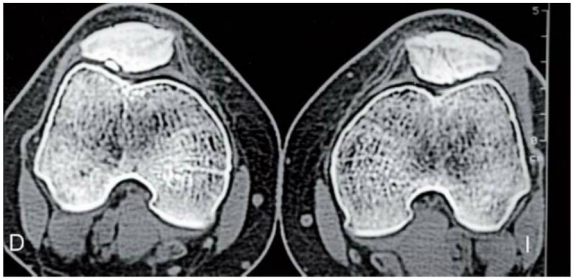

FIGURA e16.8
Osteocondritis de la superficie rotuliana externa derecha.

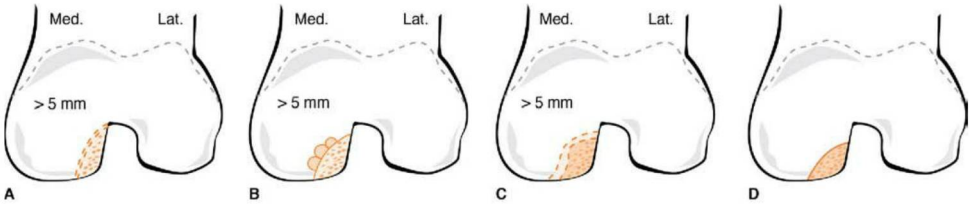

FIGURA e16.9
Signos de inestabilidad de la osteocondritis disecante en resonancia magnética (T2).

www.medilibros.com

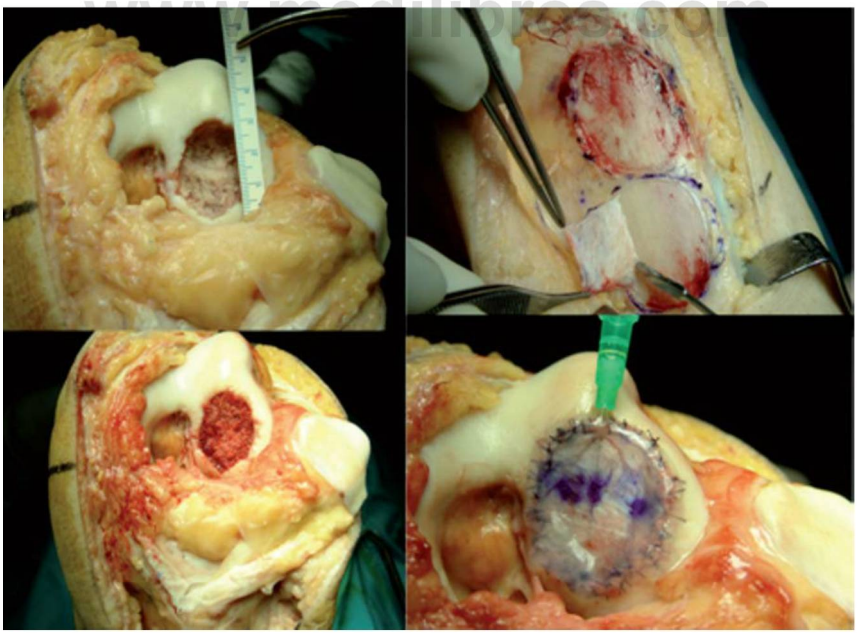

FIGURA e16.10
Desbridamiento de la lesión. Relleno de injerto autólogo. Sellado con *flap* de periostio.

AUTOEVALUACIÓN

1. ¿Cuál sería la diferencia, en cuanto a su pronóstico, entre la enfermedad Köhler de tipo 1 y la Köhler de tipo 2 (Freiberg)?
- **a.** La localización epifisaria de una y la articular de la otra.
- **b.** El carácter autorresolutivo y benigno de la enfermedad de Köhler de tipo 1 y la rápida evolución del tipo 2.
- **c.** El carácter autorresolutivo y benigno de la enfermedad de Köhler de tipo 1 y la lenta pero deformante evolución de la cabeza del segundo metatarsiano en el tipo 2.
- **d.** La evolución es benigna en ambos casos.
- **e.** En ambos casos suele ser necesario el tratamiento quirúrgico.

Respuesta correcta: c.

Respuesta razonada: Köhler de tipo 1: es la osteonecrosis idiopática del escafoides tarsiano y suele tener una evolución benigna. Köhler de tipo 2: denominada también «lesión de Freiberg», consiste en la osteonecrosis localizada en la cabeza del segundo metatarsiano del pie, en ocasiones en las cabezas del tercer y cuarto metatarsianos, y excepcionalmente en la del primer metatarsiano. La deformidad de la cabeza metatarsiana es lenta pero generalmente progresiva.

2. ¿Cuál de los siguientes factores pronósticos no influye en la osteocondritis disecante (OCD)?
- **a.** La estabilidad o inestabilidad del fragmento de OCD.
- **b.** La edad del paciente.
- **c.** La presencia de fisis abiertas.
- **d.** La superficie que presenta la OCD.
- **e.** El eje mecánico de la extremidad.

Respuesta correcta: e.

Respuesta razonada: Los factores pronósticos de la OCD son: 1) el concepto de estabilidad e inestabilidad: la inestable tiene peor pronóstico; 2) el tamaño de la lesión: cuanto mayor es la superficie, peor es el pronóstico, y 3) fisis abiertas o cerradas: las fisis abiertas tienen peor pronóstico.

3. ¿Cuál de las siguientes opciones de tratamiento no está indicada en la OCD inestable?
- **a.** Perforaciones retrógradas no transarticulares.
- **b.** Microfractura.
- **c.** Microfractura + implantación de condrocitos autólogos.
- **d.** Mosaicoplastia.
- **e.** Fijación del fragmento con clavillos reabsorbibles de ácido poli-L-láctico.

Respuesta correcta: a.

Respuesta razonada: Las perforaciones retrogradas no transarticulares están indicadas en los casos de OCD estables. El resto son opciones terapéuticas de las OCD inestables.

www.medilibros.com

© Elsevier. Fotocopiar sin autorización es un delito.

CAPÍTULO 17

Tumores óseos

Luis Ferrández Portal

ÍNDICE DEL CAPÍTULO

1. **Introducción: tipos, frecuencia y patogenia** 172
2. **Tumores óseos primarios** 173
   2.1. Clasificación 173
   2.2. Diagnóstico 173
   2.3. Etapa de aproximación diagnóstica 173
   2.4. Etapa de diagnóstico definitivo 178
   2.5. Estadificación de los tumores óseos 179
   2.6. Tratamiento básico de los tumores óseos 180
3. **Conclusiones** 183

OBJETIVOS DEL CAPÍTULO

- Introducir los tipos de neoplasias que pueden afectar al hueso, así como algunos datos epidemiológicos.
- Conocer los sistemas de clasificación y estadificación empleados para los tumores óseos primarios.
- Saber cuáles son las etapas diagnósticas que permiten la caracterización de los distintos tumores óseos.
- Identificar las pruebas complementarias utilizadas para el diagnóstico de los tumores óseos.
- Reconocer los patrones radiográficos más característicos de los tumores óseos y saber asociarlos con su grado de agresividad.
- Realizar una aproximación terapéutica a los tumores óseos, sabiendo las opciones de tratamiento disponibles.
- Introducir las opciones de tratamiento quirúrgico disponibles, así como las técnicas de reconstrucción empleadas habitualmente.

www.freelibros.com

1. INTRODUCCIÓN: TIPOS, FRECUENCIA Y PATOGENIA

Los tumores óseos comprenden una serie de lesiones que nacen y se desarrollan en los huesos de una manera primitiva o bien como consecuencia del anidamiento de células tumorales provenientes de lesiones localizadas en otros órganos y que son vehiculizadas por vía hematógena. Los primeros se conocen como «tumores primarios» y tienen su origen en los mismos tejidos y células que existen en el hueso, mientras que los segundos se denominan «tumores óseos metastásicos». Según sea la agresividad biológica e histológica, en el grupo de los tumores primarios hay que diferenciar las formas benignas de las malignas, mientras que todas las lesiones metastásicas, salvo casos muy excepcionales, son malignas. En conjunto, no son lesiones muy frecuentes, pero del grupo de los tumores primarios lo son mucho más las benignas que las malignas. También hay que destacar que los tumores metastásicos superan mucho en frecuencia a los malignos primarios.

En general, se puede decir que por cada lesión maligna existen cinco benignas. Además, de todos los fallecidos por cáncer solamente el 1% corresponden a casos de tumores óseos malignos primarios.

Existen una serie de lesiones que, sin ser verdaderamente tumores, se comportan (evolucionan) clínica y biológicamente como los tumores primarios benignos, y sobre ellas se pueden aplicar, además, métodos similares, como los que se utilizan para el tratamiento de los segundos. Estos tipos de lesiones se conocen con el nombre de «lesiones seudotumorales», muestran más bien un carácter hiperplásico y hamartomatoso, y muchas de ellas tienen un patrón quístico.

© 2015. Elsevier España, S.L.U. Reservados todos los derechos

2. TUMORES ÓSEOS PRIMARIOS

2.1. Clasificación

Los tumores óseos primarios se clasifican generalmente según las células o los tipos de tejidos de los cuales se originan y, además, se distinguen según el grado de agresividad histológica, y sus formas benignas y malignas. Se distinguen también formas intermedias, en las cuales es difícil la diferenciación histológica entre benignidad y malignidad y que plantean con frecuencia problemas de dificultad diagnóstica y en cuanto al pronóstico.

La clasificación que quizás más se maneja es la de la Organización Mundial de la Salud (OMS), que ha venido siendo sometida a lo largo del tiempo a diferentes modificaciones y actualizaciones. Es la que presentamos aquí, con algunas modificaciones y considerando solamente las lesiones más frecuentes e importantes para hacerla de más fácil comprensión (tabla 17.1). Las lesiones seudotumorales, que estudiamos aquí en conjunto con los tumores primarios benignos, se recogen en un grupo aparte (cuadro 17.1), pero serán expuestas en este apartado por su similitud con aquellos.

2.2. Diagnóstico

Hay que considerar dos etapas: la de *aproximación diagnóstica* y la de *diagnóstico definitivo*. En la primera (que debería saber desarrollar cualquier médico) hemos de considerar los siguientes parámetros: datos etiológicos, historia clínica y exploración, datos de laboratorio y diagnóstico por imagen (radiografía convencional). La etapa de diagnóstico definitivo implica el estudio con métodos de imagen no convencionales y la biopsia, para terminar con la estadificación de la lesión. La primera etapa puede llevarse a cabo en centros no especializados, pero la segunda siempre se realizará en aquellos que tengan servicios o unidades con experiencia en patología oncológica osteoarticular.

2.3. Etapa de aproximación diagnóstica

DATOS ETIOLÓGICOS

En este apartado se considerarán los siguientes aspectos: edad, sexo, raza, localización, antecedente traumático y manifestaciones clínicas.

Edad

Un gran número de los tumores primarios de los huesos, así como de las lesiones seudotumorales, se desarrollan durante la época de crecimiento (primera y segunda décadas de la vida), y de entre ellos cabe citar los siguientes: fibroma no osificante, defecto fibroso cortical, quiste óseo esencial, osteocondroma, condroblastoma, osteoma osteoide, osteosarcoma y sarcoma de Ewing. Algunos, sin embargo, son más comunes a partir de la tercera década de la vida, como el tumor de células gigantes, el encondroma, el condrosarcoma, el cordoma y el mieloma. Como dato comparativo, hemos de decir que, en lo referente a las formas malignas primarias, estas son mucho menos frecuentes que las lesiones metastásicas, de tal manera que ante toda lesión sospechosa de malignidad a partir de los

Cuadro 17.1 CLASIFICACIÓN DE LAS LESIONES SEUDOTUMORALES

1. Lesiones de tipo quístico
- Quiste óseo esencial o solitario.
- Quiste óseo aneurismático.
- Quiste óseo subcondral.

2. Lesiones de tipo fibroso
- Fibroma no osificante (defecto fibroso cortical).
- Displasia fibrosa.

3. Otras lesiones
- Granuloma eosinófilo.
- Islote óseo.

www.medilibros.com

TABLA 17.1 Clasificación de los tumores óseos primarios. Modificación de la clasificación de la Organización Mundial de la Salud (OMS)*

Origen	Benignos	Intermedios	Malignos
Formadores de hueso	Osteoma Osteoma osteoide Osteoblastoma	Osteoblastoma	Osteosarcoma: • Central • Periférico
Formadores de cartílago	Condroma Osteocondroma Condroblastoma		Condrosarcoma
Origen medular			Linfoma Mieloma
Origen neuroectodérmico			Sarcoma de Ewing
Origen desconocido	Tumor de células gigantes (osteoclastoma)		
Origen vascular	Hemangioma	Hemangioendotelioma	Hemangiosarcoma
Restos embrionarios		Cordoma y adamantinoma	
Otros tumores	Lipoma Fibrohistiocitoma		Liposarcoma Fibrohistiocitoma maligno

Solamente se recogen en esta tabla los tipos más frecuentes.

© Elsevier. Fotocopiar sin autorización es un delito.

45 años de edad deberá descartarse, en primer lugar, una metástasis.

Sexo

No hay importantes diferencias, aunque existen series que refieren alguna desproporción en algunas formas a favor de los varones, como en el caso de los quistes solitarios y los condrosarcomas. Sí parece haber cierta preferencia del tumor de células gigantes por el sexo femenino.

Raza

Solamente hay que consignar que el sarcoma de Ewing es excepcional en la raza negra, sin que apenas existan diferencias para el resto de las lesiones.

Localización

La mayor parte de los tumores óseos primarios, así como de las lesiones seudotumorales, se localizan en los grandes huesos largos y sobre todo lo hacen en edades jóvenes, cerca de los segmentos próximos a los cartílagos de crecimiento más fértiles (extremo distal de fémur, proximal de la tibia y proximal del húmero). Otros, como los encondromas, tienen preferencia por los huesos tubulares de manos y pies. En el esqueleto axial (columna vertebral) suelen hacerlo con más frecuencia el hemangioma, el osteoblastoma y el quiste aneurismático, mientras que los huesos de la cara, las zonas próximas a los senos, son la clásica localización de los osteomas.

Con relación a cada uno de los segmentos de los huesos, hay lesiones de localización epifisaria, como es el caso del condroblastoma y del tumor de células gigantes; otras tienen preferencia por las zonas metafisarias, como el osteocondroma, el encondroma, el quiste óseo esencial, el osteosarcoma y el condrosarcoma, y a nivel diafisario se localizan, entre otros, el defecto fibroso cortical, el osteoma osteoide, el condroma fibromixoide, el sarcoma de Ewing y el adamantinoma. Estas localizaciones pueden, posteriormente, afectar a segmentos próximos y, por ejemplo, un tumor de células gigantes inicialmente epifisario termina muchas veces invadiendo la metáfisis de la vecindad, y un osteosarcoma puede, desde la metáfisis, extenderse hasta la epífisis e incluso a la diáfisis.

Antecedente traumático

Aproximadamente el 30% de los pacientes que padecen tumores óseos refieren haber sufrido algún traumatismo con anterioridad a la aparición de la lesión. Sin embargo, no suele existir una relación directa entre traumatismo y tumor, por lo que puede afirmarse que difícilmente aquel es el causante de este. Lo que sí puede suceder es que un traumatismo acelere el proceso evolutivo de una lesión tumoral ya existente o bien que contribuya a ponerla en evidencia si hasta entonces pasó desapercibida.

Manifestaciones clínicas

Las lesiones tumorales y seudotumorales de los huesos se manifiestan clínicamente mediante *dolor, tumefacción o tumoración, impotencia funcional* y *alteración del estado general*, y cada uno de estos parámetros pueden aparecer de manera aislada o en combinación. Algunas lesiones (generalmente benignas) cursan sin sintomatología y son hallazgos fortuitos en una exploración radiológica motivada por otras causas, lo que sucede en casos de osteomas, pequeñas exostosis (osteocondromas), encondromas, quistes esenciales, hemangiomas y defectos fibrosos corticales. Algunas lesiones pueden ser involutivas, de modo que desaparecen con el tiempo, como sucede a veces con los quistes esenciales, los defectos fibrosos e incluso con ciertas formas de osteoma osteoide.

Dolor. La aparición de dolor va a depender del tamaño de la lesión, de su localización, de su agresividad biológica, de su extensión y de que se complique o no con una fractura. En general, las lesiones benignas, al contrario que las malignas, son poco o nada dolorosas, a excepción del osteoma osteoide, pues este tumor, al estar su porción central (o *nidus*) ricamente vascularizada e inervada, es específicamente doloroso. También los osteocondromas muy voluminosos pueden dar lugar a dolores al comprimir elementos nerviosos de la vecindad. Un osteoma que se localice en los huesos de la cara e invada los senos es causante de dolores sinusales. Las formas con agresividad local también suelen ser dolorosas. El dolor puede estar relacionado con la aparición de microfracturas o fracturas convencionales, cuando las corticales se adelgazan y se fragilizan por la acción del tumor, lo cual es posible sobre todo en encondromas, fibromas no osificantes, quistes esenciales y quistes aneurismáticos. La fractura puede ser la primera manifestación clínica de una lesión que hasta entonces había pasado desapercibida.

Los tumores malignos son más dolorosos y, cuando se encuentran en una fase evolutiva avanzada, los dolores se intensifican, se incrementan por la noche y terminan no cediendo con los analgésicos habituales. Estos dolores no necesariamente están en relación con el tamaño de la lesión, ya que lesiones malignas intracompartimentales endomedulares y que todavía no han traspasado la cortical pueden provocar importantes dolores por hiperpresión. Como regla básica, debemos tener presente que cuando un paciente (y, sobre todo, durante las dos primeras décadas de la vida) acude a nosotros quejándose de dolores en cualquier segmento del aparato locomotor existe la posibilidad de encontrarnos ante una infección o una lesión tumoral del esqueleto.

Tumefacción o tumoración. La aparición en alguna área del aparato locomotor de una masa o tumefacción que se hace visible o palpable y acompañada o no de dolores debe hacernos pensar siempre, y en primer lugar, en una lesión tumoral del esqueleto o de las partes blandas anexas, independientemente de que luego esta lesión sea de naturaleza maligna o benigna (fig. e17.1). No obstante, la aparición de una masa se asocia más a las formas malignas, aunque existen tumores óseos benignos que, en su evolución, pueden llegar a ser muy voluminosos y cursan con importante tumefacción (es el caso de algunos osteocondromas, encondromas y quistes aneurismáticos). Como los tumores malignos tienen un crecimiento más rápido, si se dejan a su evolución natural, traspasarán enseguida los diferentes compartimentos, llegarán a invadir las partes blandas adyacentes y se manifestarán clínicamente con una importante tumefacción y gran deformidad (figs. 17.1 y e17.2). Por otra parte, existen tumores benignos y malignos que se localizan sobre la superficie de los huesos (tumores óseos de superficie) y que muestran una masa

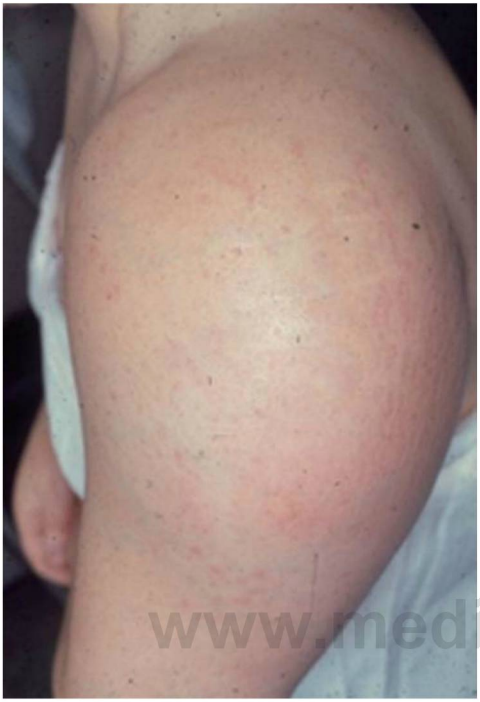

FIGURA 17.1
Imagen clínica del hombro de un paciente con importante tumefacción desarrollada en pocos meses.

muy accesible a la visión y palpación, aunque no sea muy voluminosa. Esto sucede en muchos osteocondromas, en los condromas periósticos y también en los llamados «sarcomas yuxtacorticales». Debemos tener presente que cualquier masa de la que sospechemos que está en relación con el esqueleto puede ser una lesión tumoral mientras no se demuestre lo contrario. Con la palpación de la tumefacción podremos apreciar cambios de temperatura, su consistencia, las características de la superficie, la adherencia o no a planos profundos y su movilidad con relación a estos, así como determinar su localización y calcular el tamaño o el volumen del mismo. En función de los tejidos de los que están constituidas y de su situación intra- o extracompartimental, la consistencia de estas lesiones es muy variable. La palpación de los tumores de células gigantes provoca una sensación de crepitación similar a la que se tiene cuando se aprieta sobre un pergamino.

Impotencia funcional. Según sea el tipo de tumor, su localización, su volumen, la intensidad del dolor y lo avanzado de su evolución, el grado de impotencia funcional es diferente. Los tumores malignos son más incapacitantes que los benignos, sobre todo los extracompartimentales. También lo son aquellos que se sitúan próximos a las articulaciones, ya que en estos casos se producen una reacción sinovial y un derrame que limita la función articular.

Alteración del estado general. Suele verse en las formas malignas, mientras que no suele estar presente en las benignas ni en las lesiones seudotumorales. La aparición de fiebre, astenia, anorexia y pérdida de peso se observa en tumores malignos muy evolucionados y, sobre todo, en aquellos que presentan metástasis.

DIAGNÓSTICO DE LABORATORIO

La velocidad de sedimentación globular se encuentra elevada, aunque de manera moderada, en la mayoría de los tumores malignos y, sobre todo, cuando surgen complicaciones inflamatorias, pero sí es significativamente alta en el mieloma, que, además, cursa con anomalías proteicas en la electroforesis y a veces con hipercalcemia. Los niveles de proteína C reactiva (PCR) y lactato deshidrogenasa están elevados en los tumores de células redondas, como sucede en el sarcoma de Ewing y en los linfomas. Las fosfatasas alcalinas séricas se encuentran elevadas en gran parte de los osteosarcomas y de manera importante en las formas multicéntricas del mismo. Ante la sospecha de un tumor en pacientes mayores de 45 años, deberán realizarse un proteinograma electroforético y una determinación de antígeno prostático específico y de fosfatasas ácidas para poder descartar un mieloma o una metástasis de un adenocarcinoma de la próstata. Por otra parte, unas pruebas de laboratorio normales no eliminan la posibilidad de que exista un tumor maligno primario o una metástasis.

www.medilibros.com

La determinación de marcadores fenotípicos y el análisis del ADN celular con citometría de flujo sirven de indicadores pronósticos y como orientadores terapéuticos. Con estos últimos procedimientos podríamos diferenciar células malignas de benignas y llegar a establecer con mayor precisión si las lesiones sarcomatosas son de alto o bajo grado.

DIAGNÓSTICO RADIOLÓGICO CONVENCIONAL

Durante la etapa de aproximación diagnóstica es esencial el estudio radiológico convencional, del cual nunca debe prescindirse. Con él, puede llegarse a determinar en un principio si la lesión tiene caracteres de benignidad o de malignidad e, incluso, en muchas formas benignas el tipo concreto de tumor. Deben exigirse radiografías de calidad y como mínimo en dos proyecciones (frontal y lateral), así como solicitarse oblicuas cuando se crea necesario. En este estudio valoraremos los siguientes parámetros: localización de la lesión (en qué hueso o huesos), si es única o múltiple, situación con relación al hueso (epífisis, metáfisis, diáfisis), profundidad (subperióstica, yuxtacortical, intracortical, medular), tamaño y extensión (si hay invasión de partes blandas y de la fisis), límites entre la lesión y el hueso sano (grado de definición), cómo actúa sobre el hueso (lisis, esclerosis, de tipo mixto), cuál es el patrón radiológico de agresividad, si hay presencia de calcificaciones y si hay reacción perióstica.

En las radiografías percibiremos la *localización de la lesión.* Un gran número de tumores van a asentar en los grandes huesos largos de los miembros y próximos a las zonas

© Elsevier. Fotocopiar sin autorización es un delito.

de los cartílagos más fértiles (extremos distal de fémur, proximal de tibia y proximal de húmero). Algunos son epifisarios, pero en una gran mayoría son metafisarios o diafisarios. En cuanto a la *profundidad*, existen tumores que se desarrollan sobre la superficie de los huesos (tumores de superficie), como sucede en los osteocondromas y en algunos osteosarcomas; otros son intracorticales (es el caso de muchos osteomas osteoides), pero la mayoría de las lesiones son de asiento intramedular. La situación de la lesión con relación al eje del hueso determina que haya tumores excéntricos, centrales y de superficie. Determinados tumores se ven con frecuencia en el esqueleto axial (v. párrafo anterior en relación con la localización). El *tamaño* y la *extensión* nos proporcionan datos sobre la situación intra- o extracompartimental del tumor y de la extensión a las partes blandas (destrucción de la cortical e imágenes de hiperdensidad y de mineralización). Los *límites entre el tumor y el hueso sano* de vecindad (zona de transición) nos revelan datos sobre su demarcación. Cuando esta demarcación es clara suele existir un margen esclerótico bien definido rodeando la lesión, lo que significa que el hueso sano actúa frenando la evolución de la misma, lo que es un signo de aparente benignidad. Sin embargo, si los límites están mal definidos, ello supone que la respuesta del hueso es pobre ante la evolución tumoral o incluso no existe, lo que nos debe hacer pensar en que la lesión es agresiva y posiblemente de naturaleza maligna. La *forma de reaccionar del hueso* ante una lesión se hace mediante lisis o mediante esclerosis. La lisis provoca destrucción del hueso (osteólisis) y se debe a una acción destructiva por acción osteoclástica. La esclerosis (osteoesclerosis) se debe a un estímulo de la producción de hueso a cargo de una reacción osteoblástica. Algunos tumores presentan ambos tipos de reacción (osteólisis y osteoesclerosis). La osteólisis se muestra más patente y con más rapidez a nivel de las corticales, mientras que los signos radiológicos consecuentes a la misma tardan más en aparecer a nivel de la esponjosa, ya que es necesaria la destrucción de al menos el 30% de los sistemas trabeculares para que exista una evidencia radiológica clara. Por lo que se refiere a la reacción osteoblástica, esta se manifiesta con más nitidez en el hueso esponjoso.

Con relación a lo anteriormente expuesto podemos decir que cuando una lesión destruye la cortical, está mal definida o marginada, es grande y muestra signos de invasión de partes blandas tiene muchas posibilidades de ser maligna.

Los tipos de *patrones radiológicos* sirven para identificar el grado de agresividad radiológica de las lesiones a nivel del hueso esponjoso y nos pueden dar una idea aproximada de si estamos ante una lesión maligna o benigna. Hay que tener en cuenta que «agresividad radiológica» no es sinónimo de «agresividad biológica e histológica», aunque pueda haber bastante relación entre ellas. Se consideran tres tipos diferentes de patrones: geográfico, moteado o apolillado, e infiltrante o permeativo.

El *patrón geográfico* es el menos agresivo y el que vemos en gran parte de las lesiones tumorales benignas y seudotumorales, aunque no es exclusivo de las mismas, ya que también aparece en otras lesiones, como las infecciosas. La imagen radiológica aparece como una lesión lítica de muy baja densidad (coloración grisácea o negra), de mayor o menor tamaño y de forma redondeada u oval. Los bordes entre la lesión y el hueso sano son muy nítidos, y en dicho límite se forma un anillo escleroso de variable grosor. (fig. 17.2A). Este tipo de patrón lo encontramos preferentemente en el defecto fibroso cortical y en el fibroma no osificante, en el condroblastoma, en el tumor de células gigantes, en el encondroma y en el

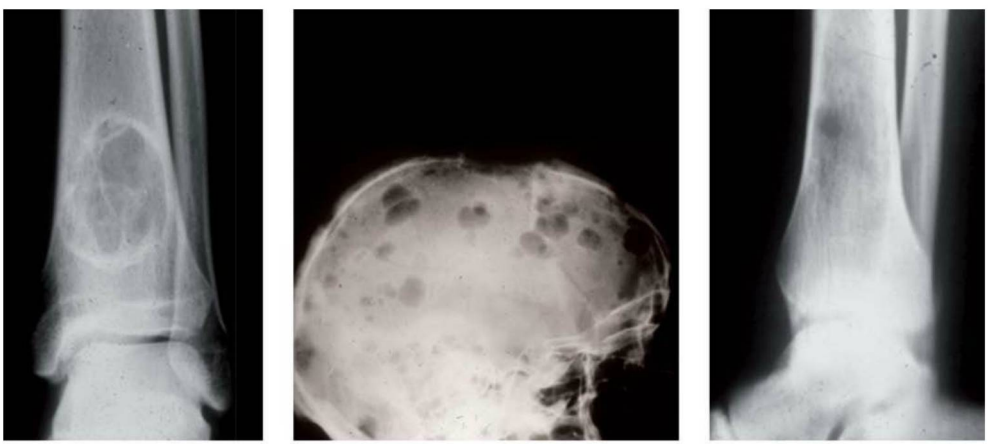

A B C

FIGURA 17.2
A. Imagen lítica con patrón geográfico. **B.** Patrón apolillado o moteado. **C.** Patrón permeativo o infiltrante.

quiste óseo solitario; todos ellos son lesiones benignas. El *patrón moteado o apolillado* es ya indicativo de agresividad radiológica y se manifiesta mediante focos osteolíticos múltiples de pequeño o mediano tamaño, redondeados u ovoideos y a veces son confluentes. Estos focos se identifican bastante bien e incluso podrían contarse. El patrón apolillado se observa en el mieloma y en algunas metástasis (fig. 17.2B). El *patrón infiltrante o permeativo* es el de mayor agresividad radiológica y es indicativo de una destrucción difusa; se observa en los tumores malignos más clásicos, como el osteosarcoma y el sarcoma de Ewing. Se caracteriza por mostrar múltiples lesiones líticas de pequeño tamaño que están mal delimitadas y son confluentes, por lo que no se pueden contar y es prácticamente imposible de diferenciar el límite entre la lesión y el hueso sano (fig. 17.2C). Hay que tener en cuenta que, aunque ante este tipo de patrón hay que pensar, en principio, en una lesión maligna, también puede presentarse en algunas lesiones seudotumorales (granuloma eosinófilo) y de tipo infeccioso (osteomielitis). Algunos tumores cursan mostrando imágenes de hiperdensidad (osteoesclerosis), como sucede en determinados osteosarcomas, osteocondromas y condrosarcomas. Cuando aparecen estas lesiones osificadas, es indicativo de que existe una actividad formadora de hueso por parte del tumor (osteosarcomas condensantes). También es frecuente la combinación de imágenes líticas con otras de tipo escleroso (lesiones mixtas). Cuando los tumores presentan en su seno *imágenes de calcificación* en la matriz intraósea, es probable que se trate de lesiones de origen condral, ya sean benignas o malignas (condromas y condrosarcomas fundamentalmente).

Existen tumores que muestran características radiológicas tan específicas que su sola imagen nos permite hacer un diagnóstico prácticamente definitivo de la lesión sin necesidad de realizar una biopsia. Suelen ser casos de lesiones benignas o seudotumorales, tales como osteocondromas, osteomas osteoides, hemangiomas, defectos fibrosos corticales, encondromas de los huesos tubulares y algunos más (figs. 17.3 y e17.3).

Las *reacciones perióstica*s tienen lugar en algunos tumores debido a la irritación que estos provocan sobre la capa activa, o *cambium*, de esta membrana. Ello da lugar a la formación de hueso nuevo, que da imágenes bastante características de hiperdensidad en las radiografías. Existen dos tipos de reacción perióstica: las continuas y las discontinuas. Las continuas pueden destruir o no a la cortical, pero en ambos casos las vemos, sobre todo, en procesos benignos y en tumores de crecimiento lento. Las reacciones discontinuas suelen ir asociadas a lesiones malignas pero no son específicas de ellas, pues podemos encontrarlas en otros procesos no tumorales, como los infecciosos. Existen tres tipos clásicos: los llamados «laminado en paralelo», «laminado perpendicular» y «triángulo de Codman». La reacción en laminado paralelo o multilaminada muestra una imagen con capas o láminas de calcificación situadas en paralelo a la superficie del hueso y por su aspecto se conoce también como «reacción perióstica en capas de cebolla». La solemos ver en el sarcoma de Ewing, pero también en algunos casos de lesiones no malignas, como el granuloma eosinófilo y la osteomielitis aguda, por lo



FIGURA 17.3
Imagen característica de un osteocondroma de fémur distal.

que puede conducir a diagnósticos erróneos. La reacción en laminado perpendicular, o «espiculada», recibe también otras denominaciones, tales como en «púa de peine», en «sol naciente» y en «cepillo» y se muestra como una imagen de láminas calcificadas dispuestas más o menos en perpendicular a la superficie ósea. Este tipo de reacción es bastante típica del osteosarcoma, aunque puede verse también en otros tumores malignos (fig. 17.4). El triángulo de Codman se forma como consecuencia del levantamiento del periostio que se produce por la expansión de la lesión. Los lados del triángulo están formados: uno por el periostio calcificado y desplazado, y el otro por la cortical, mientras que la base se corresponde con el tumor. Es indicativo de agresividad radiológica. A veces existen reacciones perióstica combinadas en los osteosarcomas.

Mediante el estudio radiológico convencional podremos detectar también la existencia de fracturas y sus características, así como las alteraciones de las partes blandas (cambios de densidad y calcificaciones) en los casos de tumores extracompartimentales.

Tras la valoración clínica del paciente y el estudio radiológico de la lesión, se podrá establecer ya una aproximación

© Elsevier. Fotocopiar sin autorización es un delito.



FIGURA 17.4
Reacción perióstica denominada en «sol naciente». Esta imagen suele asociarse con tumores malignos, característicamente con el osteosarcoma, como el que afecta al fémur de la imagen.

diagnóstica e intuir si estamos ante un tumor óseo benigno, una lesión seudotumoral o un tumor óseo maligno primario o metastásico, o bien ante una lesión no tumoral.

2.4. Etapa de diagnóstico definitivo

Esta etapa se debe realizar en un centro de referencia que disponga de un equipo multidisciplinario experto en el manejo de las lesiones tumorales del esqueleto, en donde se terminarán haciendo tanto el diagnóstico como el tratamiento definitivo.

MÉTODOS DE IMAGEN COMPLEMENTARIOS Y AVANZADOS

En este apartado se recogen la gammagrafía, la tomografía computarizada (TC), la resonancia magnética (RM) y la tomografía por emisión de positrones (PET). La angiografía (hoy día superada por la RM) está todavía indicada en algunos tumores de tipo vascular. Mediante estos métodos podemos matizar mejor la localización y la extensión de la lesión tanto a nivel del hueso como de las partes blandas, si estas últimas han sido invadidas, determinando así el carácter intra- o extracompartimental del tumor. También sirven para detectar la existencia de focos metastásicos, a distancia en el mismo hueso afectado y a nivel pulmonar.

La *gammagrafía*, o *escintigrafía*, no es una prueba específica pero sí es muy sensible y da buena información sobre la extensión de la lesión y la posible existencia de metástasis, por lo que debe realizarse siempre de cuerpo entero. La hipercaptación del isótopo será más intensa a medida que aumente el grado de agresividad del tumor (figs. e17.4 y e17.5). La gammagrafía con citrato de galio resulta ser más eficaz que la realizada con tecnecio (^{99}Tc).

La *TC* nos permite ver muy bien la situación de la lesión, la acción de la misma sobre las corticales (destrucción, perforaciones y erosiones) y las características de la matriz ósea, delimita con bastante nitidez la lesión en el hueso y permite la identificación de calcificaciones en las partes blandas. Se utiliza también como método localizador de apoyo durante el tiempo de la biopsia (en el caso de biopsias percutáneas) para poder dirigir con la mayor exactitud posible la aguja o el trocar hacia el lugar adecuado con la mayor precisión. Se debe realizar una TC de tórax en los casos de tumores malignos para descartar la presencia de metástasis pulmonares (figs. e17.6 y e17.7).

La *RM* es una exploración que, aunque no es específica, es fundamental, ya que, aparte de darnos una idea muy clara y bastante exacta de la extensión y los límites de la lesión, sirve también para matizar detalles anatómicos como los espacios medulares y para ver la relación entre los compartimentos musculares y el tumor, así como de este con las articulaciones próximas (invasión o no de las epífisis) y con las estructuras vasculares y nerviosas, y, cuando se trata de huesos jóvenes, identificar la posible invasión de los cartílagos de crecimiento. La RM también es importante para valorar la respuesta a la quimioterapia (grado de reducción de la masa tumoral) y detectar posibles recurrencias tras la cirugía. Según el comportamiento de la señal, se puede llegar a una aproximación diagnóstica histopatológica. La RM es un importante complemento de la radiografía convencional y sirve de gran ayuda para el proceso de estadificación (figs. 17.5 y e17.8, e17.9).

La *PET* es una modalidad de imagen funcional que está basada en la idea de que el tejido neoplásico tiene un metabolismo aumentado con relación a los tejidos adyacentes, lo que se puede detectar con glucosa radioactiva. Es útil también para valorar el grado de necrosis tumoral después de la quimioterapia neoadyuvante.

La *angiografía*, como ya hemos dicho, ha sido superada por la RM, pero sigue siendo de utilidad como método de localización para el caso de tratamientos embolizantes de determinados tumores muy vascularizados, como son los hemangiomas, los quistes aneurismáticos y determinadas metástasis.

LA BIOPSIA COMO MÉTODO DE DIAGNÓSTICO DEFINITIVO

La biopsia, seguida del estudio histopatológico del tejido extraído, es imprescindible en una gran parte de las



FIGURA 17.5
La resonancia magnética es la prueba de imagen de elección para el estudio de la mayoría de los tumores de origen óseo. En este caso se observa un condrosarcoma de fémur, de localización diafisaria y medular.

lesiones tumorales del esqueleto. Solamente puede prescindirse de ella en determinadas lesiones benignas a cuyo diagnóstico se puede llegar mediante el manejo de los datos clínicos y de imagen, pero incluso en estos casos debe hacerse un estudio histopatológico postoperatorio de la lesión. La biopsia es siempre obligada cuando se presenten dudas en cuanto a benignidad o malignidad. De su correcta realización e interpretación van a depender la posterior estadificación y la valoración pronóstica y terapéutica. La biopsia debe ser realizada en centros y por personas con experiencia suficiente, y lo ideal es que sea llevada a cabo por el mismo cirujano que vaya a realizar el tratamiento local definitivo.

Según sea la técnica que se utilice para el abordaje de la lesión, existen tres tipos de biopsia: biopsia mediante punción-aspiración con aguja fina (PAAF), biopsia mediante trocar y biopsia a «cielo abierto», de las que las dos primeras son de tipo percutáneo o biopsias de tipo «cerrado». La biopsia mediante PAAF queda reservada sobre todo para las lesiones de consistencia blanda, de las que se obtiene tejido mediante aspiración. Su mayor inconveniente es que con ella se obtiene una cantidad limitada de tejido tumoral y se suele utilizar sobre todo para la investigación de nódulos linfáticos y para evaluar zonas sospechosas de recurrencia y posibles metástasis. La biopsia mediante trocar permite obtener una mayor cantidad de masa tumoral y puede realizarse con el apoyo de métodos de imagen (TC) para lograr una mejor localización de la lesión (v. fig. e17.7). Se utilizan trocares de diferente grosor dependiendo de que haya que traspasar o no la cortical. En manos expertas da buenos resultados y es útil para lesiones localizadas en la columna vertebral y en el caso de pequeños tumores, como el osteoma osteoide. La biopsia a «cielo abierto» tiene la ventaja de que con ella se obtiene una mayor cantidad de tejido. Puede ser incisional o escisional. Con la incisional se obtiene una determinada cantidad de tejido, pero siempre de mayor volumen que el conseguido con las biopsias con aguja o trocar, y con la escisional se extirpa en bloque el tumor, por lo que está indicada en casos de tumores que muestran caracteres claros tanto clínicos como radiológicos de benignidad y que son fácilmente accesibles, tales como el osteocondroma y el osteoma osteoide. La biopsia abierta ha de guardar una serie de requisitos básicos, entre los que destacan los siguientes: se realizará tras la colocación de un manguito neumático, pero sin utilizar la venda de Esmarch para exanguinar; la incisión será longitudinal y siempre a lo largo del eje del miembro; se llegará a la lesión por el camino más directo, evitando en lo posible la proximidad de los ejes neurovasculares y la contaminación de los compartimentos no invadidos por el tumor; se realizará una minuciosa hemostasia, taponándose los defectos óseos con diferentes materiales, como gelatina reabsorbible (gel *foam*) o polimetilmetacrilato; los sistemas de drenaje se colocarán a través de la propia incisión de la biopsia, y se evitará realizar resecciones voluminosas que debiliten el hueso y creen riesgo de fracturas. Finalizada esta etapa, se procederá a la estadificación de la lesión.

www.medilibros.com

2.5. Estadificación de los tumores óseos

El proceso de estadificación es fundamental, ya que con él se puede hacer una valoración del pronóstico de la lesión y establecer la estrategia terapéutica más adecuada para cada caso. Este sistema fue ideado por Enneking hace ya 25 años y gracias a él se pueden hacer estudios comparativos y análisis de los tratamientos que se llevan a cabo en diferentes centros de distintos países, así como valorar sus resultados. Para estadificar los tumores óseos se manejan los siguientes parámetros: diagnóstico de la lesión; grado de agresividad; localización y extensión anatómica, y ausencia o presencia de metástasis. El grado de agresividad se establece en función de las características clínicas, radiológicas e histopatológicas de la lesión y se determina con la letra «G», de forma que se consideran G0 las lesiones benignas y G1 las malignas. La localización y la extensión se identifican con la letra «T», de tal manera que si se trata de lesiones intracapsulares, serán de tipo T0; si son intracompartimentales, serán T1, y si son extracapsulares, serán T2. Cuando hay ausencia de metástasis, se marca la lesión como M0, y cuando existen, como M1.

La estadificación se hace tanto para las lesiones tumorales benignas como para las malignas. Para las benignas se consideran tres estadios, que vienen referidos con números arábigos (estadios 1, 2 y 3). En el estadio 1 se integran las *lesiones latentes o inactivas*, que generalmente son de pequeño

© Elsevier. Fotocopiar sin autorización es un delito.

tamaño e intracapsulares y algunas de ellas pueden involucionar e incluso desaparecer con el tiempo. Estas lesiones dan escasas manifestaciones clínicas, o ninguna, y a veces son meros hallazgos radiológicos. Las del estadio 2 son *lesiones activas,* que suelen crecer e ir acompañadas de un cuadro clínico más o menos notable (dolor, tumefacción, etc.) y que generalmente no son regresivas. En el estadio 3 están las *lesiones agresivas,* cuya característica principal es que, a pesar de su benignidad histopatológica, son localmente invasivas, de modo que traspasan la cápsula y pueden, incluso, hacerse extracompartimentales.

Para las lesiones tumorales óseas malignas también se consideran tres estadios, que quedan referidos con números romanos (estadios I, II y III), a los que se añaden las letras A o B, dependiendo de que su localización sea intra- o extracompartimental. Así, se consideran tumores dentro del estadio IA aquellos que son de bajo grado de malignidad, de situación intracompartimental y no van acompañados de metástasis. Los tumores del estadio IB son los de bajo grado de malignidad, extracompartimentales y sin metástasis. En el estadio IIA se integran los tumores de alto grado, intracompartimentales y sin metástasis, mientras que en el IIB nos encontramos con los de alto grado, extracompartimentales y con ausencia de metástasis. El estadio III reúne a todos los tumores óseos malignos de bajo o alto grado, e intra- o extracompartimentales (IIIA y IIIB) pero que van acompañados de metástasis (tabla 17.2). Actualmente, se considera también, la existencia de dos subestadios, en función de que el tamaño del tumor sea menor o mayor de 8 cm.

2.6. Tratamiento básico de los tumores óseos

Se han producido espectaculares cambios durante los últimos 40 años en lo que se refiere al manejo terapéutico de los tumores óseos y, en particular, de sus formas malignas. Ello ha sido posible gracias a los nuevos conocimientos sobre la biología tumoral (análisis citogenéticos y moleculares), a los avances en los estudios histopatológicos, a la introducción de la quimioterapia y a la mejora sustancial de las técnicas de diagnóstico por imagen y de las quirúrgicas, así como a la mejora en cuanto a los materiales de reconstrucción. Esto ha permitido pasar de una cirugía muy agresiva y mutilante a otra más conservadora (cirugía de «salvación» de los miembros) y, además, obtener unas tasas de supervivencia y de casos libres de enfermedad altamente positivas, de tal manera que mientras hace 40 años, tras el tratamiento de un sarcoma óseo, se conseguían supervivencias difícilmente superiores al 20% a los 5 años con la cirugía de amputación, en la actualidad se llega a porcentajes superiores al 75% realizando una cirugía conservadora de los miembros, pudiéndose hablar, incluso, de «curaciones clínicas». Es fundamental durante la etapa terapéutica la estrecha colaboración entre el cirujano ortopédico, el oncólogo, el radioterapeuta e incluso el anatomopatólogo, y de entre ellos debe salir un consenso en cuanto a la toma de decisiones y el protocolo de tratamiento que se seguirá. El papel del cirujano ortopédico es fundamental, ya que la gran mayoría de las lesiones van a requerir un tratamiento quirúrgico.

MÉTODOS DE TRATAMIENTO

Para el tratamiento de los tumores óseos y de las lesiones seudotumorales disponemos de una serie de métodos que pueden utilizarse de manera aislada o en combinación. Estos métodos son los siguientes: la abstención vigilada, la cirugía (miniinvasiva, de resección y de reconstrucción), la quimioterapia y la radioterapia. Otros tipos de tratamiento son menos relevantes.

ABSTENCIÓN VIGILADA

Supone el control de la lesión a lo largo de un determinado período de tiempo durante el cual se va observando su comportamiento clínico y su evolución en cuanto al dolor, al crecimiento, a los cambios de aspecto y de tamaño, y a los cambios radiológicos. Esta actuación es la que hay

TABLA 17.2 Estadificación de los tumores óseos basada en el sistema de Enneking (1983)

Benignos	Malignos	
1. Inactivos (G0-T0-M0)	I	**A.** Bajo grado intracompartimental (G1-TI-M0)
2. Activos (G0-T0-M0)		**B.** Bajo grado extracompartimental (G1-T2-M0)
3. Agresivos (G0-T1-T2-M0-M1)	II	**A.** Alto grado intracompartimental (G2-T1-M0)
		B. Alto grado extracompartimental (G2-T2-M0)
	III	**A.** Alto o bajo grado intracompartimental y metástasis (G1-2) T1-M1
		B. Alto o bajo grado extracompartimental y metástasis (G1-2) T2-M1

Identificación de signos (números y letras): los números arábigos (1, 2 y 3) se utilizan para la estadificación de los benignos, y los romanos (I, II y III), para la de los malignos.
I (bajo grado histológico).
II (alto grado histológico).
A (localización intracompartimental).
B (localización extracompartimental).
III (alto o bajo grado + metástasis).
G0 (histológicamente benigno). G1 (maligno de bajo grado). G2 (maligno de alto grado).
T0 (intracapsular). T1 (intracompartimental). T2 (extracompartimental).
M0 (sin metástasis). M1 (con metástasis).

que llevar a cabo en una buena parte de lesiones benignas, tanto tumorales como seudotumorales (defectos fibrosos corticales, osteomas, algunos hemangiomas, osteocondromas, encondromas, osteoma osteoides, quistes óseos esenciales y granulomas eosinófilos principalmente). Una gran parte de estas lesiones o involucionan y terminan desapareciendo o se estabilizan sin dar manifestaciones clínicas, en cuyo caso no es necesario actuar localmente sobre ellas.

CIRUGÍA

Procedimientos miniinvasivos

Son métodos de tratamiento local limitados y de poca agresividad quirúrgica. Con ellos se puede conseguir la eliminación de las lesiones y se utilizan para determinados tumores benignos. El más característico de ellos es la radioablación percutánea, que se está practicando en la actualidad como método habitual de tratamiento de los osteomas osteoides y algunos condroblastomas. Se utiliza para ello la radiofrecuencia, manejando un electrodo que se hace llegar a la lesión mediante control con TC, provocando así una termoablación de la misma. Otros métodos miniinvasivos son las infiltraciones locales de corticoides en el caso de quistes óseos esenciales o solitarios, así como la embolización, que puede ser usada en el caso de lesiones muy vascularizadas, como los hemangiomas, los quistes óseos aneurismáticos y algunas metástasis.

Cirugía convencional

En ella hay que distinguir dos variantes: la cirugía de resección y la cirugía de reconstrucción. Mediante la primera extirparemos el tumor con los márgenes que sean necesarios, según que sea benigno o maligno, y con la reconstrucción se repararán los defectos o vacíos óseos creados tras la resección. En todos los casos, la cirugía de resección implica, para las lesiones malignas, el tener que realizar una resección de tipo oncológico sin la cual el tratamiento sería un fracaso y, por tanto, tal resección tendrá siempre la prioridad, aun a costa de un sacrificio de la anatomía y de la función.

Cirugía de resección

Teniendo en cuenta los márgenes a cuyo nivel se realice la extirpación del tumor, hay que considerar varios tipos de resección: *intralesional o intratumoral, marginal, ampliada* y *radical.*

En la *resección intralesional* se hace el abordaje directo del tumor y su extirpación atravesando el mismo o, si es cavitario, vaciando su contenido mediante legrado y raspado de la pared. Esta tipo de resección solo está indicada en lesiones benignas que están limitadas por una cápsula o que son cavitarias (encondromas, lesiones quísticas, tumores de células gigantes y algunos condroblastomas).

La *resección marginal* se hace a nivel de la periferia o en las proximidades del tumor y por fuera de la cápsula, justamente en la zona reactiva que la rodea. Estaría indicada en tumores benignos activos y agresivos (tumores agresivos de células gigantes, condroblastomas agresivos, osteocondromas, etc.).

La *resección con márgenes amplios, o resección ampliada*, se hace lejos de la periferia del tumor y de su zona reactiva y siempre en tejido sano a una distancia mínima de 1 cm de la lesión (fig. e17.10). En realidad se trata de una resección intracompartimental y sobre todo se utiliza en tumores malignos, tanto de bajo como de alto grado, intracompartimentales. En la actualidad, la cirugía asistida por «navegación» está empezando a utilizarse con el objetivo de conseguir una mejor selección de los márgenes de resección.

La *resección de tipo radical* se realiza por fuera de los límites del compartimento, lo que implica la extirpación total del mismo junto con el tumor. Esta resección estaría indicada básicamente en el caso de tumores de alta malignidad y gran extensión local. Las amputaciones y desarticulaciones de los miembros son formas de resección radical pero muy agresivas y mutilantes, que obligan al sacrificio del miembro, por lo que están indicadas en los casos en que no lo está una cirugía de «salvación», circunstancia que se da en los siguientes casos: tumores con gran invasión de partes blandas, cuando existe infiltración de los ejes neurovasculares, en infecciones y en secuelas de la radioterapia; también se valora en los casos que se complican con una fractura patológica. Los progresos obtenidos con la cirugía conservadora han limitado mucho en la actualidad las indicaciones de la cirugía mutilante.

Una regla que debe tenerse en cuenta en la cirugía de resección de las lesiones tumorales malignas es la necesidad de incluir el trayecto de la biopsia y las posibles zonas de contaminación junto con la pieza extirpada, ya que con ello se pueden evitar las recidivas locales.

Cirugía de reconstrucción

Es necesaria en algunos tumores benignos y en la mayor parte de los malignos. Esto hace que la cirugía de los tumores óseos entrañe más dificultades que la de otros órganos. Esta cirugía tiene como objetivo la reconstrucción del defecto creado tras la resección y la cobertura de las partes blandas, cuando ello sea necesario. Según la magnitud del defecto, para lograr la reconstrucción se pueden utilizar diferentes materiales: injertos óseos, sustitutivos óseos, adyuvantes locales y endoprótesis artificiales de diferentes materiales y diseño. Como métodos de reconstrucción que deben valorarse, cabe considerar también la artrodesis, las plastias de rotación, las distracciones y los espaciadores metálicos.

- Los *injertos óseos* que se manejan son los autoinjertos y los aloinjertos u homoinjertos.
  - Los *autoinjertos*, o injertos autógenos, tienen como ventaja el ser biológicamente compatibles, no ser transmisores de enfermedades y tener la capacidad de osteoinducción clara, por lo que son los injertos ideales por su incorporación rápida al huésped. No obstante, su disponibilidad es limitada y solamente estarían indicados para la reconstrucción de defectos de pequeño tamaño (< 5 cm) y sobre todo para el relleno de cavidades residuales tras la realización de un legrado. Se suelen extraer del hueso ilíaco y de los extremos de los grandes huesos largos, pudiendo ser esponjosos, corticales o mixtos (fig. e17.11). Una variante de autoinjerto es el *injerto óseo vascularizado o pediculado*, que consiste en la transferencia de un

© Elsevier. Fotocopiar sin autorización es un delito.

hueso (peroné) o de un segmento de un hueso (del ilíaco), junto con su sistema vascular intacto, hasta la zona que hay que reconstruir.

- Los *aloinjertos óseos* son injertos estructurados que se extraen de donantes vivos y, sobre todo, de cadáveres de individuos jóvenes y que se conservan a bajas temperaturas (congelación en nitrógeno líquido a −80 °C) para reducir su inmunogenicidad. Pueden ser *óseos u osteocondrales,* según si están constituidos solo por hueso o por hueso y una parte articular. En el caso de los osteocondrales, las células cartilaginosas se conservan protegiendo el cartílago mediante dimetilsulfoxido. Según sea el defecto que se quiera reconstruir, se considerarán dos tipos de aloinjertos: los *intercalares,* que se utilizan para la reconstrucción de defectos segmentarios, y los *osteoarticulares,* que sirven para sustituir un segmento óseo en el que ha tenido que resecarse también un extremo articular o una porción del mismo (figs. 17.6 y e17.12-e17.16).

- Los *sustitutivos óseos* tienen una indicación similar a la de los injertos y se pueden usar también en combinación e incluso con otros procedimientos de reconstrucción. Cabe destacar de entre ellos la matriz ósea desmineralizada y algunos factores de crecimiento, como la proteína morfogenética ósea (BMP). En ocasiones se manejan adyuvantes locales, como el nitrógeno líquido y el cemento acrílico, para conseguir una acción necrotizante sobre las paredes de determinados tumores (tumores de células gigantes).

- Las *artroplastias* como método de reconstrucción son una buena alternativa a los aloinjertos y algunas escuelas las utilizan con preferencia a estos. Se conocen como «endoprótesis tumorales» o «endoprótesis masivas» y se utilizan en aquellos tumores que, por su localización, obligan a la resección de los extremos de los grandes huesos largos, fundamentalmente de los extremos proximal o distal del fémur y proximales de la tibia y del húmero (figs. e17.17 y e17.18). La combinación de endoprótesis y aloinjerto (aloprótesis) puede mejorar los resultados obtenidos con ambos cuando se utilizan aisladamente, ya que suma las ventajas de cada uno de ellos, lo que permite realizar las inserciones tendinosas con cierta garantía. Existen también las llamadas «prótesis expansibles», que se utilizan tras la resección de tumores próximos a la rodilla en huesos todavía inmaduros de niños y adolescentes con el objetivo de



FIGURA 17.6
Distintos métodos de reconstrucción tras una resección tumoral. **A.** Reconstrucción con aloinjerto osteoarticular, con el que se reconstruyó el extremo articular del húmero. **B.** Aloinjerto intercalar para la reconstrucción de una tibia, en la que se realizó una resección del tercio medio. En ambos casos se fija el aloinjerto al hueso del paciente mediante una placa.

evitar dismetrías entre los dos miembros. Un método que debe considerarse, por ser un procedimiento menos funcional, tras la resección obligada de una articulación es la *artrodesis* (v. fig. e17.15), así como la *plastia de rotación*, pero ambos procedimientos son de menor indicación y quedan limitados a pacientes jóvenes. La reconstrucción de las partes blandas plantea problemas tras las grandes resecciones que implican la pérdida de segmentos más o menos extensos de piel y de tejido muscular. En estos casos hay que realizar procedimientos de cobertura mediante *colgajos musculares y musculocutáneos*.

Quimioterapia

Es un complemento esencial en el tratamiento de buena parte de los tumores malignos, particularmente del osteosarcoma y del sarcoma de Ewing. Con el manejo de los protocolos actuales que asocian varios fármacos (poliquimioterapia), se ha conseguido que el número de casos libres de enfermedad a los 5 años haya aumentado de una manera espectacular. Se puede administrar antes y después de la cirugía, en cuyo caso recibe los nombres de «quimioterapia neoadyuvante» y «quimioterapia coadyuvante», respectivamente. Una gran parte de los tumores malignos son quimiosensibles, pero no sucede lo mismo con el condrosarcoma, que es quimiorresistente y también radiorresistente, por lo que su tratamiento es básicamente quirúrgico.

El uso de la *quimioterapia preoperatoria, o neoadyuvante*, es básico para poder realizar una cirugía conservadora, ya que con ella se logra disminuir notablemente el volumen de la masa tumoral, se aumentan los márgenes de resección y se alcanzan porcentajes de necrosis tisular de hasta el 90%, actuando también de manera inmediata sobre las posibles micrometástasis. Además, en el caso de que haya que confeccionar un implante articular «a medida», permite diferir la intervención. La *quimioterapia postoperatoria, o coadyuvante*, se puede administrar tras la cirugía, sobre todo si el paciente no ha respondido convenientemente al ciclo de la quimioterapia neoadyuvante, y cuando se presentan metástasis.

Radioterapia

Se utiliza para el control local de determinados tumores. De todos ellos, destaca por su radiosensibilidad el sarcoma de Ewing, por lo que la radioterapia es una opción que debe tomarse en cuenta como tratamiento exclusivo o complementario de este tumor. No obstante, la cirugía controla mejor las lesiones, y la radioterapia como tratamiento básico da resultados bastante decepcionantes, con un porcentaje de recidivas muy alto. La radioterapia se ha utilizado también con relativo éxito aplicándola directamente sobre el tumor durante el tiempo operatorio (radioterapia intraoperatoria). Las lesiones benignas no deben de ser radiadas, pues con ello existe el riesgo de provocar una degeneración maligna.

3. CONCLUSIONES

- Los tumores óseos primarios tienen una baja frecuencia, y las metástasis son las lesiones neoplásicas que más frecuentemente asientan en el hueso.
- El sistema de clasificación de la OMS es el más utilizado actualmente. Las lesiones se dividen en tres grandes grupos: benignas, intermedias y malignas. Otro grupo lo forman las denominadas «lesiones seudotumorales».
- Diversos signos clínicos nos deben hacer sospechar la presencia de una lesión tumoral ósea subyacente. Otros datos clínicos, como la edad o la localización, nos permiten orientar muchas veces el diagnóstico.
- La radiografía simple y la TC son pruebas complementarias muy útiles en el diagnóstico de un tumor óseo, y la RM se ha convertido en la prueba fundamental para completar el estudio de este tipo de tumores.
- En la radiografía simple existen tres patrones característicos de destrucción ósea que hay que conocer: geográfico, moteado o apolillado, e infiltrante o permeativo.
- Los tumores óseos requieren un abordaje multidisciplinar. La quimioterapia puede estar indicada en determinados tumores al facilitar el tratamiento quirúrgico posterior.
- El abordaje quirúrgico de un tumor óseo tiene ciertas peculiaridades respecto de una cirugía no tumoral. Se deben tener claros los límites del tumor y decidir si se va a hacer desde una resección intralesional a una resección radical (que incluye todo el compartimento afectado). Los defectos creados exigen el uso de diversas técnicas de reconstrucción.

Lecturas recomendadas

Enneking WF. A system of staging musculoskeletal neoplasm. Clin Orthop Rel Res 1986;204:9-24.

Ferrández Portal L, Gómez-Castresana Bachiller F. Tumores óseos. Generalidades. En: Sociedad Española de Cirugía Ortopédica, Traumatología, editores. Manual de Cirugía Ortopédica y Traumatología. Tomo I. 2.ª ed. Madrid: Médica Panamericana; 2010. p. 403-8.

Leithner A, Maurer-Ertl W, Windhager R. Biopsy of Bone and Soft Tissue Tumours: Hints and Hazards. Recents Results in Cancer Research 2009;179:3-10.

Mohler DG, Bloom HT. Principios de la cirugía de los tumores osteomusculares. En: Menéndez LR (dir). Tumores osteomusculares. OKU. Actualizaciones en Cirugía Ortopédica y Traumatología. Barcelona: Medicina stm; 2003. p. 39-54.

Vigorita VJ. Bone Tumors. En: Vigorita VJ, editor. Orthopaedic Pathology. 2nd ed. Philadelphia: Lippincott Williams and Wilkins; 2008. p. 338-76.

Wunder JS. Sistemas de estadificación de los tumores osteomusculares. En: Menéndez LR (dir). Tumores osteomusculares. OKU. Actualizaciones en cirugía ortopédica y traumatología. Barcelona: Medicina stm; 2003. p. 23-9.

© Elsevier. Fotocopiar sin autorización es un delito.



FIGURA e17.1
Imagen clínica de tumefacción del dorso de la muñeca. La tumefacción es un signo clínico de muchas patologías, pero su aparición en un contexto atraumático tiene que hacer pensar en un proceso tumoral.



FIGURA e17.2
Gran tumoración en torno a la rodilla. Un crecimiento rápido de una tumoración está habitualmente asociado con tumoraciones de comportamiento agresivo.



FIGURA e17.3
Imagen de un hemangioma en el cuerpo vertebral.

© Elsevier. Fotocopiar sin autorización es un delito.

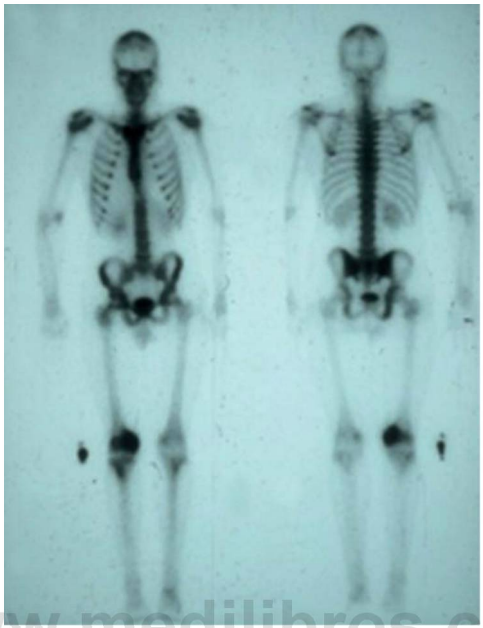

www.medilibros.com

FIGURA e17.4
Gammagrafía ósea donde se observa hipercaptación del isótopo a distintos niveles. Aporta información sobre el grado de agresividad (mayor cuanta más captación haya) y de la extensión.

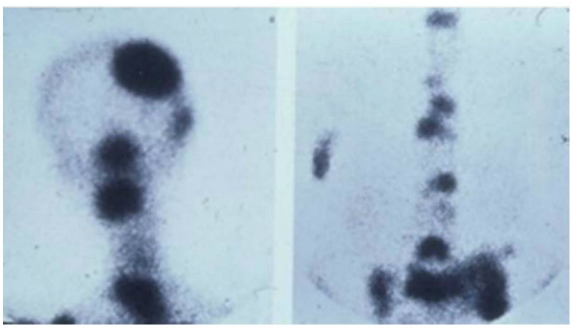

FIGURA e17.5
Detalle de gammagrafía ósea con captación a distintos niveles de la columna vertebral.

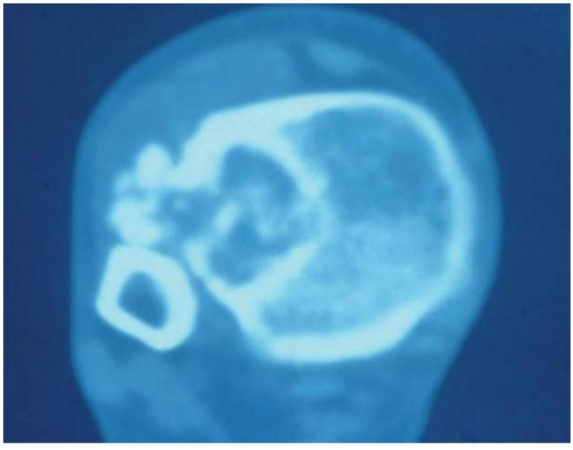

FIGURA e17.6
Tomografía computarizada (TC) de una tumoración ósea en la tibia. La TC nos permite ver muy bien la situación, la acción sobre las corticales (destrucción, perforaciones y erosiones) y las características de la matriz ósea, así como la identificación de calcificaciones en las partes blandas.

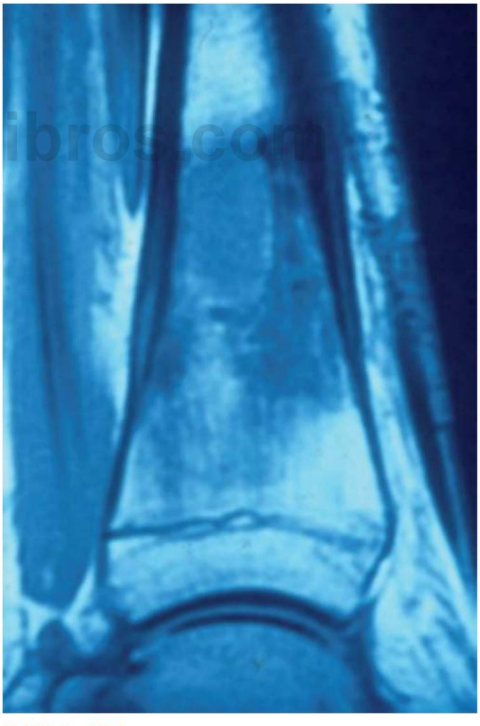

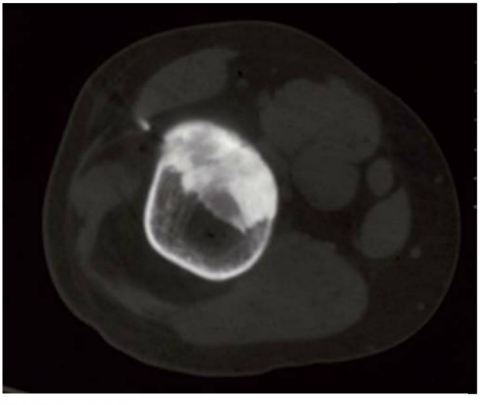

FIGURA e17.7
La tomografía computarizada (TC) se utiliza también para guiar la toma de biopsias en tumores. En la imagen se observa, sutilmente, la aguja entrando desde el cuadrante superior izquierdo de la imagen en dirección a la tumoración.

FIGURA e17.8
Imagen de resonancia magnética de una tumoración ósea. Actualmente se considera imprescindible para el estudio de la mayor parte de los tumores del aparato locomotor.

© Elsevier. Fotocopiar sin autorización es un delito.

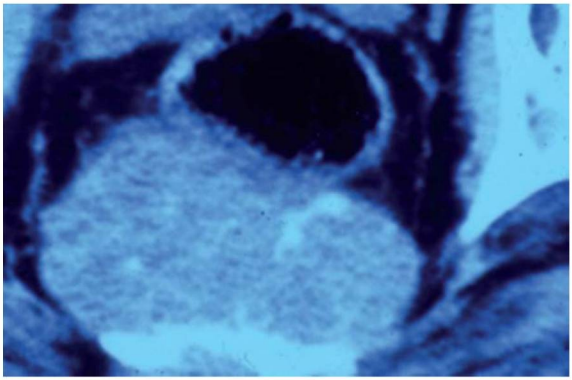

FIGURA e17.9
Imagen magnificada de resonancia magnética que permite establecer la relación entre el tumor y los paquetes neurovasculares que lo rodean.

www.elsevier.com

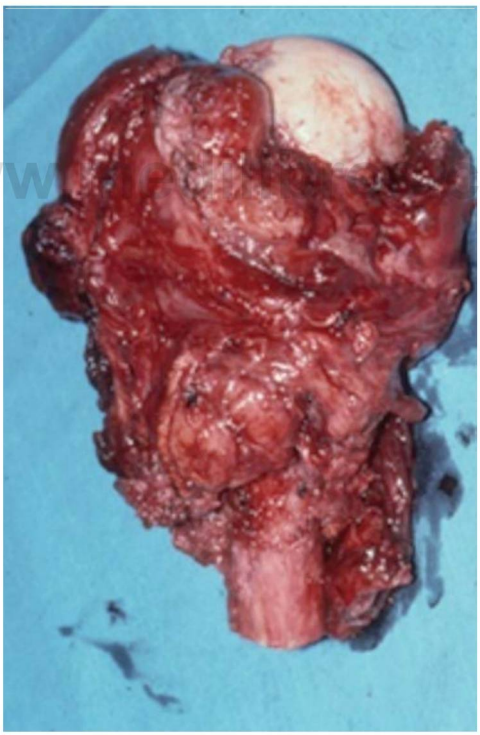

FIGURA e17.10
Imagen clínica de una pieza tumoral tras la realización de una resección con márgenes amplios o resección ampliada. Esta se hace lejos de la periferia del tumor y de su zona reactiva, y siempre en tejido sano, a una distancia mínima de 1 cm de la lesión.

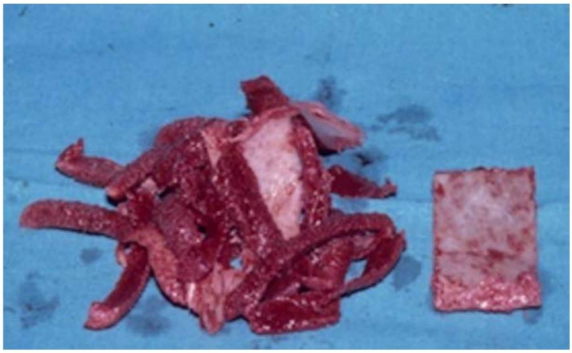

FIGURA e17.11
Imagen de distintos tipos de autoinjerto utilizados para la reconstrucción de pequeños defectos. Normalmente se toman de la cresta ilíaca del paciente.



FIGURA e17.12
A la izquierda, el hueso con el tumor ya resecado. *A la derecha,* aloinjerto de fémur que se utilizó para la reconstrucción del defecto femoral creado.



FIGURA e17.13
Imagen de un fémur completo procedente de un banco de tejidos. El aumento de las indicaciones de cirugías salvadoras de miembro, evitando las amputaciones, ha traído consigo la necesidad de grandes reconstrucciones y, por tanto, el uso frecuente de aloinjertos.

© Elsevier. Fotocopiar sin autorización es un delito.

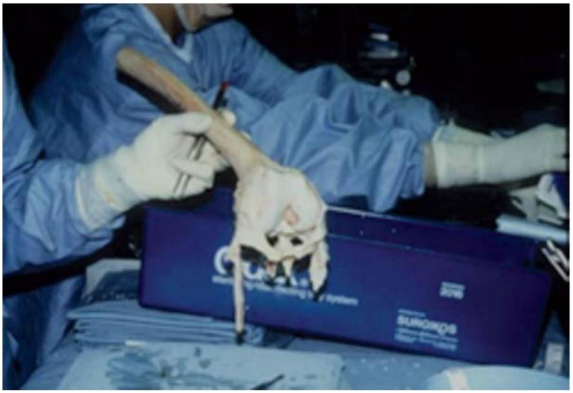

FIGURA e17.14
Imagen de un aloinjerto osteoarticular de fémur para la reconstrucción de una rodilla.

www.mediliboros.com



FIGURA e17.15
Radiografía donde se observa el enclavado endomedular realizado para solidarizar el hueso del paciente con el aloinjerto, en este caso al realizar una artrodesis. El aloinjerto sirve como base estructural para la formación de tejido óseo del propio paciente, que dejará rígida la articulación pero permitirá una función aceptable.

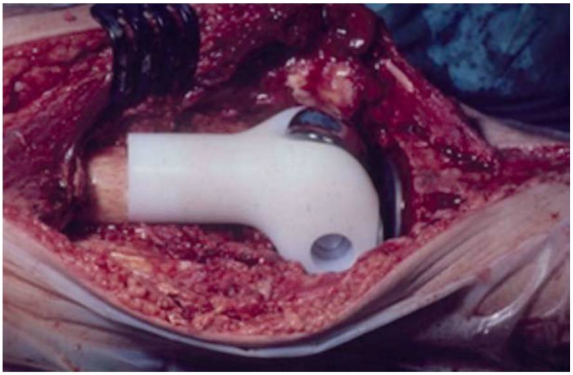

FIGURA e17.16
Imagen clínica de una megaprótesis de rodilla. Reciben este nombre porque son de tamaño mayor que el de las prótesis empleadas habitualmente, pues sustituyen toda la superficie articular y parte de la diáfisis.

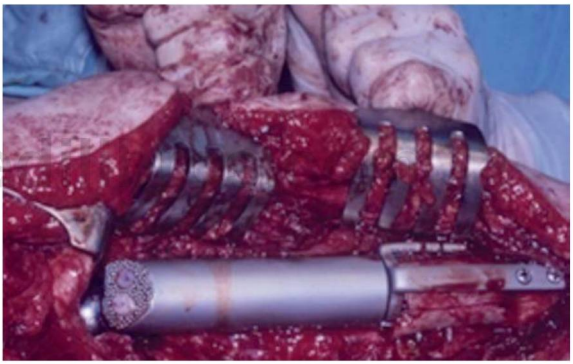

FIGURA e17.17
Otro modelo de prótesis tumoral, en este caso utilizado junto con aloinjerto para la reconstrucción de una diáfisis femoral resecada.

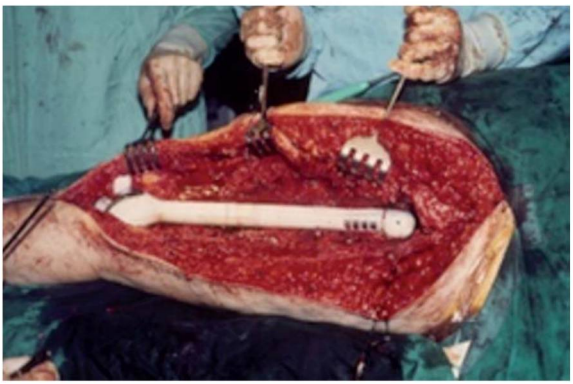

FIGURA e17.18
Megaprótesis de fémur completo. La resección de una porción muy grande de fémur requirió la sustitución completa de este por una prótesis.

© Elsevier. Fotocopiar sin autorización es un delito.

AUTOEVALUACIÓN

1. El sarcoma de Ewing presenta las siguientes características menos una de ellas:
- **a.** Es un tumor muy frecuente en la raza negra.
- **b.** Es un tumor quimiosensible.
- **c.** Es un tumor radiosensible.
- **d.** Es más frecuente en adolescentes que en adultos.
- **e.** Suele presentar una reacción perióstica en «laminado paralelo».

Respuesta correcta: a.

Respuesta razonada: Precisamente el sarcoma de Ewing se caracteriza por ser excepcional en la raza negra, lo que hace que sea el único de los tumores del sistema musculoesquelético en el que existen diferencias raciales.

2. ¿Cuál de las siguientes lesiones es inicialmente de localización epifisaria?
- **a.** El defecto fibroso cortical.
- **b.** El osteosarcoma.
- **c.** El quiste óseo esencial.
- **d.** El condroblastoma.
- **e.** El osteocondroma.

Respuesta correcta: d.

Respuesta razonada: La localización de las lesiones es importante para el diagnóstico de los tumores óseos. El condroblastoma y el tumor de células gigantes son los dos que más frecuentemente asientan en las zonas epifisarias de los huesos.

183.e8

3. Imágenes de calcificación intratumoral nos deben de poner sobre la pista, en principio, de uno de los siguientes tumores:
- **a.** Tumor de células gigantes.
- **b.** Osteosarcoma de superficie.
- **c.** Condrosarcoma.
- **d.** Osteoma.
- **e.** Mieloma.

Respuesta correcta: c.

Respuesta razonada: Cuando los tumores presentan en su seno imágenes de calcificación en la matriz intraósea, es probable que se trate de lesiones de origen condral, ya sean benignas o malignas (condromas y condrosarcomas fundamentalmente).

4. De los procedimientos que se llevan a cabo en el curso de la realización de una biopsia abierta de un posible tumor óseo, uno de los siguientes no debe hacerse:
- **a.** Hacer incisiones longitudinales a lo largo del eje del miembro.
- **b.** Utilizar metilmetacrilato para cortar la hemorragia.
- **c.** Colocar los drenajes a través de la propia incisión de la biopsia.
- **d.** Utilizar gelatina reabsorbible para cortar la hemorragia.
- **e.** Utilizar venda de Esmarch para exanguinar.

Respuesta correcta: e.

Respuesta razonada: Requisitos para la biopsia ósea: se realizará tras la colocación de manguito neumático, pero sin utilizar la venda de Esmarch para exanguinar; se realizará una incisión longitudinal y siempre a lo largo del eje del miembro; se llegará a la lesión por el camino más directo; se realizará una minuciosa hemostasia, taponándose los defectos óseos con gelatina reabsorbible (gel *foam*) o polimetilmetacrilato; los drenajes se colocarán a través de la propia incisión de la biopsia, y se evitará realizar resecciones voluminosas que debiliten el hueso y creen riesgo de fracturas.

5. Si una vez realizado el proceso de estadificación de una lesión tumoral esta queda incluida dentro del estadio IIB, ello significaría que se trata de:
- **a.** Tumor maligno de alto grado, extracompartimental y sin metástasis.
- **b.** Tumor benigno agresivo.
- **c.** Tumor maligno de bajo grado intracompartimental y con metástasis.
- **d.** Tumor benigno activo.
- **e.** Tumor maligno de alto grado extracompartimental y con metástasis.

Respuesta correcta: a.

Respuesta razonada: La clasificación de Enneking es la más empleada para la estadificación de los tumores óseos: I, bajo grado; II, alto grado, y III, metástasis; A, intracompartimentales, y B, extracompartimentales.

www.mediLibros.com

CAPÍTULO 18

Tumores óseos metastásicos y de partes blandas del aparato locomotor

Luis Ferrández Portal

ÍNDICE DEL CAPÍTULO

1. **Tumores óseos metastásicos** **184**
   - 1.1. Introducción: datos etiológicos 184
   - 1.2. Síntomas y complicaciones 185
   - 1.3. Diagnóstico 185
   - 1.4. Tratamiento de las metástasis óseas 186
2. **Tumores de partes blandas del aparato locomotor** **188**
   - 2.1. Introducción 188
   - 2.2. Origen y clasificación 188
   - 2.3. Aspectos generales: criterios de benignidad y malignidad 188
   - 2.4. Diagnóstico y exploración 189
   - 2.5. Estadificación 190
   - 2.6. Tratamiento 190
   - 2.7. Estudio sucinto de los principales tipos de tumores 190
   - 2.8. Lesiones seudotumorales y distrofias sinoviales 192
3. **Conclusiones** **193**

www.medilibros.com

OBJETIVOS DEL CAPÍTULO

- Recordar la importancia del esqueleto como asiento de lesiones metastásicas y lo fundamental de un diagnóstico diferencial adecuado.
- Conocer las indicaciones de tratamiento de estas lesiones metastásicas y las distintas opciones terapéuticas existentes.
- Reconocer los diversos tumores de partes blandas del aparato locomotor, identificando los aspectos comunes en lo que tanto a criterios de benignidad y malignidad como a la aproximación diagnóstica que debe realizarse se refiere.
- Introducir los principios de tratamiento de los tumores de partes blandas, según se trate de tumores benignos o malignos.
- Describir con mayor profundidad algunos de los tumores de partes blandas, dada su especial importancia clínica, por su frecuencia, gravedad o peculiaridad.

1. TUMORES ÓSEOS METASTÁSICOS

1.1. Introducción: datos etiológicos

Son lesiones que aparecen como consecuencia de la llegada a los huesos de células tumorales procedentes de otros órganos y que se difunden por vía sanguínea. Estas células suelen proceder principalmente de adenocarcinomas que asientan en las mamas, la próstata, los pulmones, los riñones y la glándula tiroides.

Son mucho más frecuentes que los malignos primarios y en algunas series dicha frecuencia es hasta 100 veces superior. No obstante, podemos admitir que la relación

© 2015. Elsevier España, S.L.U. Reservados todos los derechos

entre ellos es de 25:1 y que varía en función de las series consultadas.

En EE. UU., se ven afectados al año por metástasis óseas cerca de 800.000 pacientes y esta cifra podría duplicarse en los últimos 50 años. Con relación a estos datos, posiblemente en España la cifra anual se acerque a los 120.000 casos. La mayor supervivencia que se consigue actualmente con los pacientes tratados por tumores de cualquier localización está contribuyendo a que exista un mayor riesgo de aparición de metástasis óseas. El esqueleto es la tercera localización en cuanto al asiento de metástasis, y solamente es superado por el pulmón y el hígado. Del 60 al 80% de los tumores malignos pueden metastatizar en los huesos. El fémur, el húmero, la columna vertebral, los huesos de la pelvis, el esternón, las costillas e incluso el cráneo (huesos todos ellos ricos en médula hematopoyética) son los que se afectan con más frecuencia. Algunos huesos tienen especial afinidad para ser metastatizados por determinados tumores, y así, los de la mano lo son por el adenocarcinoma pulmonar, mientras que la escápula es preferida por el carcinoma de riñón. También las metástasis que aparecen en huesos que están por debajo de la rodilla y del codo suelen ser de origen pulmonar. Las metástasis óseas son mucho más frecuentes a partir de los 45 años, por lo que cualquier dolor de origen óseo que aparezca a partir de esta edad obliga a descartar siempre la posibilidad de existencia de una metástasis. En un determinado número de pacientes (5% aproximadamente), cuando se descubren las metástasis, se desconoce el tumor primario que ha dado origen a las mismas.

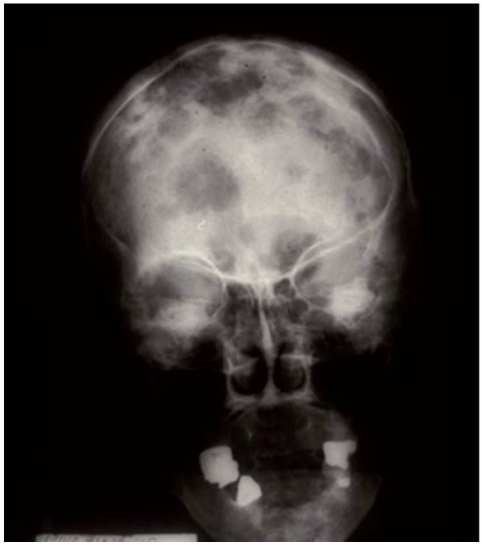

FIGURA 18.1
Múltiples lesiones líticas en la calota craneal. Se corresponden con metástasis de un cáncer de mama.

www.medilibros.com

1.2. Síntomas y complicaciones

El dolor es el síntoma principal y se va intensificando con el tiempo, de tal manera que acaba no cediendo ni con el reposo ni con los analgésicos habituales. Los dolores pueden aparecer antes de que se presenten alteraciones o signos radiológicos de la lesión, ya que, para poder detectar dichos signos, se necesita que se pierda al menos el 30% de la masa ósea.

Como complicaciones principales inherentes a las metástasis que se localizan en el esqueleto tenemos dos: las fracturas y la compresión mielorradicular. Las fracturas, que a veces se presentan como primera manifestación clínica, se localizan con más frecuencia en el fémur (65-70% de los casos), seguidas por las del húmero (25%), y el resto se observan en otros huesos (5-7%). Cuando aparece una fractura en los pacientes con metástasis, ello implica un acontecimiento negativo en la evolución del proceso, pero no hay que admitirlo necesariamente como una complicación terminal. El riesgo de fractura inminente o de amenaza de fractura se puede valorar en función del análisis de determinadas variables, como son la localización de la metástasis, su extensión y el grado de destrucción cortical.

1.3. Diagnóstico

Ante la sospecha de lesiones metastásicas óseas se realizará una detallada historia clínica, un estudio de laboratorio, una exploración radiológica convencional, una gammagrafía ósea de todo el esqueleto, una tomografía computarizada (TC) y una resonancia magnética (RM).

En la *exploración radiológica* podremos identificar imágenes de baja densidad (de tipo osteolítico), de alta densidad (de tipo osteoblástico) y también de tipo mixto. Las metástasis osteolíticas suelen estar asociadas a carcinomas de riñón y de glándula tiroides; las osteoblásticas, a carcinomas de próstata, y las de tipo mixto, a carcinoma de mama. Todas estas imágenes pueden ser únicas o múltiples y localizarse en uno o varios huesos en función de lo avanzado del proceso (figs. 18.1 y e18.1). Las metástasis que se localizan en la columna vertebral afectan con precocidad a la zona de los pedículos y ello provoca una destrucción de los mismos. Cuando se destruye un pedículo, en la radiografía aparece borrada la imagen que normalmente se proyecta en forma de ojo, lateralmente respecto al soma, lo que da lugar a la llamada imagen de «vértebra tuerta»; pero si son los dos pedículos los afectados, entonces estaremos ante una imagen de «vértebra ciega». En fases avanzadas se observan aplastamientos vertebrales que pueden ser simétricos o asimétricos y provocan desviaciones vertebrales. Las metástasis osteoblásticas, cuando afectan a las vértebras, producen una intensa coloración blanca que da a las mismas un aspecto amarfilado («vértebras de marfil»), muy característico de las metástasis del carcinoma de próstata, pero no específico de ellas, ya que puede verse en otras patologías, como en la osteopatía de Paget, en intoxicaciones, etc. (figs. 18.2 y 18.3). Cuando se presentan fracturas patológicas, las radiografías nos revelan

© Elsevier. Fotocopiar sin autorización es un delito.

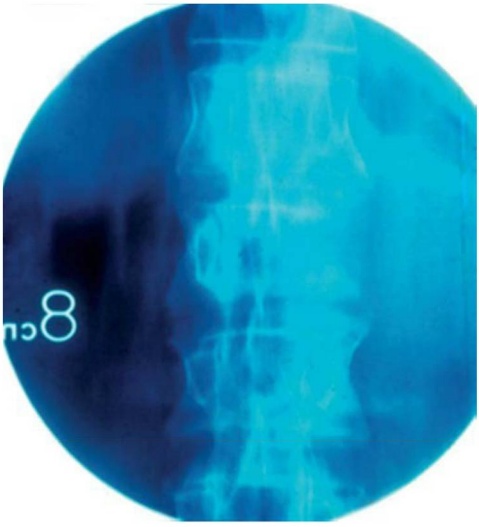

FIGURA 18.2
Imagen de columna vertebral donde se aprecia la denominada «vértebra tuerta». Obsérvese cómo en la vértebra que aparece en el centro no se diferencia el pedículo izquierdo, porque «se ha borrado», debido a la invasión del pedículo por una lesión lítica.

www.medilibros.com

su localización, las desviaciones y las características del hueso fracturado. También las radiografías son muy útiles para poder predecir el riesgo de fractura antes de que esta se presente, teniéndose que valorar en estos casos el tipo de lesión (osteolítica, osteoblástica o mixta), el grado de destrucción ósea y la localización anatómica de la lesión. Con estos criterios, las que tienen más riesgo de fractura son las que afectan a huesos de carga (fémur y tibia), las localizadas en la zona pertrocantérea del fémur, las que afectan a más de la mitad del diámetro de la cortical y las de tipo osteolítico.

La *gammagrafía con tecnecio* es un método que, aunque no sea específico, es de gran sensibilidad, por lo que no se puede prescindir de él cuando sospechamos la existencia de metástasis. Debe hacerse de todo el cuerpo para poder detectar la extensión de las lesiones, teniendo en cuenta que la mayor parte de las veces son múltiples. Se presentan zonas de hipercaptación del isótopo inyectado tanto en las metástasis osteolíticas como en las osteoblásticas.

La *TC* nos revela datos relacionados con el grado de destrucción ósea y de afectación cortical, y es muy útil para los tumores localizados en columna y pelvis.

La *RM* nos mostrará con precisión el grado de invasión de las partes blandas y del compromiso de la lesión con estructuras nerviosas y vasculares, sobre todo cuando se trata de metástasis de localización vertebral, ya que sirve para evaluar el riesgo de compresión medular. Asimismo, una RM de la columna tiene valor para poder diferenciar un



FIGURA 18.3
Lesiones osteoblásticas en D12 y L1. Se corresponden con metástasis de un cáncer de próstata.

aplastamiento vertebral por metástasis de otro producido por osteoporosis. La angiografía ha sido superada por la RM como herramienta de diagnóstico y actualmente se utiliza como método para la embolización preoperatoria de los tumores metastásicos muy vascularizados (fig. e18.2).

Los *estudios de laboratorio* suelen ser bastante inespecíficos, pero pueden mostrarnos una elevación de la calcemia y de la fosfatasa alcalina sérica, ambas condicionadas por la acción osteoclástica de las metástasis. Las lesiones de tipo osteolítico van asociadas a hipercalcemia, hipercalciuria e hidroxiprolinuria. En las metástasis del carcinoma de próstata están elevadas las fosfatasas ácidas.

1.4. Tratamiento de las metástasis óseas

En principio este tratamiento es básicamente paliativo y se hace mediante la aplicación de terapias sistémicas y locales, por lo que es obligado que sea multidisciplinario, con la participación conjunta del oncólogo, del radioterapeuta y del cirujano ortopédico. En la actualidad, la esperanza de vida de los pacientes con metástasis ha aumentado significativamente durante los últimos años debido a la nueva quimioterapia y radioterapia, a la mejora de las técnicas de diagnóstico por imagen y de laboratorio, así como al avance experimentado en las técnicas quirúrgicas. Aproximadamente el 85% de las mujeres que actualmente

TABLA 18.1 Sistema de puntuación de Mirels en lesiones metastásicas óseas*

Puntuación	1	2	3
Localización	Miembro superior	Miembro inferior	Región trocantérea
Dolor	Medio	Moderado	Severo
Tipo de lesión	Blástica	Mixta	Lítica
Tamaño (respecto del diámetro total del hueso afecto)	< 1/3	1/3-2/3	> 2/3

**En aquellos casos con una puntuación igual o mayor de 9, debe considerarse la fijación quirúrgica de manera profiláctica.*

son diagnosticadas de carcinoma de mama sobreviven a los 5 años, y un buen número de ellas lo hacen habiendo presentado metástasis. El tratamiento médico consiste en la administración de analgésicos, tanto convencionales como opioides, según la intensidad de los dolores, así como de tratamientos con quimioterapia, inmunoterapia y hormonas en el caso de lesiones hormonodependientes (metástasis de carcinoma de mama y próstata).

También se están utilizando los bisfosfonatos por sus propiedades inhibidoras sobre la actividad osteoclástica y favorecedoras de la osteoblástica, con resultados diversos.

La radioterapia local es útil para frenar el crecimiento y la extensión de las metástasis, es un método muy utilizado y con ella se logra el alivio de los dolores y la recalcificación de las lesiones. Se puede realizar en forma de radioterapia externa o localizada y mediante radiofármacos (radioterapia sistémica).

Los tratamientos quirúrgicos locales que el cirujano ortopédico debe valorar y llevar a cabo son la estabilización de las fracturas, la resección de metástasis aisladas y las descompresiones neurológicas. Previamente a su posible aplicación, se sopesarán las posibilidades de supervivencia de los pacientes, ya que aquellos que se encuentren en una fase terminal no serían candidatos a cirugía. Al menos se debe considerar una supervivencia mínima de 2 meses.

Para la estabilización de las fracturas se suelen utilizar distintos procedimientos, pero fundamentalmente se manejan las placas atornilladas y los clavos endomedulares simples o encerrojados (que proporcionan una fijación rígida), dependiendo del tipo de fractura y de su localización. La fijación profiláctica ante un inminente riesgo de fractura es otra de las posibilidades que deben considerarse (tabla 18.1). En el caso de que existan lesiones muy destructivas, una cementación complementaria con metilmetacrilato mejorará la estabilización (figs. 18.4 y e18.3). Tras la cirugía, es conveniente establecer un tratamiento con radioterapia con el objetivo de enlentecer la progresión del proceso. En todo caso, los objetivos de la estabilización quirúrgica son eliminar o aliviar los dolores y favorecer la movilidad del paciente para que este pueda realizar sus actividades de la vida diaria.

La resección de focos metastásicos con un objetivo teóricamente «curativo» podría ser considerada cuando se trate de lesiones aisladas, situación que se da excepcionalmente. Si se lleva a cabo una resección de una metástasis localizada en un hueso de los miembros, generalmente implicará un segundo tiempo de reconstrucción, que se podrá hacer con cemento óseo, sustitutos biológicos, aloinjertos o endoprótesis. Las operaciones de descompresión se realizarán en el caso de que se presenten complicaciones neurológicas como consecuencia de metástasis vertebrales y muchas veces deberán ser complementadas con una estabilización vertebral instrumentalizada. La embolización preoperatoria se utiliza en el tratamiento de metástasis muy vascularizadas, y la vertebroplastia mediante cementación intrasomática es una técnica que trata de dar solidez a las vértebras afectadas y tiene, además, un efecto analgésico notable. Ambas son técnicas que se pueden utilizar en casos concretos de metástasis vertebrales.

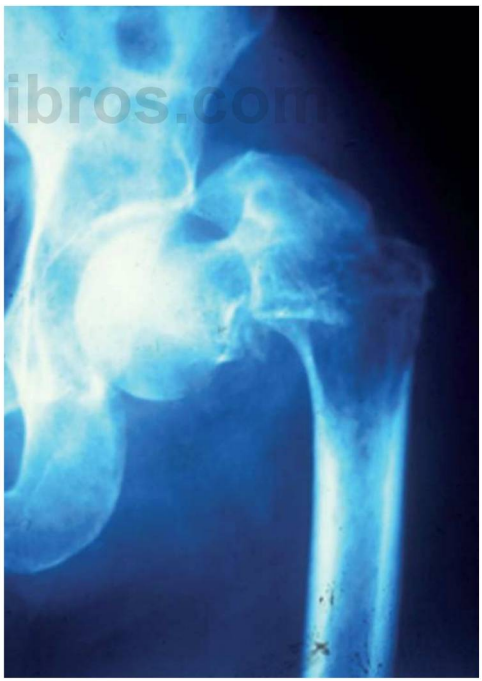

FIGURA 18.4
Fractura patológica de la extremidad proximal de fémur. Se observa la lesión lítica que afecta a esta zona del hueso, por donde se ha producido la fractura.

www.medilibros.com

© Elsevier. Fotocopiar sin autorización es un delito.

Se valorará la cirugía radical (amputaciones o desarticulaciones) en el caso de lesiones muy extensas y destructivas, cuando existan ulceraciones cutáneas y hemorragias externas, y en el caso de localizaciones muy distales. Los pacientes que se encuentran en fase terminal no son candidatos a la cirugía y siempre habrá que plantear las distintas indicaciones terapéuticas de manera individual.

2. TUMORES DE PARTES BLANDAS DEL APARATO LOCOMOTOR

2.1. Introducción

Los tumores de partes blandas del aparato locomotor, aunque son lesiones raras, son más frecuentes que los que afectan a los huesos. El número de casos benignos es de 300 por cada 100.000 personas. Suelen producirse al menos 100 casos benignos por cada 1 maligno y, si se tiene en cuenta que en EE. UU. se producen al año 7.000-8.000 casos de tumores malignos, el número de benignos al menos será de medio millón. Extrapolando estas cifras a España, podríamos decir que el número de casos benignos por año de estos tumores alcanzaría un total de 100.000, siendo el de malignos de alrededor de 1.000. En cuanto a las lesiones malignas, estas comportan el 1% de todos los tumores malignos del adulto y son, además, dos veces más frecuentes que las malignas primarias de los huesos. La mayoría de ellas tienen bases genéticas bien definidas.

2.2. Origen y clasificación

Los tumores de partes blandas del aparato locomotor provienen o se originan de diferentes tejidos conjuntivos muy heterogéneos (adiposo, fibroso, muscular, vascular, sinovial, etc.) y se clasifican en función de su agresividad histológica en dos grandes grupos: benignos y malignos. Estos últimos reciben también el nombre de «sarcomas de partes blandas» (tabla 18.2). Por otra parte, y de manera algo similar a lo que sucede en los tumores óseos, existe otro tipo de lesiones de partes blandas que son etiquetadas como «lesiones distróficas y seudotumorales», que suelen ser de naturaleza benigna y de las cuales se hará alguna referencia en este capítulo. Estas últimas lesiones afectan fundamentalmente a determinadas partes blandas de las articulaciones y, de manera especial, a la sinovial de las mismas, así como a las vainas sinoviales y a los tejidos musculares, y de entre ellas destacan el ganglión, la miositis osificante, la sinovitis vellosonodular y la condromatosis sinovial.

TABLA 18.2 Clasificación de los tumores de partes blandas según los tejidos de origen

Tejidos de origen	Benignos	Malignos
Fibroso	Fibroma Fibromatosis	Fibrosarcoma
Fibrohistiocítico	Fibrohistiocitoma benigno	Fibrohistiocitoma maligno
Adiposo	Lipoma	Liposarcoma
Muscular	Leiomioma Rabdomioma	Leiomiosarcoma Rabdomiosarcoma
Vascular	Hemangioma	Hemangiosarcoma Hemangiopericitoma
Sinovial	Tumor de células gigantes de tendones Tenosinovitis	Sarcoma sinovial

2.3. Aspectos generales: criterios de benignidad y malignidad

Como norma general, hay que admitir que, en principio, toda masa tumoral de tamaño pequeño (< 5 cm), poco o nada dolorosa, blanda, móvil y de localización subcutánea debería ser considerada benigna, mientras que aquellas que son grandes (> 5 cm), de consistencia firme, fijadas a planos profundos y situadas por debajo de las fascias tienen más posibilidades de ser malignas. Teniendo en cuenta la localización del tumor con relación a los planos fasciales, se consideran superficiales los situados por encima de la fascia (estas lesiones tienen un riesgo bajo de metástasis), mientras que los que invaden la fascia y los localizados por debajo de ella son lesiones profundas con elevado riesgo de aparición de metástasis. Conviene consignar, sin embargo, que algunas lesiones malignas, al menos al principio de su evolución, pueden cursar sin dolores. También existen excepciones con relación al tamaño y al asiento del tumor, ya que el sarcoma epitelial es pequeño y de localización superficial. Los dolores pueden tener diferente origen: por irritación perióstica, por compresión de elementos nerviosos adyacentes, por necrosis, por hemorragia y por infección de la lesión.

Un principio básico que debe tenerse en cuenta (igual que en los tumores óseos) es que, ante cualquier lesión de partes blandas sospechosa de ser un tumor, la biopsia es obligatoria. La biopsia debe realizarse guardando todos los principios básicos ya comentados cuando se describió la biopsia en el capítulo 17, «Tumores óseos». La biopsia con aguja fina es la técnica ideal, pero se necesitan una gran experiencia y una estrecha colaboración entre el anatomopatólogo y el cirujano. La biopsia incisional a «cielo abierto» sigue siendo la más utilizada y con ella se obtiene una importante cantidad de masa tumoral, lo que facilita el estudio al anatomopatólogo.

El pronóstico para las lesiones malignas, y en concreto la supervivencia de los pacientes, depende de una serie de factores. Estos factores son la edad, la presencia de recidivas, el tamaño, la localización, el grado histológico y la positividad de los márgenes de resección. El pronóstico se ensombrece en los casos de pacientes mayores de 50 años, en los tumores de tamaño superior a 5 cm, cuando la localización es profunda y cuando el grado histológico es elevado. A todos ellos hay que añadir la existencia de recidivas y la presencia de tejido tumoral en los márgenes de resección.

Una mayoría de estas lesiones (tanto benignas como malignas) asientan en las extremidades (el 65% de las benignas y algo más del 50% de los sarcomas), y son más frecuentes en la edad adulta que en la infantil, aunque determinados

www.medilibros.com

tipos preponderan durante las primeras edades, como es el caso del hemangioma y del rabdomiosarcoma, que son más frecuentes en niños.

2.4. Diagnóstico y exploración

La exploración de un paciente en el que se sospecha un tumor de partes blandas (tras la anamnesis) debe ir dirigida a identificar y valorar una serie de parámetros, tales como el tamaño de la lesión, su situación superficial o profunda, las características de su contorno, su consistencia (blanda o dura), si presenta o no fluctuación, su grado de movilidad tanto en el sentido transversal como en el longitudinal, la adherencia o no a planos profundos, la vascularización, el color de la piel que lo recubre, la temperatura y su comportamiento a la transiluminación que nos indicará si la lesión es sólida o quística. Se buscará también la posible existencia de lesiones multifocales y de adenopatías ganglionares. No se omitirá una exploración general de estos pacientes.

EXAMEN DE LABORATORIO

Es generalmente bastante inespecífico y sus datos son poco significativos. En los casos de infección de la lesión puede existir un aumento del número de leucocitos, así como cifras elevadas tanto de la velocidad de sedimentación globular como de la proteína C reactiva.

DIAGNÓSTICO POR IMAGEN

La *radiografía convencional* tiene interés por cuanto permite identificar la situación de la lesión tumoral, así como descartar una posible destrucción del hueso, una reacción perióstica o la existencia de focos de mineralización en el seno de los tejidos blandos tumorales. La aparición de imágenes de hiperdensidad a nivel muscular, así como de sombras de los tejidos blandos, nos pone en la pista de una posible lesión tumoral. La existencia de flebolitos es típica de los hemangiomas.

La *gammagrafía con cloruro de talio* muestra la actividad metabólica de las células tumorales, pero no logra diferenciar con claridad las lesiones benignas de las malignas, por lo que está siendo superada por la tomografía por emisión de positrones (PET).

La *TC* puede tener interés en los casos de lesiones con calcificaciones u osificaciones y cuando existen destrucciones de la cortical y fracturas. También es importante para detectar la posible presencia de metástasis pulmonares, ya que las metástasis de los sarcomas de partes blandas se localizan preferentemente en el pulmón.

La *ecografía* puede dar datos sobre si la lesión tumoral es de tipo sólido, de contenido líquido o de tipo mixto, así como precisar el tamaño y la situación superficial o profunda de la misma. Es más reveladora de datos en los casos de localización superficial. Las lesiones malignas aparecen como masas hipoecogénicas, mientras que las benignas muestran un patrón ecogénico.

La *RM* constituye el patrón oro en el diagnóstico por imagen de los tumores de partes blandas del aparato locomotor. Debido a su alta sensibilidad, con ella se logra una magnífica definición de la masa muscular, de los elementos fasciales y de la lesión tumoral, al determinar su tamaño, sus contornos y las relaciones con los compartimentos. Dependiendo del tipo de tejido tumoral, la intensidad de la imagen será diferente, de tal manera que, por ejemplo, los lipomas mostrarán imágenes de alta intensidad en T1 y T2, y los tumores musculares darán imágenes de intensidad más baja. Por lo que respecta a los tumores malignos, las imágenes suelen ser bastante heterogéneas. En el momento actual, con la RM no puede determinarse el tipo histológico de la lesión, así como si es benigna o maligna con cierta seguridad.

La *PET* consigue buenos datos sobre la actividad biológica y el metabolismo de estos tumores, y se ha observado que existe una relación entre la tasa metabólica de la glucosa y el tipo de agresividad de las lesiones malignas. Con la PET se puede determinar el grado del tumor y sirve para evaluar cuál es la respuesta a la quimioterapia, así como detectar posibles recidivas.

BIOPSIA

Se guardarán los mismos principios consignados para los tumores óseos y, como se indicó entonces, la biopsia siempre deberá ser realizada por el cirujano que se responsabilice del tratamiento definitivo. También en estos casos, la biopsia podrá ser «cerrada» o «abierta», cada una de las cuales tiene sus ventajas y sus inconvenientes (tabla 18.3).

TABLA 18.3 Desarrollo del proceso diagnóstico de los tumores de partes blandas del aparato locomotor

1. Etapa de diagnóstico de aproximación		
Presencia de masa tumoral		
Anamnesis y exploración Rx convencional-ecografía	< 5 cm-superficial-blanda ¿Benigna?	> 5 cm-profunda-sólida ¿Maligna?
2. Etapa de diagnóstico definitivo		
TC y RM de la lesión Estudio de extensión: Rx torax-TC de tórax Biopsia de la lesión		
3. Estadificación de la lesión y estrategia terapéutica		
Consenso multidisciplinar		

RM, resonancia magnética; Rx; radiografía; TC, tomografía computarizada.

© Elsevier. Fotocopiar sin autorización es un delito.

2.5. Estadificación

Se considera la existencia de tres estadios o categorías dentro de los tumores benignos. El estadio 1 comprende las lesiones latentes o inactivas, que en su mayor parte cursan sin manifestaciones clínicas. Un ejemplo de ellas sería el lipoma subcutáneo. El estadio 2 se corresponde con lesiones activas o en fase de crecimiento, las cuales, además, son sintomáticas. Los hemangiomas pueden mostrar estas características. Las lesiones encuadradas en el estadio 3 son las localmente agresivas, que invaden los límites anatómicos normales.

En cuanto a los sarcomas de partes blandas, se admiten cuatro estadios ordenados en función del grado histológico, del tamaño, de la profundidad de la lesión y de la existencia o no de adenopatías ganglionares y metástasis (tabla 18.4).

2.6. Tratamiento

TUMORES BENIGNOS

Muchas de estas lesiones solo requieren observación, con control de su evolución para poder detectar variaciones en su comportamiento clínico (aparición o aumento del dolor y aumento del tamaño principalmente). Dentro de este comportamiento se encuentran la mayor parte de los tumores integrados en el estadio 1. En el otro extremo se sitúan las lesiones que se corresponden con el estadio 3, las cuales van a necesitar una extirpación con amplia resección e incluso tratamientos complementarios.

La extirpación es el tratamiento habitual de estos tumores y está indicada en los casos con sintomatología (dolores y limitación funcional), por estética y ante posibles degeneraciones malignas. Los límites de la resección pueden ser marginales o amplios en función de la localización y extensión de la lesión.

TUMORES MALIGNOS (SARCOMAS DE PARTES BLANDAS)

En principio, el tratamiento tiene como objetivo la resección de la lesión con los márgenes de seguridad adecuados y si es posible la conservación del miembro afectado (cirugía de salvación del miembro). Los márgenes de resección en estos tumores deben ser amplios o radicales. En el caso de que esta resección no haya sido lo suficientemente amplia (al menos de 2-3 cm de margen), las tasas de recurrencia local suelen ser muy altas. No obstante, y a pesar de que la resección sea amplia, estas recurrencias pueden llegar a ser de hasta el 25%. La combinación de radioterapia pre- o postoperatoria ha de considerarse siempre como tratamiento asociado. En cuanto al tipo de radioterapia y sus modos de administración, se puede utilizar la radioterapia convencional externa pre- o postoperatoria, o bien la braquiterapia y la radioterapia intraoperatoria. La radioterapia estaría indicada, sobre todo, para casos de sarcomas de grado intermedio con márgenes contaminados y para los de alto grado en los que existan dudas acerca de si hay o no contaminación, aunque se haya realizado en ellos una resección ampliada. En los de alto grado, muestra un efecto muy positivo sobre la tasa de supervivencia y sobre la recurrencia local del tumor. La radioterapia se debería evitar en los sarcomas de bajo grado debido a las complicaciones secundarias que conlleva este tratamiento. La quimioterapia queda reservada para determinados tipos de sarcomas y suele tener exclusivamente un carácter paliativo; así, la más eficaz es la coadyuvante. Se admite que los pacientes que mejor responderían a la misma serían los adultos mayores de 65 años con tumores de gran tamaño (> 5 cm), de localización subfascial y que quedan incluidos en los estadios III o IV del sistema de estadificación. La quimioterapia tiene también su indicación en los casos de enfermedad metastásica.

2.7. Estudio sucinto de los principales tipos de tumores

TUMORES BENIGNOS

- **Lipoma.** Es el tumor mesenquimal más frecuente; aparece entre los 40 y los 60 años y predomina discretamente en el sexo femenino. Está bien vascularizado y formado por células grasas maduras y grandes. A veces incluye otros tejidos (fibroso, mucoide e incluso condroide). Macroscópicamente se presenta como una masa redonda o discoidea y de consistencia pastosa o quística. Algunas variantes son el angiolipoma, el lipoma de células fusiformes y el lipoma intramuscular (angiomiolipoma). El lipoma convencional se localiza principalmente en la espalda, los hombros y los brazos. El 5% de los casos son formas múltiples. Da pocos síntomas e incluso puede ser asintomático; su crecimiento es lento y sufre pocas modificaciones. En la radiografía convencional se muestra como una masa radiolúcida

TABLA 18.4 Estadificación de los tumores malignos de partes blandas

Estadio	Grado	Tamaño	Profundidad	Adenopatías	Metástasis
IA	Bajo	Pequeño (< 5 cm)	Superficial o profundo	No	No
IB		Grande (> 5 cm)	Superficial		
IIA	Bajo	Grande (> 5 cm)	Profundo	No	No
IIB	Alto	Pequeño (< 5 cm)	Superficial o profundo		
IIC		Grande (> 5 cm)	Superficial		
III	Alto	Grande (> 5 cm)	Profundo	No	No
IV	Cualquiera de las anteriores + metástasis			Sí o No	Sí

Modificado del System of the American Joint Committee on Cancer. Edge S, Byrd DR, Compton CC, Fritz AG, Greene FL, Trotti A. *AJCC Cancer Staging Manual*, 7th ed. New York: Springer, 2010.



FIGURA 18.5
Imagen clínica de un lipoma en el codo.

rodeada por tejidos de mayor densidad y que puede incluir en su seno pequeños islotes de tejido óseo. La RM revela imágenes hiperintensas típicas de la densidad de la grasa con o sin tabicaciones (septos fibrosos). El tratamiento del lipoma es su extirpación, que estaría indicada bien en el caso de que existan molestias, bien por cuestiones estéticas (figs. 18.5, e18.4 y e18.5).

- **Hemangioma.** Suponen el 7% de todos los tumores de los tejidos blandos. Aparecen como pequeños tumores de coloración roja, generalmente de localización subcutánea y que se observan sobre todo en edades infantiles. Existen dos variantes: 1) el hemangioma capilar, la más frecuente y que no es infiltrante, y 2) el hemangioma cavernoso, que sí tiene capacidad infiltrante. En ambos casos, el tratamiento es la extirpación quirúrgica, pero la forma capilar, que tiende a la regresión espontánea hasta en el 80% de los casos, solo debería ser tratada cuando representa importantes problemas estéticos.
- **Fibroma.** Dentro de este apartado deberían incluirse los fibromas propiamente dichos, así como la fascitis nodular y la fibromatosis; esta última puede ser superficial y de localización palmar y plantar. La neurofibromatosis es una lesión que no se corresponde con un auténtico tumor y se trata de un proceso hereditario de tipo displásico que afecta también al esqueleto y al tejido nervioso. La fascitis nodular es más bien una lesión seudotumoral caracterizada por una proliferación de fibroblastos. Otros tipos de fibromas específicos son: 1) el fibroma aponeurótico calcificante, que es un tumor raro que se localiza en los segmentos distales de las extremidades de niños y adolescentes; 2) el fibroma de la nuca, lesión también infrecuente y que aparece en adultos a nivel del área cervicodorsal como una masa de estructura fibrocolágena, y 3) el elastofibroma, que es más frecuente en las personas de edad avanzada y se localiza a nivel del espacio escapulotorácico.
- **Histiocitoma fibroso benigno.** Es un tumor de origen fibrohistiocítico que se localiza a nivel del tejido celular subcutáneo y de tejidos blandos profundos de las extremidades inferiores y del cuello principalmente, y que afecta sobre todo a varones en la edad media de la vida (20-40 años). En cuanto al tamaño, suelen ser pequeños cuando son superficiales, pero pueden llegar a sobrepasar los 5 cm cuando son profundos. En ocasiones infiltran los músculos y el tejido adiposo. Su tratamiento es la extirpación con suficiente margen de seguridad. El riesgo de recurrencia llega a porcentajes de hasta el 30% a pesar de realizar un tratamiento correcto.

TUMORES MALIGNOS (SARCOMAS DE PARTES BLANDAS)

- **Liposarcoma.** Dentro de los sarcomas de partes blandas es el segundo en frecuencia (18-20%) y puede alcanzar un gran tamaño. Aparece en adultos jóvenes, pero también puede hacerlo por encima de los 50 años de edad, y suele localizarse con más frecuencia en zonas profundas (por debajo de las fascias superficiales) de las extremidades inferiores (muslos y nalgas). En la mitad de los casos son formas mixoides de bajo grado de malignidad, mientras que las pleomórficas son muy agresivas y de mal pronóstico. El tratamiento es la extirpación con amplios márgenes y puede asociarse la radioterapia pre- o postoperatoria.
- **Histiocitoma fibroso maligno.** Es el más frecuente de los sarcomas de partes blandas (40% de todos ellos). Se observa generalmente en adultos varones por encima de los 50 años, se localiza en tejidos profundos de las extremidades inferiores y sobre todo en el muslo, presentándose como una masa de crecimiento lento poco o nada dolorosa. Existen diferentes tipos histológicos: mixoide, angiomatoide y estoriforme-pleomórfico, siendo este último el más frecuente. Suelen dar metástasis pulmonares y muy pocas veces linfáticas. El tratamiento es la resección ampliada (figs. e18.6-e18.8).
- **Rabdomiosarcoma.** Es frecuente en edades infantiles. Existen las formas embrionarias, alveolares y pleomórficas; estas últimas son las más frecuentes en las extremidades. Suele ser un tumor poco doloroso y en

© Elsevier. Fotocopiar sin autorización es un delito.

su crecimiento llega a alcanzar un gran volumen. El tipo pleomórfico se da sobre todo en adultos; es el patrón más frecuente. El tratamiento del rabdomiosarcoma es la extirpación con amplio margen, complementada con radio- o quimioterapia.

- **Leiomiosarcoma.** Su incidencia no supera el 7%, aunque en algunas series los porcentajes son más elevados. Aparece en adultos y personas de edad avanzada fundamentalmente. Existen formas muy bien diferenciadas y otras poco diferenciadas. Las localizaciones superficiales suelen tener mejor pronóstico.
- **Sarcoma sinovial.** Se observa en edades comprendidas entre los 15 y los 50 años, y en muchas series ocupa el tercer lugar en cuanto a frecuencia entre todos los sarcomas de partes blandas. Se distinguen dos patrones o subtipos histológicos: el monofásico y el bifásico. El primero de ellos se caracteriza por la presencia de células epiteliales o fusiformes, mientras que en el bifásico (el más frecuente) se encuentran los dos tipos celulares en diferente proporción. Excepcionalmente su origen es intraarticular y asienta sobre todo en las cercanías de la rodilla, así como en vainas y bolsas tendinosas de manos y pies. El 50% de los pacientes presentan dolores, que aparecen en algunos casos antes de que se detecte o se pueda palpar la tumoración. En las radiografías se muestran como masas más o menos redondeadas de moderada densidad, y en el 20% de los casos se observan calcificaciones focales, irregulares y pequeñas, dato que debe hacernos pensar en esta lesión. La tasa de recidivas es bastante alta, y al menos en el 50% de los casos se presentan metástasis, prevaleciendo las pulmonares. También, y en comparación con otros sarcomas, existe una alta incidencia de metástasis linfáticas. El tratamiento del sarcoma sinovial requiere una extirpación radical de la lesión, junto con radioterapia complementaria; la eficacia de la quimioterapia sigue siendo dudosa.
- **Sarcoma epitelioide.** Lesión rara que afecta preferentemente a adolescentes y jóvenes adultos varones. Se localiza en los segmentos distales de las extremidades y con más frecuencia en la mano; su localización es superficial. Su clínica es poco precisa y puede confundirse con un proceso infeccioso o inflamatorio. Presenta altas tasas de recurrencia (hasta del 80%) y metastatiza en pulmones y ganglios linfáticos. Se trata mediante resección ampliada y radioterapia (figs. e18.9-e18.11).

2.8. Lesiones seudotumorales y distrofias sinoviales

Algunas de estas lesiones son bastante frecuentes. La miositis osificante y sobre todo el quiste sinovial (ganglión) son de las más características (v. capítulo 13, «Afecciones quirúrgicas de los músculos y los tendones»). Aquí nos referiremos a las llamadas «distrofias sinoviales», que son básicamente dos: la sinovitis vellosonodular y la osteocondromatosis sinovial.

SINOVITIS VELLOSONODULAR

Es una distrofia que afecta a la sinovial articular, principalmente de la rodilla (60-70% de los casos) y de la cadera, así como a vainas tendinosas y bolsas serosas. La lesión es localmente destructiva y su origen es discutido, aunque se cree que es de tipo reactivo o inflamatorio. Algunos la consideran de origen neoplásico benigno. Afecta a los adultos entre la tercera y la cuarta décadas de la vida. Excepcionalmente puede malignizarse.

En cuanto a su extensión, se distinguen dos tipos diferentes de sinovitis, aunque ambos con lesiones histológicas muy similares: la sinovitis circunscrita, nodular o localizada, y la sinovitis difusa. El primer tipo se caracteriza por la existencia de una masa lobulada de entre 1 y 5 cm de tamaño, que se ve fundamentalmente a nivel de las vainas de los tendones de la mano a nivel de las articulaciones interfalángicas. En la forma difusa se encuentra afectada toda la sinovial por una proliferación vellosa de coloración rojiza, marrón o amarillenta oscura debido al depósito de hemosiderina. El proceso en las formas difusas provoca hipertrofia sinovial y derrame articular, hechos que provocan un aumento de la presión intraarticular, lo que daría lugar a lesiones osteocartilaginosas (quistes y erosiones óseas) que llegarían a destruir la articulación en fases avanzadas. En estas formas, es frecuente la tendencia a la recidiva. Clínicamente, el cuadro cursa con dolores de tipo mecánico, tumefacción crónica y limitación de los movimientos. La punción articular nos muestra un líquido hemático o serosanguinolento. La duración de los síntomas suele ser larga; a veces llega hasta los 3-4 años.

Las radiografías convencionales no suelen mostrar alteraciones, pero a veces se observa un aumento de densidad de los tejidos blandos a nivel de los sacos sinoviales anterior y posterior. Solo en los casos muy avanzados aparecen imágenes de erosiones y/o de geodas, y en fases finales, signos notables de artrosis. La ecografía detecta signos de engrosamiento sinovial y de la hiperemia existente, pero estos hallazgos son poco específicos. La RM nos define muy bien la localización y la extensión de las lesiones y nos ofrece datos en cuanto a los contenidos de hemosiderina y de grasa. Esta definición mejora sustancialmente cuando la RM se realiza con gadolinio.

El tratamiento de la sinovitis vellosonodular es fundamentalmente quirúrgico mediante la extirpación bajo cirugía artroscópica de los nódulos, en el caso de las formas localizadas, y con cirugía a cielo abierto, si se trata de formas difusas. Si la extirpación es completa, se logrará la curación, pero esto es difícil en las lesiones difusas, que tienden con cierta frecuencia a las recidivas, por lo que algunos autores proponen la realización de dobles abordajes para evitar las mismas. En los casos avanzados con signos de artrosis se valorarán los implantes articulares, que se acompañarán de una sinovectomía. La radioterapia y los isótopos radiactivos son eficaces en casos refractarios.

OSTEOCONDROMATOSIS SINOVIAL

Es un proceso poco frecuente que consiste en una metaplasia sinovial con caracteres de benignidad. Aparece bajo la forma de nódulos cartilaginosos y redondeados, lisos, de color blanco-amarillento y de un tamaño comprendido entre 1 y 6 mm de diámetro. El número de los mismos oscila desde unos pocos hasta un centenar e incluso hasta

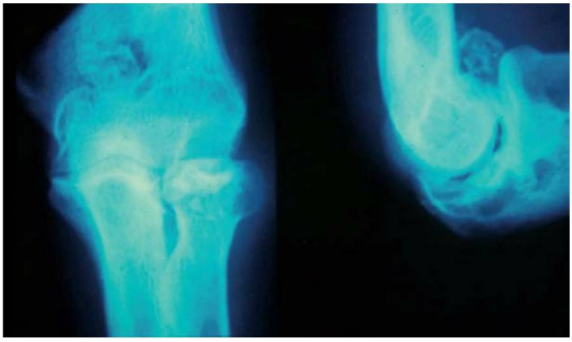

FIGURA 18.6
Radiografías anteroposterior y lateral de codo en las que se aprecian las lesiones características de una osteocondromatosis.

un millar. Estos nódulos se calcifican, se osifican y llegan a desprenderse de la membrana, de forma que quedan en la cavidad articular como cuerpos libres, también llamados «ratones articulares».

El proceso se presenta en adultos jóvenes (20-45 años de edad), más en varones que en mujeres, y afecta sobre todo a las articulaciones de la rodilla, de la cadera y del codo; generalmente es monoarticular. La clínica se caracteriza por la aparición de dolores mecánicos que no siempre están presentes, así como de tumefacción localizada o difusa de la articulación afectada. La movilidad suele estar limitada y es típica la presencia de bloqueos o seudobloqueos provocados por la interposición entre las superficies articulares de los nódulos cartilaginosos y existen derrames que generalmente no son hemáticos. Por palpación pueden detectarse los cuerpos libres; cuando estos son muchos, se tiene la sensación de palpar un saco de avellanas. La radiografía convencional no muestra al principio alteraciones, pero cuando los condromas se osifican se observan como imágenes redondeadas localizadas sobre todo en la región poplítea y que semejan anillos (fig. 18.6). La RM perfila con más claridad las lesiones condrales, permitiendo ver las lesiones no calcificadas e identificar la extensión del líquido sinovial. La artroscopia puede ser un método de diagnóstico definitivo. El tratamiento dependerá del número de osteocondromas existentes y del cuadro clínico. En principio, la abstención estaría indicada para los casos asintomáticos o con escasas manifestaciones clínicas. El tratamiento definitivo consiste en la extirpación de los cuerpos libres y la sinovectomía, bien bajo artroscopia o mediante cirugía abierta según las dificultades.

3. CONCLUSIONES

- Las lesiones metastásicas son los tumores malignos más frecuentes del esqueleto. Debe realizarse un correcto diagnóstico diferencial para diferenciarlos de un tumor primario e identificar el tumor de origen.
- Existen diversas opciones de tratamiento de las lesiones metastásicas en el hueso; de ellas, la radioterapia, los bisfosfonatos y la cirugía son las más utilizadas. La decisión terapéutica debe consensuarse por un equipo multidisciplinar.
- El aparato locomotor puede ser asiento de tumores de múltiples orígenes, dada la heterogeneidad de los tejidos que lo forman (adiposo, fibroso, muscular, vascular, sinovial, etc.). La RM es la prueba complementaria de referencia para el diagnóstico de estos tumores. En principio, los menores de 5 cm, poco o nada dolorosos, blandos, móviles y de localización subcutánea podrían ser considerados benignos.
- La adecuada caracterización del tumor será la base para un adecuado tratamiento, que puede ir desde la mera observación hasta resecciones radicales o incluso la amputación.
- El lipoma es el tumor mesenquimal más frecuente; el hemangioma tiende a la regresión espontánea en el 80% de los casos. El histiocitoma fibroso maligno es el sarcoma de partes blandas más frecuente. El rabdomiosarcoma es el sarcoma de partes blandas más frecuente en edades infantiles.

Lecturas recomendadas

Biermann JS, Holt GE, Lewis VO, Schwartz HS, Yaszemski MJ. Metastatic Bone Disease: Diagnosis, Evaluation and Treatment. Instr Course Lect 2010;59:593-606.
Chansky HA. Tratamiento quirúrgico de los tumores malignos de los tejidos blandos. En: Menéndez LR, editor. OKU. Actualizaciones en cirugía ortopédica y traumatología. Tumores osteomusculares. Barcelona: STM Editores; 2003. p. 247-58.
Damron TA, Beauchamp CP, Rougraff BT, Ward WG. Soft Tissue lumps and bumps. J Bone Joint Surg 2003;85-A(6):1142-55.
Frassica FJ, Frassica D. Aspectos generales de la enfermedad ósea metastásica. En: Menéndez LR, editor. OKU. Actualizaciones en cirugía ortopédica y traumatología. Tumores osteomusculares. Barcelona: STM Editores; 2003. p. 321-30.
Greene WB. Tumores y lesiones seudotumorales del sistema musculoesquelético. En: Netter FH, editor. Ortopedia. Barcelona: Masson; 2007. p. 163-92.
Lor Randall R. Tratamiento quirúrgico de los tumores benignos de los tejidos blandos. En: Menéndez LR, editor. OKU Actualizaciones en cirugía ortopédica y traumatología. Tumores osteomusculares. Barcelona: STM Editores; 2003. p. 259-70.
Majo Buigas J, Gracia Alegría I. Sarcomas de Partes Blandas. Sociedad Española de Cirugía Ortopédica y Traumatología. Manual de Cirugía

© Elsevier. Fotocopiar sin autorización es un delito.

Ortopédica y Traumatología SECOT. 2.ª ed. Madrid: Médica Panamericana; 2009. p. 425-8.
Rouleau PA, Wenger DE. Evaluación radiológica de la enfermedad ósea metastásica. En: Menéndez LR, editor. OKU. Actualizaciones en cirugía ortopédica y traumatología. Tumores osteomusculares. Barcelona: STM Editores; 2003. p. 331-42.
Sim FH, Frassica FJ, Frassica DA. Soft Tissue Tumors: Diagnosis, Evaluation and Management. J Am Acad Orthop Sur 1994;2:202-11.
Szendröi M, Sapi Z, Karlinger K, Papai Z. Diagnosis and Treatment of Soft Tissue Sarcomas. En: Benley G, editor. European Instructional Lectures 10. Berlín: Springer EFORT; 2010. p. 37-50.
Usabiaga Zarranz J. Tumores de partes blandas del aparato locomotor. En: Ferrández L, editor. Lecciones de Cirugía Ortopédica y Traumatología. Madrid: Acción Médica; 2005. p. 213-24.
Vigorita VJ. Metastatic Bone Disease. En: Vigorita VJ, editor. Orthopaedic Pathology. 2nd ed. Philadelphia: Lippincott Williams & Wilkins; 2008. p. 527-43.
Vigorita VJ. Soft Tissue Tumors. En: Vigorita VJ, editor. Orthopaedic Pathology. 2nd ed. Philadelphia: Lippincott Williams & Wilkins; 2008. p. 721-33.
Weiss SW, Goldblum JR. Enzinger & Weiss. Tumores de partes blandas. 5.ª ed. Barcelona: Elsevier; 2009.



FIGURA e18.1
Imagen de una pelvis completamente invadida por lesiones tumorales de tipo blástico.



FIGURA e18.2
Resonancia magnética de columna de un paciente afecto de lesiones metastásicas en la columna que desembocaron en una fractura patológica con afectación medular *(zona superior de la imagen).*

© Elsevier. Fotocopiar sin autorización es un delito.



FIGURA e18.3
Tratamiento mediante tornillo-placa deslizante de una fractura patológica de la extremidad proximal del fémur.



FIGURA e18.4
Imagen intraoperatoria de un lipoma. Macroscópicamente, los límites de la lesión están bien definidos, como suele ser habitual en las lesiones benignas.

www.medilibros.com



FIGURA e18.5
Misma tumoración que en la figura e18.4, donde se aprecia el tamaño en comparación con un bisturí.

© Elsevier. Fotocopiar sin autorización es un delito.

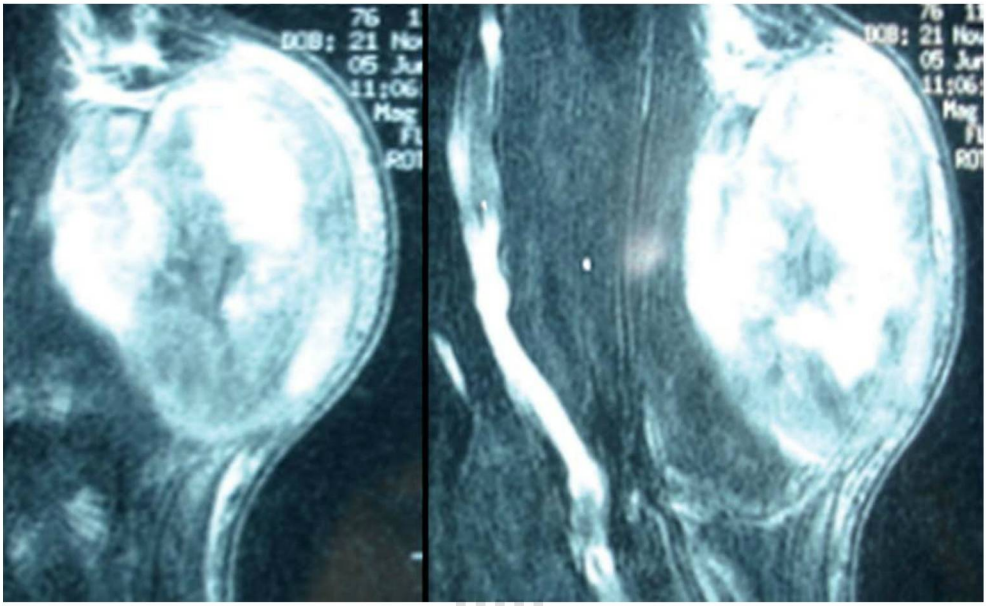

FIGURA e18.6
Resonancia magnética de un histiocitoma fibroso maligno.

www.medilibros.com



FIGURA e18.7
Procedimiento de toma de biopsia *tru-cut* de la lesión a nivel del codo de la figura e18.6. Se obtienen unos cilindros de tejido, que son enviados para su estudio anatomopatológico.



FIGURA e18.8
Pieza quirúrgica de la resección del tumor de las imágenes e18.6 y e18.7. Obsérvese cómo se ha realizado la resección en bloque, incluida la piel.

www.medilibros.com



FIGURA e18.9
Imagen clínica de un sarcoma epitelioide en el primer espacio interdigital.



FIGURA e18.10
Pieza quirúrgica del sarcoma epitelioide resecado del mismo paciente de la figura e18.9.

© Elsevier. Fotocopiar sin autorización es un delito.

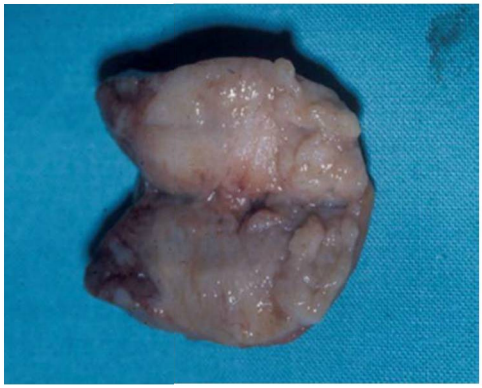

FIGURA e18.11
Detalle del mismo sarcoma epitelioide de las figuras e18.9 y e18.10.

AUTOEVALUACIÓN

1. Las metástasis óseas tienen como característica:
- **a.** Que se localizan con más frecuencia en la tibia.
- **b.** Que las que se localizan en los huesos de la mano proceden generalmente de adenocarcinomas de próstata.
- **c.** Que las que aparecen en la columna vertebral tardan en afectar al disco.
- **d.** Que siempre son lesiones líticas.
- **e.** Que las derivadas de carcinomas de mama ocupan el tercer lugar en frecuencia.

Respuesta correcta: c.

Respuesta razonada: Las metástasis que se localizan en la columna vertebral afectan con precocidad a la zona de los pedículos, por lo que la afectación discal aparece de forma tardía.

2. Con relación a las fracturas que asientan en los huesos con metástasis, es cierto que:
- **a.** Son más frecuentes las localizadas en el húmero.
- **b.** Nunca debe utilizarse cemento como suplemento estabilizador de las mismas.
- **c.** Puede estar indicada una estabilización profiláctica antes de su presentación.
- **d.** Los clavos endomedulares encerrojados no están indicados.
- **e.** Son ciertas las respuestas a y d.

Respuesta correcta: c.

Respuesta razonada: Las metástasis óseas representan un factor de riesgo para la aparición de una fractura patológica. El sistema de puntuación de Mirels valora el riesgo de aparición de la fractura de acuerdo a cinco criterios: localización, tipo de metástasis, tamaño en relación con la diáfisis y dolor, y cada uno se valora con 1 a 3 puntos. Cuando un paciente tienen una puntuación igual o mayor a 9 está indicada la realización de un enclavado profiláctico.

3. De las siguientes respuestas con relación a los tumores de partes blandas solamente una de ellas es correcta. ¿Cuál?
- **a.** El sarcoma sinovial excepcionalmente es extraarticular.
- **b.** Los hemangiomas de partes blandas suelen afectar sobre todo a los niños.
- **c.** Los lipomas son más frecuentes en partes blandas de la mano.
- **d.** El tamaño de la lesión no es un factor pronóstico para poder pensar si la lesión es de naturaleza benigna o maligna.
- **e.** La mayor parte de ellos se localizan en las extremidades superiores.

Respuesta correcta: b.

Respuesta razonada: Respecto de los tumores de partes blandas, una mayoría (tanto benignos como malignos) asientan en las extremidades, sobre todo en las inferiores (el 65% de las benignas y algo más del 50% de los sarcomas), y son más frecuentes en la edad adulta que en la infantil, aunque determinados tipos preponderan durante las primeras edades, como es el caso del hemangioma y del rabdomiosarcoma, que son más frecuentes en niños.

4. ¿Por qué se caracteriza la sinovitis vellosonodular?
- **a.** Su localización más frecuente es en el codo.
- **b.** Puede malignizarse con frecuencia.
- **c.** La forma localizada es típica en las vainas tendinosas del pie.
- **d.** La radioterapia puede ser eficaz en algunos casos.
- **e.** Si se hace cirugía, esta debe hacerse siempre a «cielo abierto».

www.medilibros.com

Respuesta correcta: d.

Respuesta razonada: Es una distrofia que afecta a la sinovial articular principalmente de la rodilla (60-70% de los casos) y de la cadera, así como a vainas tendinosas y bolsas serosas. La lesión es localmente destructiva y su origen es discutido, aunque se cree que es de tipo reactivo o inflamatorio. Algunos la consideran de origen neoplásico benigno. Afecta a los adultos entre la tercera y la cuarta décadas de la vida. Excepcionalmente puede malignizarse. El tratamiento consiste en la extirpación quirúrgica de la lesión, pudiendo emplearse radioterapia e isótopos radioactivos en casos refractarios.

© Elsevier. Fotocopiar sin autorización es un delito.

CAPÍTULO 19

Lesiones de los nervios periféricos

Carlos Resines Erasun

ÍNDICE DEL CAPÍTULO

1. **Introducción: fisiología** 195
2. **Mecanismos lesionales** 198
   - 2.1. Lesiones por compresión 198
   - 2.2. Lesiones por elongación o tracción 198
   - 2.3. Lesiones por sección nerviosa 198
3. **Clasificación de las lesiones de los nervios** 198
4. **Sintomatología** 199
5. **Exploración** 199
6. **Técnicas de reparación nerviosa** 200
7. **Pronóstico** 201
8. **Lesiones nerviosas periféricas más comunes del miembro superior** 201
   - 8.1. Lesiones del plexo braquial 201
   - 8.2. Lesiones de los troncos nerviosos del miembro superior de mayor prevalencia 203
9. **Lesiones de los troncos nerviosos del miembro inferior de mayor prevalencia** 205
   - 9.1. Meralgia parestésica. Síndrome del nervio femorocutáneo 205
   - 9.2. Lesión del nervio ciático 205
   - 9.3. Nervio tibial posterior. Síndrome del túnel tarsiano 206
10. **Conclusiones** 206

www.medilibros.com

OBJETIVOS DEL CAPÍTULO

- Conocer la estructura básica de los nervios para poder entender las distintas formas de lesión nerviosa.
- Conocer la clínica y la exploración física que hacen sospechar una lesión nerviosa y las pruebas complementarias para el diagnóstico definitivo.
- Introducir las distintas técnicas de reparación nerviosa y saber cuál utilizar según el tipo de lesión.
- Saber identificar una lesión del plexo braquial y diferenciar los distintos tipos de lesiones.
- Reconocer las lesiones nerviosas periféricas de los miembros superior e inferior más frecuentes en la práctica clínica, familiarizándose con la sintomatología y la exploración características.

1. INTRODUCCIÓN: FISIOLOGÍA

El epineuro es la capa de tejido conectivo que define la estructura macroscópica del nervio periférico.

En esta capa se pueden distinguir dos estructuras:

1. **Epineuro externo:** una zona circunferencial superficial de estructura condensada, que constituye la cubierta exterior del nervio.
2. **Epineuro interno:** rodea a modo de almohadilla los fascículos nerviosos permitiéndoles el desplazamiento entre ellos.

Estos tejidos, básicamente de colágeno, absorben la tensión longitudinal y parecen ser la fuente principal de la respuesta proliferativa que se inicia tras diversos tipos de lesiones, lo que confiere la máxima resistencia al estiramiento longitudinal del nervio.

El endoneuro es un material colágeno laxo que rodea cada uno de los axones dentro del fascículo perineural. El axón, su célula de Schwann y su vaina de mielina están rodeados por una delicada membrana de tejido fibroso.

El fascículo limitado por el perineuro es la unidad del nervio periférico más pequeña que puede identificarse en la cirugía. Se pueden distinguir tres capas: 1) la zona más superficial del perineuro, que se entrelaza con el epineuro; 2) la zona intermedia, compuesta de láminas concéntricas de células planas, y 3) la zona más profunda, una

© 2015. Elsevier España, S.L.U. Reservados todos los derechos

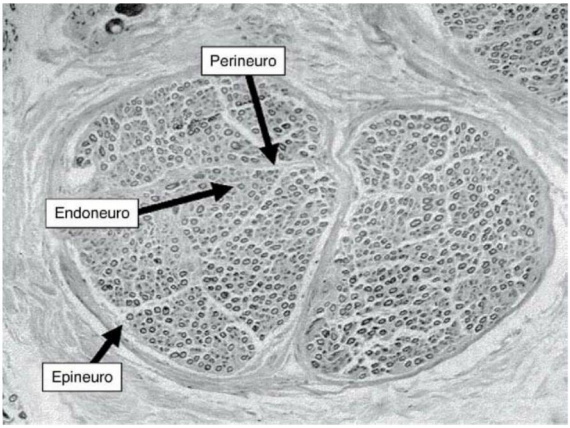

FIGURA 19.1
Imagen microscópica de una sección de nervio periférico. Se observan las tres envolturas nerviosas: de fuera adentro, el epineuro, el perineuro y el endoneuro.

capa monocelular de tipo mesotelial de uniones firmes (fig. 19.1).

El axón es la prolongación periférica de la neurona central. Todos los axones periféricos están asociados a la neuroglia o células de Schwann. A veces, varios axones pequeños son envueltos por las extensiones citoplásmicas de una sola célula de Schwann y carecen de vaina de mielina; en cambio, todos los axones grandes se encuentran mielinizados por una serie de células de Schwann exclusivas de ellos y dispuestas longitudinalmente. La célula de Schwann rodea al axón de manera espiral y concéntrica para formar la mielina. Este aislamiento, que facilita la conducción nerviosa, se compone de un 70% de colesterol (fosfolípidos) y de un 30% de proteínas. La unión entre una célula de Schwann y la siguiente se conoce como «nodo de Ranvier» (fig. 19.2).

www.medilibros.com

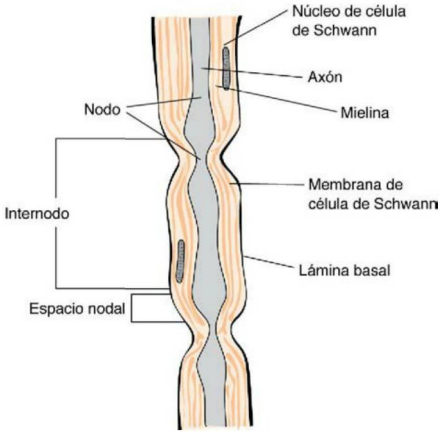

FIGURA 19.2
Anatomía básica de una fibra nerviosa mielinizada.

El axón está compuesto por un núcleo de axoplasma con neurofibrillas, mitocondrias, vesículas y microtúbulos rodeado por una membrana, el axolema.

Cuando se produce una sección transversal de un nervio, la zona proximal del axón se mantiene en relación con la neurona central. Como el transporte axoplásmico continúa, esta parte del axón mantiene su viabilidad (fig. 19.3).

En la zona distal al corte y al dejar de comunicarse el axón con la neurona precursora, este pierde su viabilidad. El axoplasma y la mielina son eliminados de los tubos endoneurales en lo que se denomina «degeneración walleriana» (fig. 19.4).

La entrada de calcio mina la degeneración del axoplasma y se reclutan macrófagos para que las células de Schwann que proliferan puedan digerir la mielina. Una vez completado el proceso, las células de Schwann comienzan a dividirse y a rellenar los huecos anteriormente ocupados por los axones, y forman la banda de Büngner, que sirve de sustrato ideal para la regeneración axónica.

Distalmente a la lesión quedaría un tubo endoneural ocupado por células de Schwann, las cuales habrían de recibir los brotes regenerativos del muñón axónico. Si el tubo endoneural no se encuentra interrumpido, los axones pasarán siguiendo el trayecto previo a la lesión y la recuperación funcional será completa. Si la lesión interrumpe el tubo endoneural, los axones producirán un gran número de ramificaciones amielínicas, las cuales progresarán hacia el cabo distal y formarán la unidad de regeneración.

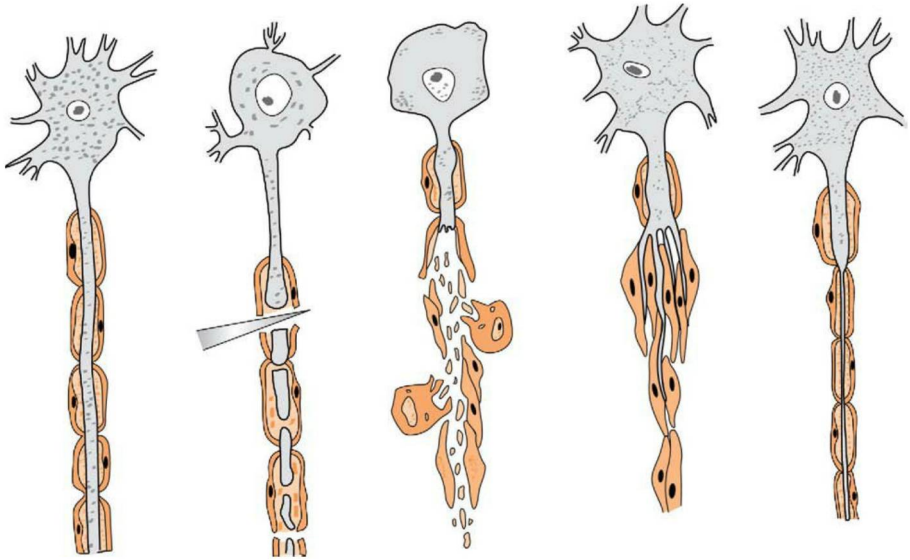

FIGURA 19.3
Degeneración y regeneración del axón mielínico. Visto *de derecha a izquierda;* la neurona normal, las células de Schwann se extienden a lo largo del axón; sección transversa del axón con degeneración granular del axoplasma y tumefacción neuronal, con núcleo excéntrico; los macrófagos penetran en el segmento degenerado, digiriendo la mielina y estimulando la proliferación de células de Schwann, y las células de Schwann proliferan hasta formar la banda de Büngner. El axón dañado ha producido varios brotes colaterales con una trayectoria distal —unidad regeneradora—, que viajan a lo largo de la banda de Büngner, dentro del tubo de la célula de Schwann.

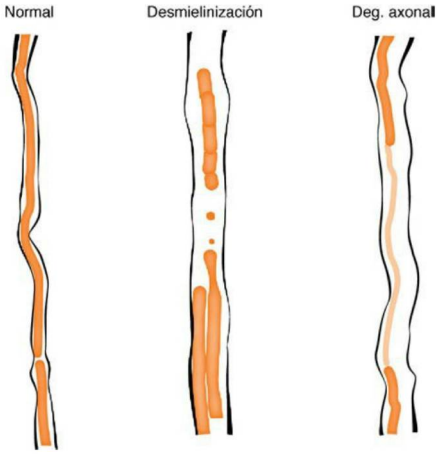

FIGURA 19.4
Degeneración walleriana. Estructura histológica.

© Elsevier. Fotocopiar sin autorización es un delito.

2. MECANISMOS LESIONALES

Las lesiones mecánicas de los troncos nerviosos pueden ser:

- **Cerradas:** compresión y tracción.
- **Abiertas:** heridas.

2.1. Lesiones por compresión

Es uno de los mecanismos lesionales que se observan con mayor frecuencia en la práctica corriente: compresión por posición inadecuada en el curso de una intervención quirúrgica, en un sujeto encamado, etc., por un agente patológico; callo de fractura; hernia discal; síndrome del túnel del carpo; compresión por torniquete, etc.

Las consecuencias clínicas de la presión dependen de la intensidad de la misma, de su tiempo de aplicación y de la superficie sobre la que actúa. Las fuerzas de gran magnitud aplicadas en zonas restringidas momentáneamente actúan por traumatismo directo (aplastamiento); las compresiones crónicas de intensidad moderada (síndrome del túnel del carpo, síndromes de los desfiladeros) lo hacen fundamentalmente por interferencia de la irrigación nerviosa. El mecanismo esencial es la isquemia local. Antes de las primeras 2 h no se produce, en general, más que un trastorno funcional reversible en el espacio de algunos minutos o días sin lesiones anatómicas. Después de este período de tiempo se instauran lesiones que pueden llegar hasta la interrupción completa de las fibras nerviosas sin rotura del armazón conjuntivo (axonotmesis) y se inicia una degeneración walleriana secundaria. Las condiciones locales de regeneración serán las mejores.

2.2. Lesiones por elongación o tracción

La elasticidad del nervio permite una elongación de hasta el 20% de su longitud antes de romperse.

Las lesiones por elongación difieren en su gravedad dependiendo de si es una elongación rápida, como en las lesiones cerradas del plexo braquial, o lenta, como la que puede producirse en los alargamientos de los miembros. La elongación nerviosa no conduce prácticamente nunca a la rotura del nervio. En ciertas condiciones puede ser causa del arrancamiento de las raíces, especialmente de las raíces anteriores a nivel de la médula. A excepción de este caso, jamás existe pérdida de continuidad de la vía nerviosa periférica, pero se hallan escalonados en una extensión de varios centímetros la rotura del aparato conectivo con una hernia del parénquima fuera de la vaina nerviosa y la formación de un seudoneuroma o un neuroma verdadero, de la rotura axónica, de isquemia o de hemorragia.

2.3. Lesiones por sección nerviosa

Las dos extremidades nerviosas se separan por retracción elástica y rápidamente se encuentran separadas por un nódulo fibroso. Las fibras en vías de regeneración no conducirán más que a la formación de un neuroma, sin rehabilitación del cabo distal.

3. CLASIFICACIÓN DE LAS LESIONES DE LOS NERVIOS

Seddon (1943) propuso una clasificación general pero de escasa aplicación clínica:

1. **Neurapraxia (interrupción fisiológica).** Los axones se encuentran intactos: la única lesión es la degeneración de las vainas de mielina. La conducción nerviosa es posible por encima y por debajo de la lesión, pero no a través de la misma. La recuperación espontánea es la regla. Esta lesión concuerda con la lesión de primer grado de Sunderland, el cual modifica la clasificación de Seddon en 1951.
2. **Axonotmesis de Seddon, concordante con el segundo grado de Sunderland.** Solamente están divididos los axones, mientras que los tubos endoneurales se encuentran íntegros, lo que garantizará que en su regeneración el axón siga su trayecto primitivo y pueda alcanzar sus terminaciones. Debido a la interrupción axonal existe degeneración walleriana distal al punto de lesión y proximal de un segmento que afecta uno o dos nodos de Ranvier. La pérdida motora y sensitiva inicialmente es total y aparecen atrofia muscular y fibrilaciones. Sucede en fracturas cerradas, luxaciones y lesiones por presión. Desde el punto de vista clínico, inicialmente es indistinguible de la neurotmesis, pero la recuperación espontánea suele producirse.
3. **Neurotmesis de Seddon, correspondiente al tercer grado de Sunderland.** Aunque «neurotmesis» significa «división del nervio», este término se aplica no solamente al nervio dividido en dos partes sino también a todo nervio que, manteniendo su integridad, se encuentra gravemente lesionado y puede regenerarse de manera espontánea. Se mantiene la continuidad del perineuro y de los fascículos. En el interior de estos, el edema y la hemorragia pueden obliterar el espacio por una reacción secundaria fibrosa que anule la eficacia de la regeneración, lo que resulta en una desorganización, debido a la lesión de los tubos endoneurales. La fibrosis puede obstruir ciertos tubos y hacer que los brotes tomen otras direcciones. La recuperación funcional se produce de forma tardía e incompleta.
4. **Neurotmesis de Seddon, correspondiente al cuarto grado de Sunderland.** Existe una interrupción del axón pero se mantiene la continuidad del tronco nervioso por integridad del epineuro. Los fascículos y el perineuro están interrumpidos, y la estructura, desorganizada. La degeneración retrógrada es muy importante. Junto con los brotes axonales se forma un abultamiento cicatricial denominado «neuroma en continuidad», observable también en el tercer grado y en las lesiones parciales.
5. **Neurotmesis de Seddon, correspondiente al quinto grado de Sunderland.** La pérdida de continuidad del tronco nervioso es total, lo que resulta acentuado por la retracción espontánea de los extremos.

Véase un resumen esquemático en el cuadro 19.1.

Cuadro 19.1 CLASIFICACIÓN DE LAS LESIONES NERVIOSAS

Neurapraxia (Seddon)/1.er grado (Sunderland)
- Interrupción fisiológica.
- Los axones se encuentran intactos.
- Degeneración de las vainas de mielina.
- La recuperación espontánea es la regla.

Axonotmesis (Seddon)/2.° grado (Sunderland)
- Axones divididos.
- Tubos endoneurales íntegros.
- Degeneración walleriana.
- Pérdida motora y sensitiva total.
- Suele producirse recuperación espontánea.

Neurotmesis (Seddon)/3.er grado (Sunderland)
- Nervio dividido.
- Se mantiene la continuidad del perineuro y de los fascículos.
- Reacción fibrosa que dificulta la regeneración.
- La recuperación es tardía e incompleta.

Neurotmesis (Seddon)/4.° grado (Sunderland)
- Axón interrumpido.
- Continuidad del tronco nervioso por integridad del epineuro.
- Degeneración retrógrada importante.
- Se forma abultamiento cicatricial: neuroma.

Neurotmesis (Seddon)/5.° grado (Sunderland)
- Pérdida total de continuidad.
- Retracción espontánea de los extremos.

4. SINTOMATOLOGÍA

Al producirse una lesión nerviosa a un determinado nivel, toda la actividad motora distal a la lesión se interrumpe, de modo que los músculos se paralizan y se vuelven atónicos. No hay síntomas generales. Los síntomas locales son anestesia y debilidad muscular distales a la lesión. Se debe sospechar una lesión nerviosa en todo tipo de herida suprayacente o próxima al trayecto conocido de un tronco nervioso o en determinadas fracturas y luxaciones (tercio distal del húmero, nervio radial, cabeza del peroné-nervio ciático poplíteo externo, o luxaciones; fractura-luxación de Monteggia interóseo posterior; cabeza humeral-circunflejo, etc.).

La lesión completa de un nervio periférico elimina la actividad refleja transmitida por ese nervio.

Asimismo, se producen alteraciones simpáticas, como pérdida de sudoración, que suele coincidir con el área de déficit sensorial.

En las lesiones completas y por debajo de ellas se produce inicialmente una vasodilatación con aumento del color rosado y de la temperatura; la extremidad se vuelve fría al cabo de 2 semanas, con coloración pálida y cianótica, y se presentan trastornos tróficos en las manos y los pies. La atrofia muscular no es inmediata, sino que tarda en manifestarse 2-3 semanas.

5. EXPLORACIÓN

La actitud del miembro puede ser indicativa de la lesión. Un pie caído puede indicar una lesión del nervio ciático poplíteo externo, o una mano caída, una lesión del nervio radial. El paciente no puede realizar ciertos movimientos, aunque la movilización pasiva puede ser completa. El tono y la potencia musculares desaparecen y se observa atrofia de los vientres musculares afectados.

La sensibilidad debe ser explorada; la prueba de discriminación táctil entre dos puntos en el territorio afectado es suficientemente fiable.

El signo del Tinel es orientativo y puede indicar el progreso axonal. Consiste en la percusión sobre el trayecto del nervio lesionado. El paciente percibe paresias sobre el trayecto del nervio pero no en la zona percutida. Basta con que se regeneren unas pocas de fibras sensoriales para que el signo del Tinel sea positivo, por lo que su positividad no puede ser interpretada como regeneración completa del nervio.

La valoración motora se debe hacer palpando los vientres musculares e inspeccionando la movilidad articular en los grupos correspondientes. La fuerza de contracción se valora mediante la escala de Daniels (cuadro 19.2).

La exploración electromiográfica es normal inmediatamente después de la lesión del nervio y las primeras alteraciones aparecen al cabo de 1-2 semanas. Dentro de las primeras 2 semanas se reconocen potenciales de fibrilación de denervación. Si estos potenciales de denervación no han aparecido al completarse la segunda semana, se considera que la lesión es de buen pronóstico. Las fibrilaciones permanecen durante un tiempo indefinido, hasta que el músculo se reinerva. Esto solo indica si el músculo está o no inervado.

La medición de la velocidad de conducción de un nervio es relativamente simple. Sobre el trayecto de un nervio superficial se aplican dos electrodos externos de estimulación y se implanta una aguja de registro en un músculo inervado

Cuadro 19.2 ESCALA DE DANIELS DE LA FUERZA MUSCULAR

5 Contracción muscular normal en comparación con el lado opuesto.
4 Movilidad completa contra la gravedad y contra resistencia.
3 Contracción muscular venciendo la gravedad pero no la resistencia.
2 Contracción muscular que no puede vencer la gravedad.
1 Movimiento fascicular del músculo.
0 Ausencia de contracción.

© Elsevier. Fotocopiar sin autorización es un delito.

por el nervio excitado. Al progresar la degeneración walleriana, se produce una falta de respuesta, que es la primera manifestación de la gravedad. Mediante estas pruebas y exploraciones se consigue determinar si existe una lesión nerviosa, conocer su grado, el nivel donde se ha producido y la evolución de la misma.

Existen una serie de factores que van a influir en la regeneración. El objetivo de la reparación del nervio periférico es el establecimiento del número máximo de conexiones funcionales entre las neuronas centrales y los órganos terminales periféricos. Este proceso tiene dos componentes: 1) desplazamiento de los axones desde la zona de sección transversal hasta la periferia, y 2) reinervación de los órganos terminales. La llegada de los axones a la periferia depende más de factores fisiológicos que de la microcirugía. El factor más importante es la edad. En los niños se puede restablecer una función normal, ya que existe una relación lineal entre la edad y la discriminación entre dos puntos hasta los 20 años. La gravedad de la lesión también tiene su importancia, porque determina la nutrición del nervio y su lecho, así como la cantidad de tejido nervioso que debe resecarse antes de proceder a la reparación o al injerto. Cuanto más proximal sea la lesión, peor pronóstico tendrá, al ser menos probable que los axones se alarguen hasta alcanzar la periferia.

El retraso entre la lesión y la reparación también influye en el resultado final. En general, la reparación debe ser precoz. Lo ideal es que se lleve a cabo dentro de las primeras 3 semanas. Cuanto mayor tiempo transcurra, menor será el grado de recuperación.

6. TÉCNICAS DE REPARACIÓN NERVIOSA

Se conocen dos técnicas fundamentales para la reparación terminoterminal del nervio:

1. **Suturas:**
   a. **Sutura epineural.** Tiene un carácter invasivo mínimo y proporciona un control limitado sobre la alineación de cada uno de los fascículos dentro del nervio. Los muñones proximales y dístales se cortan perpendicularmente al eje longitudinal del nervio y se unen a través de microsuturas colocadas en el epineuro externo. Los vasos epineurales y los patrones del grupo fascicular sirven para alinear los muñones (fig. 19.5).
   b. **Sutura interfascicular o perineural.** Es considerada por los cirujanos el tratamiento de elección en aquellas lesiones nerviosas limpias sin pérdida de sustancia nerviosa significativa. Para la realización de esta sutura, es obligatorio la utilización del microscopio. Se levanta el perímetro de cada extremo nervioso para inspeccionar y orientar los fascículos. Solamente es necesaria una sutura para cada fascículo; posteriormente se realiza una sutura epineural para evitar la posibilidad de desgarro de los fascículos (fig. 19.6).
2. **Injertos nerviosos:** toda solución de continuidad que no se puede cerrar oponiendo los extremos nerviosos, con una suave tensión, generalmente de 2-3 cm deberá ser tratada con un injerto nervioso interfascicular. Se disecan los grupos fasciculares de los muñones proximales y distal. Luego, se unen los grupos correspondientes uno a uno con los segmentos del injerto

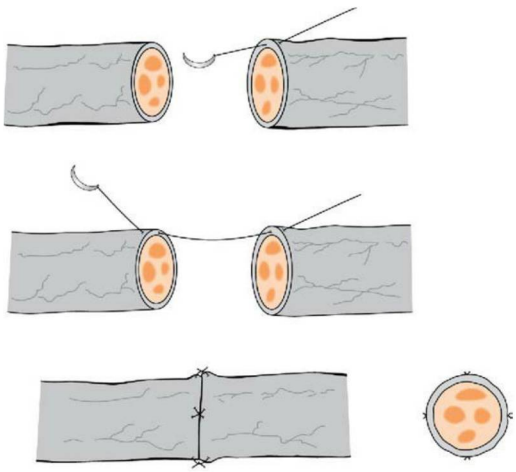

Sutura epineural

FIGURA 19.5
Representación esquemática de una sutura epineural.

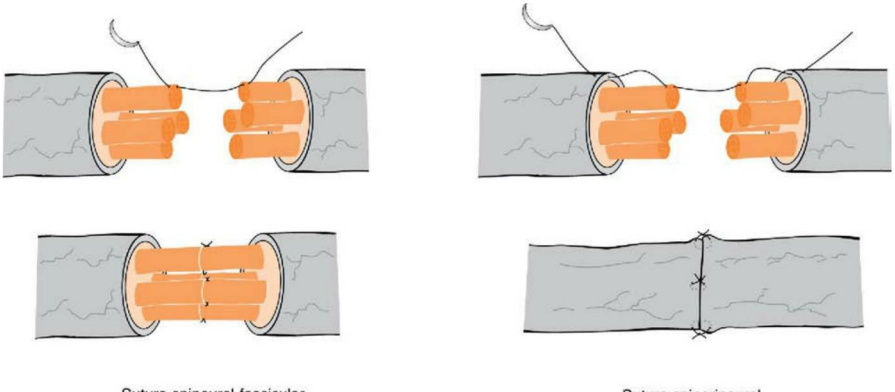

FIGURA 19.6
Representación de una sutura epineural-fascicular *(izquierda)* y de una sutura epiperineural *(derecha)*.

nervioso. Habitualmente se emplea el nervio sural. La sutura se protege de las tensiones mediante férulas y yesos durante un período de 2-3 semanas (fig. 19.7).

Cuando la lesión nerviosa es irreparable, se producen secuelas vegetativas sensitivas y motoras. Para el tratamiento de las secuelas motoras existen procedimientos estabilizadores que fijan la articulación en posición funcional, como la artrodesis glenohumeral en la parálisis del plexo braquial superior.

También pueden ser utilizadas las transferencias tendinosas para la corrección de una parálisis flácida, utilizando un grupo muscular que no esté paralizado para suplir la función del grupo paralizado. Deben ser utilizados músculos no antagonistas, con fuerza suficiente, ya que en la transposición tendinosa se pierde un punto en la gradación de Daniels y la ausencia de rigidez articular es prioritaria.

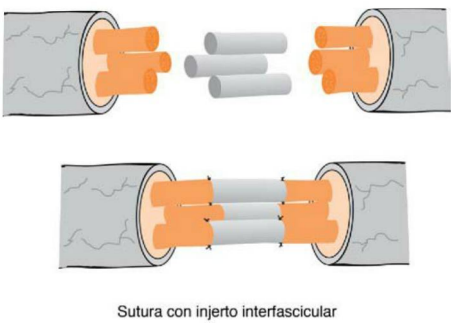

FIGURA 19.7
Representación de una sutura nerviosa con aporte de injerto interfascicular.

7. PRONÓSTICO

Existen una serie de factores que influyen en los resultados de la reparación nerviosa:

- **Tipo de lesión:** la neurapraxia siempre se recupera por completo; la axonotmesis se suele recuperar aceptablemente, y la neurotmesis tiene el peor pronóstico.
- **Nivel de lesión:** cuanto más alta sea la lesión, peor será el pronóstico, ya que a las lesiones que se dan cerca del cuerpo celular les sigue una degeneración retrógrada que puede producir muerte celular y disminución del potencial metabólico para la regeneración axónica.
- **Tipo de nervio:** los nervios motores o sensitivos se recuperan mejor que los mixtos debido a la menor posibilidad de confusión axónica.
- **Tamaño de la separación:** por encima de la distancia crítica de resección, la sutura no tiene éxito.
- **Edad:** el pronóstico es mejor en niños que en adultos.
- **Retraso en la sutura:** este es el factor adverso más importante. El momento idóneo para realizar la sutura es 3 semanas después del traumatismo. Si la reparación se retrasa por encima de los 18 meses, no valdrá la pena la cirugía, ya que no se producirá una recuperación motora de utilidad.

8. LESIONES NERVIOSAS PERIFÉRICAS MÁS COMUNES DEL MIEMBRO SUPERIOR

8.1. Lesiones del plexo braquial

RECUERDO ANATÓMICO

El plexo braquial está formado por las ramas anteriores de los nervios raquídeos C5-C6-C7-C8-T1. Se dice que el plexo está prefijado cuando recibe fibras abundantes de C4 y T1 y que está posfijado cuando recibe un débil contingente de C5 pero puede recibir un aporte suplementario de T2.

© Elsevier. Fotocopiar sin autorización es un delito.

Estas ramas forman tres troncos primarios:

1. **Tronco primario superior:** reunión de C5 y C6 con una anastomosis de C4.
2. **Tronco primario medio:** formado solamente por C7.
3. **Tronco primario inferior:** reunión de C8 y T1.

Cada tronco primario, se divide en una rama anterior y otra posterior. Estas ramas se anastomosan para formar los troncos secundarios:

- **Tronco secundario anteroexterno:** reunión de la rama anterior de los troncos primario superior y medio.
- **Tronco secundario anterointerno:** continuación de la rama anterior del tronco primario inferior.
- **Tronco secundario posterior:** reunión de las tres ramas posteriores de los tres troncos primarios.

Los troncos primarios se encuentran en el triángulo de los escalenos, delimitado por la cara superior de la primera costilla y los músculos escaleno anterior y medio. Los troncos secundarios se encuentran bajo el tercio medio de la clavícula, pasando medial e inferiormente a la coracoides.

Del tronco secundario anteroexterno salen el nervio musculocutáneo y la raíz externa del nervio mediano.

Del tronco secundario anterointerno se originarán la raíz interna del nervio mediano y el nervio cubital.

El tronco secundario posterior dará origen a los nervios radial y circunflejo.

La sintomatología de las lesiones del plexo braquial depende de la situación de la lesión y de la porción del plexo que participa en la misma (fig. 19.8).

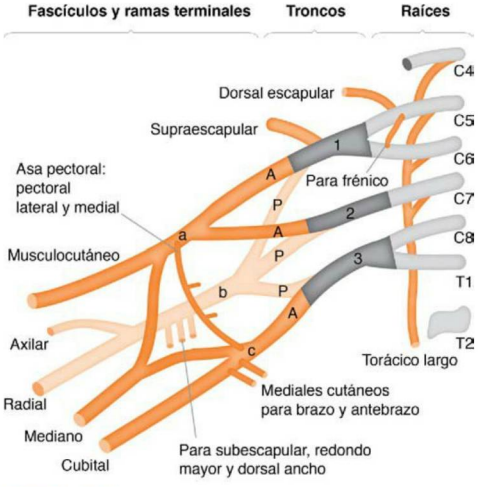

FIGURA 19.8
Esquema de la anatomía del plexo braquial 1, tronco superior; 2, tronco medio; 3, tronco inferior; A, división anterior del tronco; P, división posterior del tronco; a, fascículo lateral; b, fascículo posterior; c, fascículo medial.

ETIOLOGÍA DE LAS LESIONES DEL PLEXO BRAQUIAL

El plexo braquial puede resultar lesionado en traumatismos abiertos; el determinante más importante de la lesión es la violencia del agente traumático. Los agentes traumáticos cortantes, como cuchillos, bisturíes, cristales, etc., provocan una lesión nerviosa localizada dentro de la herida.

Puede ser lesionado, asimismo, por la formación del callo de fractura en lesiones de la primera costilla o por retracción cicatricial.

Generalmente, el plexo braquial resulta afectado indirectamente por tracción brusca del brazo, por lateralización extrema de la cabeza o por una fuerza violenta que desplaza el hombro inferiormente, como la distocia del parto o en traumatismos violentos debidos a accidentes de motocicleta. No es infrecuente que pueda producirse este tipo de lesiones en caso de luxación de húmero.

La lesión puede afectar a las raíces nerviosas, a los troncos primarios y a los troncos secundarios.

Estas lesiones pueden agruparse topográficamente en:

- **Lesiones supraclaviculares** (suponen el 75% de las lesiones). Son causadas por:
  - Mecanismo de tracción. como la parálisis obstétrica.
  - Heridas penetrantes.
  - Fricción o compresión asociadas a una primera costilla rudimentaria.
- **Lesiones infraclaviculares** (suponen un 25% de las lesiones). Son producidas por:
  - Lesiones asociadas a mecanismos de compresión o contusión, como en las luxaciones de hombro.
  - Heridas penetrantes.

El síndrome de lesión completa del plexo braquial es debido al aumento de las lesiones de motocicleta. En estos accidentes, el hombro tiende a descender bruscamente y a separarse de la cabeza hacia el lado opuesto, de forma que todas las raíces se ven afectadas, debido a un mecanismo de elongación de las mismas.

PATRONES COMUNES DE LA LESIÓN DEL PLEXO BRAQUIAL

- **Parálisis total del plexo braquial.** El miembro queda inerte. Todos los músculos del miembro superior están paralizados y sufren atrofia. Los reflejos osteotendinosos se encuentran abolidos. La sensibilidad tanto superficial como profunda desaparece en el miembro superior. Además, por lesión de la primera raíz dorsal, existe un síndrome de Claude Bernard-Horner.
- **Parálisis superior del plexo** (tipo Duchenne-Erb). Es la variedad más común de parálisis del plexo braquial. En ella se afectan las raíces de C5 y C6 o el tronco primario superior. Los músculos afectados más constantemente son el deltoides, el supraespinoso, el infraespinoso, el redondo menor y el braquial anterior. Los movimientos afectados, por tanto, serán la abducción por afectación deltoidea, la rotación externa por afectación

de los rotadores y la función del codo por parálisis de los bíceps braquial y braquial anterior. La actitud del miembro es característica: pende a lo largo del cuerpo, en rotación interna y pronación. Los reflejos bicipitales y estilorradial se encuentran abolidos.

- **Parálisis inferior del plexo** (tipo Dejerine-Klumpke). Esta variedad es mucho más rara; corresponde a lesiones de C8 y T. La musculatura afectada corresponde a todos los músculos intrínsecos de la mano y a los flexores de la mano y los dedos. El cuadro se asemeja al de una parálisis asociada del mediano y del cubital. Los trastornos de la sensibilidad se observan a lo largo del borde interno de la mano del antebrazo y del brazo. Es frecuente observar un signo de Claude Bernard-Horner.
- **Parálisis media del plexo.** Es excepcional. Corresponde a una lesión de las fibras procedentes de C7. Los músculos paralizados, en términos generales, son los que inerva el radial (extensores de codo, muñeca y dedos). El reflejo tricipital se encuentra abolido.
- **Lesiones de los troncos secundarios.** Es fácil deducir la sintomatología de las lesiones de los troncos secundarios de la estructura anatómica del plexo. Sus lesiones están constituidas por la suma de las lesiones de los nervios que nacen del plexo:
  - **Tronco anteroexterno.** Parálisis del nervio musculocutáneo (bíceps braquial, coracobraquial y braquial anterior: imposibilidad para la flexión del codo) y parálisis parcial del mediano. La sensibilidad está parcialmente alterada en la cara radial del antebrazo.
  - **Tronco anterointerno.** Parálisis del nervio cubital y de los músculos intrínsecos de la mano inervados por el nervio mediano.
  - **Tronco posterior.** Parálisis de los nervios circunflejo, radial y dorsal ancho. Existe imposibilidad para la extensión del codo, de la muñeca, del pulgar y de los dedos.

TRATAMIENTO

Tanto en el preoperatorio y el postoperatorio de los casos que vayan a ser sometidos a tratamiento quirúrgico como en los que no vaya a realizarse cirugía debe aplicarse un tratamiento basado en:

- Férulas y ortesis posicionales, colocando el hombro en abducción y anteversión, el codo en 90° de flexión, la muñeca en 20° de extensión, y el pulgar en anteposición y el resto de dedos en semiflexión.
- Movilización articular pasiva y activa.
- Protección de las zonas anestésicas.
- Control de los cuadros dolorosos.

Se conocen múltiples opciones quirúrgicas, como la reparación nerviosa, el injerto, la neurotización, la neurólisis, las transposiciones tendinosas, la artrodesis del hombro y la amputación. Por lo general, casi ningún paciente acepta la artrodesis o la amputación, si se dispone de otras alternativas. Los resultados del tratamiento quirúrgico son variables, pero la falta de uniformidad en la clasificación, el tratamiento y la valoración impide que se comparen los estudios al respecto. No obstante, la mayoría de los expertos coinciden en que debe intentarse la reconstrucción o la reparación del nervio lo antes posible, si se desea alcanzar una mejoría funcional. Hay evidencia de que la cirugía diferida temprana, practicada en la segunda o tercera semana, ofrece una mejor posibilidad de recuperación en los casos producidos por agentes traumáticos cortantes.

En las lesiones causadas por agentes traumáticos romos o por proyectiles se debe diferir el tratamiento, que requiere casi siempre un injerto.

En las lesiones posganglionares, grado 5 de Sunderland, el procedimiento de elección es la reconstrucción con injertos nerviosos, cuyo uso es siempre necesario para evitar la excesiva tensión de la sutura. Estos injertos se obtienen de los nervios sural, braquial cutáneo medial, cutáneo o antebraquial medial y de la rama dorsal del nervio radial. El orden de prioridades será: flexión del codo (mediante injertos de C5 y C6 al músculo cutáneo o la porción correspondiente del tronco externo), abducción y rotación externa del hombro, extensión del codo y flexión de los dedos.

La neurólisis, el injerto, la reparación y la neurotización dan unos resultados limitados y muchas veces imprevisibles, sobre todo en las lesiones supraclaviculares. En cambio, en enfermos con lesiones infraclaviculares, con estas técnicas quirúrgicas se suelen obtener mejores resultados, fundamentalmente de la flexión activa del codo y de la rotación externa del hombro. No obstante, en la mano los resultados son pobres, pues se obtiene una pinza débil y algún grado de sensibilidad, a menudo en forma de parestesia sin localización del tacto, que sirve como sensibilidad de protección.

booksmedicos.com

Cirugía paliativa de transposiciones musculares

Existen una serie de intervenciones destinadas a mejorar la función del hombro y del codo, indicadas solamente cuando las funciones sensitiva y motora distales son suficientes.

Para paliar la parálisis del hombro puede realizarse una artrodesis del mismo en posición funcional. A pesar de la artrodesis, persistirá cierto grado de movilidad de la extremidad, gracias al desplazamiento escapulotorácico. La transposición del trapecio al húmero (operación de Sacha) no ha dado buenos resultados. La operación de Steindler, transponiendo el origen de los flexopronadores del antebrazo a la diáfisis humeral con objeto de convertirlos en flexores de codo, suele dar buenos resultados si se realiza adecuadamente. También para conseguir la flexión del codo puede utilizarse la transposición del pectoral mayor u operación de Clark.

8.2. Lesiones de los troncos nerviosos del miembro superior de mayor prevalencia

NERVIO MEDIANO

El nervio mediano se lesiona con relativa frecuencia a nivel del antebrazo, especialmente por lesiones penetrantes, como las causadas por un cristal roto.

También puede lesionarse en fracturas de la extremidad distal del húmero y, raramente, en fracturas del cúbito y del radio, mientras que la lesión de este nervio es frecuente en la lesión isquémica de Volkmann.

© Elsevier. Fotocopiar sin autorización es un delito.

Sintomatología

La división completa del nervio mediano por encima del codo afecta a los flexores de la muñeca, de los dedos, de los pronadores redondo y cuadrado, del oponente del pulgar y del abductor del pulgar.

Desde el punto de vista sensitivo, su lesión se caracteriza por hipoestesia y parestesias en el pulgar índice y medio, además de en la mitad radial del cuarto dedo.

En las lesiones evolucionadas se aprecia atrofia de la eminencia tenar.

Diagnóstico

La actitud característica de la mano es la de atrofia de la eminencia tenar y la de rotación lateral del pulgar debido a parálisis del músculo oponente del pulgar.

El dedo primero pierde su capacidad de flexión y, cuando se ordena al paciente cerrar la mano, el pulgar e índice permanecen extendidos.

El nervio mediano es el «ojo» de la mano y, sin sensibilidad en un gran territorio de la misma, el pulgar y el índice, la mano es prácticamente inútil.

Pronóstico

Después de la sutura, los músculos de la eminencia tenar raramente se recuperan. La recuperación de cierto grado de sensibilidad al dolor y a la temperatura es frecuente.

Existen una serie de transposiciones tendinosas para conseguir una separación y oposición del pulgar, como son la inserción sobre el separador corto del pulgar del flexor superficial del segundo dedo o del extensor propio del índice o del palmar mayor.

Síndrome del túnel del carpo

La compresión del nervio mediano a nivel de la muñeca es el más común de los síndromes de atrapamiento de los nervios periféricos. Fue descrito por Paget en 1865. El túnel del carpo está formado por los huesos del carpo como base, estando el techo formado por el ligamento retinacular transverso, el cual se inserta en el escafoides, el trapecio, el pisiforme y el ganchoso. En este espacio no solamente se aloja el nervio mediano, sino que lo atraviesan los ocho tendones flexores de los dedos y el flexor propio del pulgar.

La causa de este síndrome solamente se entiende de manera parcial; la retención de líquido es el factor más importante causante de esta compresión. Es común, por tanto, en el embarazo, en la menstruación y en condiciones sistémicas que produzcan retención de líquido, como la insuficiencia cardíaca, el mixedema y el fracaso renal.

El caso más común es el de una mujer de mediana edad que presenta parestesias en los dedos segundo, tercero y cuarto. Por la noche, la sintomatología se exacerba y despierta a la paciente, debido a la sensación de quemazón y a las parestesias. Esta sintomatología mejora mediante sacudidas o masaje de la muñeca. Los dedos pueden hincharse, y el dolor y las parestesias pueden irradiarse proximalmente hasta el hombro. Mientras que esta es la historia típica de un síndrome del túnel del carpo, existen unos test que nos pueden ayudar en el diagnóstico:

- El signo de Phalen, o provocación de la sintomatología mediante la flexión de la muñeca durante 1 min.
- La presión digital sobre el ligamento transverso reproduce la sintomatología del paciente.
- El signo de Tinel, o percusión sobre el ligamento transverso, se utiliza a menudo como signo afirmativo.
- El test del esfigmomanómetro; si este se infla por encima de la presión sistólica, reproduce los síntomas en 1 min.

Mediante el electromiograma pueden determinarse las latencias distales sensitiva y motora (patológicas sin son mayores de 3,5 y 4,5 mm/s, respectivamente) y la velocidad de conducción sensitiva y motora (patológicas si son superiores a las contralaterales en más de 0,5 y 1 mm/s, respectivamente). El tratamiento definitivo del síndrome del túnel del carpo es la sección quirúrgica del ligamento transverso anterior del carpo.

NERVIO CUBITAL

Las lesiones del nervio cubital suelen producirse por heridas incisas en el antebrazo o por fracturas de la extremidad distal del húmero.

Sintomatología

En las lesiones que se producen por encima de la epitróclea, la parálisis afecta al cubital anterior, a la mitad medial del flexor profundo de los dedos, a los músculos de la eminencia hipotenar, a los interóseos, a los lumbricales mediales, al aductor del pulgar y al vientre profundo del flexor corto del pulgar. Los movimientos de abducción y aducción de los dedos se pierden, así como la aducción del pulgar, de tal manera que al paciente le es imposible sujetar un lápiz entre el pulgar y el índice.

La atrofia muscular de los interóseos produce la prominencia aparente de los tendones extensores (aspecto en «parrilla»). La atrofia del primer interóseo dorsal produce una excavación anterior entre el primer y el segundo metacarpianos. Asimismo, se objetiva un aplanamiento de la eminencia hipotenar. Las falanges proximales se encuentran extendidas, mientras que las medias y las distales se flexionan.

La sensibilidad se pierde en el borde cubital de la mano, el dedo quinto y la porción cubital del cuarto dedo.

La alteración funcional de la lesión del nervio cubital es escasa. La garra cubital puede ser mejorada mediante transposiciones tendinosas alrededor de la muñeca y de la mano.

Síndrome del túnel cubital

El nervio cubital penetra en un túnel a nivel del codo, formado por el surco epitroclear, la cara medial del olécranon y una banda fibrosa que puentea el origen del cubital anterior debido a su localización superficial. Se pueden producir con frecuencia lesiones por compresión externa. Esta compresión se puede producir en sujetos con nervio cubital hipermóvil, en pacientes anestesiados, en lesiones de béisbol, etc. Existen otras causas que actúan disminuyendo el tamaño del canal cubital, como el cúbito valgo en los niños, a menudo producido por fracturas, diabetes,

alcoholismo, etc. La compresión del nervio produce parestesias en el borde cubital de la mano, en el quinto dedo y en el medio cubital del cuarto dedo, y debilidad de la musculatura intrínseca. Un signo de Tinel, como en el síndrome del túnel del carpo, suele estar presente.

Puede ser comprimido proximalmente en la arcada de Struthers, una banda facial que se origina en el vasto medial del tríceps y se inserta en el tabique intermuscular.

El tratamiento quirúrgico de elección consiste en la descompresión y transposición anterior del nervio.

Síndrome del canal de Guyón

El nervio cubital puede encontrarse comprimido por el pisiforme, la apófisis del ganchoso o distalmente en el canal de Guyón.

La compresión a nivel del pisiforme produce una lesión mixta con flexión de los dedos cuarto y quinto, y pérdida de sensibilidad en los mismos. Si la compresión se produce a nivel de la apófisis del ganchoso se producirá parálisis de la musculatura intrínseca sin afectación sensitiva, y si la compresión es distal, pérdida de sensibilidad exclusivamente.

Las causas de este trastorno pueden ser múltiples: fractura del ganchoso, gangliones, artritis reumatoide, etc.

El electromiograma es fundamental para el diagnóstico.

El tratamiento conservador rara vez da resultado, por lo que es necesario el tratamiento quirúrgico, consistente en la apertura del ligamento anular de forma que el nervio quede expuesto hasta su bifurcación.

NERVIO RADIAL

El nervio radial es uno de los nervios periféricos que resulta lesionado con mayor frecuencia. Su íntima relación con el húmero explica su asociación con las fractura de este hueso. Si la lesión del nervio no se produce en el momento de la fractura, puede afectarse, sin embargo, durante el proceso de formación del callo. Asimismo, es relativamente frecuente su afectación durante el acto quirúrgico de osteosíntesis de los fragmentos fracturarios.

La parálisis afecta al grupo de músculos extensores de la muñeca, al pulgar y a los dedos, lo que da lugar a la característica mano caída. La sintomatología sensitiva es poco relevante y consiste en una zona triangular de anestesia en el dorso de la mano, sobre la zona del primer interóseo.

El diagnóstico de esta lesión es fácil. Debe recordarse que las articulaciones interfalángicas de los dedos se extienden debido a la acción de interóseos y lumbricales, y que son las articulaciones metacarpofalángicas las que se extienden debido a la acción de los músculos inervados por el nervio radial y que, debido a la falta de oposición de los lumbricales a nivel de la articulación metacarpofalángica, estos actúan como flexores.

El pronóstico de esta lesión en casos de fractura del húmero es globalmente bueno, ya que, por regla general, se trata de una neuropraxia o axonotmesis que se recupera de manera espontánea en el 90% de los casos a los 3-4 meses. La exploración quirúrgica debe retrasarse a partir de los 6 meses de producida la lesión, siempre que no existan signos electromiográficos de recuperación, que es el tiempo suficiente para que se produzca la recuperación de este tipo de lesión.

Los resultados de la sutura de este nervio son mejores que en la de los otros nervios periféricos y puede anticiparse algún tipo de recuperación en todos los grupos musculares con el paso del tiempo. Esto se debe a que la lesión se produce en el brazo, relativamente cerca de la médula y, por tanto, es de esperar una regeneración axonal potente: los axones no tienen que crecer un trayecto largo hasta inervar los músculos correspondientes, ya que probablemente solo existan uno o dos fascículos entre el hombro y el codo. En el caso de secuelas permanentes debidas a lesión del nervio radial, pueden obtenerse buenos resultados mediante la transposición del pronador redondo, del palmar mayor, del flexor *carpi radialis* y del *ulnaris* alrededor del borde radial o cubital a los extensores de la muñeca, del pulgar y de los dedos.

Síndrome del nervio interóseo posterior

La compresión del nervio radial distalmente al codo produce el síndrome del nervio interóseo posterior. Esta lesión impide al paciente la extensión del dedo pulgar y de las articulaciones metacarpofalángicas de los dedos.

El nervio interóseo posterior puede lesionarse en las luxaciones del codo, en la fractura-luxación de Monteggia, en la artritis reumatoide y en las bandas fibrosas como la arcada de Frohse. El tratamiento de elección es la liberación del nervio radial a nivel del codo.

9. LESIONES DE LOS TRONCOS NERVIOSOS DEL MIEMBRO INFERIOR DE MAYOR PREVALENCIA

9.1. Meralgia parestésica. Síndrome del nervio femorocutáneo

El nervio femorocutáneo es un nervio sensitivo, derivado de las raíces de L2 y L3 que se introduce en la parte proximal del muslo a través de una apertura formada por la inserción del ligamento inguinal en su unión con la espina ilíaca anterosuperior. La compresión en este punto de entrada causa sensación de quemazón y parestesias en la cara anterolateral del muslo. Es frecuente en pacientes obesos o que utilicen cinturones o ropas muy apretadas.

El tratamiento es conservador y el proceso, en la mayoría de los casos, se resuelve mediante inyecciones con esteroides. En general, los síntomas ceden transcurrido un tiempo. En los casos rebeldes al tratamiento, puede estar indicada la revisión quirúrgica del nervio.

9.2. Lesión del nervio ciático

El nervio ciático puede resultar lesionado en heridas profundas del muslo y asociadas a traumatismos del acetábulo (20% de los casos) o bien yatrogénicamente en el transcurso de una osteosíntesis de fractura de acetábulo o durante

© Elsevier. Fotocopiar sin autorización es un delito.

la inserción de una prótesis total de cadera —más frecuente en abordajes posteriores— (5% de los casos).

Si la lesión es completa, se produce una parálisis de todos los músculos por debajo de la rodilla. En las lesiones parciales, lo más común es que el nervio afectado sea el ciático poplíteo externo.

La reparación de la lesión del tronco del nervio ciático no suele dar resultado desde el punto de vista de la recuperación motora, aunque puede recuperarse algo de sensibilidad, necesaria para la prevención de úlceras por decúbito en el pie.

NERVIO CIÁTICO POPLÍTEO EXTERNO

El nervio ciático poplíteo externo inerva los músculos tibial anterior, extensor largo de los dedos, extensor largo del dedo gordo, extensor corto de los dedos y peroneos. La lesión suele localizarse en la zona en que este nervio rodea la cabeza del peroné, al encontrarse prácticamente suelo subcutáneo. Puede resultar afectado en las luxaciones de cadera, debido a que, al encontrarse prácticamente anclado en el túnel peroneo, puede sufrir un mecanismo de elongación. Asimismo, puede afectarse en las luxaciones posteriores de rodilla o por traumatismos que produzcan un varo forzado de dicha articulación. Están descritos mecanismos de compresión posicionales de este nervio, tales como cruzarse una pierna sobre otra en posición de sedestación, por hiperflexión de rodilla o por el uso de vendajes compresivos.

Su parálisis produce una flexión plantar e inversión del tobillo. El paciente camina con una marcha en estepaje, elevando el pie para permitir que los dedos no tropiecen con el suelo.

En los casos de sección del nervio, la reparación termino-terminal solamente obtiene un 36% de resultados aceptables.

El tratamiento consiste en rehabilitación y utilización de una ortesis que evite el pie caído como alternativa al tratamiento quirúrgico. Puede recurrirse a la transposición del tendón del músculo tibial posterior a través de la membrana interósea y su inserción en la cuña media en el dorso del pie según la técnica de Bart.

9.3. Nervio tibial posterior. Síndrome del túnel tarsiano

Se debe a la compresión de este nervio en el retináculo flexor que forma un túnel osteofibroso con la parte distal de la tibia, el calcáneo y el astrágalo. Este atrapamiento produce dolor y sensación de quemazón en la planta del pie. El signo de Tinel es positivo. Las causas de este síndrome son múltiples, como tendinitis del flexor *hallucis longus*, deformidad en valgo del pie, factores endocrinos, traumatismos, varices, etc. Las molestias aumentan con la actividad y mejoran con el reposo.

El tratamiento ortopédico consiste en la utilización de férulas, modificaciones del calzado, antiinflamatorios e inyecciones locales de corticoides. Si los síntomas persisten, la liberación quirúrgica del retináculo flexor da buenos resultados.

10. CONCLUSIONES

- Los nervios se componen estructuralmente de epineuro, perineuro, endoneuro y axón. El fascículo limitado por el perineuro es la unidad del nervio periférico más pequeño que puede identificarse en la cirugía. Según qué capa nerviosa se lesione aparecerá un tipo de lesión u otra.
- La lesión nerviosa se manifiesta como dolor de características neuropáticas, así como pérdida de sensibilidad y fuerza. La escala de Daniels permite valorar el grado de fuerza muscular. La electromiografía es la prueba complementaria de elección ante una lesión nerviosa.
- Las opciones terapéuticas varían desde el tratamiento conservador (la gran mayoría de lesiones nerviosas se recuperan con el tiempo) hasta los injertos nerviosos, utilizados cuando los extremos nerviosos lesionados distan más de 2-3 cm.
- La lesión del plexo braquial puede manifestarse de muchas maneras según los fascículos que estén afectados. Si el tratamiento directo no es posible, se pueden realizar procedimientos paliativos para mejorar la función del miembro afecto.
- La neuropatía periférica más frecuente es el síndrome del túnel carpiano, que supone la compresión del nervio mediano a nivel de la muñeca (en el túnel carpiano). Otras neuropatías periféricas de interés son la del nervio ciático poplíteo externo, por ser muy superficial en la cabeza del peroné, o la del nervio ciático, que puede resultar lesionado yatrogénicamente al implantar una prótesis de cadera.

Lecturas recomendadas

Casañas Sintes J, Serra Catalán J. Mecanismos lesionales y regeneración nerviosa. En: SECOT, editor. Manual de Cirugía Ortopédica y Traumatología. Madrid: Médica Panamericana; 2004. p. 386-98.

Gomar Sancho F, Silvestre Muñoz A. Síndromes canaliculares de los miembros. En: SECOT, editor. Manual de Cirugía Ortopédica y Traumatología. Madrid: Médica Panamericana; 2004. p. 401-9.

Laplane D. Diagnóstic des lesions nerveuses peripheriques. París: J. B Bailliere et Fils; 1973.

López Prats F. Lesiones nerviosas periféricas. Lesiones canaliculares. En: Fernández L, editor. Lecciones de Cirugía Ortopédica y Traumatología. Madrid: Acción Médica; 2005. p. 263-82.

Munuera L. Fisiopatología de los nervios periféricos. En: Munuera L, editor. Introducción a la Traumatología y Cirugía Ortopédica. Madrid: Mc Graw-Hill Interamericana; 2002. p. 122-33.

Salter RB. Trastornos de las raíces nerviosas espinales y los nervios periféricos. En: Salter RB, editor. Trastornos y lesiones del sistema músculo-esquelético. Barcelona: Masson; 2000. p. 356-71.

Jobe MT, Martínez SF. Lesiones de los nervios periféricos. En: Canale ST, Beaty JH, editores. Campbell Cirugía Ortopédica. 11.ª ed. Barcelona: Elsevier España; 2010. p. 3635-704.

www.medilibros.com

AUTOEVALUACIÓN

1. ¿Cuál de las siguientes es la lesión nerviosa con menos probabilidades de recuperación?
- **a.** Axonotmesis.
- **b.** Neurotmesis.
- **c.** Neurapraxia.
- **d.** Ninguna lesión nerviosa es recuperable hoy día.
- **e.** Depende del tiempo transcurrido entre la lesión y la reparación.

Respuesta correcta: b.

Respuesta razonada: La neurapraxia siempre se recupera por completo; la axonotmesis se suele recuperar aceptablemente, y la neurotmesis tiene el peor pronóstico.

2. En la parálisis de Erb (parálisis obstétrica superior) existe una deformidad del miembro que se mantiene en posición característica. ¿Cuál de las siguientes posiciones es errónea?
- **a.** El codo se mantiene en flexión.
- **b.** El codo se mantiene en extensión, y el hombro, en rotación interna.
- **c.** La muñeca se encuentra flexionada.
- **d.** La muñeca se encuentra pronada.
- **e.** Los dedos se encuentran flexionados.

Respuesta correcta: a.

Respuesta razonada: La parálisis de Erb es la variedad más común de parálisis del plexo braquial y en ella resultan afectadas las raíces de C5 y C6. Los músculos afectados más constantemente son el deltoides, el supraespinoso, el infraespinoso, el redondo menor y el braquial anterior. Los movimientos afectados, por tanto, serán la abducción por afectación del deltoides, la rotación externa por afectación de los rotadores y la función del codo, que se mantiene en extensión por parálisis del bíceps braquial y del braquial anterior.

3. ¿Cuál de los siguientes músculos no se encuentra inervado por el nervio radial?
- **a.** El bíceps braquial.
- **b.** El supinador largo.
- **c.** El primer radial.
- **d.** El tríceps.
- **e.** El segundo radial.

Respuesta correcta: a.

Respuesta razonada: El bíceps braquial se encuentra inervado por el nervio musculocutáneo.

4. Ante un paciente con fractura-luxación de Monteggia de tipo 2 de Bado, ¿qué lesión nerviosa se puede esperar?
- **a.** Lesión del nervio mediano.
- **b.** Lesión del nervio cubital.
- **c.** Lesión del nervio interóseo posterior.
- **d.** Lesión del nervio interóseo anterior.
- **e.** Lesión del nervio axilar.

Respuesta correcta: c.

Respuesta razonada: La fractura-luxación de Monteggia es una fractura del cúbito a nivel proximal asociado a una luxación radiocubital proximal. En el tipo 2 de Bado, la angulación de la fractura es posterior, por lo que puede resultar lesionada la rama interósea posterior del nervio radial, que se encarga de la extensión de la muñeca y de los dedos.

5. En un paciente al que se le practica un reemplazamiento total de cadera y que en el postoperatorio se pone de manifiesto un déficit de extensión de la rodilla, ¿qué nervio puede encontrarse afectado?
- **a.** Nervio ciático.
- **b.** Nervio tibial.
- **c.** Nervio obturador.
- **d.** Nervio femoral.
- **e.** Nervio peroneo común.

Respuesta correcta: d.

Respuesta razonada: El nervio femoral o crural se puede ver afectado durante la cirugía protésica de cadera, normalmente de forma indirecta, por colocación errónea de los separadores en la pared anterior del acetábulo. Clínicamente, se manifiesta por pérdida de fuerza para la extensión de la rodilla por afectación del cuádriceps.

© Elsevier. Fotocopiar sin autorización es un delito.

SECCIÓN II

Miembro superior

Coordinador: Fernando Marco Martínez

ÍNDICE DE LA SECCIÓN

20. Patología no traumática del hombro 208
21. Traumatismos de la cintura escapular, el extremo proximal del húmero y la diáfisis humeral. Inestabilidad glenohumeral 220
22. Traumatismos de la región del codo y del antebrazo 237
23. Traumatismos de la muñeca y la mano, y otras afecciones quirúrgicas de la mano 248

www.medilibros.com

CAPÍTULO 20

Patología no traumática del hombro

Fernando Marco Martínez

ÍNDICE DEL CAPÍTULO

1. **Introducción: concepto y clasificación** 208
2. **Lesiones del manguito rotador y síndrome doloroso subacromial** 209
   - 2.1. Recuerdo anatómico y biomecánico 209
   - 2.2. Etiología y patogenia 210
   - 2.3. Incidencia 211
   - 2.4. Anatomía patológica 211
   - 2.5. Clínica y diagnóstico 211
   - 2.6. Tratamiento 213
3. **Síndrome del hombro congelado o rígido** 213
   - 3.1. Epidemiología 214
   - 3.2. Etiopatogenia 214
   - 3.3. Clínica y diagnóstico 214
   - 3.4. Tratamiento 215
4. **Tendinitis calcificante** 215
   - 4.1. Etiopatogenia 215
   - 4.2. Clínica y diagnóstico 216
   - 4.3. Tratamiento 217
5. **Lesiones del tendón largo del bíceps** 217
   - 5.1. Recuerdo anatómico y biomecánico 217
   - 5.2. Fisiopatología y clasificación 217
   - 5.3. Clínica y diagnóstico 218
   - 5.4. Tratamiento 218
6. **Conclusiones** 218

www.medilibros.com

OBJETIVOS DEL CAPÍTULO

- Reconocer el dolor de hombro como frecuente y originado por múltiples etiologías.
- Comprender la acción del manguito rotador como estabilizadora e imprescindible para la correcta acción del deltoides en la elevación del brazo.
- Entender el origen heterogéneo y multifactorial del síndrome doloroso subacromial.
- Apreciar la variabilidad clínica de las presentaciones de las lesiones del manguito rotador en relación con el tipo de rotura.
- Poder efectuar el diagnóstico clínico de un cuadro de capsulitis adhesiva.
- Apreciar la evolución natural de la tendinitis calcificante del manguito rotador.
- Valorar la asociación de la patología de la porción larga del bíceps (PLB) con la propia del manguito rotador.

1. INTRODUCCIÓN: CONCEPTO Y CLASIFICACIÓN

El hombro doloroso es la tercera causa más frecuente de consulta musculoesquelética en atención primaria. La prevalencia de este dolor en la población general se estima que es del 6-11% en menores de 50 años y del 16-25% en los mayores de esa edad. El dolor de hombro puede ser debido a múltiples etiologías, tanto locales como alejadas, lo que refleja su papel de encrucijada anatómica. Podemos distinguir inicialmente dos grandes grupos (cuadro 20.1). Los procesos intrínsecos tienen su origen en la alteración anatómica o funcional de las estructuras del hombro tanto articulares como periarticulares. Los procesos extrínsecos pueden provocar dolor irradiado al hombro debido a la lesión de estructuras cercanas al mismo o bien dolor referido al hombro como manifestación de alteraciones viscerales distantes. En este capítulo revisaremos los procesos intrínsecos de mayor relevancia, centrándonos en los de las partes blandas periarticulares por su extremada frecuencia en la clínica diaria.

© 2015. Elsevier España, S.L.U. Reservados todos los derechos

Cuadro 20.1 CLASIFICACIÓN ETIOLÓGICA DEL HOMBRO DOLOROSO

Procesos intrínsecos

Osteoarticulares (10%)
- Glenohumerales (artritis, artrosis, tumores, osteonecrosis, etc.).
- Acromioclaviculares (traumatismos, artrosis, etc.).
- Escapulotorácicos (fibrositis, bursitis, etc.).

Partes blandas periarticulares (90%)
- Lesiones del manguito rotador y síndrome doloroso subacromial.
- Capsulitis adhesiva o retráctil (síndrome del hombro congelado).
- Tendinitis calcificante.
- Lesiones del tendón largo del bíceps.

Procesos extrínsecos

Dolor irradiado
- Lesiones de la columna cervical (traumatismos, cervicoartrosis, procesos inflamatorios, discopatías, tumores, alteraciones posturales).
- Procesos neurológicos: intradurales (siringomielia, tumores intramedulares, meningitis, etc.); radiculares (tumores extradurales, radiculitis, síndromes compresivos, etc.), y periféricos: neurovasculares (síndromes de la salida torácica) e invasivos (tumor de Pancoast).

Dolor referido
- Procesos cardiovasculares (patología coronaria, aneurismas aórticos, etc.).
- Procesos mediastínicos (tumores, lesiones esofágicas, etc.).
- Procesos viscerales subfrénicos (hepatopatías, abscesos subfrénicos, etc.).

2. LESIONES DEL MANGUITO ROTADOR Y SÍNDROME DOLOROSO SUBACROMIAL

Las lesiones sintomáticas del manguito rotador se traducen en dolor de hombro, que se agrava con el uso del brazo a la altura y por encima del hombro. Este cuadro clínico se denomina «síndrome de dolor subacromial» o «síndrome de atrapamiento» *(impingement)*.

El dolor puede venir causado por un continuo de procesos que van desde la inflamación tendinosa, la bursitis subacromial y las roturas parciales del manguito hasta la rotura completa y, en ocasiones, el estadio final de degeneración articular con la artropatía de manguito.

La comprensión de la etiopatogenia de este síndrome se complica por tres hechos. El primero es que en ella se recoge un amplio espectro de hallazgos anatomopatológicos, desde la simple inflamación a la rotura masiva y la artrosis. En segundo lugar, la presentación clínica es muy variable e incluso algunos individuos están completamente asintomáticos, aun a pesar de presentar lesiones anatómicas. Finalmente, existe una variedad amplia y dispar de factores etiológicos asociados con clínica de las lesiones de manguito.

2.1. Recuerdo anatómico y biomecánico

Los cuatro músculos que componen el manguito rotador se originan en el cuerpo de la escápula y envuelven la cabeza humeral al insertarse en las tuberosidades del húmero proximal. El manguito se adhiere firmemente a la cápsula glenohumeral subyacente y la refuerza circunferencialmente, excepto en el intervalo rotador y el receso axilar. El intervalo rotador es un área triangular limitada por el borde superior del subescapular y el margen anterior del supraespinoso.

El músculo subescapular está situado anteriormente; se origina en la superficie costal de la escápula y se inserta en el troquín. Es inervado por los nervios subescapulares superior e inferior, y su función principal es la rotación interna del hombro.

Los músculos infraespinoso y redondo menor constituyen la porción posterior del manguito. El infraespinoso es triangular y a menudo inseparable del redondo menor. Se originan, respectivamente, en la fosa infraespinosa y en el borde dorsolateral de la escápula, y ambos se insertan en el troquíter. El nervio supraescapular inerva al infraespinoso, mientras que el axilar motoriza al redondo menor. Estos músculos rotan externamente al húmero y estabilizan la articulación glenohumeral actuando conjuntamente con el subescapular y el supraespinoso.

El músculo supraespinoso se origina en la fosa supraespinosa de la escápula y se inserta en el troquíter. Es inervado por el nervio supraescapular. Funcionalmente, contribuye a la compresión glenohumeral durante la movilización activa del hombro ayudando al deltoides en la abducción del hombro. El músculo se sitúa entre la superficie articular glenohumeral y el arco acromial, y está protegido por cavidades sinoviales en ambos lados. Las bursas subacromial y subdeltoidea separan al tendón del músculo deltoides.

El músculo deltoides se compone de tres porciones (anterior, media y posterior) que varían en estructura y función. Presenta un origen amplio en el tercio lateral de la clavícula, en el acromion y en el tercio lateral de la espina de la escápula. Todas las porciones convergen para insertarse en la tuberosidad deltoidea de la diáfisis humeral. La inervación está proporcionada por el nervio circunflejo o axilar. Las porciones anterior y media actúan durante todos los ángulos de abducción, mientras que la posterior, que también es un importante extensor del hombro, contribuye a la elevación cuando el brazo se sitúa por encima de los 110°. Esta porción posterior también suplementa la rotación externa cuando el brazo está en abducción.

El manguito rotador actúa como una unidad funcional que mantiene el centro de rotación humeral centrado en la glenoides durante la elevación activa del hombro. Su vascularización está asegurada por múltiples vasos, como las arterias humerales circunflejas anterior y posterior, la arteria supraescapular y la rama acromial de la

© Elsevier. Fotocopiar sin autorización es un delito.

arteria toracoacromial. Los vasos óseos que proceden de las tuberosidades del húmero están incluidos también en el aporte de la estructura tendinosa.

La compleja interacción entre el manguito y la potente musculatura que lo rodea (deltoides, pectoral mayor, dorsal ancho y trapecio) permiten la amplitud de movimientos del hombro y la preservación de la estabilidad glenohumeral. Podemos considerar que los músculos del manguito rotador son estabilizadores dinámicos de la articulación. Su situación profunda, su disposición perpendicular a la articulación y su brazo de palanca más corto los sitúan en una situación favorable para contrarrestar la acción desestabilizadora de la musculatura superficial. Un manguito rotador que funciona con normalidad consigue la estabilización de múltiple maneras. Entre ellas están la compresión directa de la articulación, la contracción asimétrica con el guiado de la cabeza durante la movilidad activa y el tensado de los ligamentos glenohumerales. El equilibrio de fuerzas en todos los planos a través del hombro constituye un requisito para la preservación de la función normal desde la perspectiva del diseño mínimamente constreñido de la articulación glenohumeral.

El arco coracoacromial limita superiormente el espacio subacromial. Está constituido por la apófisis coracoides, el ligamento coracoacromial y el acromion. La forma del acromion varía entre individuos, lo que llevó a Bigliani a identificar tres formas predominantes al examinarlos en el plano sagital. El tipo 1 o plano se presentaría en el 17% de los sujetos; el tipo 2 o curvo en el 43%, y el tipo 3 o ganchudo en el 39%. Este último tipo se encontraría presente hasta en el 70% de los casos de una población seleccionada de sujetos con lesiones del manguito rotador.

2.2. Etiología y patogenia

La etiología traumática es fácil de comprender. Por ejemplo, tras una luxación glenohumeral anterior aguda se registran roturas de manguito en el 14 al 63% de los casos según las series, y esta incidencia aumenta con la edad. Otra forma traumática pueden ser las tracciones violentas, como el evitar una caída mediante el agarre a un punto fijo o la manipulación de objetos pesados.

Las lesiones del manguito sin componente traumático agudo son, sin embargo, mucho más frecuentes y representan un cuadro heterogéneo de etiología multifactorial. Por un lado, deben incluirse elementos extrínsecos de naturaleza mecánica que atrapan el manguito y, por otro, causas intrínsecas de degeneración tendinosa.

Como causas intrínsecas incluimos:

- **Debilidad muscular del manguito:** con la fatiga aparecerían excentricidad de la cabeza humeral en la elevación del brazo y pinzamiento del manguito, lo que agravaría la situación al cerrar el círculo vicioso.
- **Sobreuso del hombro:** en deportistas que practican actividades donde el brazo actúa por encima de la cabeza (tenis, natación, lanzamiento) y trabajadores manuales con microtraumatismos repetidos que van debilitando la estructura tendinosa y generando pequeñas roturas de espesor parcial del supraespinoso o subescapular.
- **Envejecimiento del manguito:** con la degeneración tendinosa se producen roturas parciales y disfunción secundaria que, a través del pinzamiento, llevan a la rotura completa.
- **Zona hipovascular tendinosa:** el área límite entre la irrigación ósea y el aporte muscular supone una región «crítica», más susceptible a la rotura por la menor capacidad reparativa.

En cuanto a las causas extrínsecas consideramos:

- **Primarias:** existe una alteración anatómica que altera el espacio subacromial.
  - **Arco coracoacromial:**
    - Anomalía morfológica del acromion: tipos 2 y 3 de Bigliani.
    - *Os acromiale:* inestabilidad del núcleo de osificación no fusionado que reduce el espacio.
    - Hipertrofia acromioclavicular: artrosis con osteofitos que comprimen el manguito.
    - Prominencia coracoidea o engrosamiento del ligamento coracoacromial.
  - **Extremidad proximal del húmero:** troquíter prominente secundario a fractura.
- **Secundarias:** la inestabilidad glenohumeral o escapulotorácica provoca una reducción dinámica del espacio subacromial.

Por tanto, y como podemos apreciar en el cuadro 20.2, los factores etiológicos relacionados son múltiples y pueden actuar independientemente o en combinación.

Cuadro 20.2 FACTORES ETIOLÓGICOS DEL SÍNDROME SUBACROMIAL

- Factores traumáticos:
  - Manguito rotador: traumatismo único y microtraumatismos repetitivos.
  - Lesiones óseas (p. ej., consolidación viciosa, fractura de troquíter).
- Factores degenerativos:
  - Cambios proliferativos y degenerativos en el arco coracoacromial, en la articulación acromioclavicular o en el troquíter.
  - Cambios degenerativos intrínsecos en el manguito.
  - Calcificación distrófica o degenerativa.
- Factores del desarrollo (p. ej., *os acromiale*, acromion de tipos 2 y 3).
- Factores capsuloligamentosos (p. ej., inestabilidad, retracción capsular).
- Disfunción neuromuscular escapulotorácica (p. ej., cervicoartrosis, parálisis del trapecio).
- Disfunción neuromuscular escapulohumeral (p. ej., síndromes de atrapamiento del supraescapular).
- Procesos inflamatorios (p. ej., tendinitis o bursitis calcificante).
- Procesos yatrogénicos o adquiridos (p. ej., material de osteosíntesis, artroplastia, tendinopatía por corticoides).

2.3. Incidencia

El examen de voluntarios asintomáticos mediante resonancia magnética (RM) para determinar la prevalencia de las lesiones de manguito ofrece hallazgos de lesiones de espesor parcial en el 14% de los sujetos y lesiones completas en el 20% (fig. 20.1). La frecuencia de aparición de esta patología aumenta con la edad y así, si seleccionamos únicamente a los mayores de 60 años, la prevalencia será del 26% para las lesiones parciales y del 28% para las completas.

En muchos pacientes las roturas progresan desde el espesor parcial al total con una incidencia del 28 al 53%, y de los sujetos con roturas asintomáticas se estima que el 50% desarrollarán síntomas en 5 años y que en el 40% de ellos la rotura aumentará su tamaño. Es frecuente la bilateralidad —bien con hombros contralaterales sintomáticos o asintomáticos pero en los que coexisten las lesiones— en un porcentaje de hasta el 50% en los mayores de 60 años. Los antecedentes traumáticos claros son especialmente patentes en los menores de 40 años y a partir de aquí se van incrementando los casos de sujetos con lesiones sintomáticas sin traumatismo o con traumatismo mínimo.

No está clara la evolución natural de estas lesiones y aún no sabemos por qué solo en algunos sujetos las roturas parciales progresan a totales, por qué otros no se hacen sintomáticos o por qué aparece la artropatía en ciertos casos. Deben existir otros factores, además de los puramente tendinosos, que justifiquen la evolución clínica. Así, se citan el grado de inflamación de la bursa subacromial o la alteración de la cinemática glenohumeral con la subsiguiente migración cefálica superior y el atrapamiento. De la misma manera que no conocemos patrones claros de evolución clínica tampoco podemos predecir la evolución de la alteración tendinosa. Hay que volver a situarse en la etiopatogenia multifactorial para explicar la evolución diferencial de unas y otras lesiones.



FIGURA 20.1
Imagen de corte de resonancia magnética en plano coronal en la que se observa una rotura de espesor completo del tendón del supraespinoso con retracción *(flecha)*.

2.4. Anatomía patológica

Neer describió tres estadios evolutivos del síndrome de atrapamiento por los que los pacientes pueden pasar a lo largo de su vida y que requieren actitudes diferenciadas desde el punto de vista terapéutico (tabla 20.1).

Con la rotura tendinosa completa va aumentando el desequilibrio entre el manguito residual, con menor capacidad de centrar la cabeza humeral durante el movimiento, y el deltoides, cuya acción ira haciendo ascender el húmero y agravando el proceso. El cuadro evolutivo final es la **artropatía de manguito,** que supone la articulación directa con el arco coracoacromial de la cabeza humeral tras el ascenso completo de la misma (fig. 20.2A).

Las roturas del manguito rotador afectan típicamente al tendón del supraespinoso y después, en grado variable, al manguito posterior, mientras que el subescapular resulta lesionado menos frecuentemente.

Las roturas pueden clasificarse en función de diferentes criterios:

- **Antigüedad:** pueden ser agudas, tras un episodio traumático único documentado, o crónicas, con síntomas de más de 3 meses. Algunos pacientes tienen lesiones crónicas que se agravan tras un traumatismo.
- **Profundidad:** diferenciamos roturas de espesor parcial y roturas completas. Las roturas parciales pueden ser de la cara articular, de la bursal o de la intrasustancia.
- **Tamaño:** las roturas completas pueden ser pequeñas (< 2 cm), medianas (2-4 cm), grandes (4-5 cm) o masivas (> 5 cm).

Existen otras muchas formas de clasificar las roturas y cada clasificación ayudará a valorar la posibilidades técnicas de reparación o el éxito del tratamiento, por ejemplo, según la calidad del músculo (grado de atrofia o de infiltración grasa en la RM), la retracción tendinosa (muñón cercano a la inserción, sobre la cabeza o a nivel de la glenoides), la localización de la rotura (anterosuperior o posterosuperior) o el ascenso de la cabeza humeral (distancia acromioclavicular).

2.5. Clínica y diagnóstico

Estos pacientes se quejarán de dolor, debilidad o ambos. Muchos no pueden identificar ningún traumatismo y algunos refieren un episodio banal. El dolor se describe típicamente como anterolateral, bien delante del hombro o descendiendo por la región anterolateral del húmero y a menudo incluso hasta el codo. Es típica la localización a nivel de la inserción humeral del deltoides. Si el paciente

© Elsevier. Fotocopiar sin autorización es un delito.

TABLA 20.1 Estadios evolutivos de Neer en el síndrome subacromial

Estadio	Patología del manguito	Rango de edad	Clínica	Tratamiento
I	Edema y hemorragia	< 25 años	Aguda y reversible	Conservador
II	Fibrosis y tendinitis	25-40 años	Episodios recurrentes	Conservador y cirugía ocasional
III	Rotura parcial o completa	> 40 años	Dolor e incapacidad crónicos	Cirugía



FIGURA 20.2
A. Proyección radiográfica anteroposterior (AP) de un hombro con artropatía del manguito rotador. Pueden observarse la migración superior de la cabeza humeral, el pinzamiento del espacio subacromial y el reborde osteofítico cefálico. **B.** Proyección AP de hombro que muestra una prótesis invertida implantada.

www.medilibros.com

refiere dolor en la región posterior del hombro o en el trapecio, o irradiación más allá del codo, habrá que sospechar una radiculopatía cervical, aunque hay excepciones. El dolor se exacerba con el uso del brazo, especialmente por encima del hombro, y es más agudo de noche y frecuentemente interrumpe el sueño.

La debilidad no se correlaciona estrictamente con el tamaño de la rotura debido a la interferencia del dolor con la función y también a que roturas grandes o masivas pueden conservar una función satisfactoria gracias a la acción del manguito restante. Sin embargo, será más fácil que estas roturas importantes presenten fatigabilidad y dificultad para la elevación del brazo.

En cuanto a la exploración física, la inspección puede demostrar atrofia de las fosas supra- e infraespinosa en lesiones de larga evolución o asimetría del bíceps cuando se asocian roturas de su PLB con lesiones masivas del manguito.

El recorrido articular pasivo suele estar conservado, mientras que el activo se limita bien por debilidad real o por dolor. La fuerza debe ser examinada en todas las direcciones del movimiento. La debilidad en rotación externa es un hallazgo habitual, en especial si está afectado el infraespinoso. La lesión del subescapular debilitará la rotación interna. En casos de roturas masivas con o sin artropatía podemos llegar a observar la impotencia funcional completa para la elevación, situación que se denomina «seudoparálisis».

Las maniobras de provocación se utilizan para reproducir los síntomas de atrapamiento al llevar al bíceps, al manguito y al troquíter debajo del arco coracoacromial. Según observaciones anatómicas, la cabeza del húmero y el acromion se encontrarían más cercanos, entre 60 y 120° de elevación. La elevación del brazo en el plano de la escápula produciría el contacto del supraespinoso y del troquíter con la región del acromion anterior y el ligamento coracoacromial en esos grados, lo que se conoce como el «arco doloroso subacromial». La maniobra de Neer implica la elevación con el brazo en rotación interna, de modo que el dolor se despierta al llegar a esos 60° y desaparece más allá de los 120° cuando ya no hay atrapamiento. La maniobra de Hawkins se realiza en elevación de 90°, aducción y rotación interna. En el síndrome de atrapamiento clásico, el dolor provocado por estos test desaparecería con la inyección subacromial local de un anestésico (test de Neer).

La radiografía simple ofrece información limitada e indirecta sobre las lesiones del manguito. Utilizaremos las proyecciones anteroposterior y axilar, que pueden completarse con otras más específicas. Además de registrar datos como la forma del acromion o la presencia de *os acromiale*, osteofitos bajo el acromion o calcificaciones, podemos identificar signos indirectos de rotura completa y ascenso de la cabeza, como, por ejemplo, la disminución de la distancia entre la cabeza y el acromion (normalmente 7-14 mm) o la esclerosis de la cara inferior del acromion y del troquíter. En grados finales de artropatía de manguito se sumarán la artrosis glenohumeral al ascenso cefálico y la desaparición del espacio subacromial.

Las imágenes directas de la lesión tendinosa pueden obtenerse por distintos métodos. La ecografía con equipos de

alta resolución es barata, rápida y segura, pero depende en exceso de la experiencia del ecografista. Hoy día, la RM (v. fig. 20.1) parece ser la prueba de elección. Su precisión para detectar roturas de espesor completo se sitúa entre el 93 y el 100%. Además, proporciona multitud de datos útiles, especialmente para la orientación terapéutica (p. ej., retracción tendinosa, atrofia muscular).

2.6. Tratamiento

TRATAMIENTO CONSERVADOR

Dada la naturaleza del dolor subacromial, el objetivo del tratamiento no quirúrgico será la desaparición de los síntomas, aunque los pacientes continúen con sus roturas tendinosas. La literatura científica informa de que aproximadamente en el 50% de los casos se consigue el objetivo, especialmente en aquellos sin una evolución prolongada previa. Este tratamiento conservador implica: modificaciones de las actividades que provocan dolor; antiinflamatorios no esteroideos (AINE); calor local; ejercicios de estiramiento y potenciación del manguito y de la musculatura paraescapular, y ocasionalmente infiltración subacromial de una mezcla de anestésico local y corticoides de depósito, hasta un máximo de tres infiltraciones. Este tratamiento estará especialmente indicado en pacientes con dolor sin debilidad significativa o progresiva. Puede intentarse razonablemente durante un máximo de 3 meses antes de tomar otra determinación terapéutica.

TRATAMIENTO QUIRÚRGICO

Como hemos visto, la presencia de una rotura tendinosa no implica necesariamente cirugía, aunque se prefiere indicarla precozmente en roturas completas en pacientes jóvenes con antecedente traumático. En otros casos la indicación vendría dada por el dolor y la presencia de un déficit funcional que no ha respondido a tratamiento conservador. Actualmente todas estas técnicas se realizan preferentemente por artroscopia. Dependiendo de la situación del manguito, los procedimientos serán diferentes:

- **Manguito intacto:** el tratamiento quirúrgico del síndrome de atrapamiento puede denominarse «descompresión subacromial» y comprende bursectomía, liberación/sección/resección del ligamento coracoacromial y acromioplastia. Este último gesto pretende, mediante la resección de espesor parcial del acromion anterolateral, convertir una morfología de tipo 2 o 3 de Bigliani en un tipo 1.
- **Roturas parciales de manguito rotador:** si fracasa el tratamiento conservador inicial, la cirugía puede orientarse en función del grado de afectación tendinosa. Con lesiones menores del 50% de afectación se efectuará un desbridamiento de la lesión asociado a la descompresión subacromial. Si la lesión es superior al 50%, se procederá a su reparación mediante sutura de borde a borde o sutura a hueso, una vez efectuados la descompresión y el desbridamiento.
- **Roturas completas reparables de manguito rotador:** la cirugía comprende los tiempos generales de descompresión subacromial y desbridamiento de la lesión. A ellos hay que asociar ahora la movilización de los tendones para conseguir reparar el defecto, bien mediante la sutura de borde a borde, el reanclaje a hueso o la combinación de las mismas. La sutura de borde a borde se efectúa mediante material no reabsorbible y el reanclaje puede realizarse con túneles óseos o dispositivos de anclaje óseo, en general reabsorbibles. Ocasionalmente hay que proceder a otras técnicas para conseguir la reparación, como son las transferencias locales (entre tendones del manguito) o estructuras a distancia (dorsal ancho, trapecio, deltoides, pectoral mayor). Estas últimas se efectúan en casos seleccionados por los requisitos funcionales y la edad del paciente, pues comportan mayor morbilidad y mayores exigencias en la fase de rehabilitación.
- **Roturas completas irreparables de manguito rotador:** cuando los tendones y sus vientres musculares han alcanzado un grado marcado de lesión, la orientación quirúrgica no incluye la reparación. Podemos considerar como alternativas quirúrgicas en estos casos:
  - **Tenotomía del bíceps:** a veces la PLB permanece íntegra y es una fuente de dolor en pacientes con lesiones masivas. Su sección supone un mínimo gesto paliativo que frecuentemente alivia el dolor.
  - **Descompresión subacromial:** tiene un valor muy limitado, pero puede utilizarse en personas mayores con demanda funcional baja para reducir los síntomas. Los gestos deben ser conservadores para no producir una inestabilidad anterosuperior secundaria.
  - **Artrodesis:** aún puede ser una opción válida en pacientes jóvenes con alta demanda funcional y hombros muy sintomáticos.
  - **Artroplastia:** indicada en la artropatía de manguito o en lesiones irreparables muy sintomáticas. Hoy día utilizamos prótesis denominadas «invertidas» (concavidad en húmero y convexidad en glena) que utilizan la acción única del deltoides para la elevación del brazo mediante un diseño semiconstreñido (fig. 20.2B). Sin embargo, su uso está restringido aún a personas añosas para evitar la desimplantación secundaria a su excesiva demanda.

3. SÍNDROME DEL HOMBRO CONGELADO O RÍGIDO

Es uno de los procesos patológicos más comunes del hombro pero de los peor conocidos al ser difíciles su definición y su diferenciación de otros acontecimientos, dados sus síntomas y hallazgos parecidos, pese a las diferentes etiologías.

Podemos definirlo como la condición de etiología incierta que se caracteriza por una restricción significativa de la movilidad activa y pasiva del hombro en ausencia de una alteración intrínseca conocida del mismo.

Aunque sea una simplificación, probablemente lo más fácil sea distinguir un proceso *primario* o idiopático y

© Elsevier. Fotocopiar sin autorización es un delito.

uno *secundario* como asociado a una patología intrínseca, extrínseca o sistémica conocida. En este capítulo nos ocuparemos fundamentalmente del trastorno primario, que recibe también el nombre de «capsulitis adhesiva» o «capsulitis retráctil».

3.1. Epidemiología

Su incidencia y su prevalencia exactas son desconocidas, aunque parece que el riesgo acumulado de sufrir al menos un episodio de hombro congelado es del 2%. La incidencia en mujeres es ligeramente superior a la observada entre los hombres y es más común entre los 40 y los 60 años de edad. Parece existir una preferencia por la extremidad no dominante y la afectación bilateral oscila entre el 6 y el 50% aunque solo el 14% de estos bilaterales ocurren simultáneamente. Hasta el 80% de los casos de bilateralidad suceden dentro de los primeros 5 años del episodio inicial.

3.2. Etiopatogenia

La mayor parte de las propuestas etiológicas continúan en niveles teóricos. El hombro congelado ha sido estudiado desde el punto de vista autoinmune sin datos objetivos suficientes.

Existen una serie de factores predisponentes de naturaleza variada implicados frecuentemente en la aparición de la capsulitis. Pueden ser endocrinos (diabetes mellitus, patología tiroidea), físicos (traumatismos banales, cirugía de mama, inmovilización prolongada) o neurológicos (Parkinson, distrofia simpática refleja), entre otros.

Se propone la teoría de la predisposición individual, apoyada también por la incidencia de bilateralidad. A esta teoría de la predisposición muchos autores han añadido el rasgo de una personalidad determinada en estos pacientes. Su inapropiada respuesta al estrés, asociada con acontecimientos vitales desfavorables, podría precipitar un hombro congelado.

Nos encontraríamos ante la combinación de factores del paciente (predisponentes) asociados a factores extrínsecos (traumatismos, cambios hormonales, trastornos colágenos-vasculares, diabetes mellitus) en el desarrollo del hombro congelado.

El tipo secundario puede incluir los cuadros en que podemos establecer una relación con procesos intrínsecos, extrínsecos o sistémicos conocidos. Como patología intrínseca puede presentarse en casos de tendinopatía del manguito rotador, roturas del manguito, tendinitis calcificante y artrosis acromioclavicular. Dentro de los procesos extrínsecos, la asociación puede ser con isquemia coronaria y su cirugía, trastornos pulmonares (tuberculosis, bronquitis crónica, enfisema y tumores), discopatía y radiculopatía cervicales, accidentes cerebrovasculares, lesiones diafisarias del húmero y trastornos del sistema nervioso central, como el Parkinson. Finalmente, existen procesos sistémicos que se relacionan con la aparición de un hombro congelado, como el ya mencionado de la diabetes mellitus. También pueden reflejarse el hipotiroidismo, el hipertiroidismo y trastornos adrenales.

Los hallazgos anatomopatológicos se han descrito en diferentes ocasiones y el término «capsulitis adhesiva» se relaciona con el aspecto avascular, tenso y adherido a la cabeza del húmero de la cápsula. El receso axilar inferior aparece también obliterado por densas adherencias entre el húmero y la glenoides. Existe contractura del ligamento coracohumeral y del intervalo rotador, así como de los tendones que conforman el manguito.

El cuadro microscópico es consistente con un proceso inflamatorio crónico, fibrosis e infiltración perivascular de la capa subsinovial de la cápsula, con integridad del estrato sinovial.

3.3. Clínica y diagnóstico

Frecuentemente debuta de manera insidiosa con un antecedente de traumatismo mínimo o sin traumatismo alguno. Los pacientes refieren una pérdida de función gradual del hombro con molestias que les dificultan dormir sobre ese lado. La limitación de movilidad activa y pasiva es el signo clave con variabilidad respecto a su intensidad. Suele percibirse un tope firme con dolor en el extremo del arco de movilidad remanente. Las rotaciones externa e interna y la abducción son las más afectadas. El dolor es continuo, de predominio nocturno, puede irradiarse y llega a alcanzar en ocasiones una gran intensidad.

Se ha descrito el curso clínico como consistente en tres fases: dolor, rigidez y «descongelación». La fase de dolor dura de 2 a 9 meses y su localización es difusa, lo que provoca un uso disminuido del hombro y normalmente la primera consulta médica. A continuación acontece la pérdida progresiva de movilidad durante la fase de rigidez en unos 4 a 12 meses, en los que disminuye el dolor pero aumenta la limitación. La llamada «descongelación» supone una ganancia de recorrido articular de duración y resultado final variable.

Clásicamente se ha descrito el hombro congelado como un proceso autolimitado que se prolonga de 18 a 24 meses, aunque parece que aproximadamente el 40% de los pacientes no llegan a recuperar el arco de movilidad completo.

El diagnóstico es fundamentalmente clínico. La radiografía simple es normal en el trastorno primario, excepto por la osteopenia asociada al desuso. Los análisis de laboratorio también serán negativos. La gammagrafía ósea es positiva pero inespecífica respecto a la duración o la severidad.

El volumen articular evaluado mediante artrografía se reduce a 5-10 ml, lo que confirma el diagnóstico, aunque no se suele utilizar este recurso diagnóstico. Se producen la obliteración del repliegue axilar y de la bursa del subescapular, la ausencia de contraste en la vaina del bíceps y el engrosamiento de la cápsula. La RM es silente, excepto por el engrosamiento capsular inferior. Los hallazgos artroscópicos son variables en función del momento evolutivo, aunque es habitual observar sinovitis.

3.4. Tratamiento

Entre los principios básicos están el control del dolor, la preservación del balance articular y la recuperación completa de la movilidad.

La analgesia permitirá al paciente participar adecuadamente en el programa rehabilitador. Utilizaremos AINE e inyecciones intraarticulares y subacromiales de esteroides.

La rehabilitación es fundamental para mantener y recuperar la movilidad, y los ejercicios deben repetirse cuatro o cinco veces diarias.

Se ha utilizado la distensión capsular por distintos mecanismos, como inyección bajo anestesia local, en el curso de una artrografía o una artroscopia.

Cuando el proceso no responde a una rehabilitación correcta, en general tras unas 6-12 semanas de tratamiento supervisado sin alcanzar los 90° de elevación, se interviene para facilitar el proceso de recuperación utilizando técnicas de movilización bajo anestesia, artrólisis artroscópica o artrólisis abierta.

La elección del gesto terapéutico dependerá del momento evolutivo, de los procesos asociados y de las preferencias del cirujano. En general, la movilización bajo anestesia es satisfactoria en cuadros poco evolucionados. La artrólisis artroscópica permite la liberación selectiva intraarticular y subacromial y evitará lesiones incontroladas de las partes blandas o la fractura yatrogénica en hueso osteopénico. La artrólisis abierta permite abordar los casos de rigidez posquirúrgica y las adherencias extraarticulares. Tras todos estos métodos el paciente volverá al proceso rehabilitador.

4. TENDINITIS CALCIFICANTE

La tendinitis calcificante del hombro es un cuadro doloroso agudo o crónico causado por la inflamación alrededor de depósitos cálcicos situados dentro o alrededor de los tendones del manguito rotador. Es frecuente y de etiología desconocida.

El proceso consiste en la calcificación multifocal, mediada por células, de un tendón vivo que normalmente se sigue de una reabsorción fagocítica espontánea. Tras la reabsorción o la escisión quirúrgica, el tendón se reconstituye.

Los depósitos de calcio pueden ser latentes y asintomáticos en muchos individuos. Cuando se vuelven dolorosos, normalmente tienen un comienzo agudo y pueden limitar la actividad de modo importante, aunque la clínica no sea necesariamente dependiente del movimiento. La aparición del dolor agudo se relaciona con la reabsorción del calcio.

4.1. Etiopatogenia

La causa de la deposición de calcio en el manguito rotador es desconocida. Se han barajado las hipótesis de hipoxia tisular circunscrita y aumento de presión localizada como factores causales.

Los depósitos cálcicos no se encuentran habitualmente en contacto con la inserción ósea. El lugar de asiento más frecuente es el tendón del supraespinoso, a 1,5-2 cm de su inserción. Normalmente afecta a individuos mayores de 30 años y puede llegar a identificarse en el 10% de la población. El 10% de los pacientes tienen afectación bilateral y las mujeres constituyen el grupo mayoritario. La mayor parte de los individuos con depósitos cálcicos están asintomáticos. Los diabéticos frecuentemente asocian calcificaciones asintomáticas, proporción que puede alcanzar el 30% entre los insulinodependientes.

La asociación de calcificación con roturas de manguito se da aproximadamente en el 25% de casos, preferentemente en calcificaciones pequeñas.

Parece que el dolor deriva de la respuesta inflamatoria a las alteraciones químicas locales y a la irritación mecánica directa. Para Neer existirían cuatro causas: 1) irritación tisular química causada por el calcio; 2) aumento de la presión intratisular; 3) irritación y engrosamiento bursal, y 4) hombro congelado secundario.

Las calcificaciones parecen estar formadas a base de agua (H_2O), carbonato (CO_3) y fosfato (PO_4), conteniendo cristales de fosfato cálcico. Rowe describió tres tipos diferentes de depósito: 1) la forma crónica quiescente correspondería a acúmulos en polvo; 2) el aspecto de pasta produciría la irritación crónica moderada agravada con los movimientos en abducción y el atrapamiento subacromial correspondiente, y 3) la situación de dolor agudo se correspondería con la colección cremosa o lechosa a presión y rodeada de inflamación, sinovitis o bursitis.

Hablamos de un modelo de calcificación reactiva frente a los procesos degenerativos que también originan calcificaciones a través de la necrosis tenocítica con el paso de los años. Sin embargo, este cuadro es diferente y estaría subdividido en tres estadios (tabla 20.2):

1. **Precalcificación:** se produce una metaplasia fibrocartilaginosa localizada (indolora).
2. **Calcificación:** esta etapa se distribuye a su vez en:
   a. **Fase formativa:** depósito de cristales cálcicos con consistencia similar a la tiza (dolor discreto).
   b. **Fase de reposo:** el foco de calcificación se rodea de tejido fibrocolagenoso sin evidencia de

TABLA 20.2 Fisiopatología de la tendinitis calcificante

Estadio	Fase	Clínica
Precalcificación	Metaplasia fibrocartilaginosa	Indolora
Calcificación	Fase formativa	Dolor discreto
	Fase de reposo	Dolor discreto
	Fase de reabsorción	Dolor intenso
Poscalcificación	Reconstrucción tendinosa	Dolor discreto

© Elsevier. Fotocopiar sin autorización es un delito.

inflamación, lo que indica el final del depósito cálcico (dolor discreto).

c. **Fase de reabsorción:** tras un período variable de inactividad, aparecen canales vasculares en la periferia del depósito, seguidos por macrófagos y células gigantes multinucleadas que espontáneamente retiran el calcio. En este momento el depósito tiene una consistencia cremosa espesa y frecuentemente está a presión (dolor intenso).

3. **Poscalcificación:** de manera simultánea a la reabsorción, un tejido de granulación que contiene fibroblastos y canales vasculares comienza a remodelar el espacio ocupado por el calcio. El colágeno, inicialmente de tipo 3, será sustituido después por colágeno de tipo 1 y se orientará según el eje longitudinal del tendón para, finalmente, remodelar el tejido cicatricial por completo (dolor discreto).

Es importante señalar que no todos los depósitos cálcicos de un mismo individuo se encuentran en la misma fase evolutiva. En general, sin embargo, suele predominar una fase. El aspecto morfológico de un depósito individual puede variar desde un tejido fibrocolagenoso a uno granulomatoso, de forma similar a una reacción a un cuerpo extraño.

4.2. Clínica y diagnóstico

Existen tres hechos característicos:

1. Dolor, más pronunciado durante la fase de reabsorción.
2. Disminución del arco de movimiento, debido principalmente al dolor.
3. Evidencia radiológica de calcificación.

www.medilibros.com

Entendiendo la patogenia del cuadro, podemos identificar una primera fase clínica con escaso dolor o ausencia del mismo debido a la naturaleza avascular y en ausencia de reacción celular relacionada con el depósito de calcio.

Subsiguientemente, los grandes depósitos pueden producir dolor, relacionado con el atrapamiento bajo el arco subacromial durante el movimiento de abducción. Es en la fase tardía de reabsorción en la que la presión intratendinosa aumenta debido a la proliferación vascular y al acúmulo celular, cuando el dolor se exacerba, y se acentúa aún más con el atrapamiento subacromial.

La duración de los síntomas también se relaciona con la intensidad de los mismos, lo que contribuye a asentar el concepto de un proceso cíclico. La etapa aguda durará hasta 2 semanas; la fase subaguda, de 3 a 8 semanas, y la crónica, 3 meses o más. Si no identificamos el ciclo clínico-patológico, podemos atribuir efectos terapéuticos erróneos a medidas ineficaces.

En las fases dolorosas es frecuente que los pacientes puedan señalar el punto de máxima sensibilidad. Durante la fase aguda, el dolor es tan intenso que el paciente rehúsa mover su hombro y lo mantiene pegado al cuerpo en rotación interna.

La irradiación del dolor es la regla, y la inserción del deltoides, la zona más frecuente. En general, el arco de movimiento es limitado por el dolor, los pacientes no pueden dormir sobre el hombro afecto y el dolor se exacerba por la noche. Se describe un arco doloroso situado entre los 70 y 110° de elevación con frecuente sensación de atrapamiento y «enganche». Los cuadros con larga evolución asocian atrofia supra- e infraespinosa.

Los depósitos cálcicos pueden observarse en las diferentes proyecciones radiográficas del hombro, pudiéndose así localizarse su asiento en los diferentes tendones. DePalma y Kruper clasificaron la apariencia radiográfica de los depósitos en dos tipos:

- **Tipo I:** apariencia algodonosa, poco definida en su periferia y observable en individuos con dolor agudo en fase de reabsorción.
- **Tipo II:** densidad homogénea y bien circunscrita en pacientes con poco o nulo dolor, correspondiente a la fase formativa tardía o fase de reposo (fig. 20.3).

Los signos degenerativos articulares son raros en este tipo de pacientes. No debemos confundir la tendinitis calcificante con las calcificaciones degenerativas o distróficas que ocurren en la inserción ósea y no en la intrasustancia. Las calcificaciones distróficas sí que se acompañan de cambios degenerativos óseos o articulares con disminución del espacio acromiohumeral.

La ecografía puede llegar a ser más efectiva que la radiografía en la detección de los depósitos cálcicos. El estudio de laboratorio en estos pacientes no detecta anomalías del metabolismo fosfocálcico, y los parámetros bioquímicos y los recuentos celulares son normales.

La RM no es una exploración rutinaria en estos pacientes. En las secuencias T1 las calcificaciones aparecerán

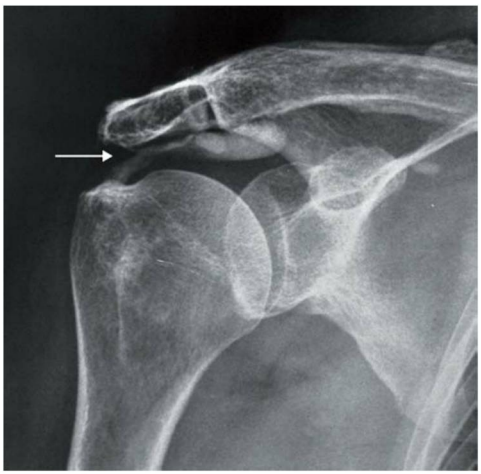

FIGURA 20.3
Proyección radiográfica anteroposterior de hombro que muestra gran calcificación *(flecha)* en el tendón del supraespinoso.

como áreas de disminución de señal, mientras que en T2 puede presentarse una zona perilesional de señal aumentada.

4.3. Tratamiento

La primera línea de tratamiento será conservadora. Será importante identificar la fase clínico-patológica en la que se encuentre el paciente. En la fase formativa el dolor es crónico o está ausente, y la radiografía muestra una calcificación bien delimitada, densa y homogénea. En la fase de reabsorción, el dolor es agudo, y radiográficamente el depósito es algodonoso y mal definido.

TRATAMIENTO CONSERVADOR

Los AINE contribuyen al control sintomático. Las infiltraciones de corticoides en la bursa subacromial son útiles cuando existen signos de atrapamiento. Los ejercicios suaves permiten mantener el arco de movimiento. Parece que la ecografía es útil.

El lavado y la aspiración de la calcificación a través de agujas de calibre grueso permiten aliviar los síntomas en las fases aguda y subaguda. Incluso si el lavado es negativo, la disminución de la presión intratendinosa producida por las perforaciones produciría un efecto analgésico. A veces debe repetirse este lavado. El lugar de la punción se determina clínica y radiológicamente, y a veces también mediante guía por ecografía.

Las ondas de choque extracorpóreas han sido utilizadas en estos pacientes, y, si bien no hay datos claros respecto a su utilidad y la tasa de fallo y recurrencia es elevada, se han publicado mejorías en el 70% de los pacientes sin complicaciones significativas.

TRATAMIENTO QUIRÚRGICO

En los casos agudos las medidas deben ser conservadoras, y es en los casos situados en las fases de dolor crónico cuando la cirugía puede ser necesaria si se dan los siguientes supuestos: progresión de síntomas, dolor constante que interfiere en las actividades de la vida diaria y ausencia de mejoría con tratamiento conservador. Artroscópicamente se localizará la calcificación mediante la exploración del tendón y se evacuará cuidadosamente actuando en la dirección de las fibras para evitar producir roturas tendinosas. Se procederá al lavado meticuloso para evitar la irritación subacromial por el producto cálcico. La descompresión subacromial solo se asociará si existe evidencia de atrapamiento.

5. LESIONES DEL TENDÓN LARGO DEL BÍCEPS

La importancia clínica del tendón de la PLB continúa siendo controvertida. Las tendencias han variado desde despreciar su influencia hasta concederle un papel importante en la estabilidad del hombro. Hoy día tendemos a aceptar que sus procesos patológicos producen síntomas que hay que tratar al mismo tiempo que se respeta en lo posible su función.

5.1. Recuerdo anatómico y biomecánico

El tendón de la PLB se origina en el *labrum* glenoideo posterosuperior y el tubérculo supraglenoideo. El tendón atraviesa la articulación, por encima de la cabeza humeral, como una estructura intraarticular pero extrasinovial que sale de la articulación por debajo del ligamento humeral transverso a lo largo del surco intertuberositario o surco bicipital. La sinovial se repliega en fondo de saco al final del surco.

La rama ascendente de la arteria circunfleja anterior es el principal aporte vascular a la altura del surco y el nervio musculocutáneo (C5-C7) constituye la inervación motora.

La PLB se relaciona con el manguito en el intervalo rotador. Este espacio triangular se sitúa entre el borde anterior del supraespinoso y el borde superior del subescapular. El ligamento coracohumeral forma el techo del mismo, y en el suelo se sitúan la PLB y el ligamento glenohumeral superior.

La función exacta del tendón de la PLB en el hombro está por definir. Es posible que la tensión de reposo de la PLB pueda contribuir a la estabilidad superior y anterior de la cabeza humeral. Podría tanto funcionar de manera estática como actuar como depresor débil de la cabeza humeral. Su función se vería incrementada en situaciones patológicas, como la rotura del manguito.

5.2. Fisiopatología y clasificación

Las alteraciones pueden ser primariamente inflamatorias o traumáticas. Para poder formular un esquema patogénico y protocolos terapéuticos podemos clasificarlas como lesiones inflamatorias, inestables o traumáticas (cuadro 20.3).

El tendón de la PLB, por su situación intraarticular y su relación con el manguito, está sometido a la actuación de cualquier proceso inflamatorio que afecte a la región

Cuadro 20.3 CLASIFICACIÓN DE LAS LESIONES DEL TENDÓN DE LA PORCIÓN LARGA DEL BÍCEPS

Lesiones inflamatorias
- Asociadas a lesión del manguito rotador.
- Primarias.

Lesiones inestables
- Subluxación.
- Luxación.

Lesiones traumáticas
- Rotura:
  - Parcial.
  - Completa.
- Rotura del *labrum* superior (lesión SLAP).

SLAP, *labrum* superior de anterior a posterior.

© Elsevier. Fotocopiar sin autorización es un delito.

(artropatías cristalinas, artritis reumatoide, infección, etc.) pero especialmente al relacionado con el síndrome de atrapamiento. Los cambios inflamatorios macroscópicos y microscópicos son típicos, con sinovitis, infiltración celular, degeneración fibrilar y edema. El tendón puede aparecer hipertrofiado o atrófico, en este último caso en estadios previos a la rotura. Puede llegar a bloquearse en el surco por adherencias e incluso romperse. La rotura se asocia a menudo con el alivio sintomático del paciente. La tendinitis bicipital primaria es poco frecuente y debe diagnosticarse solo tras excluir patología del manguito y el síndrome de atrapamiento, ya que la PLB suele compartir destino con estos tendones adyacentes.

Respecto a la inestabilidad, podemos incluir desde la subluxación a la luxación. Se asocia casi siempre a pérdida de restricción de las partes blandas que rodean a la PLB relacionada con las roturas de manguito. En general, una luxación franca se relaciona con un desgarro del tendón del subescapular.

Las roturas traumáticas de una PLB normal son excepcionales. Habitualmente se produce la rotura de un tendón previamente degenerado y con traumatismos menores. Las roturas parciales siguen el mismo patrón. También pueden producirse desgarros y roturas a nivel de la inserción en el *labrum* superior de la PLB, denominadas «lesiones SLAP» (del inglés *superior labrum, anterior to posterior*, «*labrum* superior de anterior a posterior»). Estas pueden ocurrir por microtraumatismos repetitivos (p. ej., en lanzadores) o por episodios traumáticos únicos, como una caída sobre la mano con el hombro en abducción y en ligera flexión.

5.3. Clínica y diagnóstico

La historia clínica es fundamental al no tener estudios de imagen claros. El dolor debe referirse al surco bicipital, lateralizarse con la rotación externa y, en ocasiones, descender por el vientre muscular. En los cuadros de tendinitis suele asociarse con el dolor característico del síndrome de atrapamiento, y las maniobras de provocación serán positivas.

Cuando el dolor es de larga evolución ocasionalmente observamos su resolución a través de la rotura espontánea del tendón, con la presencia ocasional de un hematoma en la cara anterior del brazo y un relieve asimétrico del vientre del bíceps, con la aparición de un bulto en la región anterolateral distal del brazo tras el acortamiento de la PLB, lo que se conoce como «signo de Popeye».

En cuanto a la exploración física, el hallazgo más frecuente es el dolor a la palpación del surco bicipital. Esto se efectúa más fácilmente con el brazo a 10° de rotación interna cuando el surco se orienta anteriormente y a una distancia aproximada de 7 cm distal al acromion. Este punto doloroso debe moverse lateralmente con la rotación externa. Es difícil, sin embargo, palpar el tendón y distinguir entre tendinitis e inestabilidad. Existen diferentes maniobras de provocación, como la de Yergason —en la que la supinación resistida del antebrazo con el codo a 90° y el brazo pegado al costado causarán dolor, en concreto en el surco—, o la de Speed —donde el paciente intenta flexionar el hombro contra resistencia con el antebrazo en supinación y el codo extendido, lo que le provoca el dolor—.

Los estudios de imagen son poco específicos y sirven para descartar patología en estructuras adyacentes. La RM ofrece estudios de mayor calidad; así, puede detectar derrame en la vaina o ausencia del tendón en el surco. Las lesiones del *labrum* son de difícil identificación.

5.4. Tratamiento

El tratamiento conservador de las tendinitis se orienta siguiendo las directrices de la patología del manguito, con la que suele estar relacionada. Las infiltraciones se harán bien en el surco, bien intraarticulares, como alternativa más simple. Las roturas espontáneas o traumáticas no requieren cirugía y, aunque quede el defecto estético, sus consecuencias funcionales y sintomáticas a largo plazo son mínimas.

La cirugía suele orientarse al tratamiento de las lesiones asociadas (lesiones del *labrum* o del manguito). Solo en pacientes jóvenes y activos con roturas parciales de más del 50% del espesor o completas realizaremos tenodesis fijando el tendón en la corredera para restaurar la potencia. En mayores de 55 años se realiza habitualmente una tenotomía simple ante la persistencia del dolor. La inestabilidad del tendón también debe guiarse por el tratamiento de la patología del manguito asociada. Sobre las lesiones del *labrum* hay poca información de terapéutica conservadora, debido a su diagnóstico artroscópico, y nuevamente suele recurrirse a una tenotomía o una tenodesis (pacientes jóvenes) para el alivio de los síntomas.

6. CONCLUSIONES

- La prevalencia del dolor de hombro en la población general se estima en el 6-11% entre los menores de 50 años y en el 16-25% entre los mayores de esa edad, y puede ser debido a múltiples etiologías, tanto locales como alejadas.
- Es importante recordar las diferentes funciones del manguito rotador, formado por los tendones de los músculos subescapular, supraespinoso, infraespinoso y redondo menor, no solo en su función como movilizadores del hombro sino como estabilizadores de la articulación.
- Existen diversas alteraciones de las estructuras anatómicas del hombro que pueden dar origen a un síndrome de dolor subacromial. Una identificación lo más precisa posible del origen del cuadro facilitará la orientación terapéutica adecuada.
- Las roturas del manguito rotador tienen gran variabilidad en lo que a su presentación clínica se refiere. Las roturas asintomáticas no requieren tratamiento, mientras que aquellas clínicamente relevantes suelen ser tratadas inicialmente de forma conservadora, de modo que el tratamiento quirúrgico se reserva para los casos rebeldes al abordaje rehabilitador.
- La capsulitis adhesiva se presenta como una pérdida de función gradual del hombro con dolor progresivo del

mismo. La limitación de movilidad activa y pasiva es el signo clave para el diagnóstico. Suele percibirse un tope firme con dolor en el extremo del arco de movilidad remanente. Las rotaciones externa e interna y la abducción son las más afectadas.

- La tendinitis calcificante del manguito rotador se caracteriza por un dolor de hombro, agudo o crónico, causado por la inflamación alrededor de depósitos cálcicos situados dentro o alrededor de los tendones del manguito rotador. El proceso de calcificación pasa por tres fases —precalcificación, calcificación y poscalcificación—, con distinta presentación clínica en cada una de ellas.
- La patología de la PLB puede ser causa de dolor de hombro, bien por su patología aislada o por su asociación con otras lesiones, frecuentemente la rotura del manguito de los rotadores. Las opciones terapéuticas varían según el tipo de lesión y el paciente en el que se presente.

Lecturas recomendadas

Bigliani LU, Ticker JB, Flatow EL, et al. The relationship of acromial architecture to rotator cuff disease. Clin Sports Med 1991;10:823-38.
DePalma AF, Kruper JS. Long-term study of shoulder joints afflicted with and treated for calcific tendinitis. Clin Orthop 1961;20:61-72.
Iannotti JP, Williams GR, Miniaci A, Zuckerman JD. Disorders of the Shoulder. Diagnosis and Management. 3rd ed. Philadelphia: Lippincott Williams & Wilkins; 2013.
Jarrett CD, Brown BT, Schmidt CC. Reverse Shoulder Arthroplasty. Orthop Clin North Am 2013;44:389-408.
Neer CS. Anterior acromioplasty for the chronic impingement syndrome in the shoulder. 1972. J Bone Joint Surg Am 2005;87:1399.
Rockwood ChA, Matsen FA, Wirth MA, Lippitt SB, Harryman DT. The Shoulder. 4th ed. Philadelphia: Saunders; 2009.
Snyder SJ, Karzel RP, Pizzo WD, Ferkel RD, Friedman MJ. Arthroscopy classics. SLAP lesions of the shoulder. Arthroscopy 2010;26:1117.

© Elsevier. Fotocopiar sin autorización es un delito.

AUTOEVALUACIÓN

1. Señale el músculo que no compone el denominado «manguito rotador»:
- **a.** Supraespinoso.
- **b.** Infraespinoso.
- **c.** Subescapular.
- **d.** Redondo mayor.
- **e.** Redondo menor.

Respuesta correcta: d.

Respuesta razonada: El manguito rotador está formado, de anterior a posterior, por los tendones de los músculos subescapular, supraespinoso, infraespinoso y redondo menor.

2. La fase 3 de Neer en la patología del manguito rotador implica siempre:
- **a.** Alteraciones anatomopatológicas moderadas.
- **b.** Indemnidad de las estructuras tendinosas.
- **c.** Rotura tendinosa.
- **d.** Calcificaciones.
- **e.** Rigidez de hombro.

Respuesta correcta: c.

Respuesta razonada: Los estadios de Neer son: fase 1, con edema y hemorragia del manguito; fase 2, con fibrosis y tendinitis, y fase 3, con rotura parcial o completa. Por tanto, la fase 3 implica siempre rotura, ya sea parcial o total.

3. El test de Neer, o signo del arco, en la patología del manguito se refiere:
- **a.** Al dolor en torno a los 80° de antepulsión.
- **b.** Al dolor en torno a los 80° de retropulsión.
- **c.** Al dolor en torno a los 80° de aducción.
- **d.** Al dolor en torno a los 80° de abducción.
- **e.** A la imposibilidad de practicar el tiro con arco.

Respuesta correcta: d.

Respuesta razonada: El test de Neer se realiza abduciendo, es decir separando, el hombro del cuerpo, y es positivo si aparece dolor a partir de los 80° de abducción.

4. Señale lo incorrecto sobre el estadio 2 de Neer en la patología del manguito:
- **a.** Se alcanza tras repetidos episodios de la fase 1.
- **b.** Aparecen alteraciones en la resonancia magnética.
- **c.** Se da entre los 25 y los 40 años de edad.
- **d.** La anatomía patológica muestra fibrosis y engrosamiento bursal.
- **e.** Debe hacerse un tratamiento quirúrgico precoz para evitar llegar al estadio 3.

Respuesta correcta: e.

Respuesta razonada: La mayor parte de las lesiones del manguito de los rotadores tienen una evolución satisfactoria con tratamiento conservador con rehabilitación. La indicación de tratamiento quirúrgico se hace cuando persiste la sintomatología pese a la rehabilitación, independientemente del estadio de Neer.

5. La capsulitis adhesiva primaria:
- **a.** Es un proceso postraumático.
- **b.** Se da más frecuentemente en mujeres.
- **c.** Se presenta sobre todo en el brazo dominante.
- **d.** Ocurre más en menores de 40 años.
- **e.** Deja secuelas permanentes con mucha frecuencia.

Respuesta correcta: b.

Respuesta razonada: La capsulitis adhesiva, también denominada «hombro congelado», tiene una incidencia en mujeres ligeramente superior que la observada entre los hombres y es más común entre los 40 y los 60 años de edad. Parece existir una preferencia por la extremidad no dominante y la afectación bilateral oscila entre el 6 y el 50%.

6. Radiológicamente, existe una distancia mínima entre el borde inferior del acromion y la cabeza humeral para descartar una rotura del manguito rotador que puede establecerse en:
- **a.** 7 mm.
- **b.** 12 mm.
- **c.** 18 mm.
- **d.** 24 mm.
- **e.** No existe distancia mínima exigible.

www.medilibros.com

Respuesta correcta: a.

Respuesta razonada: Si la distancia es igual o menor a 7 mm, es un signo indirecto del ascenso de la cabeza humeral, por la incapacidad, debido a la rotura, del manguito rotador de mantener la congruencia entre la cabeza humeral y la glena escapular.

7. Señale la afirmación incorrecta sobre las roturas del tendón de la porción larga del bíceps:
- **a.** Se asocian, en las formas crónicas, a las roturas del manguito.
- **b.** Las formas agudas frecuentemente están en relación con un tendón previamente alterado.
- **c.** Siempre requieren tratamiento quirúrgico.
- **d.** En las formas agudas existirá una deformidad en la masa muscular.
- **e.** No tienen repercusión funcional.

Respuesta correcta: c.

Respuesta razonada: La mayoría de las lesiones de la porción larga del bíceps, ya sea en su forma crónica o aguda, cursan de forma asintomática o con poca repercusión funcional, por lo que el tratamiento conservador es la norma.

© Elsevier. Fotocopiar sin autorización es un delito.

8. La descompresión subacromial como tratamiento del síndrome subacromial:

- **a.** Incluye bursectomía, sección ligamento coracoacromial y acromioplastia.
- **b.** Nunca se realiza en roturas de manguito rotador.
- **c.** Nunca se realiza en tendinitis calcificante.
- **d.** Incluye bursectomía, sección del ligamento acromioclavicular y acromioplastia.
- **e.** Incluye bursectomía, sección del ligamento acromioclavicular y coracohumeral.

Respuesta correcta: a.

Respuesta razonada: La descompresión subacromial se refiere al procedimiento realizado artroscópicamente en el que se realizan la resección de la *bursa* subacromial, la sección del ligamento coracoacromial y la modificación de la morfología del acromion, lo que se denomina «acromioplastia».

CAPÍTULO 21

Traumatismos de la cintura escapular, el extremo proximal del húmero y la diáfisis humeral. Inestabilidad glenohumeral

Fernando Marco Martínez

ÍNDICE DEL CAPÍTULO

1. **Recuerdo anatómico** 221
   - 1.1. Cintura escapular 221
   - 1.2. Clavícula 221
   - 1.3. Escápula 221
   - 1.4. Extremidad proximal del húmero 221
   - 1.5. Diáfisis humeral 222
   - 1.6. Articulación glenohumeral 222
2. **Fracturas de clavícula** 223
   - 2.1. Mecanismo de producción 223
   - 2.2. Clasificación 223
   - 2.3. Clínica y diagnóstico 223
   - 2.4. Tratamiento 224
   - 2.5. Complicaciones 224
3. **Luxaciones acromioclaviculares** 224
   - 3.1. Mecanismo 224
   - 3.2. Clasificación 225
   - 3.3. Clínica y diagnóstico 225
   - 3.4. Tratamiento 225
4. **Luxaciones esternoclaviculares** 225
   - 4.1. Mecanismo 225
   - 4.2. Clasificación 225
   - 4.3. Clínica y diagnóstico 225
   - 4.4. Tratamiento 226
5. **Fracturas de escápula** 226
   - 5.1. Mecanismo de producción 226
   - 5.2. Clasificación 226
   - 5.3. Clínica y diagnóstico 226
   - 5.4. Tratamiento 226
6. **Fracturas de la extremidad proximal del húmero** 226
   - 6.1. Mecanismo de fractura 227
   - 6.2. Clasificación 227
   - 6.3. Clínica y diagnóstico 227
   - 6.4. Tratamiento 228
   - 6.5. Complicaciones 228
7. **Fracturas de la diáfisis del húmero** 229
   - 7.1. Mecanismo de producción 229
   - 7.2. Clasificación 229
   - 7.3. Clínica y diagnóstico 229
   - 7.4. Tratamiento 229
   - 7.5. Complicaciones 230
8. **Inestabilidad glenohumeral** 230
   - 8.1. Clasificación 230
   - 8.2. Incidencia de la inestabilidad glenohumeral 232
   - 8.3. Mecanismo de las inestabilidades 232
   - 8.4. Anatomía patológica 232
   - 8.5. Clínica 233
   - 8.6. Diagnóstico por imagen 234
   - 8.7. Complicaciones 234
   - 8.8. Tratamiento 234
9. **Conclusiones** 236

www.medilibros.com

© 2015. Elsevier España, S.L.U. Reservados todos los derechos

OBJETIVOS DEL CAPÍTULO

- Apreciar el delicado equilibrio entre movilidad y estabilidad de la articulación glenohumeral.
- Conocer la contribución escapulotorácica a la elevación de la extremidad.
- Entender la equivalencia de lesiones de huesos y ligamentos en la cintura escapular.
- Orientar correctamente el tratamiento conservador de muchas de las fracturas de esta región.
- Identificar la fractura de la extremidad proximal del húmero como una de las cuatro fracturas osteoporóticas más frecuentes.
- Poder describir las lesiones básicas tras la luxación glenohumeral.
- Agrupar por etiología y dirección las inestabilidades glenohumerales.

1. RECUERDO ANATÓMICO

1.1. Cintura escapular

La cintura escapular incluye tres articulaciones sinoviales: glenohumeral, acromioclavicular (AC) y esternoclavicular. Estas dos últimas articulaciones, en combinación con los espacios fasciales situados entre la escápula y el tórax, conforman lo que se denomina «articulación escapulotorácica». Aproximadamente un tercio del total de la elevación del miembro superior se produce en la articulación escapulotorácica, y el resto, en la cavidad glenohumeral (por cada 2° de movimiento de la articulación glenohumeral se produce 1° de movimiento en la escapulotorácica).

El movimiento coordinado de estas articulaciones se denomina «ritmo escapulohumeral». Gracias a este ritmo y a la escasa estabilidad ósea inherente a las tres articulaciones sinoviales, el hombro es la articulación del cuerpo con la mayor movilidad y también con la mayor predisposición a la luxación (cuadro 21.1).

1.2. Clavícula

Tres son los huesos que conforman la cintura escapular: clavícula, escápula y húmero. La clavícula es el único hueso que une la cintura escapular al esqueleto axial y el primer hueso del esqueleto en osificarse a través de un proceso de osificación membranosa en torno a la quinta semana de gestación.

El tercio medio es esencialmente tubular. Debido a su forma en «S», las fuerzas transmitidas a través de la clavícula desde la cara lateral del hombro en un traumatismo generan fuerzas de cizallamiento en el tercio medio, donde asientan la mayor parte de las fracturas.

La clavícula rota en todos los planos y en máxima elevación del brazo habría ascendido 30°, angulado posteriormente, 35°, y rotado, 50° sobre su eje longitudinal. La forma y la estructura del hueso son cruciales para estos movimientos.

Cuadro 21.1 BALANCE ARTICULAR GLENOHUMERAL NORMAL

Flexión: 180°	Extensión: 45-50°
Abducción: 180°	Aducción: 30-45°
Rotación externa: 80°	Rotación interna: 100-110°

La vascularización es primariamente perióstica, por lo que su denudado quirúrgico puede comprometer la consolidación.

En el extremo medial de la clavícula, la articulación esternoclavicular se encuentra reforzada por los siguientes ligamentos: esternoclavicular, interclavicular y costoclavicular, que la hacen muy estable y móvil, aunque con poco recorrido articular.

1.3. Escápula

La escápula es un hueso delgado y plano que aumenta de espesor en sus ángulos superior e inferior, en el borde lateral y en sus proyecciones (apófisis coracoides, espina-acromion y glenoides). La espina divide la superficie posterior en las fosas supra- e infraespinosa. Las tres proyecciones escapulares delimitan las escotaduras supraescapular (en la base de la coracoides) y espinoglenoidea (en la base de la espina). La escápula funciona, fundamentalmente, como un punto de anclaje muscular con unos ligamentos principales que debemos recordar: coracoclaviculares (CC), coracoacromial, acromioclaviculares (AC), glenohumerales y coracohumeral.

Del complejo acromioclavicular forman parte el acromion, la coracoides, la clavícula distal, los ligamentos AC (cápsula acromioclavicular), los ligamentos CC (conoides y trapezoides) y los músculos deltoides y trapecio.

La apófisis coracoides se proyecta anteriormente y sirve de origen a la porción corta del músculo bíceps braquial, al músculo coracobraquial y al músculo pectoral menor.

1.4. Extremidad proximal del húmero

Respecto a la extremidad proximal del húmero, está formada por un segmento de esfera epifisario recubierto de cartílago articular que se une a la diáfisis a través de una región metafisaria donde se sitúan las tuberosidades mayor, o troquíter, y menor, o troquín. La superficie articular humeral ha evolucionado hacia una disposición de inclinación dorsal y retrotorsión para adaptarse a la actividad prensil de los seres humanos. El ángulo cervicodiafisario medido radiográficamente alcanza de promedio los 130-140° y la retroversión de la superficie articular en relación con la línea transepicondílea oscila en torno a los 30°.

© Elsevier. Fotocopiar sin autorización es un delito.

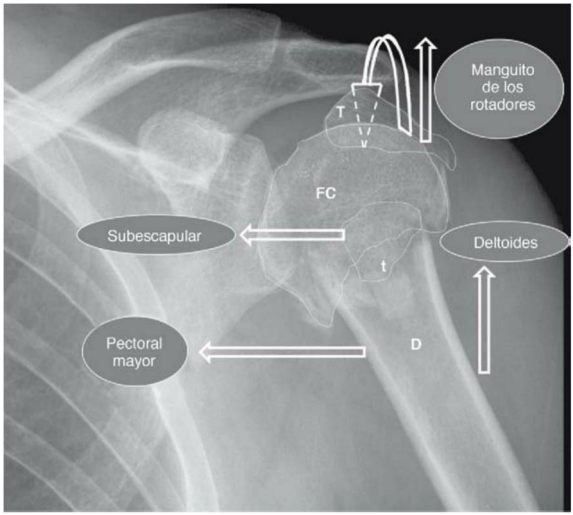

FIGURA 21.1
Esquema de fuerzas deformantes que actúan desplazando los fragmentos en las fracturas de la extremidad proximal del húmero. La acción de los distintos músculos desplazará la fractura según su localización respecto de las inserciones musculares. El fragmento cefálico se desplazará superior y posteriormente; el troquín, medialmente, y la diáfisis, medialmente y hacia delante por acción del pectoral mayor y en sentido superior por acción del deltoides. FC, fragmento cefálico; T, troquíter; t; troquín; D, diáfisis.

www.medilibros.com

Las líneas de fractura tienden a seguir las primitivas líneas fisarias, lo que hace que se independicen el segmento articular, las dos tuberosidades y la diáfisis.

La situación de las inserciones musculares en la extremidad proximal del húmero determina los desplazamientos fracturarios una vez que se independizan los fragmentos óseos. El troquíter acoge en tres facetas diferentes las inserciones del supraespinoso, del infraespinoso y del redondo menor. La acción de los mismos provoca la retracción superior y posterior de la tuberosidad en las fracturas, siempre que el desplazamiento no esté limitado por la integridad del intervalo rotador entre el supraespinoso y el subescapular. El troquín es el punto de inserción del subescapular, que arrastra y desplaza medial e inferiormente el fragmento en el caso de fracturas aisladas de la tuberosidad menor, mientras que el fragmento cefálico, incluido el troquíter, rotará hacia fuera. En la fracturas del cuello quirúrgico, la diáfisis humeral se desplaza en sentido medial y hacia delante por la acción del pectoral mayor, mientras que las cabeza permanece en una posición neutra por la acción combinada de las inserciones en el troquíter y en el troquín. En general, las fuerzas deformantes que desplazan los fragmentos son las responsables de impedir una reducción aceptable con métodos cerrados (fig. 21.1).

1.5. Diáfisis humeral

La diáfisis humeral cambia desde una conformación cilíndrica a otra aplanada en la unión de los tercios medio con el distal del húmero. El canal de torsión del nervio radial comienza en el tercio medio en la cara posterior, cursa en dirección craneocaudal y mediolateral, y desemboca en la unión del medio e inferior en la cara externa, de modo que en este punto se sitúa en contacto directo con el hueso.

1.6. Articulación glenohumeral

Es evidente que deben existir diferentes factores, estáticos y dinámicos, que actúen para conjugar la estabilidad biomecánica con la movilidad extrema de esta articulación mínimamente constreñida (tabla 21.1). La participación de estos mecanismos en cada momento depende de los

TABLA 21.1 Factores que influyen en la estabilidad glenohumeral

Estáticos	Dinámicos
Geometría articular	Músculos rotadores
Cápsula, *labrum* y ligamentos	Tendón del bíceps
Presión intraarticular negativa	
Fenómenos de adhesión/cohesión	

requerimientos funcionales. El hombro disfruta de una amplitud de movimiento debido a una interrelación compleja de elementos estabilizadores articulares, capsuloligamentarios y dinámicos que están perfectamente jerarquizados. Las fuerzas pequeñas, como el peso de la extremidad, son contrarrestadas por mecanismos pasivos, como la concavidad de la superficie articular, la presión intraarticular y los fenómenos de adhesividad. Las tracciones superiores, como las realizadas al levantar peso, son resistidas por la acción de la musculatura rotadora. Finalmente, la resistencia ante fuerzas muy importantes, como las que se presentan en los traumatismos, tiene que ser aportada por los elementos capsuloligamentarios y la estructura ósea articular, que, de no resistir, derivarán hacia una luxación o fractura.

2. FRACTURAS DE CLAVÍCULA

Las fracturas de clavícula son frecuentes: constituyen el 4-10% de todas las fracturas del adulto y el 35-45% de las fracturas de la región del hombro. Se dan con más frecuencia en el varón.

2.1. Mecanismo de producción

El mecanismo más común es el indirecto, por caída sobre el hombro. En el 25-30% de los casos el mecanismo es directo, como es frecuente en los accidentes de tráfico. En los lesionados en estas situaciones, la fractura de clavícula se puede acompañar de traumatismo torácico con fracturas costales múltiples.

Según la localización del trazo de fractura, el tercio medio acumula la mayor parte de las lesiones, de modo que se ve afectado en el 75-80% de los casos, especialmente en el punto de inflexión de la unión con el tercio externo. El 15-20% son fracturas del tercio lateral y únicamente el 2-5% afectan al tercio medial.

2.2. Clasificación

Allman establece una clasificación en tres grupos atendiendo a la localización anatómica de la fractura, y Neer la completa subdividiendo el grupo II correspondiente a las fracturas del tercio lateral en función de las peculiaridades terapéuticas de estas fracturas según el estado de los ligamentos CC (fig. e21.1). Podemos ver la clasificación final en la tabla 21.2. Ocasionalmente se presenta un tipo especial de fractura de tercio lateral con ligamentos CC intactos pero unidos a un tercer fragmento inferior, lo que implica un criterio de inestabilidad y una orientación terapéutica quirúrgica. Esta lesión, encuadrable en el tipo II, se conoce como «fractura de Latarjet».

2.3. Clínica y diagnóstico

La situación subcutánea de este hueso hace que a menudo el diagnóstico resulte sencillo. Sin embargo, este hecho puede hacernos olvidar que es imprescindible el examen físico detallado para evitar que otras lesiones pasen desapercibidas. También, y por la situación del hueso, hay que estudiar el estado de la piel para anticipar áreas de necrosis que compliquen la evolución.

En el caso de pacientes con politraumatismo es imprescindible el estudio del tórax, así como la función neurovascular de la extremidad superior. De esta manera descartamos

www.medilibros.com

TABLA 21.2 Distintas formas de clasificación de las fracturas de clavícula

Clasificación de Allman	Clasificación de Neer (diferencia las fracturas del grupo 2 de Allman)	Fractura de Latarjet (diferencia las fracturas del tipo II de Neer)
Grupo 1: tercio medio		
Grupo 2: tercio externo	*Tipo I:* • Fracturas laterales a los ligamentos coracoclaviculares • Ligamentos intactos-estables/tratamiento conservador	
	Tipo II: • Fracturas a través de los ligamentos • Ligamentos lesionados-inestables/tratamiento quirúrgico	• Ligamentos coracoclaviculares intactos pero unidos a un tercer fragmento inferior • Ligamentos intactos-inestables/tratamiento quirúrgico
	Tipo III: • Fracturas con extensión a la articulación acromioclavicular • Ligamentos intactos-estables/tratamiento conservador	
Grupo 3: tercio interno		

© Elsevier. Fotocopiar sin autorización es un delito.

o afirmamos la asociación con fracturas costales, lesiones intratorácicas, lesiones neurológicas (plexo braquial) o arteriales (arteria subclavia).

La proyección radiológica anteroposterior suele ser suficiente para evaluar la fractura y el estudio debe ser ampliado con una radiografía de tórax en las situaciones descritas anteriormente. En zonas difíciles, como el tercio interno, más que recurrir a proyecciones especiales, hoy en día es útil el empleo de la tomografía computarizada (TC).

2.4. Tratamiento

La mayor parte de las fracturas de clavícula se benefician de un tratamiento conservador. A pesar de ello hay que ser exigente respecto a la alineación inicial de los fragmentos en el adulto para evitar consolidaciones viciosas sintomáticas o seudoartrosis.

EN EL NIÑO

Hasta los 12 años de edad podremos aceptar cualquier forma de contacto entre los fragmentos, puesto que el foco se remodelará satisfactoriamente en meses. El tratamiento consistirá en un *vendaje en ocho* durante 3-4 semanas. Las fracturas no desplazadas pueden inmovilizarse con vendajes de Velpeau o Gilchrist o incluso con un cabestrillo. Más allá de esa edad se debe ser más cuidadoso con la reducción de la fractura y el control posterior de su contención mediante el vendaje en ocho durante 4-6 semanas.

www.medilibros.com

EN EL ADULTO

La contención es más difícil, y la consolidación, más lenta y de menor potencial de remodelación, por lo que no habrá que descuidar el seguimiento. Podemos separar las indicaciones en función de los grupos de Allman:

- **Fracturas del tercio medio:** los pequeños desplazamientos pueden corregirse mediante la reducción y la aplicación del vendaje en ocho, que consigue el efecto de descender los fragmentos y devolver la longitud. A pesar de ello no está demostrado que el vendaje en ocho sea capaz de contener adecuadamente la reducción y su tensión excesiva es mal tolerada. El resultado final, en muchos casos, es similar al conseguido con tratamiento inicial con cabestrillo. Por ello actualmente tendemos a indicar la cirugía en fracturas con acortamiento superior a 2 cm. La fijación interna mediante osteosíntesis con placa será el tratamiento de elección, salvo en fracturas abiertas, aunque también puede utilizarse el enclavado endomedular (fig. e21.2). La inmovilización se mantendrá por un período de hasta 6-8 semanas en función del examen clínico del dolor y de la movilidad del foco. Pueden utilizarse otras inmovilizaciones (vendaje de Velpeau o Gilchrist, o con cabestrillo) si nuestra intención no es reducir.
- **Fracturas del tercio externo:** podemos utilizar la clasificación para orientar su tratamiento. Así, los tipos I y III serán intrínsecamente estables con escasos desplazamientos, por lo que podemos utilizar vendajes de tipo Velpeau o Gilchrist o cabestrillos durante un período de 4-6 semanas. El tipo II, incluida la fractura de Latarjet, requerirá reducción, que la mayor parte de las veces solo puede obtenerse y mantenerse mediante cirugía.
- **Fracturas del tercio interno:** inicialmente son tratadas de forma conservadora, dado que los desplazamientos no suelen ser importantes y los resultados finales generalmente son satisfactorios. Puede utilizarse cualquier inmovilización de las mencionadas y no es rara una cierta deformidad local final.

2.5. Complicaciones

RETARDO DE CONSOLIDACIÓN Y SEUDOARTROSIS

La falta de unión más allá de los 3 meses constituye un retardo, mientras que sobrepasados los 6 meses se considera que se trata de seudoartrosis. Si tomamos el tercio medio como ejemplo, las estadísticas de seudoartrosis pueden alcanzar el 15%. La seudoartrosis puede presentarse sin dolor o déficit funcional y permanecer asintomática indefinidamente, en cuyo caso la abstención terapéutica será la norma. Más comúnmente aparecerá dolor persistente en el foco, lo que nos obligará a la osteosíntesis. Generalmente solemos asociar un autoinjerto de cresta ilíaca a la fijación de placa, aunque en la mayoría de los casos se trate de seudoartrosis hipertróficas.

CONSOLIDACIÓN VICIOSA

Generalmente se trata de acortamiento marcado con deformidad angular y con posible plexopatía braquial. Pueden aparecer también debilidad y disminución de la función de la extremidad. En el tercio medio el callo hipertrófico puede producir también compresiones del plexo braquial o síndromes de estrecho torácico. Dada la dificultad de recuperar la longitud mediante osteotomía e injerto, es preferible prevenir estas complicaciones mediante el tratamiento precoz de los desplazamientos severos.

LESIONES NEUROVASCULARES

A pesar de la cercanía de las estructuras neurovasculares, las lesiones agudas son raras, si bien se han descrito desgarros de la arteria subclavia en fracturas de tercio medio.

ARTROSIS POSTRAUMÁTICA

No es rara tras las lesiones que afectan a las articulaciones acromioclavicular o esternoclavicular. Si son sintomáticas, requerirán tratamiento quirúrgico. La resección del extremo distal con preservación de los ligamentos CC será la norma para el tercio lateral. En las lesiones mediales, la cirugía implica una reconstrucción para evitar la inestabilidad.

3. LUXACIONES ACROMIOCLAVICULARES

3.1. Mecanismo

La forma más frecuente corresponde a los traumatismos *directos* sobre el hombro con el brazo en aducción. Otra posibilidad es el traumatismo *indirecto* con energía transmitida a través de la extremidad superior.

3.2. Clasificación

La clasificación más aceptada es la de Rockwood y Young (fig. e21.3). Se especifican seis tipos en función del grado de desplazamiento del extremo distal de la clavícula, de la lesión ligamentaria y de la integridad de las fascias musculares:

1. **Grado I:** esguince acromioclavicular leve con integridad estructural de los ligamentos AC y CC. Articulación estable.
2. **Grado II:** rotura completa de la cápsula y de los ligamentos AC con rotura parcial de los ligamentos CC. Elevación parcial del extremo distal de la clavícula respecto al acromion (menor que el ancho de la clavícula).
3. **Grado III:** rotura completa de los ligamentos AC y CC. Luxación completa del extremo distal de la clavícula que se eleva más del 100% de su ancho por encima del acromion.
4. **Grado IV:** rotura completa de ligamentos AC y frecuentemente de los ligamentos CC con desplazamiento posterior del extremo distal de la clavícula respecto al acromion. La clavícula puede penetrar en el músculo trapecio.
5. **Grado V:** gran desplazamiento superior del extremo superior de la clavícula con lesión completa de ligamentos AC y CC asociada a disrupción de las inserciones del deltoides y del trapecio en la clavícula. Esta puede perforar la musculatura e incluso la piel en ocasiones.
6. **Grado VI:** desplazamiento inferior del extremo distal de la clavícula por debajo de la apófisis coracoides con rotura completa de ligamentos AC y CC. Implica un traumatismo superior de alta energía.

3.3. Clínica y diagnóstico

Además del dolor localizado y de la pérdida de función de la extremidad para la abducción, la deformidad es frecuentemente característica. El *signo de la tecla* es ocasionalmente patente y es posible, ejerciendo presión con nuestro dedo, reducir temporalmente el extremo distal de la clavícula elevado, pero la deformidad reaparece al retirar nuestra mano.

Es imprescindible la valoración neurovascular de la extremidad superior, especialmente en traumatismos de alta energía y grandes desplazamientos, como en los grados V y VI.

El estudio radiográfico incluye la proyección anteroposterior y la axilar (para localizar el grado IV). La distancia coracoclavicular, normalmente de 1,1 a 1,3 cm, aumentará de un 25 a un 100% en los grados II y III. Para diferenciar una lesión de grado III ocasionalmente se hace necesaria una radiografía anteroposterior de estrés. Se obtiene haciendo soportar al sujeto un peso de 3-6 kg en cada brazo para forzar el desplazamiento de la clavícula.

3.4. Tratamiento

Podemos seguir la clasificación especificada:

- **Grado I:** tratamiento conservador con brazo en cabestrillo y medicación sintomática hasta el final de las molestias (7-14 días).
- **Grado II:** tratamiento conservador con brazo en cabestrillo y medicación, aumento del período de inmovilización a 3 semanas e incorporación progresiva a la actividad física. No somos partidarios de los vendajes que pretenden reducir la extremidad de la clavícula, como el de Robert Jones.
- **Grado III:** existe una marcada controversia sobre el mejor tratamiento. La opción conservadora, similar a la del tipo II, es aplicable de entrada a los pacientes sedentarios o sin demanda física que acepten la deformidad. La cirugía se reserva inicialmente para trabajadores manuales y deportistas con brazo dominante. Al igual que en el grado anterior, no recomendamos los vendajes que pretenden la reducción. La cirugía implicará la reducción del desplazamiento, la contención temporal (p. ej., con cerclaje desde la coracoides) y la reconstrucción de los ligamentos. Las lesiones inveteradas sintomáticas implican la resección de un pequeño fragmento distal de la clavícula asociada a los tiempos anteriormente descritos.
- **Grados IV, V y VI:** requerirán, en general, tratamiento quirúrgico, asociando a los tiempos anteriores la reconstrucción de los planos miofasciales.

4. LUXACIONES ESTERNOCLAVICULARES

4.1. Mecanismo

El mecanismo más frecuente es el *indirecto*, por compresión desde la cara lateral del hombro y utilizando la primera costilla como fulcro. Puede ocurrir también ante un impacto *directo* anterior en la zona, lo que provocaría el desplazamiento posterior.

4.2. Clasificación

Podemos utilizar una gradación según la gravedad: grado I o esguince, con lesión parcial de la cápsula; grado II o subluxación, con lesión de la cápsula y parcial del ligamento costoclavicular, y grado III o luxación, con lesión completa de la cápsula y los ligamentos.

En función del desplazamiento tendremos:

- **Luxación anterior:** desplazamiento superoanterior de la clavícula. Es la más frecuente.
- **Luxación posterior o intratorácica:** desplazamiento posterosuperior con riesgo de compresión de los grandes vasos y/o traqueal.

4.3. Clínica y diagnóstico

Además del dolor y de la deformidad locales, es fundamental descartar el compromiso vascular o de la vía aérea en los desplazamientos posteriores, lo que nos situaría en una situación de riesgo vital.

La radiología simple permite ocasionalmente el diagnóstico mediante la comparación de proyecciones anteroposteriores y oblicuas. Sin embargo, el uso de la TC es necesario frecuentemente.

© Elsevier. Fotocopiar sin autorización es un delito.

4.4. Tratamiento

Los esguinces y las subluxaciones serán tratadas mediante la inmovilización simple (cabestrillo o vendaje de Gilchrist) y medicación sintomática durante 1-3 semanas.

Las luxaciones requieren un intento de reducción e inmovilización posterior si son estables. Las anteriores serán manipuladas directamente y contenidas con un vendaje en ocho durante 6-8 semanas. Las posteriores ocasionalmente requieren, además de la tracción de la extremidad en el eje de la clavícula, la manipulación percutánea del extremo clavicular bajo anestesia con una pinza de campo. La contención será similar a la del caso anterior. El hecho de que se produzca inestabilidad de la luxación anterior después de la reducción hace que algunos autores recomienden la simple inmovilización durante el período sintomático. La inestabilidad posterior aguda sintomática requerirá la estabilización articular quirúrgica mediante sutura capsuloligamentaria.

En las formas irreductibles o inveteradas la cirugía debe reservarse a los casos sintomáticos. Los casos inveterados requieren frecuentemente la artroplastia de resección de 1 a 1,5 cm del extremo medial asociada a la reconstrucción del ligamento costoclavicular.

5. FRACTURAS DE ESCÁPULA

Las fracturas de escápula son relativamente raras: representan el 1% de todas las fracturas, el 3% de las de la cintura escapular y el 5% de las de hombro.

www.medilibro.com

5.1. Mecanismo de producción

Suelen ser el resultado de traumatismos de alta energía por lo que conllevan una alta incidencia de lesiones asociadas. La asociación más frecuente es la fractura de arcos costales ipsilateral que alcanza del 27 al 50% de los pacientes. Otras comúnmente posibles son las pulmonares en forma de contusión y hemoneumotórax (16-40%); fracturas ipsilaterales de clavícula (23-26%), y lesiones del plexo braquial y de la arteria subclavia (12%).

El mecanismo de producción es generalmente el traumatismo *directo*. Pueden producirse lesiones por transmisión de fuerzas de manera *indirecta* a través del brazo o por avulsión de inserciones musculares o ligamentosas.

5.2. Clasificación

Pueden separarse según su localización anatómica. La distribución correspondería a la siguiente proporción: cuerpo (35-43%), cuello (26%), glenoides (10%), acromion (8-12%), espina (6-11%) y apófisis coracoides (5-7%).

Las fracturas de la glenoides pueden producirse por traumatismo directo sobre la cara lateral del hombro o por compresión axial indirecta. Las fracturas del reborde anterior se asocian frecuentemente a luxación de hombro, y ambas pueden dejar inestable la articulación si son de importancia y no se reparan.

Las fracturas de cuello de la escápula se producen por traumatismo directo, son extraarticulares y no suelen tener desplazamientos importantes, salvo en caso de que se asocien con otras lesiones de la vecindad. Hay determinadas situaciones en las que puede producirse un fragmento distal de todo el macizo glenoideo sin anclaje al proximal ni al esqueleto axial al asociar una fractura de clavícula o una lesión ligamentaria similar; esta combinación se conoce como «hombro flotante».

5.3. Clínica y diagnóstico

Los signos y síntomas pueden estar desdibujados por la clínica de un politraumatismo, aunque las fracturas son visibles en la radiografía de tórax, cuya realización es obligatoria en estos casos.

Edema, crepitación y hematoma localizados asociados a dolor e impotencia funcional son sugestivos de fractura. El examen se completará con un detenido estudio neurovascular de la extremidad.

Entre las proyecciones radiográficas para el estudio de estas fracturas estarán la anteroposterior y la lateral (o en «Y»), ambas en el plano de la escápula y de la axilar. Algunas situaciones, especialmente en el caso de las fracturas intraarticulares de la glenoides, requerirán el empleo de la TC con ocasional reconstrucción tridimensional.

5.4. Tratamiento

Una vez tenidos en cuenta el estado general del paciente y las lesiones asociadas de importancia, el enfoque terapéutico de estas fracturas será mayoritariamente conservador. Consideración quirúrgica merecerán las fracturas con gran desplazamiento, intraarticulares y hombro flotante.

El tratamiento ortopédico incluye la inmovilización mediante cabestrillo o vendaje de Gilchrist para anular el peso del brazo. Las fracturas de la glena requieren un seguimiento radiográfico para descartar la existencia de desplazamientos secundarios. En general tras 6 semanas de tratamiento puede interrumpirse la inmovilización y el resultado funcional final será bueno.

La cirugía deberá tener en consideración la capacidad de mejorar la situación inicial, especialmente en casos de gran conminución, debido a la particular anatomía, que hace difícil conseguir osteosíntesis estables.

6. FRACTURAS DE LA EXTREMIDAD PROXIMAL DEL HÚMERO

Las fracturas de la extremidad proximal del húmero constituyen el 5% de todas las fracturas del adulto y menos del 1% de las fracturas del niño. El 75% de las fracturas del húmero en pacientes de más de 40 años corresponden a esta localización. Se observa un aumento de su incidencia a partir de la menopausia, lo que está en relación directa con la disminución de la masa ósea. Junto con la fractura vertebral, las fracturas de cadera y de la extremidad distal del radio, forma parte del cuarteto de fracturas osteoporóticas más frecuentes, cuya prevalencia aumenta día a día, dado el envejecimiento de nuestra población.

6.1. Mecanismo de fractura

El mecanismo de fractura varía dependiendo de los grupos de edad estudiados. En los pacientes ancianos, la disminución de la masa ósea determina que el mecanismo implicado sea un traumatismo de baja energía, siendo la caída con apoyo del brazo estirado desde una posición en bipedestación la más frecuente. En los pacientes más jóvenes estas fracturas aparecen en relación con traumatismos de alta energía y es frecuente que se asocien a otras fracturas en el contexto de pacientes con politraumatismo. Otras causas menos frecuentes son las convulsiones, más relacionadas con fracturas-luxación, y las fracturas patológicas ocurridas por una disminución de la resistencia ósea secundaria a metástasis.

6.2. Clasificación

La clasificación propuesta por Neer (fig. 21.2) se basa en las relaciones entre los cuatro segmentos anatómicos: troquíter, troquín, segmento articular y diáfisis humeral. Los tipos de fracturas se diferencian por la presencia de desplazamientos de uno o más de estos cuatros segmentos. Se considera que un segmento está desplazado cuando la separación es mayor de 1 cm o la angulación es mayor de 45°. El número de líneas de fracturas no se tiene en cuenta en el caso de que los fragmentos no estén desplazados de acuerdo a estos criterios. Las fracturas en un fragmento constituyen el grupo más abundante (85%), definiendo como fracturas desplazadas a las clasificadas como fracturas en dos, tres y cuatro fragmentos. Esta clasificación también incluye las fracturas-luxación anterior o posterior en dos, tres y cuatro fragmentos (fig. e21.4) y las fracturas articulares de la cabeza humeral.

6.3. Clínica y diagnóstico

Los síntomas y signos que presenta un paciente con una fractura de húmero proximal son bastante variables y están relacionados con la conminución y con el grado de separación de los fragmentos. El dolor, sobre todo en relación con los intentos de movilización y la palpación, es una constante. La inflamación y el hematoma en la zona tienden a descender por el brazo y la cara anterior del tórax durante los primeros días. La típica equimosis en las caras interna del brazo y lateral del tórax a partir de las 48 h se conoce como «signo de Hennequin» (fig. e21.5).

Es esencial una exploración neurovascular del miembro superior. Se deben explorar los pulsos distales y el plexo braquial. El nervio axilar, al ser el nervio periférico más frecuentemente afectado, debe ser explorado en sus funciones motora y sensitiva con especial atención.

La exploración radiológica es fundamental para determinar tanto las líneas de fractura como el desplazamiento de los fragmentos. Las radiografías básicas en el área de urgencias son la radiografía anteroposterior del hombro (perpendicular al plano de la escápula y no al plano del tórax, permite valorar todo el borde glenoideo y el espacio glenohumeral que debe aparecer diferenciado) y al menos una proyección perpendicular al plano de la escápula: la radiografía lateral

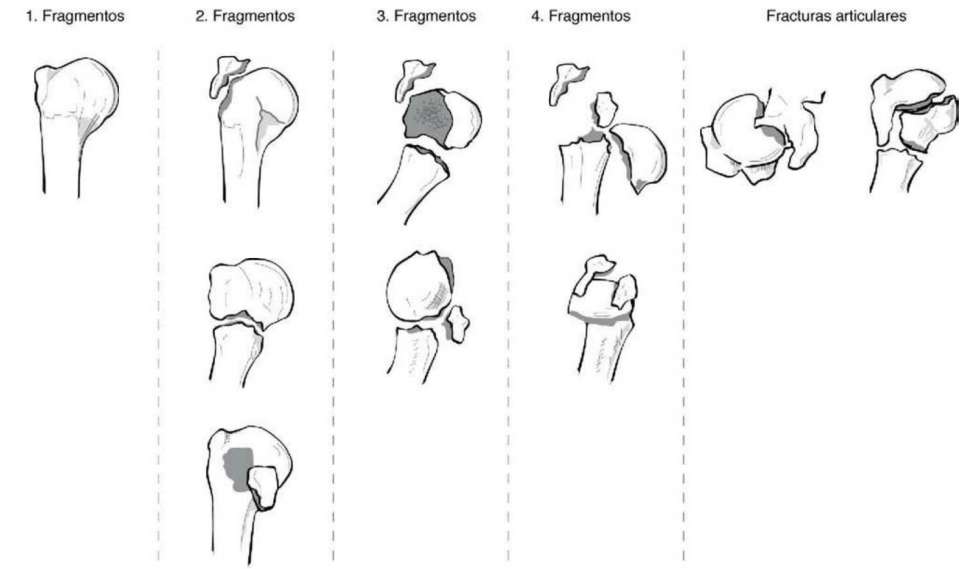

FIGURA 21.2
Esquema de clasificación de las fracturas de la extremidad del húmero propuesto por Neer.

© Elsevier. Fotocopiar sin autorización es un delito.

de la escápula (permite valorar la relación entre la cabeza humeral y la glenoides) y una proyección axilar (se necesita abducir el brazo al menos 30°). Existen otras proyecciones, como la transtorácica, que permiten una visión similar a la radiografía axilar y que podemos realizar en pacientes con el brazo inmovilizado.

La TC constituye un utensilio de gran valor en el área de urgencias, proporcionando información sobre la rotación de los fragmentos, el grado de desplazamiento de las tuberosidades, las fracturas articulares y la congruencia del fragmento cefálico con la glena.

6.4. Tratamiento

El **tratamiento no quirúrgico** estará indicado cuando exista una alineación adecuada de la extremidad proximal que permita el movimiento razonable del hombro a través de la actuación del manguito rotador. Esta alineación puede estar presente de entrada o conseguirse con reducción cerrada. La inmovilización más utilizada en el área de urgencias por disponibilidad y sencillez es el vendaje de Gilchrist. Fuera de ella, o en esta cuando están disponibles, utilizaremos inmovilizadores prefabricados y comercializados con unas características similares a las del vendaje de Gilchrist. En el caso de necesitar una inmovilización más estricta se utilizará un vendaje de Velpeau.

Respecto a la **cirugía,** reconstruir la extremidad proximal del húmero dejándola en condiciones de ser motorizada por sus inserciones musculares es una tarea compleja, especialmente en el paciente tipo que sufre una fractura de base osteoporótica. Quizás esto haya hecho que se rechazase de forma indiscriminada el tratamiento quirúrgico de estas fracturas. Sin embargo, hoy en día esto no es aceptable y optaremos por la reducción abierta y la fijación interna (mediante cerclajes, agujas roscadas, clavos intramedulares o placas atornilladas) en todos aquellos casos en que la alineación residual de los diferentes fragmentos de la fractura no augura una función satisfactoria del hombro. Estará justificado el tratamiento quirúrgico que permita la consolidación correcta de la fractura y la movilización precoz.

Las consideraciones básicas al abordar quirúrgicamente estas fracturas deben ser: tratar las lesiones del manguito rotador asociadas; descartar la desvascularización del segmento articular; evitar la interposición de partes blandas; obtener una adecuada reducción mecánicamente útil; dar una estabilidad al montaje suficiente para movilizar precozmente, y evitar la seudoartrosis.

En ocasiones el segmento articular aparece desprovisto de inserciones capsulares o tendinosas que permitan una vascularización residual. En estos casos el tratamiento deberá centrarse en la sustitución protésica mediante hemiartroplastia anatómica en jóvenes o prótesis total invertida en pacientes mayores de 70 años, para así no depender de la acción del manguito para el movimiento.

6.5. Complicaciones

- **Seudoartrosis.** Generalmente ocurre en fracturas desplazadas del cuello quirúrgico del húmero en dos o tres fragmentos, y es debida a factores que dependen del tratamiento realizado (reducción abierta insuficiente y osteosíntesis escasa), de la propia fractura (conminución del foco, interposición de partes blandas), del paciente (osteoporosis, diabetes, artritis reumatoide) o de una rehabilitación demasiado intensiva y precoz. El tratamiento conservador tiene malos resultados, y se recomienda el abordaje quirúrgico, si las condiciones generales del paciente lo permiten. Si el fragmento proximal residual es muy pequeño, se optará por la prótesis; en caso contrario, por la fijación.
- **Consolidación viciosa.** Suele aparecer en fracturas desplazadas de las tuberosidades o del cuello quirúrgico que no se han logrado reducir anatómicamente o que han perdido posteriormente dicha reducción por una osteosíntesis insuficiente. Es importante lograr un diagnóstico correcto mediante la realización de las proyecciones radiológicas adecuadas y de una TC. La cirugía es complicada y sus resultados peores a los conseguidos con la indicación quirúrgica precoz.
- **Necrosis avascular.** Es la pérdida de la circulación arterial terminal de la superficie articular de la cabeza humeral junto con el desarrollo posterior de un colapso de la misma. La circulación arterial puede lesionarse en cualquier fractura de la extremidad proximal del húmero, pero las de mayor riesgo son las fracturas desplazadas en cuatro fragmentos y las fracturas-luxaciones. Suele ser más frecuente en las fracturas tratadas mediante reducción abierta y osteosíntesis interna, debido a la desperiostización de los fragmentos y a que son fracturas más complejas. Las manifestaciones clínicas de una necrosis de la cabeza humeral son muy variables; así, algunos pacientes toleran bastante bien su limitación funcional, mientras que otros, al aparecer el colapso de la cabeza humeral, muchas veces asociado a malposición, precisan una sustitución protésica parcial o total, en función de los cambios degenerativos de la superficie glenoidea.
- **Lesión nerviosa.** La incidencia oscila entre el 21 y el 50% y el nervio afectado con mayor frecuencia es el axilar, seguido por el supraescapular, el musculocutáneo y el radial.
- **Lesión vascular.** Puede aparecer tras la manipulación cerrada o la reducción abierta, pero generalmente sucede por el traumatismo inicial en fracturas-luxaciones y en fracturas del cuello quirúrgico donde la diáfisis se desplaza medialmente. La lesión se presenta sobre todo a la salida de las arterias circunfleja humeral anterior y posterior de la arteria axilar. Antes y después de reducir la fractura es necesario explorar la extremidad, y ante la presencia de un hematoma, de frialdad o de parestesias, a pesar de existir pulsos periféricos (circulación colateral), se debe realizar una ecografía Doppler y una arteriografía, y consultar a un cirujano vascular.
- **Rigidez y capsulitis.** Puede suceder en cualquier tipo de fractura de la extremidad proximal del húmero tras una inmovilización prolongada. Se trata mediante la realización de un programa de rehabilitación intensiva. Si no mejora el arco de movilidad, se debe movilizar el hombro bajo anestesia general y aprovechar este momento para cambiar o retirar el material de osteosíntesis si fuera necesario.

7. FRACTURAS DE LA DIÁFISIS DEL HÚMERO

Incluimos en esta categoría las fracturas que ocurren desde el borde superior de la inserción del pectoral mayor proximalmente hasta la cresta supracondílea o 5 cm por encima de la interlínea articular del codo distalmente.

Su incidencia se estima en 14 fracturas por cada 100.000 habitantes por año o en el 1-1,5% de las fracturas de las extremidades. Tienen una distribución bimodal, con un pico en varones jóvenes y en los traumatismos de alta energía, con un segundo máximo en mujeres ancianas que sufren caídas simples.

7.1. Mecanismo de producción

El mecanismo directo es posible, así como también lo es la transmisión indirecta de fuerzas desde el codo y la mano, y en ambos casos se producen patrones similares a los de otras fracturas diafisarias. La contracción muscular violenta en individuos muy musculados puede ocasionar una fractura, como, por ejemplo, al realizar un lanzamiento.

7.2. Clasificación

Es útil clasificarlas según su localización (fig. 21.3):

- **Fracturas altas:** situadas por encima de la inserción del tendón del pectoral mayor. El fragmento proximal está abducido y en rotación externa por la acción del manguito rotador. El fragmento distal está aducido por la acción del pectoral.
- **Fracturas del tercio proximal:** situadas entre las inserciones del pectoral mayor y el deltoides. El fragmento proximal estará aducido, y el distal ascenderá por el deltoides.
- **Fracturas medias:** situadas por debajo de la inserción del deltoides. El fragmento proximal es abducido por el deltoides, y el distal asciende y es varizado por los músculos longitudinales.
- **Fracturas bajas:** destaca la fractura de Holstein-Lewis, oblicua o espiroidea corta, con un fragmento distal ascendido y varizado con un pico que amenaza el canal radial, donde el nervio frecuentemente resulta lesionado por el traumatismo inicial o durante la reducción.

7.3. Clínica y diagnóstico

Si los signos y síntomas locales comunes a las fracturas diafisarias no son muy patentes, puede sospecharse una fractura patológica, dado que se trata de una en el 10-15% de los casos, según las series.

Es obligada la exploración neurovascular sistemática y están contraindicadas las manipulaciones extemporáneas ante el riesgo de producir lesiones no presentes inicialmente.

Deberemos contar con dos proyecciones que incluyan, en visión ortogonal, la totalidad del hueso.

7.4. Tratamiento

Si bien el tratamiento conservador (especialmente el funcional) ha demostrado su utilidad para estas fracturas, hoy en día se han ampliado las indicaciones quirúrgicas.

Existen pacientes que van a tolerar mal los requisitos de inmovilización prolongada (p. ej., obesos, ancianos, alcohólicos, con fracturas bilaterales o patológicas). Otros candidatos de entrada serán aquellos pacientes que asocien lesiones importantes de partes blandas, lesiones neurovasculares o fracturas de trazo muy inestable (fracturas transversas puras), así como el llamado «codo flotante» (diáfisis humeral y antebrazo).

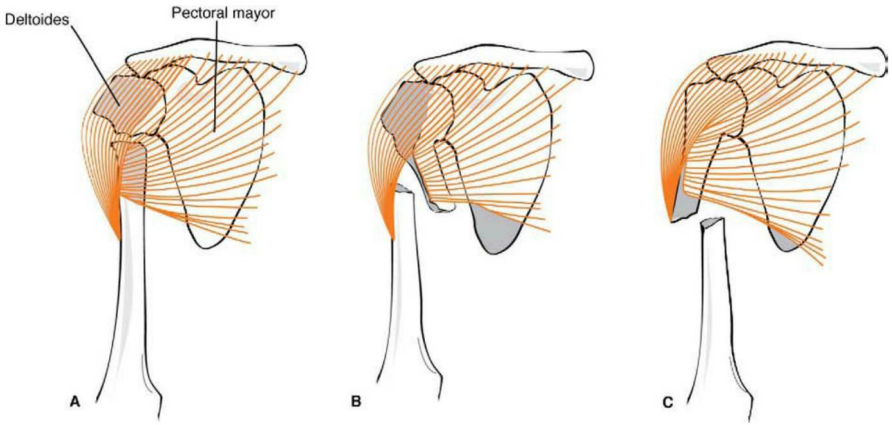

FIGURA 21.3
Esquema de desplazamientos de las fracturas diafisarias de húmero según su localización. Los fragmentos se desplazarán de manera diferente según el trazo sea superior a la inserción del pectoral mayor y del deltoides **(A),** entre el pectoral mayor y el deltoides **(B)** o distal a la inserción de ambos **(C).**

© Elsevier. Fotocopiar sin autorización es un delito.

Si optamos por un tratamiento conservador, la reducción mediante la simple gravedad es suficiente para alinear un hueso que tolera deformidades significativas en varo/valgo. Emplearemos inicialmente inmovilización con férula braquial en «U» y, tras la inmovilización inicial (2-3 semanas), pasaremos a yesos u ortesis funcionales, que permitirán la movilización de las articulaciones adyacentes.

El tratamiento quirúrgico puede realizarse utilizando clavos intramedulares cerrojados, osteosíntesis con placa y tornillos o fijación externa (en raras ocasiones).

7.5. Complicaciones

- **Lesión vascular:** el daño de la arteria humeral o axilar es raro e implicará la fijación quirúrgica asociada a la reparación de la lesión.
- **Lesión nerviosa:** la afectación del nervio radial es extremadamente frecuente, alcanzando una incidencia del 10-18% de los casos. Puede ocurrir de manera primaria o secundaria a la manipulación de los fragmentos, a su compresión o a que resulten englobados por el callo de fractura. Suele tratarse de neurapraxia o axonotmesis, que se recuperan de manera espontánea en el 90% de los casos pasados 3-4 meses desde que se produjo la lesión. Además, los resultados de la reparación son similares en las fases precoz y tardía. Es por ello que la indicación quirúrgica de revisión inicial del nervio y fijación de la fractura es muy controvertida.
- **Retardo de consolidación y seudoartrosis:** el retardo puede estimarse tras 6 semanas sin evidencia de callo radiológico, y la seudoartrosis, tras 4 meses. Es una complicación habitual, con una incidencia del 3-9%, más frecuente en fracturas transversales e intervenidas mediante reducción abierta y fijación interna. Su tratamiento será similar al de otras fracturas diafisarias.

8. INESTABILIDAD GLENOHUMERAL

La inestabilidad de hombro es uno de los problemas clínicos más frecuentes de nuestra especialidad, y sus conceptos y métodos de tratamiento están en constante revisión.

8.1. Clasificación

Podemos utilizar distintas referencias para clasificar un hombro inestable, según se resume en la tabla 21.3.

GRADO

La *subluxación* es la traslación sintomática de la cabeza sobre la glenoides sin separación completa de las superficies articulares, en contraste con la *luxación*. La subluxación es transitoria y momentánea, con una vuelta espontánea a la disposición articular normal. Por otra parte, el término «aprensión» se refiere al temor del paciente de que su hombro resulte luxado o subluxado. Este temor puede llegar a ser más incapacitante que la inestabilidad en sí misma.

CRONOLOGÍA

La *inestabilidad congénita* puede venir causada por ausencia o anomalía de la extremidad proximal del húmero o de la glenoides. En contraposición a las *luxaciones agudas*, las *luxaciones crónicas* son aquellas que se prolongan más de 72 h, y se conocen como «antiguas» o «inveteradas» a aquellas que han permanecido sin diagnosticar durante al menos 3 semanas.

Cuando la articulación glenohumeral ha presentado varios episodios de inestabilidad, se utiliza el término «recidivante». La denominación de «habitual» se emplea en ocasiones como sinónimo de «recidivante» y por otros autores para señalar a los hombros que presentan inestabilidad en los movimientos normales de la vida diaria.

ETIOLOGÍA

En ocasiones el origen está claro, tras un traumatismo directo o indirecto, y la luxación recibe el nombre de «traumática». Sin embargo, el concepto de *luxaciones atraumáticas* puede ser confuso. Existen individuos con hiperlaxitud o hipermovilidad articular generalizada o selectiva del hombro que terminan por desarrollar una inestabilidad sintomática del mismo sin traumatismo previo. Por otro lado, pacientes sin hiperlaxitud y sin traumatismo inicial importante pueden presentar inestabilidad en relación, normalmente, con microtraumatismos múltiples por

www.casadellibros.com

TABLA 21.3 Clasificación de la inestabilidad glenohumeral en función de distintos criterios

Criterio	Tipos
Grado	Luxación Subluxación
Cronología	Aguda Crónica Recidivante
Etiología	Traumática Atraumática Por hiperlaxitud Adquirida por microtraumatismos
Intencionalidad	Voluntaria Involuntaria
Dirección	Anterior Posterior Superior Multidireccional

sobresfuerzo articular repetitivo (nadadores, gimnastas, halterofilia, lanzadores).

INTENCIONALIDAD

Se confiere una especial importancia a determinar si el paciente únicamente presenta los episodios de inestabilidad *involuntariamente* o si es capaz de reproducir intencionadamente el cuadro, en cuyo caso será considerado un *luxador o subluxador voluntario*. Este interés se debe a la constatación de la relativamente frecuente asociación de la inestabilidad voluntaria a trastornos de la personalidad. Habría que distinguir, de todas formas, al paciente que puede demostrar su inestabilidad posicionando el hombro de aquel que mediante la contracción muscular luxa o subluxa la articulación; este último sería el que presentaría trastornos de la personalidad.

DIRECCIÓN

Viene definida por la dirección en que la cabeza humeral se desplaza en relación con la glenoides. Será *multidireccional* cuando demuestre inestabilidad en distintos planos, lo que en general suele producirse predominantemente en dos (anteroinferior y posteroinferior); los hombros que asocian inestabilidad en los planos anterior, posterior e inferior son infrecuentes.

Luxaciones anteriores

Son las más frecuentes. La cabeza humeral se coloca por delante y en sentido medial a la glenoides. Se producen normalmente por un mecanismo combinado de abducción, extensión y rotación externa forzadas, aunque también pueden darse por rotación externa forzada cuando el brazo está pegado al cuerpo o por un traumatismo directo en la cara posterior del hombro.

En función del grado de desplazamiento interno podemos distinguir cuatro tipos de luxaciones anteriores: **subcoracoidea** (es el tipo más frecuente) (fig. 21.4), **subglenoidea, subclavicular** o **intratorácica.** Estos tres últimos tipos se producen más raramente y normalmente se asocian a traumatismos severos. En ellos hay una elevada incidencia de fracturas del troquíter y roturas del manguito rotador. Pueden ocurrir complicaciones de tipo vasculonervioso e incluso desgarros pulmonares.

Luxaciones posteriores

Las fuerzas que actúan pueden ser un impacto directo en la región anterior del hombro o, indirectamente, una fuerza dirigida hacia atrás cuando la extremidad está flexionada y en rotación interna. Podemos clasificarlas en: **subacromial** (constituye aproximadamente el 95% de las posteriores y, en ellas, la cabeza se encuentra detrás de la glenoides y debajo del acromion), **infraespinosa** y **subglenoidea.**

Luxaciones inferiores

Son el resultado de mecanismos de hiperabducción. En función de la relación con el tendón del tríceps y de la posición final de la extremidad podemos distinguir: **subglenoidea simple, subtricipital** y **luxación erecta o «en mástil».** En esta última, el mecanismo de hiperabducción lleva al brazo sobre la cabeza y hacia la línea media, la cabeza humeral se desliza y bloquea por debajo del reborde inferior de la glenoides, y la diáfisis humeral apunta



FIGURA 21.4
Radiografías de un paciente con luxación glenohumeral anterior. **A.** Proyección anteroposterior donde se observa la pérdida de congruencia entre la glena y la cabeza humeral. **B.** Proyección transescapular, muy importante para establecer si la dirección de la luxación es anterior o posterior. En este caso, obsérvese cómo la cabeza humeral *(flecha negra)* se encuentra anterior a su posición anatómica en el centro de la «Y» escapular *(círculo discontinuo).*

© Elsevier. Fotocopiar sin autorización es un delito.

directamente hacia arriba; el traumatismo violento causante de la lesión desgarra también las inserciones capsuloligamentosas y casi sistemáticamente el manguito rotador, y con frecuencia acarrea complicaciones neurovasculares.

Luxaciones superiores

Aún más raras que las anteriores, se producen por una fuerza importante dirigida hacia arriba sobre el brazo aducido, como en el caso de una caída sobre el codo. Con el desplazamiento del húmero hacia arriba se producen fracturas en el acromion, la articulación acromioclavicular o la clavícula. La cabeza humeral se sitúa por encima del acromion y se producen lesiones graves de la cápsula, del manguito rotador, del tendón del bíceps y de la musculatura del hombro con frecuentes complicaciones neurovasculares. Si la cabeza no queda atrapada por las partes blandas, el peso del miembro reducirá la luxación.

8.2. Incidencia de la inestabilidad glenohumeral

El hombro es la articulación que más frecuentemente resulta luxada de entre las principales del cuerpo humano. La luxación escapulohumeral tiene una incidencia general cercana al 2% de la población. Puede aparecer a cualquier edad, aunque es más frecuente en el adulto, pues en niños los traumatismos de hombro producen, preferentemente, fracturas de clavícula y epifisiólisis, y en el anciano, fracturas de la extremidad proximal de húmero. Antes de los 50 años es más frecuente en el varón que en la mujer, en una relación de 3:1. Los accidentes deportivos o laborales, o las caídas casuales pueden ser causa de la luxación.

Aunque la incidencia de luxaciones posteriores se estima en torno al 2%, es difícil precisarla con seguridad por la frecuencia de errores diagnósticos. Respecto al origen de las luxaciones, Rowe analizó una serie de 500, de las que el 96% fueron traumáticas, y únicamente el 4%, atraumáticas.

8.3. Mecanismo de las inestabilidades

INESTABILIDAD ATRAUMÁTICA

En pacientes con laxitud articular generalizada o localizada puede desarrollarse inestabilidad sintomática sin antecedentes de traumatismo significativo. La pérdida de estabilización dinámica puede hacer que el hombro entre en un círculo vicioso de inestabilidad, desuso y disfunción muscular. Así, podemos utilizar la hipótesis de la deficiente acción muscular como desencadenante de los síntomas a partir de la observación de que pacientes con inestabilidad atraumática posterior o multidireccional tienen, típicamente, debilidad en los rotadores externos y supraespinoso, con cuyo fortalecimiento los síntomas desaparecen en estos pacientes. La laxitud no tiene que desaparecer, pero sí el dolor y la aprensión al estabilizarse la articulación durante el movimiento y evitar la sobrecarga sobre las estructuras capsuloligamentosas.

Existe también otra subcategoría que podemos denominar «adquirida» por microtraumatismo repetitivo sobre la articulación, como ocurre en nadadores, tenistas o lanzadores de competición. En ellos las partes blandas son repetidamente sobrecargadas y estiradas, con lo que se producen la atenuación y la elongación de estas estructuras.

Aunque las dos subcategorías difieran en patogenia, parece que su anatomía patológica y su tratamiento son similares, por lo que es correcto agruparlas.

INESTABILIDAD TRAUMÁTICA

Un hombro previamente normal puede convertirse en inestable como resultado de un traumatismo significativo. Aunque la luxación puede ocurrir como resultado de un *impacto directo* sobre la región proximal del húmero, la causa más frecuente de subluxación o luxación es el *mecanismo indirecto*. La combinación de fuerzas de abducción, extensión y rotación externa aplicadas sobre el brazo puede llevar a la luxación anterior. La sobrecarga axial del brazo aducido y en rotación interna será la causante de la luxación posterior.

Pueden producirse también luxaciones como resultado de *contracciones musculares* violentas en individuos muy musculados o contracciones incontroladas, como ocurre en ataques epilépticos o descargas eléctricas. Las luxaciones producidas en estos casos son más frecuentemente posteriores. La fuerza combinada de los rotadores internos (dorsal ancho, pectoral mayor y subescapular) desborda a los rotadores externos (infraespinoso y redondo menor).

www.elibros.com

8.4. Anatomía patológica

Debemos hacer distinciones entre las lesiones encontradas en los diferentes tipos de inestabilidades.

LUXACIONES ANTERIORES TRAUMÁTICAS

Lesiones capsuloligamentosas

En 1923, Bankart describió su intervención quirúrgica para corregir lo que llamó la «lesión esencial» en la inestabilidad. Desde entonces, la desinserción anteroinferior del rodete glenoideo *(labrum)* junto con la cápsula y el periostio es conocida como **«lesión de Bankart».**

Lesiones óseas

Pueden ocurrir tanto en la cabeza humeral como en la glenoides. Es relativamente frecuente la aparición de una fractura por compresión en la región posterolateral de la cabeza humeral. En 1940, Hill y Sachs publicaron una revisión clara de esta lesión, que, en la actualidad, es conocida con sus nombres: **lesión de Hill-Sachs** (fig. e21.6).

En el 11% de las luxaciones primarias existen fracturas del reborde glenoideo anteroinferior. Normalmente son avulsiones, pero son consideradas lesiones graves por relacionarse con recidivas sucesivas hasta en el 60% de las ocasiones.

Otras lesiones óseas del cinturón escapular suceden en aproximadamente el 20% de las luxaciones primarias, y en ellas el troquíter es la estructura más frecuentemente implicada. Normalmente suceden en personas de mayor edad y con una incidencia de recidiva baja.

Lesiones del manguito rotador

Estas lesiones son más frecuentes de lo que generalmente se piensa, especialmente en sujetos mayores de 40 años, con una incidencia de desgarros del manguito tras luxaciones primarias del 31%, que asciende al 85% entre pacientes mayores de 40 años. En ocasiones obligan a la reparación quirúrgica cuando la lesión es grave.

LUXACIONES POSTERIORES TRAUMÁTICAS

La magnitud del daño en partes blandas y elementos óseos varía con la intensidad de las fuerzas que provocaron la luxación. La mayoría de los casos presentan grados variables de desinserción o desgarro de la cápsula y avulsión del *labrum*.

El manguito rotador se ve implicado de distintas maneras. Invariablemente, los rotadores posteriores presentan elongación y desgarro. El tendón del subescapular siempre está afectado de alguna forma, y el troquín puede resultar elongado, desgarrado, desinsertado o arrancado; esto último es relativamente frecuente.

Respecto a las lesiones óseas, las fracturas del reborde glenoideo posterior y de la extremidad posterior del húmero son frecuentes en las luxaciones posteriores traumáticas. Se describe también una fractura por impactación de la porción anteromedial de la cabeza contra el reborde glenoideo posterior, que por analogía con la luxación anterior se conoce como **«lesión de Hill-Sachs invertida»** o **«lesión de McLaughlin»**. Igualmente, el reborde glenoideo posterior puede resultar fracturado y desplazado, como en los casos anteriores. Las fracturas de las tuberosidades de la cabeza humeral se han llegado a describir hasta en el 50% de los casos de luxación posterior.

INESTABILIDAD ATRAUMÁTICA

Los estudios radiográficos y artroscópicos no muestran normalmente evidencia de lesiones óseas como la de Hill-Sachs o la del reborde glenoideo.

La cápsula, especialmente en su región inferior, se encuentra típicamente elongada y redundante, y se observa un aumento de su capacidad. El *labrum* glenoideo es normal o está ligeramente hipoplásico, pero no existe la típica lesión de Bankart de la inestabilidad postraumática.

8.5. Clínica

LUXACIONES AGUDAS

Historia clínica

Debemos intentar documentar el *mecanismo de lesión*, incluidos la posición del brazo, la cantidad de fuerza aplicada y el punto de aplicación. Como hemos visto, un traumatismo con el brazo en extensión, abducción y rotación externa sugiere una luxación anterior. Por el contrario, la descarga eléctrica, el ataque epiléptico o la caída sobre el brazo en flexión y aducción son más indicativos de lesión posterior.

Es importante determinar la *intensidad del traumatismo*, dado que, como hemos visto anteriormente, la patogenia de las luxaciones traumáticas y atraumáticas es distinta, como también lo es su tratamiento posterior.

Si existen *antecedentes de inestabilidad*, deberemos recogerlos, así como el tratamiento efectuado y las posibles complicaciones.

Examen físico

En la **luxación anterior,** la exploración debe ser diagnóstica en la mayoría de los casos. El hombro es muy doloroso y la musculatura presenta una contractura antiálgica con impotencia funcional absoluta. Se pierde el relieve normal redondeado del hombro al faltar la cabeza humeral, con lo que el deltoides cuelga directamente del acromion y la clavícula sobre la glenoides, lo da origen al denominado **«hombro en charretera»**, llamado así por su similitud con el adorno de los uniformes militares.

El brazo se encuentra levemente abducido y rotado externamente, produciéndose una resistencia elástica y dolor a los intentos de movilización pasiva sin que sea posible aproximar el codo al tronco. El enfermo sujeta el antebrazo con la mano contraria.

Dada la frecuente asociación de lesiones neurológicas y en menor grado vasculares, un paso esencial debe ser la comprobación del estado neurovascular de la extremidad.

La **luxación posterior,** como ya hemos dicho, frecuentemente pasa sin ser diagnosticada inicialmente, a lo que contribuye el hecho de que el miembro es sujetado en la típica posición de cabestrillo en aducción y rotación interna. Los datos clínicos típicos son: limitación de la abducción (a menudo a menos de 0°); limitación de la rotación externa (a menudo a menos de 90°); prominencia posterior y aumento del volumen del hombro; aplanamiento de la región anterior, y prominencia de la apófisis coracoides;

Los pacientes con luxación erecta normalmente tienen el brazo bloqueado entre los 110° y 130° de abducción con dolor intenso, que se exacerba al intentar la aducción.

INESTABILIDAD RECIDIVANTE

Historia clínica

En los casos de inestabilidad postraumática, el paciente normalmente es capaz de recordar con detalle el episodio inicial. Posteriormente su hombro puede tener nuevos episodios de luxación, subluxación o síndrome del «brazo muerto» (posiciones en las que el hombro se vuelve doloroso y hay una pérdida de fuerza momentánea de todo el miembro superior). Entre los síntomas se encuentran una sensación de inseguridad o aprensión, el dolor y la impotencia funcional.

En cuanto a la inestabilidad atraumática, podemos obtener del paciente varios datos importantes que sugieran el diagnóstico, como los siguientes: el mecanismo desencadenante fue escasamente violento y se asoció con poco dolor; la luxación o subluxación se redujo espontáneamente; el paciente retomó su actividad sin muchos problemas, o existe laxitud ligamentosa generalizada.

Examen físico

Es importante realizar una exploración meticulosa en busca de evidencias de inestabilidad en todas las direcciones. Comenzamos por intentar poner de manifiesto *laxitudes*

© Elsevier. Fotocopiar sin autorización es un delito.

ligamentosas en el otro hombro y en el resto de las articulaciones (hiperextensión articular, pies planos, flexibilidad del pulgar). A continuación evaluamos la *potencia muscular* (deltoides, rotadores externos) y el *estado neurológico*.

Quizá la parte más importante sea la realización de *test dinámicos de estrés* en las distintas direcciones para comprobar la estabilidad articular, intentando provocar una traslación excesiva o la aprensión del paciente. Deben realizarse con el paciente relajado para evaluar la estabilización estática y siempre hay que examinar el hombro contralateral. El más clásico es el *test de aprensión* (inseguridad al provocar la inestabilidad anterior cuando a 90° de abducción se fuerza la rotación externa en retropulsión). El *test del surco* provoca la aparición del surco subacromial cuando el brazo ejerce tracción hacia abajo, lo que es indicativo de inestabilidad inferior (fig. e21.7).

8.6. Diagnóstico por imagen

LUXACIONES AGUDAS

Los objetivos de la radiología en estos casos deben ser: confirmar el diagnóstico clínico; establecer la dirección de la luxación; descartar fracturas, y verificar, finalmente, la reducción de la luxación.

Siempre que las condiciones lo permitan, deberemos realizar las tres proyecciones ortogonales en el plano de la escápula: *anteroposterior verdadera, lateral de la escápula* y *axilar*. Dada su importancia, se han descrito algunas modificaciones para evitar molestias al paciente con lesión aguda. En ocasiones deberemos recurrir a estudios complementarios tras una luxación aguda. Por ejemplo, en el caso de una fractura asociada del reborde glenoideo o de las tuberosidades, se sabe que la radiología simple infravalora normalmente el desplazamiento. En estos casos la *TC* será una ayuda diagnóstica importante.

Por otra parte, cuando tras la reducción persiste una pérdida de fuerza, especialmente en abducción y rotación externa, y sobre todo si el paciente es mayor de 40 años, estará indicada la realización de estudios encaminados a valorar la integridad del manguito rotador, como la *ecografía* o la *resonancia magnética (RM)*.

INESTABILIDAD RECIDIVANTE

Los objetivos del estudio radiográfico en estos casos deben ser: determinar si existe inestabilidad; establecer la dirección de la inestabilidad, y cuantificar las lesiones articulares (Hill-Sachs, erosión glenoidea, cambios degenerativos).

Aunque existe un número considerable de variantes de proyecciones radiográficas para identificar los cambios óseos asociados a inestabilidad, es con la *TC* con la que podemos estudiar en detalle la anatomía ósea del hombro.

Los estudios con radiología simple y TC solo ofrecen información indirecta del estado de la cápsula y del *labrum* glenoideo. Para identificar estas estructuras se requieren otro tipo de estudios (p. ej., artroscopia por TC, RM, artroscopia por RM). Por supuesto, como en la mayor parte del sistema musculoesquelético, la *RM* ofrece gran cantidad de información sobre las lesiones de partes blandas asociadas a inestabilidad, así como datos algo menos críticos de las lesiones óseas.

8.7. Complicaciones

COMPLICACIONES VASCULARES

La lesión vascular ocurre con mayor frecuencia en pacientes ancianos con vasos frágiles y escleróticos y generalmente con antecedentes de luxaciones previas. La lesión puede afectar a la arteria o vena axilar, o a las ramas de esta arteria (toracoacromial, subescapular, circunfleja y, rara vez, torácica larga).

COMPLICACIONES NERVIOSAS

El plexo braquial se encuentra en una posición inmediatamente anterior, inferior y medial a la articulación glenohumeral, por lo que no es de extrañar que su lesión sea una complicación relativamente frecuente de las luxaciones anteriores, siendo el elemento más afectado el nervio axilar. En general, la mayor parte de las lesiones del axilar son simples neurapraxias por tracción que se recuperarán en el curso de 2 a 6 semanas.

RECIDIVA DE LA INESTABILIDAD

La recidiva de la inestabilidad es la complicación más frecuente tras la luxación anterior traumática del hombro. El factor más importante en la recidiva es la edad del paciente. Aunque los estudios clásicos señalan una probabilidad de recidiva del 90% en menores de 20 años, en la actualidad se estima que la probabilidad de recidiva en el grupo de mayor riesgo está en un rango del 50 al 70%. La mayor parte de las recidivas ocurren en los primeros 2 años tras el episodio inicial, y la incidencia disminuye claramente si el paciente es mayor de 40 años en ese momento. Puede establecerse una incidencia global de recidiva en torno al 30%, la cual desciende al 10-15% en mayores de 40 años.

FRACTURAS

Son frecuentes las fracturas del reborde glenoideo y de la extremidad proximal del húmero (tuberosidades, cabeza y, en ocasiones, diáfisis).

MANGUITO ROTADOR

Como hemos dicho, estas lesiones son más frecuentes de lo que pensamos y hay que estar atentos a su diagnóstico, especialmente cuanto mayor sea la edad del paciente.

8.8. Tratamiento

LUXACIONES

Luxaciones anteriores agudas

La luxación debe ser reducida lo antes posible para eliminar la elongación y la compresión neurovascular, minimizar el efecto del espasmo muscular y evitar el aumento de la lesión de Hill-Sachs.

La *anestesia* necesaria varía en función del tiempo transcurrido, de la intensidad del traumatismo y del grado de colaboración del paciente. Puede obtenerse una reducción sin anestesia en un paciente colaborador tratado de forma

precoz. En el otro extremo se encuentran las luxaciones en las que tras dos o tres maniobras suaves con anestesia local sin resultado pasamos a una anestesia general. En general puede combinarse la administración de anestésicos locales con analgésicos y relajantes musculares por vía intramuscular o intravenosa.

Se utilizan dos principios diferentes para las maniobras de reducción: la *tracción* y la *palanca* (este último corre el riesgo de provocar una fractura en ancianos). El *método de Hipócrates* todavía se usa cuando solo hay una persona disponible para realizar la reducción. El pie del médico se sitúa en la axila del paciente.

Nosotros utilizamos rutinariamente el método de tracción simple sobre el brazo abducido, en línea con la deformidad y levemente flexionado. El codo también puede ser flexionado para relajar las estructuras neurovasculares, y se requiere que el cuerpo del paciente sea inmovilizado mediante contratracción. En ocasiones se requieren suaves movimientos de rotación externa e interna.

Tras la reducción deberemos: realizar nuevas radiografías para verificar la reducción y descartar lesiones asociadas; comprobar el estado neurológico, motor y sensitivo, de la extremidad; comprobar el estado vascular (pulso, hematoma expansivo), y comprobar la integridad del manguito rotador (abducción y rotación externa isométricas).

La *inmovilización*, en aducción y rotación interna, se realizará mediante un cabestrillo o con vendaje de Velpeau o Gilchrist. El tiempo depende de la edad del paciente. Por debajo de los 35 años la mantendremos durante 3 semanas, y en individuos de más edad, únicamente 1 semana. Posteriormente deberemos hacer hincapié en la *protección* del hombro y en la *rehabilitación* para evitar la recurrencia. No deberemos permitir la práctica de deporte hasta pasados 3 meses, tiempo mínimo de reorganización del colágeno capsuloligamentoso.

Existen situaciones en la que puede estar indicada la cirugía precoz en el tratamiento de la luxación anterior aguda: luxaciones irreductibles por empalamiento de la cabeza en el reborde glenoideo; interposición de partes blandas (manguito rotador, cápsula, tendón del bíceps) que impiden la reducción; fracturas del troquíter que tras la reducción permanece desplazado bajo el acromion o posteriormente por tracción del resto del manguito; fracturas del reborde glenoideo con tamaño suficiente como para comprometer la evolución articular, y situaciones especiales en las que el paciente necesita una estabilidad absoluta para su trabajo, como pueden ser deportistas de élite o trabajadores manuales con riesgo (construcción).

Luxaciones posteriores

Los pacientes con luxaciones posteriores agudas normalmente tienen más dolor y espasmo muscular que en las anteriores. Por ello no es raro tener que recurrir a la anestesia general.

La reducción cerrada puede intentarse mediante tracción sobre el brazo aducido y elevación cuidadosa de la cabeza hacia la glenoides. Nunca deberemos realizar rotación externa forzada ante el riesgo de producir una fractura. Podemos añadir la tracción lateral sobre el brazo para desimpactar la cabeza.

Luxaciones crónicas e inveteradas

En la actualidad su presentación suele restringirse a pacientes ancianos, con problemas mentales y sociales o con politraumatismo con lesiones severas que hacen pasar desapercibida la lesión.

No existen reglas establecidas para la elección del tratamiento por la diversidad de características en cada caso (edad, tiempo, hallazgos radiológicos, estado general). Normalmente tras 2 o 3 semanas la cabeza está firmemente empalada en el reborde glenoideo con retracción e interposición de partes blandas que impiden las maniobras cerradas. Puede entonces intentarse la reducción abierta. En algunos pacientes ancianos, con luxaciones antiguas y mínimos síntomas el tratamiento puede ser la abstención terapéutica.

INESTABILIDAD RECIDIVANTE

Inestabilidad anterior

La estabilización quirúrgica deberá considerarse cuando la aprensión o los episodios de inestabilidad repetidos comprometan la función del hombro. La inestabilidad de origen traumático no suele ser susceptible de controlarse mediante tratamiento rehabilitador.

Cuando consideremos la cirugía deberemos identificar preoperatoriamente cualquier factor que comprometa sus resultados, como laxitud ligamentaria generalizada, inestabilidad multidireccional o defectos óseos importantes.

A lo largo de los años se han descrito numerosas intervenciones para solucionar la luxación recidivante anterior, muchas de las cuales en la actualidad están en desuso. La técnica fundamental consiste en la reparación anatómica de las lesiones del complejo *labrum*-capsuloligamentario, o *intervención de Bankart*. Hoy en día la norma es realizar la reinserción sobre el cuello de la glena mediante técnica artroscópica y utilizando pequeños anclajes óseos que permiten la sutura. Es el procedimiento de elección en el tratamiento de la luxación recidivante traumática unidireccional anterior, y con las variantes en uso actualmente puede evitarse la recidiva en el 96-99% de los casos.

Cuando se asocian defectos óseos importantes sobre el reborde glenoideo anterior, o en caso de fracaso de la cirugía inicial, podemos utilizar transferencias de apófisis coracoides o topes óseos. La *intervención de Bristow-Latarjet* transfiere la porción distal de la coracoides, incluida la inserción del tendón conjunto del coracobraquial y de la porción corta del bíceps, a la porción anteroinferior del cuello de la escápula, donde se fija mediante tornillos.

El *tratamiento postoperatorio* incluye normalmente la inmovilización en rotación interna y aducción con un vendaje de Gilchrist durante 4-6 semanas. Tras la inmovilización se comienza con un programa de rehabilitación, que debe llevar a la reanudación de las actividades deportivas a los 4-6 meses de la cirugía.

© Elsevier. Fotocopiar sin autorización es un delito.

Inestabilidad posterior

La cirugía debe considerarse cuando persisten los episodios de subluxación o luxación a pesar de someter al paciente a un adecuado programa de rehabilitación, encaminado a fortalecer la musculatura rotadora. En la actualidad suelen realizarse reparaciones capsulares que corrigen la excesiva laxitud posterior y pueden reforzarse con plicatura muscular. En los casos de reborde glenoideo posterior deficiente se asociará un tope óseo en forma de injerto atornillado.

La inmovilización posterior se realiza en abducción, rotación neutra y ligera extensión, que se mantiene durante 6 semanas. A continuación el paciente entra en un período de rehabilitación y actividad protegida, que suele prolongarse hasta 1 año.

Inestabilidad inferior y multidireccional

Este tipo de inestabilidades frecuentemente forman parte de lo que se ha dado en llamar en la literatura anglosajona el «síndrome AMBRI», acrónimo de *atraumatic multidirectional bilateral rehabilitation inferior,* «inestabilidad atraumática, multidireccional, bilateral, que mejora con rehabilitación y que si se indica cirugía se realizará un retensaje capsular inferior». Este se contrapondría con el llamado «síndrome TUBS», del inglés *traumatic unilateral lesion with Bankart lesion and usually requiring surgery,* «traumática, unidireccional, lesión de Bankart que responde a cirugía», representando los dos extremos del espectro de inestabilidades. Aunque esta división es ya clásica, aún es válido su esquema para la comprensión básica del problema.

www.medilibro.com

Los resultados del tratamiento conservador (rehabilitación, modificación de actividades) suelen ser más satisfactorios en este grupo de pacientes con inestabilidades involuntarias, multidireccionales y atraumáticas. La cirugía suele indicarse si tras 1 año de tratamiento el paciente continúa presentando dolor e incapacidad. Durante este tiempo podremos evaluar la motivación del paciente para someterse a cirugía y descartar que se trate de un luxador voluntario con trastornos de la personalidad.

El tratamiento quirúrgico comúnmente realizado es el retensaje capsular inferior descrito por Neer y Foster mediante abordaje anterior, posterior o combinado con desinserción de la cápsula en su anclaje humeral y corrección de la laxitud.

9. CONCLUSIONES

- La articulación glenohumeral es la de mayor movilidad del cuerpo y presenta estabilizadores dinámicos y estáticos que impiden su luxación.
- El movimiento de abducción del hombro estaría limitado a 60° si no fuese por la contribución de la articulación escapulotorácica, que permite abducir el hombro desde los 60° a los 120°.
- Los ligamentos de la cintura escapular participan de manera importante en la estabilidad de las articulaciones, por lo que ante la lesión de un ligamento se debe valorar si se compromete dicha estabilidad.
- La mayoría de las fracturas de la cintura escapular pueden ser tratadas de forma conservadora; así, según el caso, se emplean vendajes en ocho, inmovilizadores de Gilchrist, vendajes de Velpeau, etc.
- Las fracturas de la extremidad proximal del húmero, junto con las vertebrales, de cadera y de radio distal, son las que más frecuentemente sufren los pacientes con osteoporosis.
- La luxación glenohumeral produce lesiones en distintas estructuras de la articulación: cápsula, ligamentos, tendones e incluso hueso.
- La inestabilidad glenohumeral puede ser clasificada atendiendo a múltiples factores; entre los más importantes se encuentran la etiología —traumática, atraumática, por hiperlaxitud o por microtraumatismos— y la dirección —anterior, posterior, superior o multidireccional—.

Lecturas recomendadas

Bahk MS, Kuhn JE, Galatz LM, Connor PM, Williams GR Jr. Acromioclavicular and Sternoclavicular Injuries and Clavicular, Glenoid, and Scapular Fractures. J Bone Joint Surg Am 2009;91(10):2492-510.

Carroll EA, Schweppe M, Langfitt M, Miller AN, Halvorson JJ. Management of humeral shaft fractures. J Am Acad Orthop Surg 2012;20(7):423-33.

Gosler MW, Testroote M, Morrenhof JW, Janzing HM. Surgical versus non-surgical interventions for treating humeral shaft fractures in adults. Cochrane Database Syst Rev 2012; 1:CD008832.

Heineman DJ, Poolman RW, Nork SE, Ponsen KJ, Bhandari M. Plate fixation or intramedullary fixation of humeral shaft fractures. Acta Orthop 2010;81(2):216-23.

Johnson SM, Robinson CM. Shoulder Instability in Patients with Joint Hyperlaxity. J Bone Joint Surg Am 2010;92(6):1545-57.

Li X, Ma R, Bedi A, Dines DM, Altchek DW, Dines JS. Management of Acromioclavicular Joint Injuries. J Bone Joint Surg Am 2014;96(1):73-84.

Liu GY, Zhang CY, Wu HW. Comparison of initial nonoperative and operative management of radial nerve palsy associated with acute humeral shaft fractures. Orthopedics 2012;35(8):702-8.

Maier D, Jaeger M, Izadpanah K, Strohm PC, Suedkamp NP. Proximal humeral fracture treatment in adults. J Bone Joint Surg Am 2014;96(3):251-61.

Myer CA, Hegedus EJ, Tarara DT, Myer DM. A user's guide to performance of the best shoulder physical examination tests. Br J Sports Med 2013;47(14):903-7.

Namdari S, Horneff JG, Baldwin K. Comparison of hemiarthroplasty and reverse arthroplasty for treatment of proximal humeral fractures: a systematic review. J Bone Joint Surg Am 2013;95(18):1701-8.

Papasoulis E, Drosos GI, Ververidis AN, Verettas DA. Functional bracing of humeral shaft fractures. A review of clinical studies. Injury 2010;41(7):e21-7.

Paxton ES, Backus J, Keener J, Brophy RH. Shoulder arthroscopy: basic principles of positioning, anesthesia, and portal anatomy. J Am Acad Orthop Surg 2013;21(6):332-42.

Sheehan SE, Gaviola G, Sacks A, Gordon R, Shi LL, Smith SE. Traumatic shoulder injuries: a force mechanism analysis of complex injuries to the shoulder girdle and proximal humerus. AJR Am J Roentgenol 2013;201(3). W409-24.

Smith GC, Chesser TJ, Packham IN, Crowther MA. First time traumatic anterior shoulder dislocation: a review of current management. Injury 2013;44(4):406-8.

Walker M, Palumbo B, Badman B, Brooks J, Van Gelderen J, Mighell M. Humeral shaft fractures: a review. J Shoulder Elbow Surg 2011;20(5):833-44.

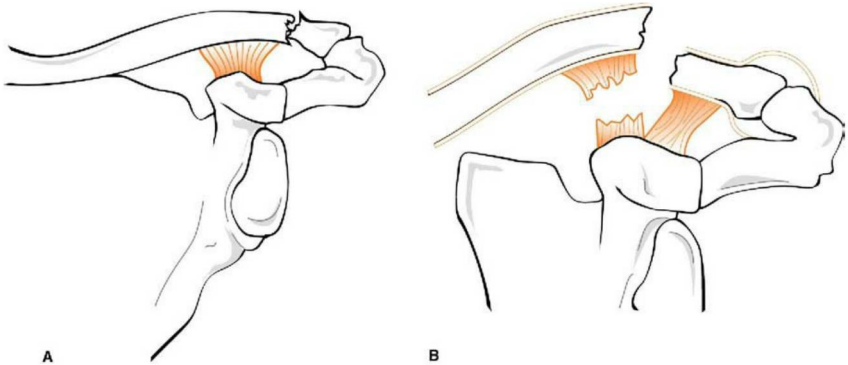

FIGURA e21.1
Esquema de los subtipos de fracturas, dentro del grupo II de la clasificación de Allman, descritos por Neer, que las divide según estén intactos, tipo 1, **(A)** o afectados, tipo 2, **(B)** los ligamentos coracoclaviculares.

www.medilibros.com

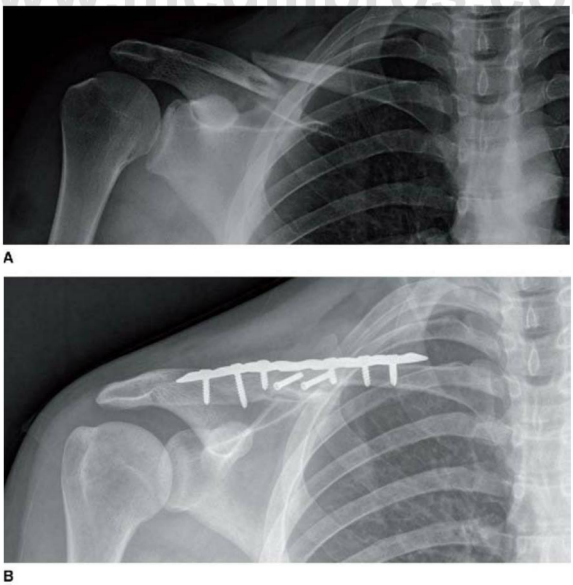

FIGURA e21.2
Imagen de osteosíntesis de fractura de clavícula. **A.** Radiografía donde se observa una fractura del tercio medio de la clavícula derecha. **B.** Imagen de la osteosíntesis realizada con dos tornillos interfragmentarios de compresión anteroposterior y una placa superior.

© Elsevier. Fotocopiar sin autorización es un delito.

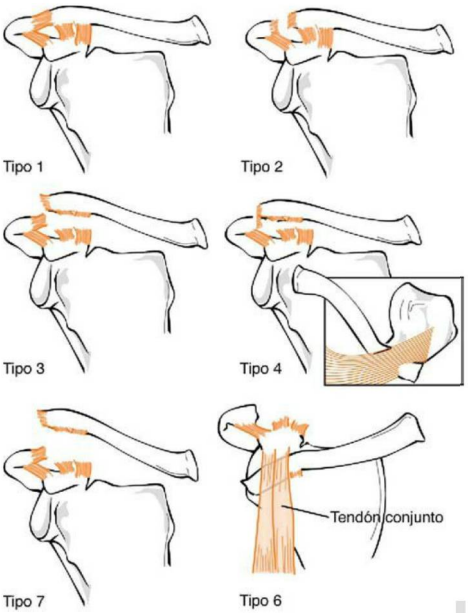

FIGURA e21.3
Esquema de clasificación de Rockwood y Young de luxación acromioclavicular.

www.medilibros.com



FIGURA e21.4
Radiografía de fractura-luxación de hombro izquierdo. Obsérvense la luxación de la cabeza humeral y la fractura en cuatro fragmentos que presenta, con un trazo en el cuello quirúrgico del húmero y las tuberosidades que se han mantenido en la articulación.



FIGURA e21.5
Fotografía en la que se observa el signo de Hennequin, muy llamativo, a consecuencia de una fractura de la extremidad proximal del húmero en una paciente anticoagulada. Obsérvese la extensión del hematoma por la pared torácica y, en este caso, hasta el abdomen.

www.medilibros.com

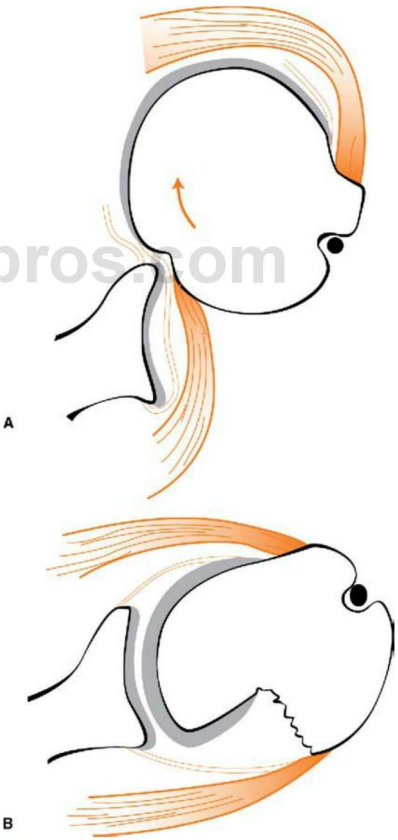

FIGURA e21.6
Esquema de lesión de Hill-Sachs. **A.** Mecanismo de producción de la lesión en el momento de la luxación glenohumeral. **B.** Representación de la cabeza humeral con la lesión establecida.

© Elsevier. Fotocopiar sin autorización es un delito.



FIGURA e21.7
Fotografía en la que se muestra el signo del surco, donde se aprecia el escalón *(flecha)* que aparece por debajo del acromion debido al descenso de la cabeza humeral por la inestabilidad articular.

AUTOEVALUACIÓN

1. ¿Cuál de las siguientes estructuras es el elemento estabilizador más importante frente a la luxación escapulohumeral anterior?
- **a.** Ligamento glenohumeral superior.
- **b.** Ligamento glenohumeral medio.
- **c.** Ligamento glenohumeral inferior.
- **d.** Ligamento coracohumeral.
- **e.** Tendón de la porción larga del bíceps braquial.

Respuesta correcta: c.

Respuesta razonada: Existen tres ligamentos que participan en la estabilidad anterior de la articulación glenohumeral: el superior, el medio y el inferior. Estos tres ligamentos suponen un refuerzo para la cápsula articular anterior, y de ellos el más potente y, por tanto, el que más estabilidad confiere es el ligamento glenohumeral inferior.

2. ¿Cuál de los siguientes músculos no pertenece al grupo de los considerados estabilizadores glenohumerales primarios?
- **a.** Subescapular.
- **b.** Supraespinoso.
- **c.** Infraespinoso.
- **d.** Pectoral mayor.
- **e.** Redondo menor.

Respuesta correcta: d.

Respuesta razonada: El subescapular, el supraespinoso, el infraespinoso y el redondo menor conforman el denominado «manguito rotador» del hombro, que es considerado un estabilizador primario del hombro. El pectoral mayor no forma parte del manguito rotador, y no se considera que participe en la estabilidad glenohumeral primaria.

3. Ante un paciente que ha sufrido una descarga eléctrica importante y que refiere sintomatología en su hombro, no debemos dejar sin verificar como probable la existencia de:
- **a.** Arrancamiento de la apófisis coracoides.
- **b.** Luxación escapulohumeral posterior.
- **c.** Fractura de clavícula.
- **d.** Rotura del manguito rotador.
- **e.** Fractura de cuello quirúrgico de húmero.

Respuesta correcta: b.

Respuesta razonada: La luxación escapulohumeral o glenohumeral posterior es mucho más infrecuente que la anterior. Debe sospecharse ante dos situaciones: crisis comiciales tonicoclónicas o electrocución, tras lo cual aparece dolor, limitación de la movilidad o impotencia funcional glenohumeral.

4. ¿Cuál de las siguientes afirmaciones es cierta respecto a la lesión de McLaughlin?
- **a.** Se localiza en la porción posterolateral de la cabeza humeral.
- **b.** Se asocia a fractura del reborde glenoideo anteromedial.
- **c.** Se asocia a la lesión de Hill-Sachs.
- **d.** Se asocia a lesión de Bankart.
- **e.** Ninguna de las anteriores es cierta.

Respuesta correcta: e.

Respuesta razonada: La lesión de McLaughlin se conoce también como «lesión de Hill-Sachs invertida»; es decir, es la fractura por impactación de la porción anteromedial de la cabeza humeral tras una luxación glenohumeral posterior. La lesión de Hill-Sachs, mucho más frecuente, corresponde a una fractura por impactación en la región posterolateral de la cabeza humeral tras una luxación anterior.

5. Señale la afirmación incorrecta respecto a las luxaciones glenohumerales:
- **a.** La luxación anterior subcoracoidea es la forma más frecuente.
- **b.** La posibilidad de recidiva aumenta conforme lo hace la edad del paciente.
- **c.** La intervención de Bankart es la cirugía de elección en la forma recidivante traumática anterior.
- **d.** La lesión capsuloligamentosa típica de las formas anteriores se conoce como «lesión de Bankart».
- **e.** El nervio circunflejo corre el mayor riesgo en los casos de lesión neurológica asociada.

Respuesta correcta: b.

Respuesta razonada: La elasticidad articular y las sobrecargas mecánicas en el hombro disminuyen con la edad, por lo que las posibilidades de recidiva de las luxaciones son menores cuanto mayor es la edad del paciente.

6. ¿Cuál de estas fracturas de clavícula no tiene una indicación quirúrgica clara?
- **a.** Bilateral.
- **b.** Asociada a un politraumatismo severo.
- **c.** Asociada a fracturas costales múltiples.
- **d.** Inestable del tercio externo.
- **e.** Con tercer fragmento del tercio medio.

Respuesta correcta: e.

Respuesta razonada: La presencia de un tercer fragmento no es por sí misma una indicación para la cirugía de las fracturas de clavícula. En el resto de las opciones está indicado para evitar inmovilizar ambas extremidades superiores en el caso de las fracturas bilaterales, para facilitar el manejo de los pacientes con politraumatismo, para aumentar la estabilidad de la caja torácica en el caso de las fracturas costales múltiples y para favorecer la consolidación en las del tercio externo inestables, dada la tendencia al desplazamiento de las fracturas a este nivel.

www.medilibros.com

© Elsevier. Fotocopiar sin autorización es un delito.

CAPÍTULO 22

Traumatismos de la región del codo y del antebrazo

Javier Vaquero Martín

ÍNDICE DEL CAPÍTULO

1. **Traumatismos de codo** **237**
   1.1. Introducción 237
   1.2. Fracturas de codo 238
   1.3. Luxaciones del codo 243
2. **Fracturas diafisarias del antebrazo** **244**
   2.1. Introducción 244
   2.2. Fracturas de ambos huesos 244
   2.3. Fracturas de cúbito 246
   2.4. Fracturas de radio 247
3. **Conclusiones** **247**

www.medilibros.com

OBJETIVOS DEL CAPÍTULO

- Reconocer la importancia del correcto tratamiento de las fracturas del codo para evitar como secuela la reducción dolorosa de la movilidad.
- Diferenciar los tratamientos y consecuencias que tienen estas fracturas según afecten a adultos o a niños.
- Estar alerta ante las posibles repercusiones vasculonerviosas de una fractura supracondílea de húmero.
- Ser consciente de la necesaria reducción precoz de las luxaciones del codo.
- Poder identificar clínicamente una pronación dolorosa del niño.
- No dejar pasar desapercibida una fractura-luxación de Monteggia o Galeazzi.

1. TRAUMATISMOS DE CODO

1.1. Introducción

Desde el punto de vista funcional, la extremidad distal del húmero se divide en dos compartimentos, uno externo y otro interno. En el lado externo habría una porción extraarticular destinada a las inserciones musculares de los músculos extensores denominada «epicóndilo» y otra articular, esférica, que va a contactar con la cabeza radial. En el lado interno, la apófisis extraarticular, llamada «epitróclea», sirve de inserción a la musculatura flexora fundamentalmente. Por detrás de ella discurre el nervio cubital. La porción articular o tróclea va a relacionarse con la cavidad sigmoidea del cúbito.

El codo es una articulación compleja en la que participan tres huesos formando a su vez tres articulaciones:

- **Húmero cubital**, de tipo troclear y que dirige fundamentalmente los movimientos de flexoextensión.
- **Húmero radial** (condílea) y **radio cubital proximal** (trocoide), que intervienen en los movimientos de pronosupinación, prolongándose esta función a través del movimiento de los dos huesos del antebrazo.

Las lesiones del codo y en general las del miembro superior son mucho más frecuentes en la edad infantil y en los varones, argumentándose que el niño, que sufre múltiples caídas durante sus juegos o actividades deportivas, tiende a protegerse interponiendo los brazos. Por ser lesiones

© 2015. Elsevier España, S.L.U. Reservados todos los derechos

que afectan a una articulación y por la frecuencia de sus complicaciones, todos los traumatismos del codo deben ser considerados como potencialmente graves.

1.2. Fracturas de codo

CONCEPTO

Se consideran fracturas de codo aquellas que asientan en los 6 cm distales del húmero, así como en la extremidad proximal del cúbito y del radio (hasta la tuberosidad bicipital). Es necesario tener en cuenta que la osificación definitiva de las apófisis en esta región puede prolongarse incluso hasta los 18 años, como es el caso de la epitróclea, y puede llevarnos a interpretar como una fractura por arrancamiento lo que en realidad es un núcleo de osificación.

CLASIFICACIÓN ANATOMOCLÍNICA

Las fracturas de codo se ordenan en función del hueso afectado y de su localización dentro de este (tabla 22.1). Las más complejas desde el punto de vista del diagnóstico y del tratamiento son las que afectan a la extremidad distal del húmero (fig. 22.1).

FRACTURAS SUPRACONDÍLEAS

Concepto

Son fracturas extraarticulares cuyo trazo se va a localizar en la fina porción de hueso que une ambas columnas humerales, separando la porción articular de la metáfisis ósea. Son fracturas propias de la infancia; existe un pico de incidencia alrededor de los 7 años de edad, y pueden acompañarse de lesiones vasculonerviosas, que siempre deberemos tener en mente.

Etiopatogenia

Por su mecanismo de producción se distinguen clásicamente dos tipos:

1. **Fracturas en extensión,** secundarias a una caída sobre la mano con el codo en mayor o menor grado de extensión. Este tipo representa más del 96% de las fracturas supracondíleas. El trazo de fractura en visión lateral irá desde anterior en la zona distal a posterior en la proximal y, en consecuencia, el fragmento articular se desplazará hacia atrás por la dirección del impacto. Puede haber otros desplazamientos secundarios como son:
   a. Acortamiento humeral por la acción del tríceps.

TABLA 22.1 Clasificación de las fracturas del codo

Extremidad distal del húmero	Extraarticulares	Supracondílea	Por extensión Por flexión
	Intraarticulares	Epicondíleas Epitrocleares Cóndilo externo Tróclea o cóndilo interno Intercondíleas Diacondíleas o tangenciales	Kocher-Lorenz Hahn-Steinthal
Extremidad proximal del cúbito	Extraarticulares Intraarticulares	No hay Olécranon Coronoides	
Extremidad proximal del radio	Extraarticulares Intraarticulares	Cuello del radio Cúpula radial	

www.medilibros.com

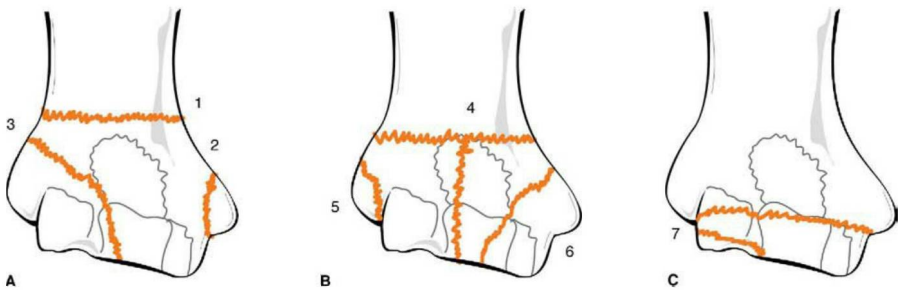

FIGURA 22.1
Esquema en el que se representan los distintos trazos de fractura en la extremidad distal del húmero. **A. Frecuentes.** 1, Fx. supracondíleas; 2, Fx. epitróclea; 3, Fx. cóndilo externo. **B. Raras.** 4, Fx. supraintercondíleas; 5, Fx. epicóndilo; 6, Fx. tróclea o cóndilo interno. **C. Excepcionales.** 7, Fx. diacondíleas o tangenciales.

b. Flexión del fragmento distal por acción de los músculos epitrocleares.
c. Rotación interna del fragmento distal al pegar el antebrazo al cuerpo.
d. Angulación generalmente en varo y desplazamiento del fragmento distal generalmente hacia dentro, aunque puede existir el desplazamiento inverso. Su grado depende en este caso de la importancia de la lesión del periostio. El extremo lacerante del húmero desplazado hacia delante puede lesionar la arteria radial o el nervio mediano.

2. **Fracturas en flexión,** producidas en una caída en la que se apoya el codo flexionado y en la que los desplazamientos en el plano lateral serán los inversos. Por la acción directa del traumatismo, suelen ser abiertas, pero el riesgo de lesión vascular es mucho menor. Son menos frecuentes.

Las fracturas supracondíleas debidas a un traumatismo directo, aunque posibles, son raras.

Clínica

Inmediatamente después del traumatismo, el codo se va a volver edematoso, lo que nos dificultará considerablemente la exploración y puede contribuir al compromiso vascular del miembro. Existirán, como en la mayoría de las fracturas, dolor e impotencia funcional, y el paciente acudirá a consulta con el antebrazo aplicado sobre el tronco en posición de Desault.

En un codo normal, los relieves del epicóndilo, del olécranon y de la epitróclea forman una línea en extensión y un triángulo equilátero en flexión (llamado «triángulo de Hueter»). Estas relaciones no se van a perder aún en el caso de fracturas desplazadas, a diferencia de lo que ocurre en las luxaciones. No se deberá explorar en estos casos la movilidad anormal ni la crepitación por el riesgo de provocar o agravar una lesión vascular o nerviosa. Es importante durante la exploración clínica palpar el pulso radial, así como la sensibilidad y la movilidad en los territorios de los nervios mediano, cubital y, sobre todo, radial, que se afecta con mayor frecuencia.

El estudio radiológico en dos proyecciones nos va a confirmar la dirección del trazo y la magnitud de los desplazamientos. Dado que la presencia de los núcleos de osificación nos puede inducir a errores, ante la duda es útil pedir una radiografía comparativa del codo sano.

Tratamiento

Va a ser diferente en niños y en adultos y diferirá en función del desplazamiento de los fragmentos. En las fracturas con mínimo desplazamiento, se colocará en ambos casos un braquial de escayola en ángulo recto o discretamente obtuso, que se deberá abrir inicialmente para evitar los síndromes compresivos. Se deberá comprobar la existencia de pulso radial una vez colocado el yeso, que se mantendrá durante 3 semanas. Algunos autores se conforman, en estos casos, con la aplicación de una férula posterior o una ortesis durante este plazo, pero exige una mayor vigilancia para evitar desplazamientos secundarios.

En las fracturas desplazadas de los niños se debe intentar la reducción cerrada invirtiendo los desplazamientos que presente la fractura, aunque la manipulación puede llegar a ser muy difícil por el edema y la pequeñez del fragmento distal. Se hará bajo anestesia y, mientras en las fracturas en extensión la tracción se hará con el codo extendido, en las fracturas por flexión se deberá manipular el codo siempre a 90° de flexión para poder conseguir una buena reducción. Si la fractura es inestable tras la reducción, lo que suele ser la norma en las fracturas desplazadas, se colocarán dos agujas cruzadas de Kirschner como osteosíntesis o, mejor aún, dos agujas por la cara externa para no lesionar con la interna el nervio cubital. Se aplicará un braquial de yeso abierto confirmando la existencia de pulso radial, que se cerrará a las 48 h y se mantendrá durante 4 semanas (fig. 22.2). La



A B

FIGURA 22.2
A. Fractura supracondílea de codo por extensión en una niña de 7 años. **B.** Reducción y síntesis con dos agujas de Kirschner.

© Elsevier. Fotocopiar sin autorización es un delito.

consolidación es la regla. Tras la retirada del yeso se deberá iniciar un plan de rehabilitación; la fisioterapia pasiva está proscrita.

En el adulto, las agujas de Kirschner son demasiado frágiles a lo que se suma el riesgo de rigidez, por lo que se prefiere la osteosíntesis a foco abierto con placas y tornillos, que favorece la movilización precoz a partir de la segunda semana. Esta es la cirugía de elección en aquellos casos en que exista una lesión vascular asociada o ante la imposibilidad de obtener una reducción aceptable (interposición de partes blandas).

En los codos muy edematosos o en las fracturas abiertas, resulta muy útil la utilización de una tracción transolecraniana al cenit, comprobando mediante controles radiológicos sucesivos la correcta alineación de los fragmentos.

Complicaciones

Las podemos dividir en dos tipos: las que ocurren inmediatamente tras la fractura y aquellas más tardías o mediatas:

- Complicaciones inmediatas:
  - Apertura de la piel (fracturas abiertas).
  - Lesiones vasculares: es la lesión aguda más importante y es debida a la laceración de la arteria humeral por el pico del fragmento proximal desplazado anteriormente. Hay que pensar en esta complicación ante cualquier fractura supracondílea y, si se presenta, está indicada la cirugía reparadora urgente.
  - Lesiones nerviosas: se dan en el 7% de los casos y suelen afectar al nervio radial o al nervio interóseo anterior. El cubital resulta más afectado en las fracturas por flexión. La lesión del nervio mediano suele acompañar a la de la arteria humeral. Ante la posibilidad de una recuperación espontánea, la revisión quirúrgica no está indicada de entrada.
- Complicaciones tardías:
  - Contractura isquémica de Volkmann: es la complicación más temida, aunque su incidencia no suele alcanzar el 1%. Es la consecuencia de una isquemia muscular y puede producirse sin lesión arterial. La inmovilización en ángulo agudo, la compresión extrínseca provocada por los yesos ajustados y el edema pueden ser factores desencadenantes. Esta complicación se describe en otro capítulo.
  - Callos viciosos: suelen ser la consecuencia de las reducciones insuficientes. La malrotación del foco crea un tope anterior, que en muchas ocasiones obliga a una segunda cirugía para resecarlo o hacer una osteotomía correctora.
  - Deformidades angulares: la más frecuente es el cúbito varo debido a una insuficiente corrección de la desviación del fragmento distal y suele provocar defectos estéticos. Solo puede corregirse la angulación por medios quirúrgicos (osteotomía supracondílea).
  - Rigidez articular: la pérdida de movilidad suele ser mínima en los niños y no supera los 5°.
  - Miositis osificante: se relaciona con las reducciones tardías (más de 1 semana), la manipulación y la movilización agresivas. Aparecen en el músculo braquial y, si son voluminosas y provocan dolor o limitación de la movilidad, está indicada su extirpación.

FRACTURAS DE EPITRÓCLEA Y EPICÓNDILO

Concepto

Como las anteriores, son fracturas extraarticulares del codo. Son más frecuentes los arrancamientos apofisarios en los niños que las fracturas en el adulto por la debilidad de la fisis.

Fracturas de epitróclea

Etiopatogenia. Los desprendimientos epitrocleares son más frecuentes que los del epicóndilo y se producen por la tracción de los músculos flexores de la muñeca en caídas apoyando la mano extendida y forzando el valgo a nivel del codo. El pico de incidencia se localiza hacia los 11-12 años; representan más del 10% de todas las fracturas de codo antes de la madurez esquelética. En los adultos son raras y, cuando ocurren, suelen ser debidas a un traumatismo directo sobre la cara posterior del codo en la que la epitróclea es prominente.

Clasificación. Podemos distinguir tres grupos: 1) fracturas sin desplazar o con desplazamiento mínimo; 2) aquellas en las que el desplazamiento supera los 5 mm, y, finalmente, 3) fracturas por arrancamiento en las que el bostezo articular asociado permite que el fragmento se introduzca dentro de la articulación y quede incarcerado.

Clínica. Tras el traumatismo, el paciente tendrá una posición antiálgica y dolor selectivo a la palpación de la epitróclea. Cuando existe una incarceración, suele acompañarse del bloqueo de la movilidad del codo, fundamentalmente en extensión. Al estar insertado el ligamento colateral cubital del codo en la epitróclea, el arrancamiento de esta apófisis se acompaña de una inestabilidad que se manifiesta en la exploración al forzar el valgo del codo flexionado unos 15-20°.

Es imprescindible realizar una exploración neurológica del nervio cubital que pasa muy superficialmente por detrás de la epitróclea para descartar una lesión asociada del mismo.

El estudio radiológico en proyecciones anteroposterior y lateral pondrá de manifiesto el trazo de fractura, mucho más evidente en los adultos, en los que el húmero está completamente osificado. En los niños el diagnóstico es evidente cuando la epitróclea está desplazada, pero no lo es tanto en las fracturas en las que no lo está, y deberemos sospechar la fractura cuando el espacio entre el húmero y el núcleo de osificación epitroclear esté ensanchado. Cuando el fragmento resulte incarcerado, muchas veces estará oculto por la sombra de los extremos articulares, y habrá que fijarse en la paleta humeral para detectar la ausencia de la epitróclea en su situación normal.

Tratamiento. En los casos en los que el desplazamiento es escaso, el tratamiento debe ser siempre la inmovilización del codo, que debe ser breve (2 semanas) para evitar la complicación más frecuente de esta fractura, que es la rigidez. El tratamiento quirúrgico se reserva para las fracturas con gran separación, para aquellas en las que el fragmento está dentro de la articulación o para las que se asocian a una lesión del nervio cubital que no se recupera en los primeros días.

Fracturas de epicóndilo

Las fracturas aisladas del epicóndilo son muy raras, quizá debido a que su menor prominencia le resguarda de los traumatismos directos. Suelen formar parte de lesiones más amplias cuyo fragmento incluye el cóndilo humeral. En caso de presentarse, el desplazamiento suele ser escaso y, por tanto, el tratamiento será la inmovilización con una escayola.

FRACTURAS DE CÓNDILO EXTERNO Y TRÓCLEA

Estas fracturas van a tener un trazo mixto que abarcará la zona metafisaria extraarticular pero que a su vez penetrará en la articulación y, por tanto, exigen, como toda fractura articular, una perfecta reducción.

Fracturas de cóndilo externo. Son fracturas frecuentes en los niños y potencialmente graves desde el punto de vista funcional. Pueden pasar desapercibidas y, aunque pueden aparentar benignidad, por sus consecuencias funcionales deben ser consideradas fracturas graves en la infancia.

Etiología. Las fracturas que afectan exclusivamente al cóndilo son raras en los adultos, en los que suelen asociarse a fracturas de la cabeza radial o del olécranon o a luxaciones del codo. Generalmente, tras una caída en la que se apoya la mano, se puede producir una desviación en valgo del antebrazo, la cabeza radial impacta sobre el cóndilo y se produce una línea de fractura que se extiende desde el borde de la tróclea hasta la metáfisis, lo que correspondería a un desprendimiento epifisario de tipo IV en la clasificación de Salter y Harris. También el varo forzado del antebrazo extendido podría producir esta lesión por la tracción musculoligamentosa.

Clínica. Tras el traumatismo existirá un edema localizado en la parte externa del codo, así como impotencia funcional. El estudio radiológico nos va a indicar el grado de desplazamiento, que es muy variable, dependiendo de la magnitud del traumatismo y de la existencia de alguna charnela de periostio íntegro. En los niños con la extremidad distal del húmero aún sin osificar, cuando no hay desplazamiento resulta difícil saber si el trazo de fractura llega hasta la articulación.

Tratamiento. En las fracturas no desplazadas puede ser suficiente la inmovilización durante 3 semanas. Sin embargo, al ser fracturas articulares, todas las que presenten un desplazamiento superior a 2 mm o una rotación de los fragmentos deberán ser reducidas anatómicamente. Se puede intentar una reducción por manipulación y la fijación con agujas percutáneas, pero normalmente esto no es posible y son necesarias, en la mayoría de los casos, la reducción abierta y la fijación con agujas en los niños o tornillos en los raros casos en que afecta a adultos. Las secuelas más frecuentes en los niños son las desviaciones angulares en varo por hipercrecimiento o por un cierre precoz de la fisis. Estas últimas, aunque menos frecuentes, pueden dar lugar a una tracción sobre el nervio cubital y condicionar síntomas que obliguen a cambiar su posición quirúrgicamente (transposición).

Fracturas de la tróclea. Son mucho menos frecuentes, tanto en adultos como en niños. El mecanismo corresponde a un traumatismo sobre el brazo extendido forzando el varo y la tracción de la musculatura y de los ligamentos internos sobre el fragmento medial. En fracturas desplazadas, la reducción quirúrgica y la síntesis con tornillos son el mejor tratamiento para evitar la incongruencia articular y el desarrollo futuro de una artrosis.

FRACTURAS INTERCONDÍLEAS Y DIACONDÍLEAS DEL HÚMERO

Son más frecuentes en adultos que en niños y se deben a un mecanismo indirecto.

Fracturas supraintercondíleas

Concepto y etiología. Se trata de fracturas complejas por su trazo y complicadas de tratar. Son aquellas en las que el trazo supracondíleo va asociado a otro articular. Según la morfología de la fractura, se habla de fracturas en «T», «Y» o «V» y en ellas las dos columnas humerales se encuentran separadas de la diáfisis. El mecanismo de producción es un traumatismo indirecto en el cual el cúbito golpea como un ariete contra la tróclea, de modo que separa la paleta humeral, aunque para algunos autores sería la propia diáfisis humeral la que ejercería este efecto separador. Las inserciones musculares provocarán importantes desplazamientos fragmentarios.

Estas fracturas son frecuentes en accidentes de alta energía, como los accidentes de tráfico, y, por tanto, suelen ir asociadas a lesiones cutáneas. Se ha descrito un tipo de fractura caracterizada por una gran conminución con el nombre de «*baby car*», por hacer referencia a los traumatismos que ocurren sobre el codo cuando se viaja con la ventanilla del coche abierta y el codo apoyado sobre el marco.

Diagnóstico. La radiografía es el método de diagnóstico utilizado en la mayoría de los casos, aunque algunas fracturas, por su complejidad, exigen la realización de una tomografía computarizada para identificar los trazos.

Tratamiento. La inmovilización mediante aplicación de yeso es suficiente para las fracturas en las que no hay desplazamiento de los fragmentos. En las fracturas desplazadas, el tratamiento es quirúrgico y requiere la exacta reducción de la superficie articular que se fijará con tornillos y posteriormente se solidarizarán al resto del húmero por medio de placas. En las fracturas expuestas, se puede utilizar la tracción transolecraniana durante 3 semanas, hasta que el callo óseo comienza a hacerse visible en las radiografías. Finalmente, en las personas ancianas con fracturas complejas, algunos cirujanos prefieren implantar una artroplastia de codo.

Fracturas transcondíleas o diacondíleas

Son poco frecuentes y suelen presentarse en personas de edad avanzada con hueso osteoporótico. Se describen de forma separada porque el trazo de fractura, transversal y localizado en donde se ubicó el cartílago de crecimiento, separa un fragmento pequeño, que es casi en su totalidad articular; es difícil de controlar en las maniobras de reducción por esto y porque suele asociarse a una luxación de codo.

El mecanismo de producción es el mismo que en las supracondíleas y, por tanto, pueden ser fracturas en flexión o en

© Elsevier. Fotocopiar sin autorización es un delito.

extensión; estas últimas son más raras. Según el tamaño del fragmento articular, se denomina «fractura de Kocher-Lorenz» a la que desprende una pequeña porción de la superficie articular y «fractura de Hahn-Steinthal» cuando conlleva una zona metafisaria algo mayor.

FRACTURAS DE LA EXTREMIDAD PROXIMAL DEL RADIO

Estas fracturas ocurren como consecuencia de una caída en la que se apoya la mano con el codo cercano a la extensión y en valgo, lo que provoca el impacto de la cabeza radial contra el cóndilo humeral. En los adultos este mecanismo suele condicionar una fractura de la cabeza radial, mientras que en los niños es más frecuente la fractura a nivel del cuello. Muchas de estas fracturas están asociadas a luxaciones del codo.

Fracturas de la cabeza radial

Son fracturas intraarticulares. Según la clasificación de Mason, podemos distinguir tres grupos:

- **Tipo I:** fracturas sin desplazamiento o mínimamente desplazadas. Tendrán una sintomatología escasa, y pueden pasar desapercibidas y etiquetadas como simples contusiones de codo. A la exploración se sospechará esta fractura cuando exista dolor a la presión sobre la cabeza radial, que podrá ir asociado a una limitación de la pronosupinación. El tratamiento es conservador, mediante inmovilización con una escayola o una férula posterior durante 2 semanas.
- **Tipo II:** fracturas parcelares con un desplazamiento mayor de 2 mm. Aquí se asocia una limitación de la movilidad y, si el fragmento es suficientemente grande y no hay una gran conminución de la superficie articular, debemos intentar la reconstrucción colocando un pequeño tornillo de osteosíntesis.
- **Tipo III:** forman parte de este grupo las fracturas conminutas en las cuales la reconstrucción es imposible. El tratamiento será la extirpación quirúrgica de la cabeza radial, que puede provocar una inestabilidad del codo o un ascenso del radio con incongruencia de la radiocubital distal a nivel de la muñeca: cuando se produce de forma aguda por rotura de la membrana interósea y de los ligamentos radiocubitales se denomina «lesión de Essex-Lopresti». Actualmente existe una cierta tendencia a sustituir la cabeza radial en las personas jóvenes colocando una prótesis plástica o metálica para evitar las secuelas mencionadas, aunque la polémica entre resección y reemplazo aún no está resuelta.

Fracturas del cuello radial

Son fracturas extraarticulares que se producen sobre todo en los niños en la primera década de la vida y son excepcionales por encima de los 14 años. El mecanismo más frecuente es la caída con apoyo del brazo extendido, lo que genera fuerzas de valgo y compresión a nivel del codo. Según el desplazamiento de la cabeza y la angulación en el foco se establecen cuatro grados:

- **Grado I:** sin desplazamiento.
- **Grado II:** desplazamiento lateral menor del 50% de la diáfisis o angulación menor de 30°.
- **Grado III:** aún existe un pequeño contacto, pero la angulación supera los 30°.
- **Grado IV:** pérdida de contacto entre los fragmentos.

A la exploración nos encontraremos con un codo tumefacto, con dolor a la presión sobre la cabeza radial y a la pronosupinación del antebrazo. Sin embargo, en ocasiones estos síntomas son mínimos y la fractura puede pasar desapercibida. En las radiografías se medirá el desplazamiento.

En el tratamiento primará el objetivo de disminuir la angulación del cuello, ya que una cabeza excéntrica provoca una pérdida de pronosupinación. Gracias al potencial de remodelación del cuello, se aceptan angulaciones residuales que oscilan entre 15° y 30° según los autores; por tanto, en estos casos el tratamiento será la simple inmovilización analgésica en los grados I y II, colocando una férula posterior con el codo flexionado 90° durante 2 semanas. En los grados III y IV la reducción es imprescindible. Si la reducción es correcta, se inmoviliza durante 2 semanas. Cuando fracasa o en los casos de desplazamiento total, se debe recurrir a la reducción abierta y a la estabilización con agujas de Kirschner, pero en ningún caso se debe resecar la cabeza radial en estos pacientes jóvenes.

FRACTURAS DE LA EXTREMIDAD PROXIMAL DEL CÚBITO

Fracturas de olécranon

Son fracturas articulares más frecuentes en el adulto joven. Por su situación superficial, el olécranon se encuentra expuesto a los traumatismos directos sobre el codo. También pueden ocurrir como consecuencia de un mecanismo indirecto al caer y apoyar la mano en la caída y transmitirse las fuerzas hasta el codo o por una brusca contracción del tríceps. Finalmente, los traumatismos violentos pueden acompañarse de una luxación anterior del codo; en este caso, las lesiones asociadas son mucho más importantes que la fractura de olécranon.

El fragmento olecraniano se puede desplazar proximalmente por la tracción efectuada por el músculo tríceps y a la exploración se podrá palpar un «hachazo» en la extremidad proximal del cúbito. La extensión del codo contra gravedad será imposible al haberse interrumpido el aparato extensor.

El tratamiento en las raras fracturas no desplazadas consistirá en la inmovilización enyesada con el codo flexionado en un ángulo cercano a los 90° durante 3-4 semanas.

Cuando los fragmentos están separados, la indicación es el tratamiento quirúrgico. En la mayoría de los casos, el método de osteosíntesis será el cerclaje funcional sobre dos agujas de Kirschner y reservaremos las placas con tornillos para las fracturas conminutas en las que el cerclaje no puede efectuar su acción de compresión interfragmentaria. La complicación más frecuente de esta fractura articular es la rigidez, por lo que cada vez se están reduciendo más los plazos de inmovilización.

Fracturas de la apófisis coronoides

Son fracturas intraarticulares frecuentemente asociadas a las luxaciones del codo. Durante la luxación posterior,

las fuerzas de cizallamiento van a provocar la fractura de esta apófisis y con ella irá la inserción del tendón del braquial anterior, que, entre otras funciones, estabiliza el codo frente a las fuerzas de traslación posterior. Pueden presentarse a nivel del pico de la coronoides y son raras las que afectan a la base. En las primeras el tratamiento será siempre conservador mediante inmovilización del codo en ángulo recto durante 3 semanas. Las fracturas de la base son quirúrgicas y requieren la síntesis de la apófisis, generalmente con un tornillo.

1.3. Luxaciones del codo

MECANISMO

Por su compleja anatomía, que, como ya mencionamos, reúne tres articulaciones, el codo es una de las articulaciones más estables de nuestro organismo. A la congruencia intrínseca de esta articulación se añaden las inserciones de músculos antagonistas que contribuyen a una mayor estabilidad y, por tanto, las luxaciones solo se producirán frente a fuerzas de una gran intensidad.

La máxima incidencia se aprecia entre los 10 y los 20 años de edad, y suele ser debido a un mecanismo indirecto por traumatismos deportivos con caídas en las que se apoya el brazo en extensión completa, lo que apalanca al cúbito contra el húmero (hiperextensión) y lo desarticula. Suele asociarse un componente de valgo.

Este mecanismo condicionará la luxación posterior o posterolateral de la extremidad proximal del cúbito y del radio, que es la más frecuente.

CLASIFICACIÓN

- **Simples:** las clasificaciones propuestas tienen en cuenta la situación anatómica del cúbito y del radio en relación con el húmero tras la luxación.
  - Posteriores: posterolaterales y posteromediales.
  - Anteriores.
  - Mediales.
  - Laterales.
  - Convergentes y divergentes: se disocia la articulación radiocubital proximal y son excepcionales.
- **Asociadas a fracturas de codo.**

CLÍNICA

Tras haber aclarado las circunstancias de la caída, la simple inspección nos va a proporcionar una información valiosa para el diagnóstico. El paciente acudirá en posición de Desault con el brazo lesionado sujeto y el codo en flexión. Se apreciará una deformidad evidente del codo y se habrán perdido las relaciones entre los relieves óseos (triángulo de Hueter).

Es imprescindible realizar una detenida exploración vasculonerviosa antes de proceder a cualquier manipulación, ya que la arteria radial, el nervio mediano y el cubital están expuestos a una lesión en estas luxaciones. La falta de pulso en ocasiones traduce el atrapamiento o espasmo arterial y, por tanto, se debe proceder a la reducción. Si no se recupera el pulso, se debe realizar una arteriografía ante la posibilidad de que exista una rotura arterial.

El diagnóstico se completará con un estudio radiológico en posición anteroposterior y lateral, en el que se apreciará la pérdida de las relaciones óseas y se pondrá de manifiesto la posible existencia de fracturas asociadas.

TRATAMIENTO

Reducción cerrada

La reducción ha de hacerse de forma precoz para no agravar las lesiones de partes blandas. Se han descrito diversas maniobras para la reducción cerrada de la luxación posterior, pero todas ellas combinan una tracción en el eje del antebrazo con el desplazamiento anterior de los fragmentos. Una suave flexión y la presión sobre el olécranon facilitan la reducción. Deben realizarse bajo sedación, aunque en los casos con gran espasmo en los que han transcurrido varias horas desde el accidente puede ser necesaria la anestesia general. A nosotros nos parece especialmente útil la maniobra realizada en decúbito prono, ya que la gravedad contribuye a ejercer tracción en el eje de forma progresiva y, por otro lado, no es imprescindible la colaboración de un ayudante (fig. 22.3).

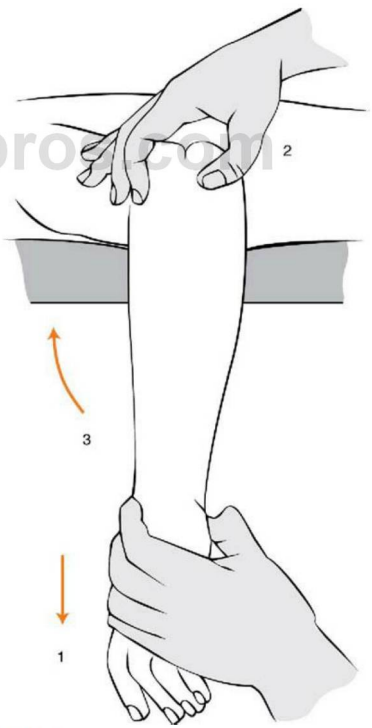

FIGURA 22.3
Maniobra de reducción ortopédica de la luxación de codo. Se inicia realizando tracción, asistidos por la gravedad (1) y presionando sobre el olécranon (2), al tiempo que se ejerce una suave flexión (3).

© Elsevier. Fotocopiar sin autorización es un delito.

Una vez conseguida la reducción se explorará el arco de movimiento antes de inmovilizar el brazo con una férula u ortesis que mantenga el codo en 90° de flexión durante un plazo de 2 semanas. Luego se iniciará un plan de rehabilitación, ya que la recuperación de la movilidad completa es lenta y puede llevar hasta 6 meses.

Reducción cruenta

En los casos en los que se asocia una fractura desplazada de la apófisis coronoides o de la epitróclea que provocan inestabilidad y, además, pueden quedar incarceradas durante la manipulación, la reducción será cruenta para fijar los fragmentos en su sitio.

También en aquellos casos de luxación inveterada se debe abordar la articulación y limpiar el tejido fibroso interpuesto antes de proceder a la reducción. En ocasiones la liberación de partes blandas y la retracción del tríceps contribuyen a la inestabilidad del codo reducido, y es necesario prolongar la inmovilización durante más de 1 mes en estos casos.

COMPLICACIONES

Precoces

- **Lesiones vasculonerviosas:** se pueden presentar en el 20% de los casos y es imprescindible su correcto diagnóstico. Las lesiones arteriales suelen ocurrir en el momento de la luxación, ya que la arteria se encuentra inmediatamente por delante del músculo braquial. Son más frecuentes las roturas que los atrapamientos. Las lesiones nerviosas afectan con mayor frecuencia al nervio mediano, que en el momento de la reducción puede quedar atrapado entre la tróclea y el olécranon, aunque también pueden lesionarse el nervio cubital y, más raramente, el radial.
- **Incarceración de la epitróclea:** se asocia a las luxaciones posteriores y es más frecuente en los niños. Se debe sospechar si después de la reducción no hay un arco de movimiento completo. El estudio radiológico meticuloso puede mostrar un fragmento óseo en la interlínea articular, que deberá ser extraído quirúrgicamente antes de que la articulación se deteriore.

Tardías

- **Pérdida de movilidad:** la mayoría de los trabajos detectan una pérdida de movilidad que suele afectar a los 10-15° últimos de la extensión. La fisioterapia debe ser prolongada para disminuir en lo posible estas deficiencias.
- **Osificación heterotópica:** es la presencia de hueso neoformado alrededor de la articulación. Con frecuencia aparece en el braquial anterior y hablamos de «miositis osificante». Se ha relacionado con la severidad del traumatismo y, sobre todo, con las maniobras forzadas de flexoextensión durante la fisioterapia. En ocasiones pueden limitar la movilidad del codo y es necesaria su extirpación quirúrgica. La mejor prevención es la movilización precoz y suave del codo a las pocas semanas de la reducción.

PRONACIÓN DOLOROSA DEL NIÑO

Es una lesión exclusiva de la infancia, que se va a producir entre los 2 y los 6 años de edad.

Concepto y etiología

Se trata de una subluxación de la cabeza radial en niños de edades comprendidas entre los 2 y los 5 años. En los niños existe una sujeción estructural escasa entre la cabeza del radio y el húmero (ligamento anular de la cabeza radial). Una tracción brusca de la mano del niño provoca un desplazamiento del ligamento anular por encima de la cabeza del radio, de modo que este ligamento se interpone entre la cabeza y el cóndilo humeral. Este gesto es muy habitual en las madres que llevan al niño de la mano y, de forma instintiva, ejercen tracción para ayudarlo a subir un escalón o para evitar una caída.

Clínica

El niño se presenta con el brazo colgado con el codo en flexión y en pronación; la supinación es imposible y dolorosa. No se palpa ninguna deformidad. La flexión y la extensión también están limitadas con sensación de «bloqueo».

El estudio radiológico no aporta ningún dato.

Tratamiento

Con nuestro pulgar presionaremos en el antebrazo en la cabeza radial. Realizaremos un movimiento lento de supinación y extensión del codo hasta notar un chasquido y un aflojamiento repentino de la resistencia, con lo que ya tendremos reducida la subluxación. Se colocará un cabestrillo durante 1 semana para que cicatricen las lesiones de partes blandas. El pronóstico es favorable.

www.elsevierlibros.com

2. FRACTURAS DIAFISARIAS DEL ANTEBRAZO

2.1. Introducción

El cúbito y el radio funcionan como una unidad. Son dos huesos en paralelo que están unidos por complejas articulaciones en sus extremos y por una membrana de tejido conjuntivo denso que, además de mantener su relación, permite transmitir fuerzas desde la muñeca al codo, que pasarán del radio al cúbito. Esta configuración «en marco» determina ante un traumatismo la frecuente producción de lesiones asociadas de ambos huesos o de uno de ellos y de la articulación adyacente (fig. 22.4).

Desde el punto de vista biomecánico, la rotación del antebrazo se debe casi exclusivamente al arco que describe el radio sobre un cúbito fijo. Para facilitar este movimiento, la diáfisis del radio es arqueada, mientras que el cúbito es aproximadamente recto. Este arco es fundamental para la pronosupinación, cuyo eje pasa por la cabeza del radio en el codo y por la del cúbito en la muñeca. Tras una fractura habrá que reconstruir la curvatura original del radio.

Finalmente, podemos decir que la diáfisis de estos huesos no es la localización preferente de las fracturas, ya que el 75% afectan a su tercio distal, y solo el 20%, a la diáfisis.

2.2. Fracturas de ambos huesos

MECANISMO

Son más frecuentes por traumatismos directos, como los que ocurren en un accidente de tráfico o en una pelea, en los que el antebrazo se utiliza como escudo.

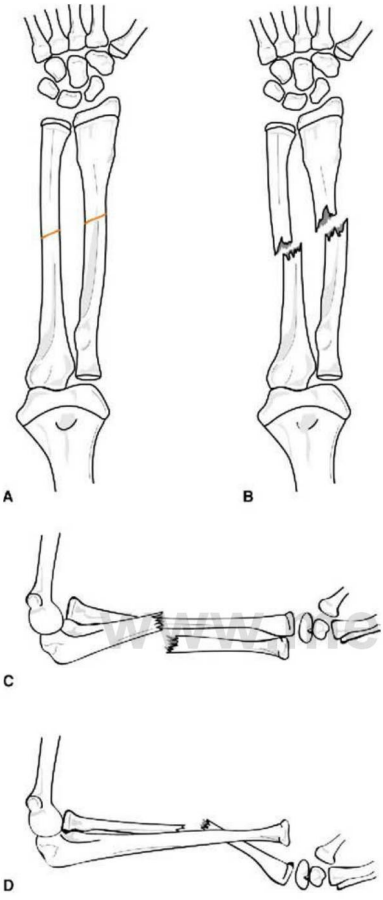

FIGURA 22.4
Esquema de los distintos tipos de lesiones conjuntas a nivel del antebrazo. **A.** Fractura sin desplazar de ambos huesos en el niño. **B.** Fractura completa de ambos huesos del antebrazo. **C.** Fractura-luxación de Monteggia. **D.** Fractura-luxación de Galeazzi.

En los niños la causa más frecuente es la caída desde cierta altura con apoyo de la mano en el suelo, de forma que se fracturan primero el radio y luego el cúbito. Este mecanismo es raro en el adulto, en el que la metáfisis radial, más frágil, suele ser el asiento preferente de la fractura.

CLÍNICA

Dado que estas fracturas se producen por traumatismos de alta energía, es raro que en el adulto no se acompañen de desplazamientos. El paciente acude generalmente en posición de Desault y a la inspección ya podremos encontrar una deformidad evidente del antebrazo. Cuando la fractura afecta a ambos huesos del antebrazo, la movilidad patológica a nivel del foco es evidente pero no se debe explorar para evitar aumentar las lesiones de partes blandas. Se deberá explorar el pulso, así como el estado neurológico, ya que, aunque no son frecuentes, pueden existir lesiones asociadas de los nervios radial, mediano o cubital. Si el antebrazo está muy edematoso y existe dolor a la extensión pasiva de los dedos, se deberá sospechar un síndrome compartimental.

En las fracturas incompletas de los niños podemos encontrar únicamente dolor a la palpación y un mínimo edema.

El estudio radiológico generalmente no presenta dificultades, pues son muy evidentes las fracturas, pero es imprescindible que la radiografía incluya el codo, todo el antebrazo y la muñeca, ya que de otro modo podrían pasar desapercibidas las lesiones articulares asociadas. Solo en los casos de fracturas incompletas o deformidades plásticas de los huesos del antebrazo en los niños será necesario mirar detenidamente la radiografía y en caso de duda comparar con una radiografía contralateral.

TRATAMIENTO

Fracturas no desplazadas

Son raras en el adulto, pero muy frecuentes en los niños, en los que el periostio tiene un importante papel estabilizador. Habrá que corregir la angulación y se acepta que una deformidad residual de 10° puede ser corregida espontáneamente con el crecimiento y no va a limitar la pronosupinación del antebrazo. En las fracturas en «tallo verde» es necesario forzar la angulación contraria para romper la cortical de la concavidad y asegurar así que no se va a producir una recidiva de la angulación. Se colocará una inmovilización con un braquial de escayola durante 6-8 semanas, y se recomienda prudencia tras la retirada del mismo por el riesgo de refractura.

Fracturas desplazadas

Tratamiento ortopédico. Solo estará indicado en los niños y algunas raras fracturas sin desplazar del adulto. Es importante conocer la situación de pronosupinación de los fragmentos proximales, ya que no los podremos controlar durante la reducción y tendremos que manipular el distal para llevarlo a la misma situación, eliminando cualquier defecto de rotación. Para la reducción se sigue la ley del pronador redondo, que indica la posición en la que se debe inmovilizar el fragmento distal en función del nivel de la fractura:

- Si el trazo es proximal a la inserción del pronador redondo, se inmoviliza en supinación.
- Si el trazo es distal a la inserción del pronador, se inmoviliza en pronación ligera.

Se aplicará un braquial de escayola abierto y bien moldeado durante al menos 8 semanas y se deberán hacer controles radiológicos periódicos para controlar posibles desplazamientos secundarios, que se presentan en el 10% de los casos.

Tratamiento quirúrgico. Estará indicado en todas las fracturas desplazadas del adulto, las que no se puedan reducir o sean inestables de los niños, las fracturas abiertas y aquellas que se asocian a un síndrome compartimental.

© Elsevier. Fotocopiar sin autorización es un delito.

Tras la reducción, en los niños se realiza la fijación con unas agujas intramedulares romas, mientras que en el adulto se prefiere una osteosíntesis más rígida con placas atornilladas. La duración de la inmovilización postoperatoria dependerá de la estabilidad de la fijación.

COMPLICACIONES

- **Síndrome compartimental:** si se sospecha por el volumen del edema o el dolor a la extensión de los dedos, se procederá a realizar un tratamiento quirúrgico que asocie la síntesis con placas y una amplia fasciotomía. Para evitar su aparición tras la reducción, es necesario abrir completamente los yesos y vigilar periódicamente la movilidad y la vascularización de los dedos.
- **Refractura:** aparece en el 5% de los casos y en los niños es más frecuente cuando se trata de fracturas en «tallo verde», que consolidan por osificación directa. También se observa tras la retirada de la placa de osteosíntesis. El tratamiento será quirúrgico utilizando placas atornilladas para la fijación y en algunos casos el aporte de injertos óseos.
- **Callos viciosos:** en ocasiones la consolidación en mala posición va a llevar a una limitación importante de la pronosupinación y requerirá la realización de una osteotomía a través del callo de fractura para corregir la malposición. Se fijará con una placa.
- **Seudoartrosis:** no es frecuente en las fracturas de ambos huesos y está favorecida por la incorrecta reducción o fijación, la infección o el uso de fijadores externos. Se deberá de tratar quirúrgicamente colocando placas a compresión y aportando injertos óseos.
- **Sinostosis:** es una complicación poco frecuente y suele relacionarse con la lesión de las partes blandas. La resección de la sinostosis se acompaña de un elevado porcentaje de recidivas.

2.3. Fracturas de cúbito

FRACTURA AISLADA DE CÚBITO

Mecanismo

Es una fractura frecuente como consecuencia de un traumatismo directo sobre el borde medial del antebrazo. Ha recibido el nombre de «fractura por bastonazo» *(night-stick fracture)* que hace alusión al mecanismo más típico de producción, en el que el antebrazo colocado como protección por delante de la cara recibe el golpe directo de un objeto contundente.

Tratamiento

La mayoría de estas fracturas tienen un escaso desplazamiento debido al «efecto férula» que ejerce el radio íntegro. Si la angulación es menor de 10°, se aconseja un tratamiento conservador inmovilizando el brazo con un braquial de escayola durante 6-8 semanas hasta que el callo óseo sea visible. En los niños, en los que esta fractura suele ser incompleta (en «tallo verde»), el plazo de acorta a 3 semanas.

En las fracturas que presentan una angulación mayor de 10° o un desplazamiento lateral superior al 50% de la diáfisis, el tratamiento ha de ser quirúrgico, ya que pueden ser inestables si la lesión de la membrana interósea es importante o pueden acortarse provocando síntomas a nivel de la articulación radiocubital distal. Se debe realizar una osteosíntesis, que puede ser con un clavo fino intramedular a foco cerrado (clavo de Rush o aguja de Kirschner) si la fractura asienta en el tercio medio o con una placa atornillada.

Las complicaciones son similares a las de las fracturas de ambos huesos.

FRACTURA-LUXACIÓN DE MONTEGGIA

Concepto

Fue descrita por Giovanni Battista Monteggia en 1814 como una fractura del tercio proximal del cúbito que se acompaña de la luxación anterior de la cabeza radial a nivel del codo. Actualmente se ha incluido bajo esta denominación toda fractura aislada de cúbito que se acompañe de una luxación de la cabeza radial en cualquier dirección. Esta lesión es más frecuente en los niños que en los adultos y en ellos la fractura del cúbito puede ser incompleta (deformidad plástica o fractura en «tallo verde»).

Mecanismo

El mecanismo que produce la lesión típica de Monteggia (la más frecuente) suele ser el traumatismo directo sobre el tercio proximal del antebrazo que provoca una angulación del cúbito de vértice anterior y arrastra la cabeza radial hacia delante. Es la forma más frecuente: aparece en tres cuartas partes de los casos. En las lesiones equivalentes con luxación posterior de la cabeza, se ha especulado sobre la posibilidad de que se originen por un mecanismo indirecto de presión axial sobre el radio, similar al que provocaría la luxación posterior del codo, en el cual el cúbito se fractura antes de que se luxe el codo al angularse en sentido posterior y provocar la luxación posterior del radio.

Clínica

Se aprecia una deformidad del antebrazo, asociada a edema e impotencia funcional. En ocasiones se puede palpar la cabeza radial luxada. La movilidad está muy limitada y es dolorosa tanto en flexoextensión como en pronosupinación. Hay que hacer una exploración neurológica, ya que puede estar lesionada la rama interósea posterior del nervio radial.

Como ya hemos mencionado, la exploración y el estudio radiológico deben incluir las dos articulaciones adyacentes en cualquier fractura de antebrazo, ya que no es infrecuente que esta lesión quede sin diagnosticar.

Tratamiento

La reducción ortopédica seguida de inmovilización no da buenos resultados ante la posibilidad de que se produzcan desplazamientos secundarios. Solo se practica en los niños en los que es posible reducir la cabeza radial y conseguir una alineación anatómica del cúbito fracturado. Actualmente el tratamiento de elección en el adulto es el quirúrgico y exige la reducción de la luxación y de la fractura, que será estabilizada de forma rígida con una placa atornillada. Dado que se trata de fracturas inestables, se recomienda la inmovilización con un braquial de escayola durante 6 semanas.

Complicaciones

- **Lesión del nervio radial:** puede resultar lesionada la rama interósea posterior a su entrada en la arcada de Frohse. Es menos frecuente en los niños y en general suele tratarse de lesiones transitorias.
- **Lesiones crónicas:** cuando la lesión de Monteggia pasa desapercibida nos podemos encontrar con una limitación dolorosa de la movilidad del codo. En los niños se debe hacer la reducción abierta de la cabeza radial con reconstrucción del ligamento anular incluso 2 o 3 años después de la fractura. Si la angulación del cúbito lo impide, se asociará una osteotomía correctora de este hueso. En los adultos se suele proceder a la extirpación de la cabeza radial en toda lesión de más de 6 meses de evolución.

2.4. Fracturas de radio

FRACTURA AISLADA DE RADIO

Las fracturas aisladas son las que se producen en los dos tercios proximales y suelen ser raras en los adultos, ya que a este nivel el radio, a diferencia del cúbito, está protegido por la musculatura del antebrazo. Cuando las fracturas no están desplazadas, se procede a inmovilizarlas con un braquial de escayola siguiendo la ley del pronador redondo mencionada. Si están desplazadas, el tratamiento es la osteosíntesis con un clavo intramedular o una placa; la técnica y el postoperatorio son equivalentes a los mencionados para las fracturas de los dos huesos del antebrazo.

FRACTURA-LUXACIÓN DE GALEAZZI

Concepto

Las describió Galeazzi como una fractura del tercio distal del antebrazo asociada a una luxación de la articulación radiocubital distal. Algunos autores las denominan «de Monteggia invertidas». Estas lesiones son raras en la edad pediátrica.

Mecanismo

El mecanismo suele ser la caída sobre la mano en flexión dorsal y pronación del antebrazo. El traumatismo directo sobre la cara lateral del antebrazo es menos frecuente.

Clínica

La clínica es poco expresiva. Al dolor y a la tumefacción se añaden la palpación de la prominencia dorsal de la extremidad distal del cúbito y la inestabilidad de la radiocubital distal. La radiografía pone en evidencia la angulación de vértice dorsal de la fractura y el posible acortamiento entre los fragmentos.

Tratamiento

Estas lesiones han de ser tratadas siempre de forma quirúrgica, y el tratamiento ideal es la aplicación de una placa con tornillos una vez reducida la fractura. La luxación de la extremidad distal del cúbito se reduce mejor con el antebrazo en supinación, colocando un yeso braquial en esta posición durante 6 semanas. Si la reducción de la luxación es inestable, se pueden colocar unas agujas de Kirschner que la mantengan durante las primeras 3 semanas. En los niños, cuando la luxación y la fractura de radio son reductibles, el tratamiento es conservador y tras la reducción se coloca un braquial de escayola durante 6 semanas.

En el cuadro 22.1 se presenta un resumen sobre las fracturas-luxaciones del antebrazo.

Cuadro 22.1 ASOCIACIONES DE FRACTURA-LUXACIÓN EN EL ANTEBRAZO

Lesión de Monteggia
- Fractura: **cúbito** a nivel proximal.
- Luxación: **articulación radiocubital proximal, cabeza del radio.**

Lesión de Galeazzi
- Fractura: **radio** a nivel distal.
- Luxación: **articulación radiocubital distal.**

3. CONCLUSIONES

- Las fracturas supracondíleas del húmero son típicas de la infancia y en su mayoría se producen por un mecanismo de extensión.
- Las fracturas supraintercondíleas de húmero son más típicas del adulto y su tratamiento habitualmente es quirúrgico.
- La fractura de olécranon habitualmente se desplaza por la tracción del músculo tríceps sobre el fragmento proximal, por lo que el tratamiento será quirúrgico, frecuentemente con un cerclaje.
- La pronación dolorosa es típica en los niños de entre 2 y 5 años, y tras el diagnóstico clínico la reducción se consigue con una maniobra sencilla.
- La inmovilización de las fracturas de antebrazo debe hacerse siguiendo la regla del pronador redondo.
- Las fracturas-luxaciones de Monteggia y Galeazzi requieren tratamiento quirúrgico y evaluación de la correcta reducción articular.

Lecturas recomendadas

Burgos J, Rapariz JM. Fracturas supracondíleas de húmero. En: Burgos J, González Herranz P, Amaya S, editores. Lesiones traumáticas del niño. Madrid: Panamericana; 1995. p. 255-72.
Kasser JR, Beaty JH. Fracturas supracondíleas del húmero distal. En: Rockwood, Wilkin's, editores. Fracturas en el niño. 5.ª ed. Madrid: Marbán Libros; 2003. p. 577-624.
Mezera K, Hotchkiss RN. Fracturas y luxaciones del codo. En: Rockwood, Green's, editores. Fracturas en el adulto. 5.ª ed. Madrid: Marbán Libros; 2003. p. 921-52.
Morrey BF. Traumatología del codo. Madrid: Marbán; 2004.
Sisk D. Fractures of the shoulder girdle and upper extremity. En: Crenshaw AH, editor. Campbell's Operative Orthopaedics. 7th ed. St. Louis: The C.V. Mosby Company; 1987. p. 1799-822.
Stanley EA, De la Garza JF. Fractura-luxación de Monteggia. En: Rockwood, Wilkin's, editores. Fracturas en el niño. 5.ª ed. Madrid: Marbán Libros; 2003. p. 529-62.
Webb LX. Fracturas del húmero distal. En: Rockwood, Green's, editores. Fracturas en el adulto. 5.ª ed. Madrid: Marbán Libros; 2003. p. 953-72.

© Elsevier. Fotocopiar sin autorización es un delito.

AUTOEVALUACIÓN

1. Viene a nuestra consulta un niño escayolado hace 6 h por haber sufrido una fractura supracondílea de codo. Aqueja dolor intenso, dificultad para mover los dedos y parestesias en la mano. Nuestro diagnóstico de sospecha será:
   a. Trombosis venosa profunda.
   b. Movilización del foco de fractura.
   c. Infección de la herida.
   d. Síndrome compartimental.
   e. Embolia grasa.

   Respuesta correcta: d.

   Respuesta razonada: El síndrome compartimental es una complicación que debe tenerse muy en cuenta tras una fractura supracondílea de húmero en los niños. Debe sospecharse siempre que aparezcan dolor intenso, incontrolable con analgésicos habituales, dolor al movilizar de forma pasiva los dedos de la mano o alteraciones sensitivas distales, como parestesias. La pérdida de pulso aparece muy tardíamente, por lo que no se debe esperar nunca a que el pulso esté ausente para diagnosticar un síndrome compartimental.

2. La luxación de codo más habitual es la:
   a. Anterior.
   b. Posterior.
   c. Externa.
   d. Interna.
   e. Central.

   Respuesta correcta: b.

   Respuesta razonada: La luxación posterior, que normalmente no es pura sino posteroexterna, es la más frecuente.

3. La pronosupinación dolorosa es consecuencia de una:
   a. Luxación del húmero.
   b. Subluxación del húmero.
   c. Luxación de la cabeza del radio.
   d. Subluxación de la cabeza del radio.
   e. Ninguna de las anteriores.

   Respuesta correcta: d.

   Respuesta razonada: El movimiento de pronosupinación a nivel del codo se realiza gracias a la articulación de la cabeza radial con el húmero y con el cúbito. La subluxación de la cabeza radial, así como la fractura de la cabeza radial, provocará dolor con el movimiento de pronosupinación. En caso de que la cabeza del radio resulte completamente luxada, el movimiento estará bloqueado. En los niños, la patología conocida como «pronación dolorosa» describe una situación en la que se ha subluxado la cabeza radial y el movimiento de pronosupinación es doloroso.

4. En el niño la fractura supracondílea de codo más frecuente se produce por un mecanismo de:
   a. Hiperextensión.
   b. Hiperflexión.
   c. Rotación interna.
   d. Rotación externa.
   e. Ninguna de las anteriores.

   Respuesta correcta: a.

   Respuesta razonada: Existen dos grandes grupos etiopatogénicos de fracturas supracondíleas en niños: las producidas por un mecanismo de extensión (96% de las fracturas) y las debidas a un mecanismo de flexión (4%).

5. En la fractura-luxación de Galeazzi se asocian:
   a. Una fractura del tercio proximal del cúbito con luxación de la radiocubital superior.
   b. Una fractura del tercio proximal del radio con luxación de la radiocubital superior.
   c. Una fractura del tercio medio del cúbito con luxación de la radiocubital inferior.
   d. Una fractura del tercio medio del radio con luxación de la radiocubital distal.
   e. Una fractura de ambos huesos del antebrazo con luxación de la radiocubital proximal.

   Respuesta correcta: d.

   Respuesta razonada: Galeazzi describió la lesión en la que se asocian una fractura del tercio medio del radio a una lesión de la articulación radiocubital distal. Debe distinguirse de la fractura-luxación de Monteggia, en la que se asocia fractura de cúbito proximal y luxación radiocubital proximal.

© Elsevier. Fotocopiar sin autorización es un delito.

CAPÍTULO 23

Traumatismos de la muñeca y la mano, y otras afecciones quirúrgicas de la mano

Carlos Resines Erasun

ÍNDICE DEL CAPÍTULO

1. **Fracturas de la extremidad distal del radio** 248
   1.1. Introducción 248
   1.2. Diagnóstico 249
   1.3. Tratamiento 249
   1.4. Complicaciones 251
2. **Fracturas de los huesos del carpo** 251
   2.1. Fracturas de escafoides 251
   2.2. Fracturas de otros huesos del carpo 252
   2.3. Fracturas-luxaciones carpianas 252
3. **Fracturas de metacarpianos y falanges** 253
   3.1. Fracturas metacarpianas 253
   3.2. Fracturas de falanges 253
4. **Tendinitis de De Quervain** 254
5. **Tenosinovitis estenosante. Dedo en resorte o en gatillo** 254
6. **Enfermedad de Dupuytren** 254
   6.1. Clínica 254
   6.2. Diagnóstico y tratamiento 254
7. **Conclusiones** 254

www.medilibros.com

OBJETIVOS DEL CAPÍTULO

- Diagnosticar y enfocar el tratamiento de una fractura distal del radio.
- Reconocer los factores favorecedores de un desplazamiento secundario de las fracturas distales del radio.
- Identificar el riesgo de seudoartrosis en las fracturas del escafoides carpiano.
- Conocer los distintos tipos de fracturas de metacarpianos y falanges, distinguiendo las inestables o intraarticulares.
- Poder efectuar el diagnóstico clínico de procesos tan prevalentes como la tendinitis de De Quervain, el dedo en resorte o la enfermedad de Dupuytren.

1. FRACTURAS DE LA EXTREMIDAD DISTAL DEL RADIO

1.1. Introducción

Entre las lesiones traumatológicas, las fracturas que se dan a nivel del tercio distal del radio son unas de las más frecuentes atendidas en un servicio de urgencias. Abraham Colles fue el primero en describir y en publicar, en 1814, las características y el tratamiento de estas fracturas y afirmó que «queda un consuelo solamente: que en algún momento la extremidad gozará de libertad de movimiento, exenta de dolor». De esta forma muchas de estas fracturas han sido infratratadas por asumir de forma errónea la benignidad de la fractura.

Estas fracturas afectan principalmente a dos tipos de pacientes: por un lado, a pacientes no osteoporóticos en el contexto de un traumatismos de mayor intensidad que la caída de su propia altura y, por otro, a personas, sobre todo mujeres, mayores de 60 años con osteoporosis establecida en el contexto de una caída casual.

© 2015. Elsevier España, S.L.U. Reservados todos los derechos

1.2. Diagnóstico

CLÍNICA

Los síntomas y signos típicos son los de cualquier fractura: dolor, impotencia funcional y crepitación. Es típica la deformidad en «dorso de tenedor», ya que lo más frecuente es caerse con la mano en extensión y que se provoque un desplazamiento del fragmento de distal a dorsal y a radial. Dentro de la exploración hay que incluir la valoración neurovascular de la zona, sobre todo la del nervio mediano.

PRUEBAS DE IMAGEN

Para valorar adecuadamente la fractura hay que realizar, en un estudio básico, dos proyecciones de muñeca: una anteroposterior y otra lateral. En caso de dudas pueden incluirse otras proyecciones, como las oblicuas o la anteroposterior en desviación cubital. Igualmente, en el caso de fracturas más complejas puede valorarse la necesidad de una tomografía computarizada (TC).

CLASIFICACIÓN

Existen diversas clasificaciones que nos describen cómo es la fractura. El principal problema de todas ellas es que, además de tener una cierta variabilidad interobservador, no nos dicen «qué hacer» con ellas; es decir, no son indicadoras ni del tratamiento ni del pronóstico de estas lesiones. Entre las clasificaciones más usadas están las siguientes:

- **Clasificación de Frykman.** Valora la afectación articular, ya sea de la articulación radiocarpiana o de la radiocubital, y describe si hay o no fractura de la estiloides cubital (tabla 23.1).
- **Clasificación AO.** El segmento distal del radio y cúbito es el 23 (radio y cubito se clasifican como 2 y el segmento distal de los huesos se clasifica como 3) y hay tres tipos de fracturas, cada uno con diversos subtipos: A (extraarticulares), B (intraarticulares parciales) y C (intraarticulares completas).

TABLA 23.1 Clasificación de Frykman*

	Trazo radiocarpiano	Trazo radial cubital	Fractura cubital
I	No	No	No
II	No	No	Sí
III	Sí	No	No
IV	Sí	No	Sí
V	No	Sí	No
VI	No	Sí	Sí
VII	Sí	Sí	No
VIII	Sí	Sí	Sí

**Obsérvese cómo los números pares de la clasificación se corresponden con aquellas fracturas con afectación del cúbito.*

1.3. Tratamiento

El tratamiento de estas lesiones, como en tantas otras fracturas, se encamina a obtener el restablecimiento de la anatomía lesionada y devolver la función articular. Los parámetros radiocubitales distales que hay que restablecer son la angulación radial, el índice radiocubital distal y la angulación sagital (fig. 23.1).

La decisión sobre el tratamiento que se va a adoptar ante una fractura de radio distal depende de varios factores. Hay que valorar las características y la demanda del paciente (edad, ocupación, actividad, etc.), la experiencia y los medios con los que cuenta el traumatólogo y, por supuesto, las características de la fractura. Existen unos criterios de estabilidad/inestabilidad que nos permiten predecir el desplazamiento secundario de la fractura si se va a optar por un tratamiento conservador. El desplazamiento secundario y, por tanto, la inestabilidad de la fractura son previsibles si hay una desviación dorsal o palmar mayor de 20°, un acortamiento superior a 2 mm, un desplazamiento radial mayor de 4 mm, una conminución metafisaria o un defecto óseo, un trazo intraarticular (> 2 mm), una fractura de alta

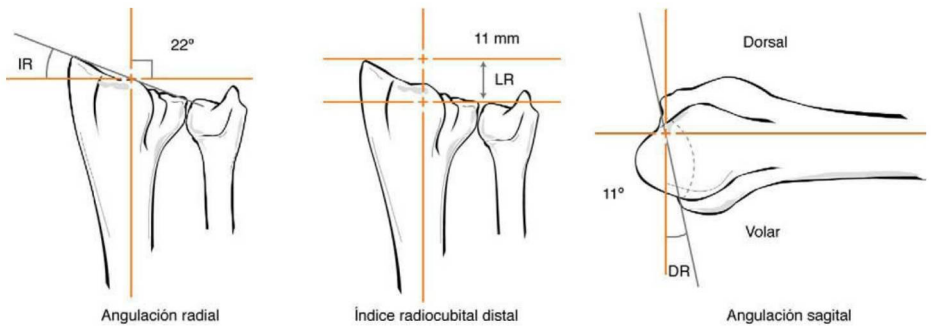

FIGURA 23.1
Parámetros radiocubitales que deben alcanzarse para conseguir una reducción anatómica de una fractura de radio distal: 1) angulación radial (IR): inclinación de 22° de la carilla articular del radio con orientación cubital; 2) índice radiocubital distal (LR): distancia entre la superficie articular del cúbito y la punta de la estiloides radial de 11 mm, y 3) angulación sagital (DR): inclinación volar de 11° de la superficie distal del radio.

© Elsevier. Fotocopiar sin autorización es un delito.

Cuadro 23.1 CRITERIOS DE INESTABILIDAD DE UNA FRACTURA DE RADIO DISTAL

- Desviación dorsal o palmar > 20°.
- Acortamiento > 2 mm.
- Desplazamiento radial > 4 mm.
- Conminución metafisaria o defecto óseo.
- Trazo intraarticular (> 2 mm).
- Fractura de alta energía.
- Osteoporosis.
- Fractura de cúbito asociada.

energía, osteoporosis o una fractura de cúbito asociada. En el cuadro 23.1 se resumen estos criterios.

TRATAMIENTO CONSERVADOR

Está indicado en las fracturas estables. Bajo anestesia se procede a la reducción manual de la fractura y a la colocación de un yeso antebraquial. Hay quienes apoyan la inclusión del primer dedo y el codo en el yeso para dar mayor estabilidad aunque este punto no está claramente constatado. Hay que valorar la correcta reducción de la fractura de forma inmediata y en las primeras semanas hasta la retirada del yeso, habitualmente entre 4 y 6 semanas.

TRATAMIENTO QUIRÚRGICO

El arsenal de tratamiento quirúrgico es bastante amplio, pero sea cual sea el método empleado no hay que olvidar que el objetivo del mismo es la reducción anatómica de la fractura con la estabilidad suficiente como para permitir la movilización precoz. Desde el punto de vista de la medicina basada en la evidencia, no hay argumentos de peso para defender unas técnicas frente a otras, pero la inmensa mayoría de los cirujanos han cambiado su tendencia de tratamiento para, en la actualidad, usar como patrón de oro en el tratamiento quirúrgico las placas bloqueadas de ángulo fijo o variable.

Agujas de Kirschner

Estas agujas proporcionan una estabilidad mayor que el yeso antebraquial, pero no dan una estabilidad absoluta. Su principal utilidad la tienen en fracturas inestables extraarticulares y con buena calidad ósea. El principal inconveniente es la posible aparición de infección en el tracto de las agujas, así como la lesión de la rama sensitiva del nervio radial y de la arteria radial cuando se usan de forma percutánea.

Fijación externa

Esta técnica se basa en el principio de la ligamentotaxis, es decir, la reducción de la fractura mediante distracción continua (fig. e23.1). Cuando existe afectación articular, es recomendable emplear agujas de Kirschner suplementarias para lograr una mejor reducción y estabilidad articular. Además de combinarse con agujas, puede plantearse su empleo combinado con placas en algunos patrones fracturarios de alta energía y gran conminución.

En fracturas abiertas o aquellas con gran lesión de partes blandas debe ser el tratamiento de elección, al menos de forma transitoria, hasta que el estado de las partes blandas mejore.

Placas de osteosíntesis

Las placas pueden colocarse por vía dorsal o volar. Las placas dorsales, debido a la alta incidencia de lesiones del aparato extensor por su íntimo contacto con la placa, no son empleadas demasiado. Hoy día pueden tratarse fracturas con conminución e inestabilidad dorsal a través de un abordaje volar y mediante placas bloqueadas de ángulo fijo o variable (figs. 23.2 y e23.2). Las placas bloqueadas incorporan tornillos que proporcionan una mejor fijación, incluso en casos de importante osteoporosis. Otra ventaja de las placas bloqueadas respecto a las placas tradicionales es que los momentos de fuerza, en lugar de pasar a través del foco de fractura, pasan a través de la placa, y el paciente puede rehabilitarse de forma precoz, evitando de esta forma el colapso del foco.

Existen otros sistemas de fijación que incorporan placas más pequeñas como los sistemas de fijación de fragmentos específicos. Estos sistemas se basan en la teoría de las tres columnas, con el antebrazo distal compuesto por la columna radial (estiloides radial), la columna intermedia (corresponde a los fragmentos secundarios de la impactación del semilunar —*die punch*— y escotadura sigmoides) y la columna cubital (cabeza cubital, articulación radiocubital distal y complejo del fibrocartílago triangular). Las



FIGURA 23.2
Resultado radiográfico del tratamiento de una fractura de radio distal mediante osteosíntesis con una placa.

placas de este tipo son de muy bajo perfil y se implantan con distintas vías de abordaje en función de las columnas afectadas.

Artroscopia

La artroscopia, como en otras localizaciones, va implantándose en determinadas indicaciones. En las fracturas de muñeca, nos permite el control directo de la reducción de aquellas con afectación intraarticular, así como la valoración del estado del cartílago lesionado, del estado de los ligamentos y de las partes blandas susceptibles de haber resultado lesionados en el momento del traumatismo, y de otras fracturas asociadas que pudieran existir en el carpo.

1.4. Complicaciones

Existe una correlación significativamente estadística entre un mal resultado funcional de una fractura de radio distal y una disminución de la calidad de vida medida con diversos cuestionarios de salud. Las complicaciones más habitualmente descritas son:

- **Consolidación en mala posición.** Lo más frecuente es que, cuando se da, la fractura haya consolidado en acortamiento radial y angulación dorsal. Muchas veces requiere proceder a una osteotomía correctora para mejorar la función.
- **Síndrome de dolor regional complejo.** Sobre todo en pacientes tratados de forma conservadora con inmovilizaciones prolongadas o con fijación externa por sobredistracción. Debe realizarse tratamiento rehabilitador intensivo.
- **Lesiones neurológicas.** La más frecuentemente asociada es la compresión del nervio mediano ya sea aguda o crónica.
- **Artrosis postraumática.** Directamente relacionada con la exactitud de la reducción; como norma general, no deben aceptarse escalones articulares mayores de 1-2 mm.
- **Roturas tendinosas.** La más frecuente es la del extensor largo del pulgar *(extensor pollicis longus)*. Cuando se produce, lo habitual es verla en el contexto de un callo dorsal exuberante, de placas dorsales o de placas volares con profusión de las espiras de los tornillos por vía dorsal.

2. FRACTURAS DE LOS HUESOS DEL CARPO

2.1. Fracturas de escafoides

El escafoides es el hueso más grande de la fila proximal del carpo. El 80% de su superficie está recubierta por cartílago para articularse con el radio, el semilunar, el hueso grande de trapecio y el trapezoide. Además, presenta numerosas inserciones ligamentosas y su papel en la biomecánica carpiana es capital, al actuar como «eslabón» entre las dos hileras carpianas. Presenta algunas peculiaridades anatómicas desde el punto de vista vascular, debido a que el 80% de su nutrición se realiza por ramas dorsales provenientes de la arteria radial que entran a nivel de su cintura, por lo que las fracturas de este hueso, principalmente las de su tercio proximal, presentan altas tasas de seudoartrosis y necrosis avascular (fig. 23.3).

Las fracturas de escafoides afectan sobre todo a su cintura o porción media como consecuencia de una caída con la mano en hiperextensión. Clínicamente se manifiestan por dolor, tumefacción e impotencia funcional a nivel de la tabaquera anatómica y a la compresión axial del primer radio.

Las proyecciones radiológicas adecuadas para el diagnóstico son la anteroposterior, la anteroposterior en desviación cubital (en la que se ve el escafoides en extensión), la lateral y la de semipronación. A veces las radiografías iniciales pueden parecer negativas, pero ante la persistencia de síntomas y la sospecha clínica debe repetirse el estudio pasadas 1-2 semanas o recurrir a la TC o a la resonancia magnética (RM).

Se han propuesto diversas clasificaciones en función del trazo de fractura, de las que las más empleadas son las de Russe, Mayo y Herbert. Esta última divide las lesiones en fracturas estables, fracturas inestables, retardos de consolidación y seudoartrosis.

TRATAMIENTO

Fracturas del polo distal y del tubérculo

La mayoría de ellas pueden ser tratadas de forma conservadora con un yeso durante 4-8 semanas.

© Elsevier. Fotocopiar sin autorización es un delito.

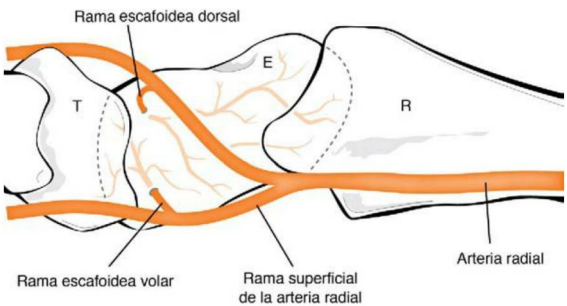

FIGURA 23.3
Esquema de la vascularización del escafoides donde se observa que el 80% de su nutrición se realiza por ramas dorsales provenientes de la arteria radial que entran a nivel de su cintura, por lo que las fracturas de este hueso, principalmente las de su tercio proximal, presentan altas tasas de seudoartrosis y necrosis avascular.

Fracturas de cintura o del tercio medio

En los últimos años ha habido una importante controversia sobre si estas fracturas debían ser operadas o no. Tanto el tratamiento conservador como el quirúrgico proporcionan buenos resultados en estas fracturas cuando no están desplazadas. La decisión depende más del paciente que del cirujano y es el paciente el que debe sopesar las ventajas y los inconvenientes de ambos métodos.

- **Tratamiento conservador:** lo más habitual es la aplicación de un yeso antebraquial, incluyendo el primer dedo hasta la consolidación de la fractura, habitualmente durante 8-12 semanas. Se ha discutido mucho sobre qué tipo de yeso es el más adecuado (si se incluye el codo o no, o el primer dedo o no) pero no hay una evidencia muy clara al respecto.
- **Tratamiento quirúrgico:** se practica una osteosíntesis a compresión con un tornillo (fig. e23.3). Puede hacerse de forma abierta (fracturas desplazadas que precisen reducción) o percutánea (fracturas no desplazadas o mínimamente desplazadas). En esta localización es más recomendable hacer el abordaje por vía volar, ya sea percutáneo o abierto.

Fracturas de polo proximal

El tratamiento recomendado es el quirúrgico por el riesgo de seudoartrosis y necrosis avascular. La vía de elección es la dorsal. Si la fractura no está desplazada, puede hacerse un abordaje percutáneo o un miniabordaje para no dañar el aparato extensor.

www.medilibros.com

COMPLICACIONES

La seudoartrosis es la principal complicación, presente en el 5 al 25% de los casos según las series. Los factores que más se asocian a esta complicación son el desplazamiento de la fractura, las fracturas de polo proximal, la necrosis del fragmento proximal, la oblicuidad del trazo de fractura y ser fumador.

Las fracturas de escafoides que evolucionan a la seudoartrosis tienen tendencia a producir con los años un proceso degenerativo artrósico global de la muñeca, conocido como «muñeca SNAC» (del inglés *scaphoid non-union advanced collapse*, «colapso avanzado por unión escafoidea»).

2.2. Fracturas de otros huesos del carpo

Son infrecuentes pero hay que tenerlas en mente ante todo traumatismo sobre la mano o muñeca. La clínica es de dolor, tumefacción e impotencia funcional. A veces para diagnosticarlas hay que recurrir a proyecciones radiológicas especiales, como una proyección de túnel carpiano para ver el gancho del ganchoso o a otras técnicas de imagen, como la TC o la RM. Pueden darse simultáneamente con fracturas de escafoides. La asociación de fractura de escafoides con fractura de hueso grande se denomina «síndrome de Fenton», que traduce una inestabilidad mayor y precisa reducción abierta y fijación interna. Las fracturas no desplazadas suelen ser tratadas de forma conservadora mediante inmovilización durante 4-6 semanas. En las fracturas desplazadas, si no pueden ser reducidas de forma cerrada, hay que realizar una reducción abierta y osteosíntesis. En las fracturas del gancho del ganchoso es recomendable la resección del gancho para evitar una posible lesión tendinosa flexora secundaria.

2.3. Fracturas-luxaciones carpianas

Son un conjunto de diversas lesiones alrededor del carpo que pueden cursar con diferentes grados de lesión ósea y ligamentosa, según el trazo lesional pase alrededor del semilunar (lesión ligamentosa pura) o a través de estructuras óseas carpianas (lesiones osteoligamentosas), que es lo que se ha denominado «arco mayor» y «arco menor», respectivamente (fig. 23.4). Dentro de las fracturas-luxaciones del carpo, los tipos más habituales son:

- **Disociación escafosemilunar.** Es consecuencia de la lesión de los ligamentos radioescafosemilunar y escafosemilunar. Desde el punto de vista radiológico se puede diagnosticar por un espacio escafosemilunar mayor de 3 mm (se debe siempre comparar con el lado contralateral), deformidad en DISI (del inglés *dorsal intercalated segmental instability*, «inestabilidad del segmento intercalado dorsal»; ángulo escafolunar > 60°) y escafoides circular, lo que es conocido como «signo del anillo», producto de la flexión mantenida del escafoides como resultado de la lesión ligamentosa.
- **Disociación lunopiramidal.** Es la lesión inversa a la anterior por lesión del ligamento lunopiramidal, y la deformidad radiológica que observamos es la contraria, una deformidad en VISI (del inglés *volar intercalated segmental instability*, «inestabilidad del segmento intercalado volar»).
- **Luxación perilunar.** El ligamento radiolunar dorsal permanece íntegro y el resto del carpo se luxa en un plano dorsal; el semilunar permanece en su sitio.
- **Luxación semilunar.** Este patrón se caracteriza por una luxación volar del semilunar, consecuencia de la lesión

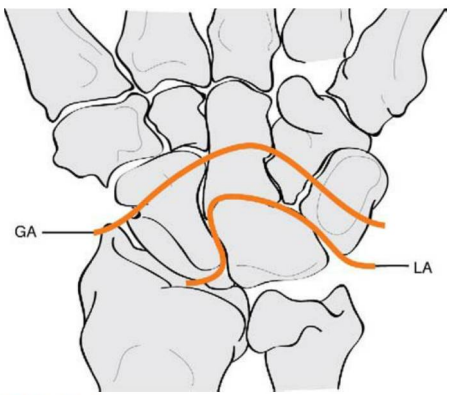

FIGURA 23.4
Las fracturas-luxaciones carpianas pueden afectar a estructuras óseas a través del denominado «arco mayor» (GA) o a estructuras ligamentosas a través del llamado «arco menor» (LA).

del ligamento radiolunar dorsal; el resto del carpo queda alineado con el radio en el plano lateral.

- **Fracturas-luxaciones.** Este tipo de lesiones generalmente se dan por traumatismos algo mayores que una caída casual sin velocidad. Precisan cierta energía cinética. Constan de lesiones óseas y ligamentosas. Las combinaciones son diversas. Las más frecuentes son la fractura-luxación transescafosemilunar y después la transestiloperilunar, la transescafotransestiloperilunar y la transescafotranscapitosemilunar.

3. FRACTURAS DE METACARPIANOS Y FALANGES

El tratamiento de estas fracturas puede ser, dependiendo del caso, conservador o quirúrgico, pero en cualquier caso el objetivo es obtener una reducción anatómica, la consolidación de la fractura y la movilización precoz. Para huir de las rigideces, en los casos que sean tratados conservadoramente, en general hay que huir de inmovilizaciones durante más de 3 semanas y cuando las fracturas sean operadas las osteosíntesis deben ser lo suficientemente estables como para poder movilizar precozmente.

En estas fracturas hay que valorar la localización, si hay o no afectación articular, la conminución, la malrotación del dedo y las posibles lesiones asociadas de partes blandas (tendones, ligamentos, vasos o nervios). En condiciones normales en flexión de dedos, todos ellos apuntan al tubérculo del escafoides, pero cuando existe malrotación esto no es así e incluso puede existir dificultad para la flexión de los dedos, al interferir en los dedos sanos el fracturado que se encuentra malrotado.

El diagnóstico se hará desde el punto de vista clínico y radiológico. Hay que valorar la deformidad, tumefacción e impotencia funcional, así como la adecuada función tendinosa y una completa exploración neurovascular. Generalmente es suficiente para confirmar el diagnóstico la radiología simple.

3.1. Fracturas metacarpianas

Cuando están poco desplazadas o no hay desplazamiento, es suficiente la inmovilización (con férulas, yesos u ortesis) en posición de «intrínseco plus», con la muñeca en 30° de extensión, las articulaciones metacarpofalángicas en 80° de flexión y las interfalángicas proximales en extensión o en posición funcional, también con extensión de muñeca, en flexión metacarpofalángica de 60° y en flexión interfalángica proximal de 20° (fig. e23.4). La duración de la inmovilización no debe exceder las 3 semanas para evitar rigideces.

Como norma general las fracturas del tercer metacarpiano son las más estables, a las que siguen las del cuarto y, por último, las del segundo y quinto metacarpianos.

A nivel diafisario los patrones más inestables son las fracturas transversales y oblicuas. Cuando se decide intervenir en estas fracturas con sistemas que no proporcionen una estabilidad absoluta, como las agujas de Kirschner, hay que inmovilizar la mano, mientras que si se emplean otros sistemas más estables, como las placas y los tornillos de bajo perfil de los que hoy disponemos, puede considerarse la movilización inmediata.

En una fractura de la base hay que descartar que haya una luxación carpometacarpiana, más frecuente en el cuarto y quinto metacarpianos, cuyo tratamiento es la reducción cerrada y la estabilización con agujas.

La fractura del cuello del metacarpiano más frecuente es la que se produce en el quinto y es conocida como «fractura del boxeador», pues suele ocurrir tras un puñetazo. Si la fractura está muy desplazada, será reducida mediante la maniobra de Jahss, flexionando las articulaciones metacarpofalángicas y realizando presión en el eje de la falange proximal y contrapresión en la cara dorsal del metacarpiano (fig. e23.5).

La deformidad en angulación volar es tolerable cuando tiene menos de 40° en el quinto metacarpiano, 30° en el cuarto y solo 10° en el segundo y el primero.

La fractura de Bennett (fig. e23.6) es una fractura-luxación que afecta a la base del primer metacarpiano, es intraarticular y la diáfisis se desplaza en sentido lateral por la tracción del abductor largo del pulgar (*abductor pollicis longus* [APL]), permaneciendo un fragmento medial de la base en su sitio, que es donde se inserta el ligamento oblicuo volar. El tratamiento de esta lesión es quirúrgico debido a su inestabilidad intrínseca y puede hacerse mediante reducción abierta y osteosíntesis si el fragmento medial es lo suficientemente grande o mediante reducción por tracción y fijación percutánea con agujas. Cuando se usan agujas, estas pueden ser transarticulares para fijar la articulación trapeciometacarpiana (técnica de Wagner) (fig. e23.7) o puede realizarse una fijación extrafocal colocando las agujas entre el primer y el segundo metacarpianos (técnica de Iselin) (fig. e23.8).

La fractura de Rolando consiste en una fractura intraarticular de la base del primer metacarpiano con un trazo en «T» o en «Y» sin luxación acompañante. En general, su tratamiento es quirúrgico para evitar la artrosis postraumática mediante placas y tornillos de bajo perfil.

3.2. Fracturas de falanges

Los principios generales del tratamiento de las falanges son muy parecidos a los del abordaje de los metacarpianos. Hay que evitar las rigideces y favorecer la movilización precoz, y puede contemplarse tanto el tratamiento conservador como el quirúrgico en función de los mismos factores que mencionamos para los metacarpianos.

Las fracturas de la base de la falange distal que afectan a más de un tercio de la superficie articular suelen ser lo suficientemente inestables como para producir un desplazamiento volar secundario con un dedo en martillo acompañante. El tratamiento es la síntesis con un tornillo si el tamaño del fragmento lo permite o la estabilización con dos agujas incluyendo la articulación interfalángica distal. Si afectan a menos de un tercio de la articulación, pueden inmovilizarse con una férula de Stack durante 6 semanas.

© Elsevier. Fotocopiar sin autorización es un delito.

Las fracturas de la tuberosidad de la falange distal por traumatismo directo (por un martillazo, por atrapamiento con una puerta, etc.) son tratadas de forma conservadora, aunque hay que valorar en las primeras horas la posibilidad de formación de un hematoma subungueal, generalmente doloroso. El tratamiento es la evacuación del hematoma con un bisturí del 11, y se deberá evitar usar la tradicional técnica del clip al rojo vivo, que es dolorosa.

Las falanges media y proximal pueden resultar afectadas a nivel epifisario o diafisario. En la diáfisis lo más importante es la valoración de la estabilidad y la malrotación. Si es estable, debe considerarse el tratamiento conservador con inmovilización en posición funcional. Cuando las fracturas son inestables se produce malrotación del dedo, por lo que está indicada la osteosíntesis lo más estable posible.

Las fracturas falángicas distales (condíleas) o proximales (de la base) deben ser reducidas anatómicamente para evitar la artrosis postraumática por la incongruencia articular y por la falta de estabilidad, ya que en estos fragmentos se insertan los ligamentos colaterales de los dedos. Existen, dentro del arsenal terapéutico, placas de bajo perfil específicas para estas fracturas.

4. TENDINITIS DE DE QUERVAIN

Esta tendinitis afecta a los tendones incluidos en el compartimento extensor, es decir, al extensor corto del pulgar (*extensor pollicis brevis* [EPB]) y al APL. El cuadro cursa con dolor a nivel de la estiloides radial y se agrava cuando la muñeca se mueve en dirección cubital mientras se mantiene el primer dedo flexionado y aducido (prueba de Finkelstein). Inicialmente el cuadro puede ser tratado de forma conservadora mediante antiinflamatorios no esteroideos (AINE), inmovilización o infiltraciones. Cuando la molestia es recidivante y de suficiente intensidad o se considera que el tratamiento conservador ha fracasado puede valorarse el tratamiento quirúrgico, que consiste en la apertura del primer compartimento extensor para así liberar el EPB y el APL. Una causa frecuente de fracaso quirúrgico es no haber liberado un compartimento accesorio, que existe en algunas ocasiones y donde se aloja el EPB.

5. TENOSINOVITIS ESTENOSANTE. DEDO EN RESORTE O EN GATILLO

Este trastorno se manifiesta por la aparición de un dolor o bloqueo a la extensión del dedo, que cuando se fuerza puede ceder a la resistencia con una sensación de «resorte» o «chasquido» dependiente del tendón flexor. La causa es un conflicto mecánico entre el diámetro del tendón flexor, la vaina que lo rodea y la polea A1 a nivel distal del metacarpiano, donde es frecuente palpar un nódulo del tamaño de una lenteja. Es una patología bastante prevalente y afecta más a mujeres de entre 40 y 60 años. La etiología más frecuente es la idiopática, aunque hay que descartar otras causas, como las tenosinovitis crónicas (artritis reumatoide, tuberculosis, etc.).

A veces el resorte es autolimitado y el cuadro se resuelve espontáneamente, pero si no es así se pueden plantear otras medidas más agresivas, como las infiltraciones locales, que tampoco aseguran la resolución del proceso. El único tratamiento definitivo si el cuadro es lo suficientemente molesto es la cirugía, donde se práctica la apertura de la polea.

6. ENFERMEDAD DE DUPUYTREN

Esta enfermedad consiste en un engrosamiento nodular con acortamiento de la aponeurosis o fascia palmar. Es idiopática pero se ha descrito un comportamiento genético dominante, que se da especialmente en personas del norte de Europa. Afecta sobre todo a varones mayores de 50 años y se han asociado como factores de riesgo la epilepsia, la diabetes, la enfermedad pulmonar crónica, el alcoholismo, el tabaquismo y los microtraumatismos de repetición.

6.1. Clínica

Lo primero es la aparición de unos nódulos indoloros cerca del pliegue digital palmar distal, que pueden engrosarse, concentrarse gradualmente y provocar una flexión digital a nivel metacarpofalángico y, según progrese, la enfermedad puede afectar también a la articulación interfalángica proximal. El dedo más frecuentemente afectado es el cuarto, seguido, por orden de frecuencia, del quinto, del tercero, del segundo y del primero. La sensibilidad suele mantenerse normal, pero la principal manifestación es el déficit de extensión de los dedos afectados.

6.2. Diagnóstico y tratamiento

El diagnóstico es clínico y se basa en la exploración. No es necesario pedir ninguna prueba complementaria.

El empleo de férulas no es curativo, aunque puede retrasar la progresión de las contracturas. El tratamiento definitivo es quirúrgico y la indicación suele establecerse cuando hay una deformidad fija en flexión mayor de 30° en la articulación metacarpofalángica o de 15° en la interfalángica proximal. Las contracturas en flexión más graves son más difíciles de corregir y tienen una incidencia mayor de recidivas y de posibles complicaciones postoperatorias, entre las que se encuentran la necrosis cutánea y las lesiones neurovasculares digitales.

7. CONCLUSIONES

- Las fracturas de la extremidad distal del radio forman parte del grupo de fracturas de base osteoporótica y su incidencia es elevada entre las mujeres mayores de 60 años.
- El tratamiento conservador de las fracturas de la extremidad distal del radio exige un control adecuado para poder corregir los desplazamientos secundarios, más frecuentes cuando se presentan diferentes factores anatomoclínicos.
- Las fracturas de escafoides carpiano, principalmente las de su tercio proximal, presentan altas tasas de seudoartrosis y necrosis avascular.

- La fractura del cuello del metacarpiano más frecuente es la que se produce en el quinto metacarpiano y es conocida como «fractura del boxeador»; se tolera una angulación residual para el tratamiento conservador.
- La fractura-luxación de Bennett del primer metacarpiano requiere tratamiento quirúrgico.
- La enfermedad de Dupuytren es un proceso indoloro cuya principal manifestación es la pérdida de extensión de los dedos afectados.

Lecturas recomendadas

Adolfsson L, Lindau T, Arner M. Acutrak screw fixation versus cast immobilisation for undisplaced scaphoid waist fractures. J Hand Surg 2001;26B(3):192-5.

Budoff JE. Treatment of Acute Lunate and Perilunate Dislocations. J Hand Surg 2008;33A:1424-32.

Cecilia D, Suárez L, Jara F, Resines C. Fracturas del escafoides tratadas mediante osteosíntesis percutánea volar. Rev Esp Cir Ortop Traumatol 2009;53(6):364-70.

Egol K, Walsh M, Tejwani N, McLaurin T, Wynn C, Paksima N. Bridging external fixation and supplementary Kirschner-wire fixation versus volar locked plating for unstable fractures of the distal radius: A randomised, prospective trial. J Bone Joint Surg 2008;90B:1214-21.

Green DP, Pederson WC, Hotchkiss RN, Wolfe SW. Green's operative hand surgery. 5th ed. Philadelphia: Elsevier; 2005.

Henry MH. Distal Radius Fractures: Current Concepts. J Hand Surg 2008;33A:1215-27.

Herzberg G. Perilunate and Axial Carpal Dislocations and Fracture-Dislocations. J Hand Surg 2008;33A(11):1659-68.

Knoll VD, Allan C, Trumble TE. Trans-scaphoid perilunate fracture dislocations: results of screw fixation of the scaphoid and lunotriquetral repair with dorsal approach. Journal of Hand Surgery 2005;30A:1145-52.

Krista E, Weiss CM, Rodner MD. Osteoarthritis of the Wrist. J Hand Surg 2007;32A:725-46.

Lafontaine M, Hatdy D, Delince P. Stability assessment of distal radius fracture. Injury 1989;20:208-10.

Leung Y-F, Ip SPS, Wong A. Ip W-Y. Transscaphoid transcapitate transtriquetral perilunate fracture-dislocation: a case report. J Hand Surg 2006;31A:608-10.

Lichtman DM, Randipsingh RR, Boyer MI, Putnam MD, Ring D, Slutsky DJ, et al. Treatment of Distal Radius Fractures. J Am Acad Orthop Surg 2010;18:180-9.

McQueen MM, Hajducka C, Court-Brown CM. Redisplaced unstable fractures of the distal radius: A prospective randomised comparison of four methods of treatment. J Bone Joint Surg 1996;78B:404-40.

© Elsevier. Fotocopiar sin autorización es un delito.



FIGURA e23.1
Fijador externo de muñeca colocado para tratar una fractura de radio distal. Obsérvense la disposición del fijador en inclinación volar y la desviación cubital.



www.medilibros.com

FIGURA e23.2
Resultado radiográfico del tratamiento de una fractura de radio distal mediante osteosíntesis con una placa.



FIGURA e23.3
Resultado radiográfico del tratamiento de una fractura de escafoides mediante osteosíntesis con un tornillo. Este presenta la cabeza roscada para permitir dar compresión a la fractura.

© Elsevier. Fotocopiar sin autorización es un delito.

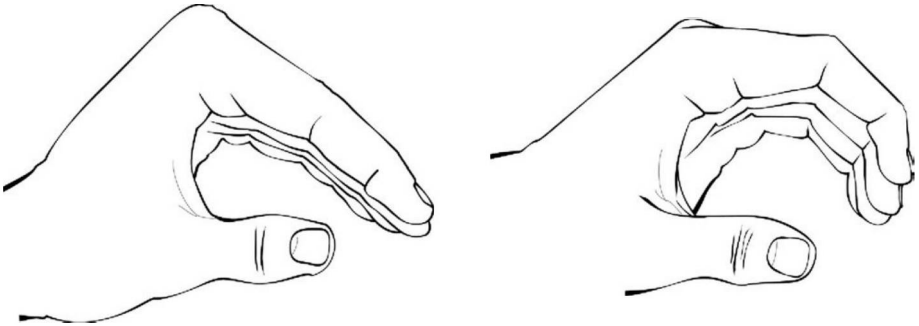

FIGURA e23.4
Izquierda. Posición de «intrínseco plus», con la muñeca en 30° de extensión, las articulaciones metacarpofalángicas en 80° de flexión y las interfalángicas proximales en extensión. *Derecha.* Posición funcional, también con extensión de muñeca, flexión metacarpofalángica de 60° y flexión interfalángica proximal de 20°.

www.medilibros.com

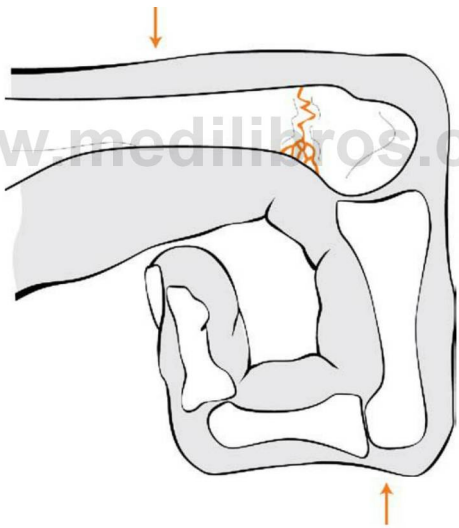

FIGURA e23.5
Maniobra de Jahss para la reducción de una fractura del cuello del quinto metatarsiano. Se lleva a cabo flexionando las articulaciones metacarpofalángicas y realizando presión en el eje de la falange proximal y contrapresión en la cara dorsal del metacarpiano.



FIGURA e23.6
Imagen radiográfica de una fractura-luxación de la base del primer metacarpiano, también llamada «fractura de Bennett».

www.medilibros.com

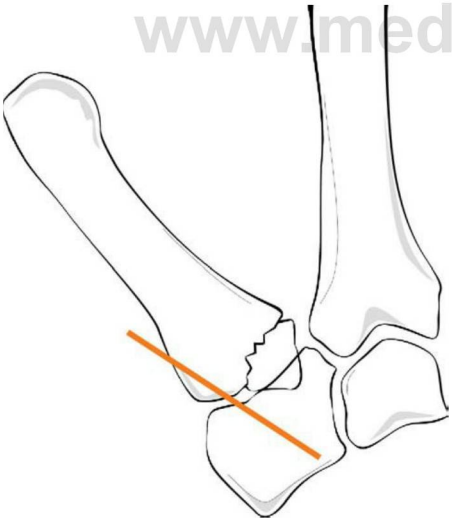

FIGURA e23.7
Técnica de osteosíntesis de una fractura de Bennett con agujas transarticulares fijando la articulación trapeciometacarpiana (técnica de Wagner).

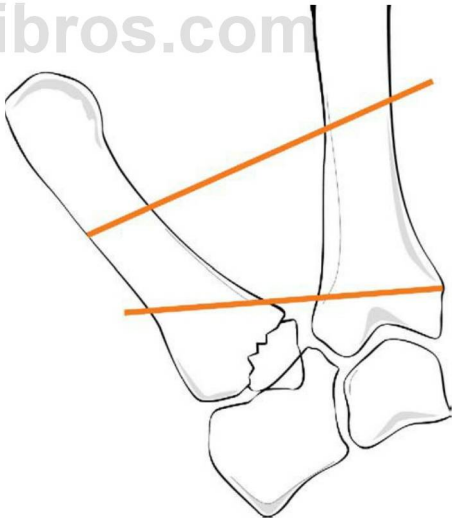

FIGURA e23.8
Técnica de fijación extrafocal de una fractura de Bennett, colocando las agujas entre el primer y el segundo metacarpianos (técnica de Iselin).

© Elsevier. Fotocopiar sin autorización es un delito.

AUTOEVALUACIÓN

1. La posición anatómica del radio que debe conseguirse en la reducción de una fractura de radio distal es:
- **a.** Inclinación volar, orientación cubital y apófisis estiloides radial por encima de la superficie articular del cúbito.
- **b.** Inclinación dorsal, orientación cubital y apófisis estiloides radial por encima de la superficie articular del cúbito.
- **c.** Inclinación volar, orientación radial y apófisis estiloides radial por encima de la superficie articular del cúbito.
- **d.** Inclinación volar, orientación cubital y apófisis estiloides radial por debajo de la superficie articular del cúbito.
- **e.** Inclinación dorsal, orientación cubital y apófisis estiloides radial por debajo de la superficie articular del cúbito.

Respuesta correcta: a.

Respuesta razonada: Los parámetros radiocubitales que deben alcanzarse para conseguir una reducción anatómica de una fractura de radio distal son los siguientes: 1) angulación radial: inclinación de 22° de la carilla articular del radio con orientación cubital; 2) índice radiocubital distal: distancia entre la superficie articular del cúbito y la punta de la estiloides radial de 11 mm, y 3) angulación sagital: inclinación volar de 11° de la superficie distal del radio.

255.e4

www.mediLibros.com

2. La artroscopia en el tratamiento de las fracturas de radio distal:
- **a.** No juega ningún papel.
- **b.** Es el método de elección para el control de la reducción de las fracturas extraarticulares.
- **c.** Es indispensable para la osteosíntesis de las fracturas de radio distal.
- **d.** No permite la evaluación del estado de los ligamentos de la muñeca.
- **e.** Permite el control directo de la reducción de las fracturas con afectación intraarticular.

Respuesta correcta: e.

Respuesta razonada: La artroscopia de muñeca en el manejo de las fracturas de radio distal nos permite el control directo de la reducción de las fracturas con afectación intraarticular, así como la valoración del estado del cartílago lesionado, del estado de los ligamentos y de las partes blandas susceptibles de haber resultado lesionados en el momento del traumatismo, y de otras fracturas asociadas que pudieran existir en el carpo.

3. ¿Cuál de las siguientes complicaciones no es típica de las fracturas de radio distal?
- **a.** Inestabilidad radiocubital proximal.
- **b.** Síndrome de dolor regional complejo.
- **c.** Lesión del nervio mediano.
- **d.** Artrosis postraumática.
- **e.** Roturas tendinosas.

Respuesta correcta: a.

Respuesta razonada: La inestabilidad radiocubital proximal no está recogida en la literatura científica como una complicación típica de las fracturas que afectan al radio distal. El resto son complicaciones que se deben tener en cuenta al enfrentarse a una fractura de este tipo.

4. ¿Qué localización de una fractura de escafoides tiene más probabilidades de tener problemas en la consolidación?
- **a.** Tercio proximal.
- **b.** Tercio medio.
- **c.** Tercio distal.
- **d.** Las probabilidades son las mismas independientemente de la localización.
- **e.** En el escafoides no se producen problemas de consolidación.

Respuesta correcta: a.

Respuesta razonada: Debido a las peculiaridades de la vascularización del escafoides, las fracturas del tercio proximal tienen más probabilidades de complicarse con una seudoartrosis.

SECCIÓN III

Miembro inferior

Coordinador: Luis Fernando Llanos Alcázar

ÍNDICE DE LA SECCIÓN

24. Lesiones traumáticas de la pelvis, luxación traumática de cadera y fracturas del acetábulo 258
25. Patología de la cadera en crecimiento (I): displasia del desarrollo de la cadera 270
26. Patología de la cadera en crecimiento (II): enfermedad de Perthes, sinovitis transitoria de la cadera y epifisiólisis de la cabeza femoral 279
27. Cadera dolorosa del adulto 291
28. Fracturas del extremo proximal, subtrocantéreas y diafisarias del fémur 303
29. Fracturas de la región de la rodilla y de la diáfisis tibial 314
30. Rodilla dolorosa 325
31. Lesiones de los ligamentos de la rodilla 334
32. Lesiones meniscales 347
33. Lesiones traumáticas del tobillo y el pie 353
34. Deformidades del pie 366
35. Pie doloroso: metatarsalgias y talalgias 381
36. Desviaciones angulares y torsionales de los miembros inferiores 393

www.medilibros.com

CAPÍTULO 24

Lesiones traumáticas de la pelvis, luxación traumática de cadera y fracturas del acetábulo

Luis Fernando Llanos Alcázar

ÍNDICE DEL CAPÍTULO

1. **Fracturas y luxaciones de la pelvis** **258**
   - 1.1. Introducción 258
   - 1.2. Anatomía quirúrgica 259
   - 1.3. Epidemiología 259
   - 1.4. Mecanismo de producción 259
   - 1.5. Clasificación 260
   - 1.6. Diagnóstico 261
   - 1.7. Tratamiento 261
   - 1.8. Tratamiento de las lesiones asociadas 264
2. **Luxaciones traumáticas de la cadera** **264**
   - 2.1. Mecanismo de producción 264
   - 2.2. Clasificación 265
   - 2.3. Clínica 265
   - 2.4. Tratamiento 265
   - 2.5. Complicaciones 266
3. **Fracturas del acetábulo** **266**
   - 3.1. Anatomía funcional 266
   - 3.2. Mecanismo de producción 266
   - 3.3. Clasificación 266
   - 3.4. Clínica 267
   - 3.5. Tratamiento 268
   - 3.6. Complicaciones 268
4. **Conclusiones** **268**

www.medilibros.com

OBJETIVOS DEL CAPÍTULO

- Recordar la anatomía de la pelvis para comprender mejor los tipos de fracturas y las lesiones asociadas.
- Identificar las fracturas de pelvis siempre en el contexto de un paciente grave, donde las medidas de soporte vital deben ser prioritarias.
- Introducir los conceptos de fractura estable o inestable de pelvis y el abordaje terapéutico según el tipo de fractura.
- No olvidar las numerosas lesiones que se pueden asociar a las fracturas de pelvis y aprender a identificarlas.
- Saber identificar de urgencia una luxación de cadera y conocer la importancia del tratamiento precoz para disminuir las posibles complicaciones.
- Entender los distintos tipos de fractura de acetábulo y cuáles son las indicaciones de tratamiento conservador y quirúrgico.

1. FRACTURAS Y LUXACIONES DE LA PELVIS

1.1. Introducción

Las fracturas del anillo pélvico se deben frecuentemente a lesiones de alta energía, especialmente en el caso de accidentes de tráfico o laborales. Suelen acompañarse de lesiones viscerales, vasculares y/o neurológicas, que deberán ser diagnosticadas antes de iniciar el tratamiento tras el ingreso del paciente en el servicio de urgencias. La coincidencia de lesiones óseas y viscerales exigirá a menudo reanimar al paciente (a veces en estado de shock) mediante transfusiones y aporte de soluciones de líquidos y cristaloides.

© 2015. Elsevier España, S.L.U. Reservados todos los derechos

La clave del éxito terapéutico en este tipo de lesiones que conllevan un riesgo vital será el traslado rápido y seguro del paciente, momento en el que se inicia la fase de reanimación.

Junto con estas fracturas de pronóstico grave y tratamiento urgente, existe otro grupo más numeroso (fracturas estables) en el que, en general, se reconoce un mecanismo de producción menos violento, bien se trate de fracturas relacionadas con la práctica deportiva, bien estén favorecidas por la existencia de un sustrato óseo patológico. Su tratamiento generalmente será ortopédico, y el pronóstico, más favorable.

1.2. Anatomía quirúrgica

La pelvis se compone de dos hemianillos, constituidos por los huesos ilíacos, unidos entre sí dorsalmente a través del sacro (articulaciones sacroilíacas [SI]) y ventralmente mediante una articulación fibrosa o sínfisis pubiana. Cumple una misión de recepción y transmisión de cargas desde el tronco a los miembros inferiores a través de las articulaciones coxofemorales. Para ello se organiza en una estructura estable morfológica y arquitecturalmente.

Los ilíacos o coxales se forman de la unión del ilion, isquion y pubis en el fondo acetabular (cartílago trirradiado). En el ilion se reconocen el ala y el cuerpo; este último es uno de los componentes del techo acetabular, que, unido al cuerpo del isquion, constituye el hueso innominado, parte del pilar posterior del acetábulo. El ala contribuye a la transmisión de cargas hacia el sacro, con el que se articula, y sirve de origen a los músculos glúteos e ilíaco. El isquion contribuye a formar las dos quintas partes del acetábulo y, por su parte superior, a formar su pilar posterior. Cierra dorsocaudalmente el agujero obturador y contribuye a la estabilidad estática del anillo pelviano por sus inserciones ligamentosas (v. más adelante) y dinámicamente a través de las inserciones para los músculos aductor mayor e isquiocrurales. El pubis cierra ventralmente el anillo pelviano y contribuye a formar la pared anterior del acetábulo y al cierre con sus ramas del agujero obturador. Entre sus extremos presenta un menisco fibrocartilaginoso.

Las articulaciones SI, situadas oblicuamente respecto de las del hueso ilíaco correspondiente y fuertemente reforzadas, permiten pequeños movimientos basculares. Dichos movimientos se relacionan con las fuerzas compresivas ejercidas en sentido anteroposterior sobre un plano horizontal (movimiento de nutación de 2-12°), siendo estable la articulación en el plano superoinferior debido a las fuerzas de compresión vertical estabilizadoras presentes.

Para cumplir su misión de estabilización y transmisión de cargas, la pelvis está reforzada por una serie de potentes ligamentos (fig. e24.1A), que esquemáticamente podemos dividir en superiores (alrededor de la articulación SI) e inferiores o del suelo pelviano.

Por su parte, la cara anterior de la cápsula de la articular coxofemoral presenta como refuerzo el ligamento en «Y».

La arquitectura ósea de la pelvis se caracteriza por la existencia de unos refuerzos trabeculares, dirigidos desde las articulaciones SI hacia la sínfisis pubiana y hacia el isquion (más desarrollado), que conforman los denominados «pilar anterior» y «pilar posterior» del cótilo (fig. e24.1B).

ANATOMÍA TOPOGRÁFICA

La pelvis contiene vísceras, vasos, nervios y conductos o vías de excreción que frecuentemente se lesionan a causa de traumatismos graves. Constituyen un apartado importante del tratamiento y complicaciones de las fracturas pelvianas. Aparte de las vísceras macizas o huecas (hígado, riñón, bazo, vejiga, intestinos o recto, entre otros), significaremos por su trascendencia en el tratamiento inicial las siguientes:

- Estructuras vasculonerviosas: la vascularización arterial y venosa pélvica es muy rica, con abundantes anastomosis (especialmente venosas), susceptibles de originar hemorragias importantes. De especial importancia es la variante de unión entre la arteria y/o vena obturatriz con ramos epigástricos, anastomosis apoyada sobre la cara posterior del pubis (corona *mortis*). Recordaremos también:
  - El paquete neurovascular glúteo.
  - Las arterias ilíacas.
  - Las arterias y venas femorales.
  - El plexo lumbar, que origina, junto al nervio ciático, los nervios obturador, crural y femorocutáneo, el plexo pudendo (S2-S4) y el plexo coxígeo (S3-S5).
- Cordón espermático.
- Estructuras urinarias (espacio de Retzius).

1.3. Epidemiología

Corresponden al 3-5% de todas las fracturas asistidas con hospitalización.

Las fracturas parcelares se presentan más en pacientes menores de 20 años, con el cartílago de crecimiento sin cerrar, en tanto que las anulares simples son típicas de personas mayores de 60 años, con predominio de mujeres osteoporóticas. Por su parte, las fracturas complejas, cuya etiología corresponde a traumatismos de alta energía (accidentes de tráfico —atropello u ocupantes del vehículo— o laborales —caídas de altura—), son más frecuentes entre los 20 y los 50 años de edad, correspondiendo a aquellos que conllevan mayor morbilidad y mortalidad.

La existencia de un traumatismo de alta energía explica que se trate de pacientes politraumatizados, así como la elevada mortalidad (10-50% según las diferentes estadísticas y tipos fracturarios). Por ello, a todo politraumatizado se deberá hacer un estudio radiográfico de pelvis.

1.4. Mecanismo de producción

Debemos partir del concepto de «estabilidad pelviana», o capacidad del anillo para soportar las fuerzas a las que es sometido fisiológicamente sin que se genere deformidad anormal alguna. La bipedestación, la marcha con su fase de apoyo unipodal, la carrera, el salto o situaciones especiales tales como el embarazo (con alteración del centro de

© Elsevier. Fotocopiar sin autorización es un delito.

Cuadro 24.1 MECANISMOS DE PRODUCCIÓN DE LAS FRACTURAS DE PELVIS

- Compresión anteroposterior (lesión en «libro abierto»)
  - Colisión frontal (coche-peatón).
- Compresión lateral
  - Deformación y rotura del anillo.
  - Estabilidad según la afectación de los ligamentos sacroilíacos (generalmente inestabilidad rotacional y estabilidad vertical).
- Cizallamiento vertical
  - Caída desde cierta altura sobre una pierna.
  - Inestabilidad vertical, traslacional y rotatoria.
- Complejo o combinado

gravedad corporal), van a someter la pelvis a cargas que originarán pequeños desplazamientos SI o sinfisarios para las que está diseñada, en virtud de los mecanismos articulares ya citados. Revisaremos los mecanismos que actúan preferentemente en los traumatismos pélvicos (cuadro 24.1):

- **Mecanismo de compresión lateral o anteroposterior.** Se corresponde con una fuerza en rotación externa forzada de alguna hemipelvis, típica de un impacto directo sobre las espinas ilíacas posteriores o bien de rotación-apertura forzada de piernas (como en algunos accidentes de moto). Se produce una apertura de la sínfisis (lesión denominada en «libro abierto») y tensión de los ligamentos del suelo de la pelvis y de la articulación SI anterior. Al permanecer indemnes los elementos del complejo posterior, no habrá desplazamiento superior o posterior de la hemipelvis. En caso de tratarse de una fuerza rotacional interna, por impacto directo en la cresta ilíaca o indirecto a través de la cabeza femoral (traumatismo en la rodilla con el tablero del coche), se producirá compresión de las ramas pubianas y tensión del complejo ligamentoso posterior. Pero como los ligamentos del suelo pelviano resistirán, se producirá una diástasis pubiana sin inestabilidad posterior. En resumen, el mecanismo de compresión lateral provocará inestabilidad rotacional con estabilidad en el plano vertical.
- **Cizallamiento vertical.** Son fuerzas provocadas por traumatismos de alta energía, en las que se produce un mecanismo combinado de rotación y cizallamiento, capaz de originar una alteración completa de la estabilidad del anillo pelviano con desplazamiento de las articulaciones SI. Clásicamente se habla de «inestabilidad vertical», si bien los estudios tomográficos demuestran que al desplazamiento articular en dirección cefálica se une cierto desplazamiento posterior respecto del sacro y aun rotacional, razón por la que recientemente se utiliza también el término «inestabilidad multidireccional» para definir esta lesión.
- **Compleja o combinada.**

1.5. Clasificación

Genéricamente, las fracturas de pelvis pueden clasificarse, al igual que las del resto de la economía, en abiertas y cerradas, y estas últimas implican un peor pronóstico.

Por su complejidad se dividen en: 1) formas completas **(fracturas inestables),** en las que el anillo pelviano se rompe al menos en dos puntos, y 2) formas incompletas y parcelarias **(fracturas estables),** en las que el anillo pelviano se rompe únicamente en un punto. Estas pueden deberse a un traumatismo directo (como las del ala ilíaca o isquion) o bien a un mecanismo de **avulsión,** tales como las de la espina ilíaca anterosuperior (músculo sartorio), anteroinferior (músculo recto anterior) o ciática, de un fragmento de pubis (músculo aductor mediano) o de isquion (músculos isquiocrurales). Son propias de deportistas. Un tercer grupo lo constituyen las fracturas por estrés (p. ej., de ramas pubianas), que se producen generalmente en personas con alteraciones metabólicas (osteoporosis u osteomalacia).

Las fracturas incompletas, sin complicaciones, suponen el 90% del total de las fracturas de pelvis; son en general de buen pronóstico, subsidiarias de tratamiento ortopédico.

Sin embargo, las fracturas de pelvis complejas, pese a ser las menos frecuentes, originan graves problemas de supervivencia, cuyo tratamiento debe iniciarse en el mismo lugar en que se produce el traumatismo. Necesitan de un gran despliegue de medios humanos y técnicos, y provocan secuelas e invalideces importantes.

La clasificación de Tile, con algunas variaciones, nos parece la más didáctica (cuadro 24.2).

En las fracturas de tipo A existe integridad del complejo ligamentario posterior, en tanto que el suelo pelviano resiste las fuerzas actuantes. En las fracturas de tipo B se produce una lesión incompleta del anillo pelviano posterior, con inestabilidad rotacional en torno a un eje vertical. En las de tipo C existe una inestabilidad traslacional y rotatoria completa en los tres planos del espacio, por rotura del sistema ligamentoso posterior (figs. e24.2 y e24.3).

Cuadro 24.2 CLASIFICACIÓN DE PENAL Y TILE MODIFICADA

Tipo A (estables)
- **A1:** sin afectación del anillo pélvico. Parcelarias. Por avulsión.
- **A2:** fracturas en anillo no desplazadas (fracturas de ramas isquiopubianas).
- **A3:** fracturas transversales del sacro o coxis.

Tipo B (estable vertical/inestable rotacional)
- **B1:** fracturas por compresión anteroposterior: diástasis de la sínfisis. Lesión de articulación sacroilíaca anterior. Fracturas del sacro.
- **B2:** fracturas por compresión lateral (fracturas de Malgaigne). Lesiones homo- o contralaterales. Fractura-luxación sacra posterior.
- **B3:** fracturas por compresión contralateral. Lesión bilateral cruzada.

Tipo C (inestabilidad rotacional y vertical con acortamiento de extremidad)
- **C1:** lesión ipsilateral anterior y posterior.
- **C2:** fracturas de ambas hemipelvis.
- **C3:** cualquier fractura pelviana + fractura acetabular.



A B C

FIGURA 24.1
A. Paciente con fractura grave de pelvis. **B.** Radiografía anteroposterior. **C.** Osteotaxis con fijador externo y laparotomía de urgencia.

La mortalidad, elevada entre pacientes politraumatizados con fracturas de pelvis inestables (en torno al 8%), aumentará según el tipo de fractura siguiendo la clasificación de Tile: el 3,7% corresponden a las de tipo A; el 13%, a las de tipo B; el 19-21%, a la de tipo C, y hasta el 55%, a aquellas con inestabilidad hemodinámica.

1.6. Diagnóstico

Ayuda el conocimiento de las características del traumatismo, tales como la dirección y las características del mismo (precipitación, impacto frontal directo o lateral, desaceleración brusca, etc.), así como de la intensidad de la fuerza deformante.

Se seguirá de la comprobación sistémica ABC (del inglés *airway, breathing, circulation*, «vía aérea, respiración, circulación») y de la evaluación primaria de las lesiones para identificar y tratar las que pongan en peligro la vida del paciente; entre ellas no debe faltar la exploración de la pelvis. Se procederá a la palpación cuidadosa de las espinas ilíacas anterosuperiores para descubrir la existencia de **inestabilidad mecánica;** esta y la **inestabilidad hemodinámica** son los elementos que van a configuran la fisiopatología de las lesiones pélvicas traumáticas. Se comprobará la asimetría de los miembros inferiores, así como su posición, realizando maniobras suaves de tracción para comprobar un descenso o pistoneo de la hemipelvis correspondiente.

A continuación, se procederá al reconocimiento de la piel (¡fracturas abiertas!) y a valorar el estado del periné y de los orificios naturales, con presencia de sangre o ausencia de emisión de orina (lesiones rectales y/o uretrales —al sondar— o vesicales por estallido en las lesiones de tipo B), equimosis o derrames de Morell-Lavallée (signo de traumatismo interno). En los traumatismos cerrados se realizará un tacto rectal.

Se completará la exploración con la palpación de pulsos distales y con la valoración neurológica, especialmente de los nervios ciático y crural y de las raíces sacras inferiores (sensibilidad perianal).

Una vez estabilizado el paciente (v. más adelante), será preceptiva la realización de una radiografía anteroposterior de pelvis, aun en el caso de un traumatismo cerrado. Verificada la lesión pélvica, se realizarán proyecciones especiales, en 40° de dirección caudal (de entrada o *inlet*) y craneal (de salida o *outlet*), que ofrecerán imágenes del estrecho superior de la pelvis y del sacro, y de las articulaciones SI, respectivamente. En las lesiones complejas es recomendable la exploración con tomografía computarizada (TC), completada con una reconstrucción tridimensional (figs. 24.1 y e24.4). El uso de la RM está hoy día cuestionado: es útil para detectar trombosis venosas.

Paralelamente a estas maniobras y exploraciones debe determinarse la posible **inestabilidad hemodinámica,** mediante la valoración de las hemorragias externas, de la tensión arterial, de la presencia de shock y del valor de la hemoglobina en el análisis de sangre.

www.medilibros.com

1.7. Tratamiento

El objetivo del tratamiento inicial de un paciente con fractura pélvica será la prevención de la muerte, mediante el control de la hemorragia, la detección y el tratamiento precoz de las lesiones asociadas y el diagnóstico lesional primario. En una segunda fase, se procederá al tratamiento definitivo de las lesiones, que permita su reconstrucción anatómica y la recuperación funcional.

MANEJO AGUDO

- Valoración del politraumatizado (cuadro 24.3):
  - Vía aérea expedita.
  - Inmovilización pélvica mediante calzones militares antishock (MAST, del inglés *military anti-shock trousers*) en el lugar del accidente.
  - Aporte de cristaloides.

Cuadro 24.3 SECUENCIA ABCDE DEL PROTOCOLO ATLS

A: asegurar la vía **A**érea.
B: control de la ventilación ***(B**reathing).*
C: control de la hemorragia ***(C**irculation).*
D: exploración neurológica ***(D**isabilities).*
E: Exposición completa del paciente.

ATLS, soporte vital avanzado en traumatismos.

© Elsevier. Fotocopiar sin autorización es un delito.

- Estabilización hemodinámica. Se sospechará la existencia de inestabilidad hemodinámica ante:
  - La existencia de hemorragia intrapélvica: hay que considerar que el componente venoso y óseo suele corresponder al 80% del total, y el arterial, al 20% restante.
  - Hemorragia > 150 cm^3/min.
  - Pérdida > 2 l.
  - Hemoglobina < 8 g/dl en el primer análisis.
  - ¿Existe coagulación intravascular?
- Tratamiento de la inestabilidad hemodinámica. Para el tratamiento inicial del paciente inestable hemodinámicamente se seguirá el protocolo de reanimación del soporte vital avanzado en traumatismos (ATLS, del inglés *advanced trauma life support*) para la reposición de líquidos y sangre. Además, se realizarán una exploración ecográfica focalizada en traumatismos abdominales (FAST, del inglés *focused abdominal sonography in trauma*) y una radiografía de tórax para descartar que exista sangrado abdominal y/o torácico. Si persiste la inestabilidad hemodinámica, se procederá urgentemente a:
  - Transfusión.
  - Fijación externa o *clamp* en «C» (v. fig. 24.1). Sus objetivos serán:
    - Estabilización ósea y de partes blandas.
    - Restablecimiento del volumen pélvico.
    - Reducción de la mortalidad y de transfusiones.
    - Control del dolor.
    - Facilitar los cuidados de enfermería.
    - Permitir otras intervenciones.
  - Técnica de empaquetado o *packing* pélvico, en caso de hemorragias en sábana en las que no se detecte ningún foco arterial claro. La angiografía con embolización selectiva será útil en pacientes que no responden a la reanimación con reposición de sangre e hidroelectrolítica. En caso de rotura vascular mayor de 5 mm, se realizará un abordaje directo y se procederá a la reparación del vaso (fig. e24.5). La ligadura de la arteria ilíaca interna será el último procedimiento, en caso de no obtenerse la remisión de la hemorragia por las pautas anteriores.

En las figuras 24.2 y 24.3 se resume la pauta de actuación en la fase aguda del tratamiento de las fracturas de pelvis inestables cerradas y abiertas.

TRATAMIENTO DEFINITIVO DE LAS LESIONES (cuadro 24.4)

La mayor parte de las fracturas de la pelvis son mecánicamente estables y provocadas por un mecanismo de compresión lateral, que determina una fractura impactada anterior del sacro y fracturas de las ramas pubianas. Si no existe déficit neurológico o desplazamiento del anillo pélvico posterior mayor de 1 cm, estas lesiones serán tratadas ortopédicamente, con reposo en cama y movilización progresiva. Se realizarán tratamiento profiláctico tromboembólico y controles radiológicos periódicos para detectar posibles desplazamientos secundarios, cuya presencia indicará el tratamiento quirúrgico.

Las fracturas parcelarias o por avulsión rara vez serán tratadas quirúrgicamente, salvo que exista un desplazamiento importante, circunstancia en la que se realizarán reducción y síntesis del fragmento.

La fijación externa como tratamiento definitivo generalmente solo es adecuada para las lesiones inestables en rotación. Entre las indicaciones absolutas de dicho tratamiento figuran las fracturas abiertas y las cerradas

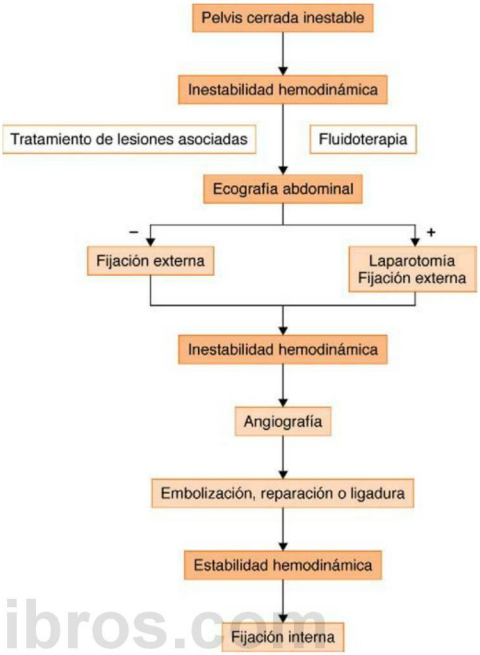

FIGURA 24.2
Algoritmo de tratamiento de una fractura de pelvis cerrada inestable.

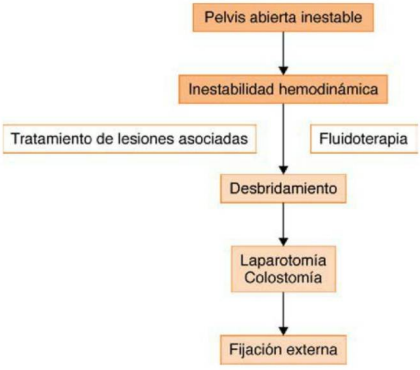

FIGURA 24.3
Algoritmo de tratamiento de una fractura de pelvis abierta inestable.

www.medilibros.com

Cuadro 24.4 ESQUEMA SIMPLIFICADO DEL TRATAMIENTO DEFINITIVO DE LAS FRACTURAS DE PELVIS SEGÚN LA CLASIFICACIÓN DE TILE

Fracturas de tipo A
- Reposo relativo y marcha progresiva con bastones.
- Si están muy desplazadas se puede optar por cirugía.

Fracturas de tipo B
- B1: reposo en cama. Si hay diástasis pubiana > 2,5 cm, se optaría por osteosíntesis con placa o fijación externa.
- B2: reposo en cama. Si la fractura de la cresta ilíaca posterior se prolonga hacia la articulación sacroilíaca o la escotadura ciática, se realizaría una osteosíntesis con placas.
- B3: fijación interna o tracción transesquelética.

Fracturas de tipo C
- Tratamiento quirúrgico.

con aplastamiento, las quemaduras o las alteraciones dermatológicas.

Siguiendo la clasificación de Tile, en las lesiones de tipo A se realizará reposo relativo y reanudación progresiva de la marcha con bastones. En las lesiones por avulsión muy desplazadas, se optará por tratamiento quirúrgico.

Las lesiones de tipo B serán tratadas con reposo en cama o hamaca pélvica en las de tipo B1 y con reparación de lesiones viscerales y síntesis de la sínfisis pubiana o fijador externo en las de tipo B2. En las lesiones de tipo B3 se procederá al tratamiento quirúrgico o a la tracción esquelética.

En las lesiones de tipo C, actualmente se tiende al tratamiento quirúrgico (pelvis, cótilo) y, en su caso, al control laparoscópico del sangrado visceral.

Fijación interna

Es el método más estable de fijación de las fracturas desplazadas, siempre que la situación del paciente lo permita. Las lesiones del ala ilíaca desplazadas se sintetizarán mediante placas de reconstrucción.

En las fracturas-luxaciones de pubis con diástasis de la sínfisis superior a 2,5 cm (tipo B1), se realizará síntesis por abordaje de Pfannestiel, con una placa de reconstrucción. La reducción anatómica del marco anterior del anillo provocará una reducción indirecta del marco posterior. El tratamiento con un fijador requiere mantenerlo al menos durante 12 semanas, dada la lenta cicatrización de la sínfisis.

Las fracturas de tipo B2, con inestabilidad en rotación interna por compresión lateral, son en general estables, por lo que no suelen requerir tratamiento quirúrgico, exceptuando aquellas fracturas de la cresta ilíaca posterior que se prolongan en sentido inferior hacia la SI o bien hacia la escotadura ciática. En general, se utilizará un abordaje ilioinguinal y placas de reconstrucción. En las fracturas de tipo B3 se utilizarán ambas vías, con dos placas en el pubis, y placa posterior de reconstrucción, o bien tornillo SI percutáneo (fig. e24.6).

En las fracturas de tipo C, inestables en todos los planos, se realizará la fijación interna de ambos anillos. Los fragmentos verticales deben abordarse a la mayor brevedad, pues es difícil reducir el ascenso de la hemipelvis fracturada pasados unos días. La luxación SI deberá ser reducida y sintetizada por la vía más conveniente (anterior, posterior o percutánea con tornillos canulados).

www.medilibros.com

Las fracturas desplazadas e inestables del sacro o con lesión neurológica serán abordadas por vía posterior, procediéndose a la liberación de las raíces y a la síntesis mediante tornillos SI, placas o pernos transilíacos, que comprimen desde las espinas ilíacas posterosuperiores (fig. 24.4).

Las **fracturas de pelvis en los niños** son poco frecuentes (6% del total). La pelvis elástica de los niños es capaz de absorber gran cantidad de la energía traumática sin romperse. Por el contrario, se acompañan frecuentemente

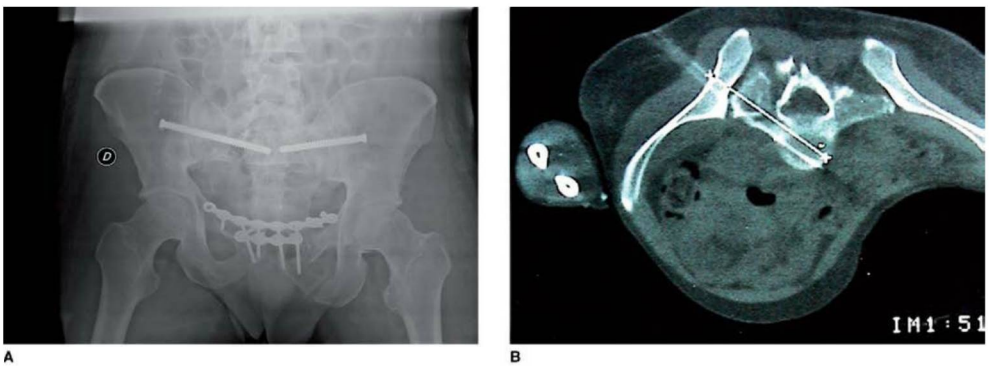

A B

FIGURA 24.4
Síntesis de una fractura de pelvis con luxación sacroilíaca asociada. **A.** Imagen radiográfica de dos placas para la fijación anterior de la pelvis y dos tornillos sacroilíacos para la fijación posterior. **B.** Detalle en la TC del recorrido de un tornillo de fijación sacroilíaco.

© Elsevier. Fotocopiar sin autorización es un delito.

de lesiones viscerales, por lo que será preceptivo realizar una ecografía abdominal.

1.8. Tratamiento de las lesiones asociadas

Además de la inestabilidad hemodinámica que acompaña a las fracturas de pelvis inestables, existe la denominada «hemipelvectomía traumática», la forma más grave de fractura de pelvis, abierta o cerrada. En esta forma de lesión, además de las lesiones vasculares, se une una lesión completa de todos los troncos nerviosos del miembro inferior correspondiente.

Nos hemos referido a las **lesiones vasculares,** frecuentes y responsables de la alta tasa de mortalidad reseñada. Representan junto con la hemorragia del foco de fractura las principales fuentes hemorrágicas intrapélvicas. Existe una correlación entre el mecanismo lesional y la incidencia de lesiones vasculares mayores: las fracturas que presentan inestabilidad en rotación externa van a originar una mayor elongación de los vasos pélvicos.

Citaremos por su especial gravedad las lesiones de la arteria glútea superior (rama de la arteria ilíaca interna) y la anastomosis de ambos sistemas ilíacos con la rama de las arterias epigástrica y obturatriz, la ya citada corona *mortis*, que se apoya en la cara posterior de las ramas iliopubianas. Mayor importancia tiene la lesión de los plexos venosos de la pelvis (vesical, uterino, rectal y presacro) muy desarrollados, que desembocan en la vena ilíaca interna. Su rotura da lugar a hemorragias profusas que se expanden sin taponarse espontáneamente por el espacio retroperitoneal y el suelo de la pelvis, lo que desencadena un shock hemorrágico; pueden infiltrar el peritoneo, con la consiguiente respuesta irritativa, que originará diagnósticos erróneos y laparotomías blancas.

Las **lesiones genitourinarias** aparecen en el 15-20% de las lesiones complejas de la pelvis y su diagnóstico inicial es clínico: hematuria macroscópica franca (lesiones vesicales), imposibilidad para la micción y presencia de sangre en el meato urinario en las roturas de uretra (más frecuentes en el varón). En la mujer pueden producirse desgarros de vagina y, a veces, comunicarse con el recto.

Como ya se ha indicado, las **lesiones neurológicas** serán más frecuentes cuanto mayor sea la gravedad de la lesión pélvica, asociándose especialmente a fracturas sacras transforaminales, con lesión del plexo pudendo, que inerva la piel del suelo de la pelvis y los genitales externos. El nervio ciático se lesiona en el 50% de las lesiones inestables a su salida a través de la escotadura ciática. La reparación directa de las lesiones no ofrece buenos resultados. En los casos en que se realice una reducción abierta pueden intentarse laminectomías descompresivas.

Las **lesiones abdominales** pueden deberse a uno mecanismo directo o a uno indirecto. En el primer caso, dan lugar a roturas del recto-sigma debido a la impactación de fragmentos pélvicos y deben ser consideradas fracturas abiertas. Las lesiones de partes blandas y la aparición de sangre en el tacto rectal orientarán hacia estas lesiones. **Otras lesiones** que pueden asociarse a las fracturas de pelvis son las musculocutáneas, el síndrome compartimental (poco frecuente) y el de Morell-Lavallée, que se produce por mecanismo de cizallamiento, tal como el atropello con paso de una rueda por encima de la pelvis. El despegamiento de piel, grasa y fascias favorece la linforrea y la formación de grandes cavidades con poca tendencia a la reabsorción del líquido acumulado y proclives a infectarse.

COMPLICACIONES

- **Infección,** generalmente relacionada con las fracturas abiertas y con la reducción abierta y fijación interna del anillo posterior. Es variable su estimación (5-20%).
- **Tromboembólicas.** Con incidencia de entre el 10 y el 45%, la trombosis venosa profunda se observa en el 9 al 35% de los casos, y las embolias pulmonares, en el 2-10%. El tratamiento se basará en la profilaxis con heparina de bajo peso molecular, iniciada a las 36 h del traumatismo y continuada hasta el alta.
- Se añaden los **trastornos de consolidación ósea** (consolidación viciosa), que pueden originar una incapacidad funcional importante por acortamiento del miembro y/o dificultad en la sedestación y la marcha. El tratamiento consistirá en osteotomías correctoras de los callos.
- Finalmente, se incluirán las **complicaciones propias de las lesiones asociadas,** ya referidas.

2. LUXACIONES TRAUMÁTICAS DE LA CADERA

Se trata de lesiones graves secundarias a traumatismos de alta energía que usan el fémur como fulcro. Su incidencia máxima se presenta entre los 20 y los 40 años de edad y la proporción aproximada entre varones y mujeres es de 2:1. En el 80-90% de los casos se trata de luxaciones posteriores, y la relación entre luxación y fractura-luxación es de 2:1. En el 5% de los casos coexisten con una fractura ipsilateral de fémur (fig. e24.7).

2.1. Mecanismo de producción

El acetábulo presenta dos zonas de refuerzo trabecular o pilares (anterior y posterior), de los que el pilar posterior está más desarrollado. El fondo, o lámina cuadrilátera, tiene un espesor de 2-3 mm. El reborde cotiloideo, o ceja, y el rodete fibrocartilaginoso glenoideo aumentan la capacidad articular. Además, existen unos ligamentos de refuerzo capsular: por su cara anterior, el ligamento en «Y», cuyos dos fascículos se extienden de forma divergente hacia la región trocantérea, y, por la cara posterior, articular, la cápsula únicamente alcanza la unión del tercio medio con el externo, que es reforzada por el ligamento isquiofemoral y el orbicular.

Se reconocen dos tipos de mecanismo traumático **indirecto,** que vendrán determinados por la dirección y el punto de aplicación de la fuerza:

1. A través de un impacto frontal sobre la rodilla del ocupante del asiento derecho de un automóvil con la cadera en flexión de 90° y aducción, produciéndose

una luxación posterior pura por rotura de la cápsula posterior, más débil.

2. Si el traumatismo incide sobre la región trocantérea mediante un golpe lateral, se originará una fractura acetabular con posible luxación central de cadera. Cuando el traumatismo es posterior, se producirá una luxación anterior por rotura de la cápsula anterior. En estas luxaciones la cabeza femoral se dirige hacia la escotadura ciática, lo que puede originar una lesión del nervio ciático por compresión o estiramiento (20% de los casos).

Se podrán añadir otras lesiones, tales como la rotura de la ceja posterior en las luxaciones posteriores y otras fracturas o tipos de luxación, según la posición del miembro en el momento de la aplicación de la fuerza que provoca el traumatismo (fig. e24.8). Citaremos entre las lesiones asociadas más frecuentes:

- La rotura sistemática del ligamento redondo acetabular.
- La fractura de la ceja posterior ya citada.
- El estiramiento del pedículo vascular circunflejo, que puede provocar isquemia transitoria de la cabeza femoral o bien necrosis isquémica de la misma (casi el 80% de los casos en que la reducción de la luxación exceda las 24 h).
- Lesión del nervio ciático (20% en las luxaciones posteriores o posterosuperiores).
- Fractura parcelar de la cabeza femoral, una lesión más rara pero que habrá que descartar siempre antes y después de reducir la luxación (fig. e24.9).

2.2. Clasificación

El esquema de Lanz permite clasificar las luxaciones según la posición final de la cabeza, diferenciando las luxaciones superiores e inferiores y estas, respectivamente, en ilíaca, isquiática, pubiana y obturatriz (figs. 24.5, e24.10 y e24.11).

2.3. Clínica

La lesión se acompaña de intenso dolor e impotencia funcional absoluta, adoptando el miembro inferior de la cadera luxada una posición que vendrá marcada por el tipo de luxación.

En la luxación posterosuperior o ilíaca, la más frecuente, el miembro se presenta acortado, en flexión de 20°, aducción y rotación interna, posición conocida como de la «bañista sorprendida» (v. fig. e24.11). En la luxación posteroinferior, la cabeza se coloca sobre el isquion, y el miembro inferior, en flexión marcada, aducción y rotación interna.

Las luxaciones anteriores se caracterizan porque el miembro está en rotación externa y flexión, si la cabeza está por debajo del acetábulo (luxación obturatriz), o en extensión, si la cabeza está por encima (pubiana).

En cualquier caso las posiciones de la cadera luxada son irreductibles, y se palpará una resistencia elástica a los desplazamientos.

Debe hacerse siempre una exploración neurovascular previa a cualquier maniobra de reducción, especialmente del nervio ciático, que puede estar afectado total o —más frecuentemente— parcialmente, por lo habitual de la lesión del nervio ciático poplíteo externo.

La exploración radiológica comprenderá radiografías anteroposteriores y oblicuas de pelvis. Se analizará la línea de Rose-Nélaton, que nos indicará la posible elevación o el descenso del macizo trocantéreo y la posible existencia de fractura de la cabeza femoral. Se repetirán los controles tras la reducción de la luxación. En caso de duda, se realizará también una TC antes y después de la reducción para descartar fracturas parcelares o fragmentos capitales incarcerados intraarticulares.

www.medilibros.com

2.4. Tratamiento

Consiste en la reducción urgente de la luxación para minimizar los riesgos de necrosis isquémica de la cabeza femoral y descomprimir, en su caso, el nervio ciático.

La maniobra de reducción se hará siempre bajo anestesia general, con objeto de conseguir una buena relajación de la musculatura. El método más eficaz es el de Böhler: con el paciente en decúbito supino sobre una superficie dura, un ayudante presiona hacia el plano las crestas ilíacas —fijando la pelvis—, en tanto que el traumatólogo tracciona de forma lenta y progresiva la cadera y rodilla a 90° de flexión, con la cadera en rotación neutra y ligera aducción para «saltar» el reborde acetabular hasta que, coincidiendo con un chasquido audible, la cabeza se introduzca en el cótilo

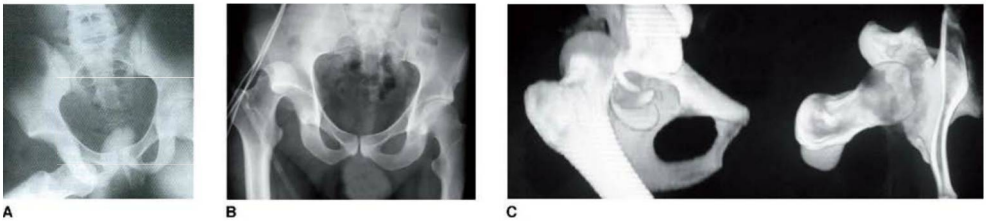

FIGURA 24.5
Tipos de luxación coxofemoral o de cadera. **A.** Luxación isquiática. **B.** Luxación ilíaca. **C.** TC de una luxación posterosuperior de cadera.

© Elsevier. Fotocopiar sin autorización es un delito.

(v. fig. e24.9B). En caso de que la luxación se acompañe de una fractura de la ceja, la reducción será más sencilla.

Si después de varios intentos no fuera posible la reducción, esta se realizará a cielo abierto. En el campo quirúrgico podrán observarse los obstáculos a la reducción y, en su caso, la existencia de fragmentos intraarticulares. Del tamaño del fragmento parcelario dependerá la actuación quirúrgica siguiente: si el fragmento es menor de 0,5 cm, se extirpará; en caso contrario, se procederá a su fijación (v. fig. e24.9C). Si la cabeza está muy fragmentada o el paciente es mayor de 65 años, se procederá en el mismo acto quirúrgico a implantar una prótesis de cadera e igualmente en el caso de que la luxación tuviera una evolución superior a 24 h.

2.5. Complicaciones

La más importante es la **necrosis** isquémica de la cabeza femoral, posibilidad que habrá que vigilar durante los 2 años siguientes a la reducción de la luxación. También puede seguirse de la aparición de una **coxartrosis,** debido a la contusión articular y al aplastamiento de la cabeza (16% de las luxaciones traumáticas aisladas). El tratamiento de ambas complicaciones se expone en los capítulos 16 y 27. La lesión del nervio ciático se seguirá del tratamiento rehabilitador, ortopédico y quirúrgico oportunos en caso de no obtenerse la recuperación espontánea, como suele suceder en el 60-70% de los casos.

La posible aparición de calcificaciones periarticulares heterotópicas puede originar una clínica dolorosa o anquilosante, que requerirá tratamiento médico (indometacina, bisfosfonatos) o radioterapia.

3. FRACTURAS DEL ACETÁBULO

3.1. Anatomía funcional

El reconocimiento de la estructura ósea de la pelvis, más allá de sus características morfológicas, con la ayuda de las técnicas radiológicas actuales, ha permitido comprender y planificar mejor las lesiones traumáticas del acetábulo para obtener una recuperación funcional óptima.

A la descripción clásica del acetábulo, como una cavidad articular resultante de la unión de los tres elementos óseos constituyentes del coxal, Judet y Letournel añadieron el concepto de que el acetábulo debía ser observado como una estructura en «Y» invertida, con una **columna o pilar anterior** (iliopubiana) de dirección oblicua, frágil y no transmisora de cargas, y como otra **columna o pilar posterior** (ilioisquiática), más corta, de dirección vertical, gruesa, resistente e idónea para soportar osteosíntesis. Ambas columnas formarían entre sí un ángulo diedro de 60°. Asimismo, diferenciaron un muro o pared anterior, una pared posterior y un techo.

3.2. Mecanismo de producción

Las causas de las fracturas del acetábulo son traumatismos de alta energía, tales como accidentes de tráfico (principalmente), precipitaciones de altura y atropellos (80%). En el caso de los ancianos, no es necesario que se produzca un accidente violento, por lo que puede pasar inicialmente desapercibida la lesión y originar cuadros de inestabilidad pelviana con dolor de la cadera e impotencia funcional.

Al igual que en el caso de la luxación de cadera, el acetábulo se fractura por un **mecanismo traumático indirecto,** a través del fémur, bien debido a una fuerza proveniente de la rodilla en flexión, bien a una proveniente del trocánter mayor. La cabeza femoral chocará con la ceja. La posición de la rodilla y de la cadera en el instante de recibir el traumatismo y la dirección de la fuerza actuante determinarán el tipo de fractura.

La cabeza puede quedar en el cótilo (fractura acetabular pura), luxada (fractura-luxación) o luxada intrapélvica por fractura de la lámina cuadrilátera.

3.3. Clasificación

La clasificación anatómica ideada por Letournel no tiene en cuenta los desplazamientos de los fragmentos y sí la afectación de las estructuras mencionadas (pilares, paredes, techo). Este sistema agrupa las fracturas acetabulares en cuatro patrones de fracturas elementales y cinco patrones de fracturas asociadas (fig. 24.6).

- **Fracturas elementales:**
  - Fracturas de la columna y/o de la pared anterior (poco frecuentes, 4-6%): presentan un trazo desde el borde anterior de la cresta ilíaca o entre las espinas hasta romper las ramas isquiopubianas, dejando independiente la parte anterior del cótilo.
  - Fracturas de la columna posterior (6%): comienzan en la escotadura ilíaca y, siguiendo un trazo oblicuo, atraviesan el acetábulo hasta llegar a la rama isquiopubiana. El fragmento fracturado rota y se desplaza medialmente.
  - Fracturas de la pared posterior (las más frecuentes, 26%): afectan a la ceja cotiloidea, que se rompe en uno o varios fragmentos, y se acompañan de luxación posterior.
  - Fracturas transversales (9%): afectan con un trazo horizontal a ambos pilares y al acetábulo a diferentes niveles. Suelen ser fracturas oblicuas y ascendentes de lateral a medial. En las formas más graves existe fractura-luxación central de la cabeza femoral.
- **Fracturas complejas.** Asocian dos tipos de fracturas elementales:
  - Columna anterior con hemitransversal posterior: afectan al 5-7% del total y son de diagnóstico difícil. Como existe una parte de acetábulo que permanece unida al anillo pelviano, en general son estables.
  - Columna posterior más pared posterior.
  - Fractura transversal más pared posterior.
  - Fractura en forma de «T» (7-8%): asociación de una fractura acetabular vertical con un trazo transversal oblicuo que divide la rama isquiopubiana. Ambos fragmentos inferiores rotan hacia la cabeza, que, según la violencia de la fuerza actuante, puede resultar luxada centralmente.

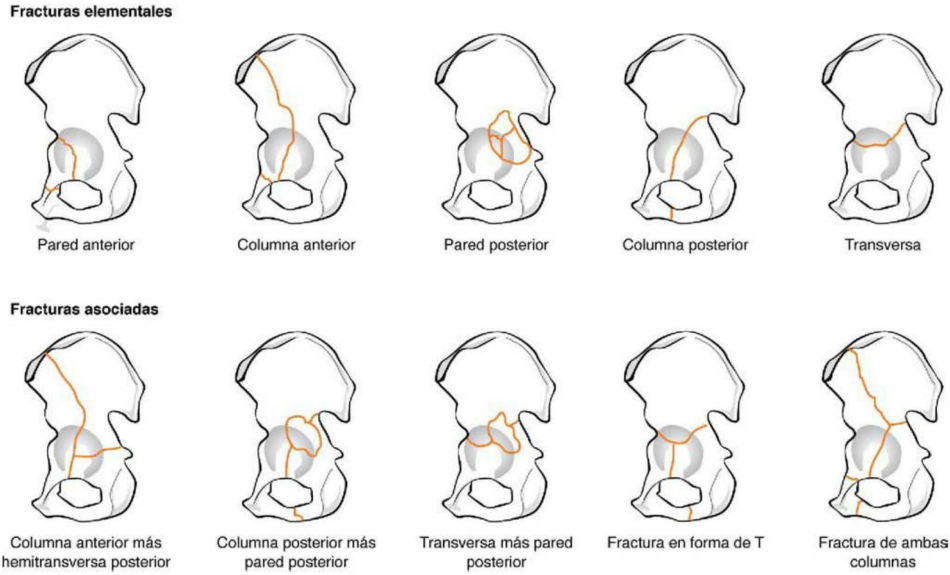

FIGURA 24.6
Clasificación de Judet-Letournel de las fracturas de cótilo.

www.medilibros.com

- Fracturas de ambas columnas (20%): en este tipo de lesión no queda ningún fragmento articular unido al ilion. El trazo posterior suele ser el de la fractura de la columna posterior y el anterior presenta una variante alta (que deja independizado el acetábulo) y otra baja. Representan el tipo más grave y más difícil de tratar de fractura.

En general, las fracturas con peor pronóstico son las de ambas columnas, de pared posterior y en «T».

3.4. Clínica

Pese a que se trata de pacientes que, con frecuencia, presentan escasa sintomatología local, siempre hay que considerarlos **politraumatizados** en potencia, debido al mecanismo de producción habitual por alta energía.

Hay que recordar que las fracturas que afectan a la escotadura ciática y pueden lesionar la arteria glútea superior, por lo que deben realizarse una angiografía y embolización selectiva. Otras fuentes de hemorragia son las propias fracturas óseas (hasta 1-2 l) y las posibles roturas de vísceras macizas.

Asimismo, son frecuentes las lesiones neurológicas (hasta en el 20% de los casos), especialmente del nervio ciático en las lesiones posteriores, del nervio crural en las anteriores y del plexo lumbosacro.

Los pacientes presentan dolor, a veces acortamiento y rotación externa del miembro. La movilización de la cadera será dolorosa aunque posible, a expensas del espasmo de la musculatura. Existirán hematoma local, debido a la violencia del traumatismo, especialmente en la región trocantérea, y, a veces, derrame de Morell-Lavallée.

Habrá que vigilar la existencia de íleo paralítico debido al hematoma con episodios de obstrucción o seudoobstrucción intestinal.

Por último, es preciso realizar un mapeo esquelético para descartar otras lesiones óseas, especialmente en caídas de altura, como puedan ser fracturas de tórax, raquis, ipsilaterales de fémur o de calcáneo (uni- o bilaterales) (fig. e24.12).

El estudio básico radiológico consistirá en radiografías anteroposteriores de pelvis, en las que se valorarán las líneas ilio- e isquiopectíneas, así como los contornos anterior y posterior del cótilo, y las dos proyecciones oblicuas preconizadas por Judet y Letournel, alar y obturatriz a 45°. La TC, si bien no mejora la fiabilidad de unas buenas proyecciones radiológicas, sí proporciona más datos para determinar la magnitud del desplazamiento articular (v. fig. e24.12).

© Elsevier. Fotocopiar sin autorización es un delito.

3.5. Tratamiento

En los pacientes politraumatizados será prioritaria la estabilización hemodinámica y ventilatoria, que, en algunos casos, deberá seguir las mismas pautas referidas para el tratamiento de las fracturas de pelvis. **Es urgente la reducción de la luxación de cadera.**

En pacientes con fracturas no desplazadas, mal estado general, osteoporosis, infección local o edad avanzada, se preconiza el tratamiento conservador mediante tracción continua esquelética durante 6-8 semanas, seguida de 3 meses en descarga del miembro y rehabilitación con ejercicios cíclicos. En ancianos puede estar indicada, tras la reducción de la luxación, el implante de una prótesis total de cadera.

Las fracturas con desplazamiento superior a 3 mm deben ser tratadas quirúrgicamente por el riesgo de evolución hacia una coxartrosis. Sin embargo, cada fractura puede ser susceptible de tratamiento no quirúrgico. El análisis geométrico ha demostrado que los 10 mm craneales del acetábulo en la imagen de la TC corresponden al área definida como «la cúpula que soporta el peso a través de los arcos del techo acetabular». De ahí que se haya postulado que las fracturas que no impliquen dicha cúpula es poco probable que condicionen una artrosis postraumática y sean candidatas a tratamiento no quirúrgico. Esta teoría no es válida en los casos de fracturas que afecten a ambas columnas, puesto que no existe ninguna porción acetabular intacta. Por todo ello, el tratamiento no quirúrgico de las fracturas acetabulares requerirá la perfecta congruencia de ambas columnas, visualizada en las tres radiografías estándar, tomadas con el paciente sin tracción esquelética. Tampoco pueden ser aceptables el acortamiento de una extremidad o una desviación medial de la cadera, aun con superficie articular congruente. La congruencia articular será, pues, un elemento necesario pero no suficiente a la hora de decidir el tipo de tratamiento.

Serán indicaciones absolutas de tratamiento quirúrgico la luxación irreductible de la cabeza femoral, la incongruencia articular superior a 3 mm (v. apartado anterior), las lesiones vasculares, las fracturas abiertas y un déficit neurológico progresivo.

Para realizar el tratamiento quirúrgico el paciente deberá ser estabilizado hemodinámicamente; además, deberá planificarse la intervención tras realizar los estudios radiológicos ya citados. Preferentemente se realizará la cirugía en los primeros 10 días tras el traumatismo, pues a partir de la segunda semana será más difícil el reconocimiento y la reducción de los fragmentos y se necesitarán vías de abordaje más amplias. En general, se utilizarán las vías de abordaje posterolateral o ilioinguinal de Judet y Letournel, según el tipo de fractura. Los abordajes combinados asocian dos abordajes simples en un mismo tiempo o de manera diferida, tales como los abordajes ilioinguinal, ilioisquiático y/o de Kocher-Langenbeck. La síntesis se realizará en la zona de las columnas o pilares, las zonas más espesas del ilíaco, por permitir anclajes más sólidos.

3.6. Complicaciones

- **Artrosis postraumática:** su aparición se relacionará con la mayor o menor congruencia articular obtenida. En los pacientes intervenidos y con buena reducción, de aparecer esta complicación, lo hará más tardíamente y de forma más progresiva.
- **Osificación heterotópica:** se relaciona con el grado de destrucción de partes blandas, ya sea por el traumatismo o debido a la técnica quirúrgica. No obstante, la mayor parte de los pacientes que presentan esta complicación no desarrollan restricción de la movilidad de la cadera.
- **Trombosis venosa profunda y embolia pulmonar:** representan dos complicaciones frecuentes de las fracturas de cótilo y deberán ser tratadas profilácticamente con heparina de bajo peso molecular.
- **Infecciones:** especialmente si existen lesiones viscerales asociadas, fracturas abiertas en dicho miembro o lesiones locales de partes blandas (hematomas, derrames, etc.).
- **Complicaciones neurológicas:** también son frecuentes, a veces yatrogénicas (2-15%), debido a los abordajes quirúrgicos; afectan especialmente al nervio ciático o al crural. La recuperación suele ser paulatina.

4. CONCLUSIONES

- La anatomía osteoligamentosa de la pelvis y su relación con estructuras neurovasculares y viscerales es importante para entender la gravedad de las lesiones traumáticas de la pelvis.
- Un paciente con una fractura de pelvis debe ser considerado grave y deben tomarse todas las medidas de soporte vital avanzado necesarias. En el contexto de un paciente inestable hemodinámicamente, debe sospecharse siempre la fractura de pelvis como posible origen del sangrado.
- La mayoría de las fracturas de pelvis son estables y no requieren tratamiento quirúrgico. Cuando está comprometida la estabilidad del anillo pelviano debe valorarse el tratamiento quirúrgico con placas, tornillos o fijación externa.
- Las fracturas de pelvis inestables se asocian frecuentemente con otras lesiones; las más frecuentes son las vasculares, las arteriales y las venosas, pero también lo son las nerviosas y las viscerales.
- La luxación de cadera es una lesión grave que pone en riesgo la viabilidad de la cabeza femoral, así como la integridad de estructuras neurovasculares adyacentes. Una urgente reducción es imprescindible para disminuir la probabilidad de complicaciones.
- Las fracturas de acetábulo se clasifican según cuál de las estructuras que lo forman esté lesionada. Las indicaciones del tratamiento dependen del grado de afectación de la zona de carga y de la superficie articular.

Lecturas recomendadas

Cameron M. Pelvis y acetábulo: traumatismos. En: Vaccaro AR, Berry J, Raikin S. Orthopaedic Knowledge Update. Home Study Syllabus. Edición en español. Barcelona: Medical Trends; 2006. p. 13-22.

Cano P, Giráldez MA, Anaya M. Fracturas del anillo pélvico y lesiones asociadas. En: Forriol F, Marco F, Vaquero J, editores. Manual de Cirugía Ortopédica y Traumatología. 2.ª ed. Madrid: Médica Panamericana; 2010. p. 1048-67.
Letournel E. Acetabular fracture: Classification and management. Clin Orthop 1980;151:81-106.
Letournel E, Judet R. Fractures of the acetabulum. Berlín: Springer-Verlag; 1993.
López-Durán L. Traumatismos de la pelvis. Lecciones de Cirugía Ortopédica y Traumatología. Lección 26. Madrid: Acción Médica; 2005. p. 477-99.
Jones AL, Burgess AR. En: Rockwood Green's. 5.ª ed. Fracturas en el Adulto. Madrid: Marbán; 2003. p. 1469-512.
Penal GF, Tile M, Waddell JP, Garside H. Pelvic disruption; assessment and classification. Clin Orthop 1980;151:12-6.
Rodríguez-Merchán EC. Coxartrosis alter traumatic hip dislocation in the adult. Clin Orthop 2000;377:92-8.
Tornetta P III. Displaced acetabular fractures: indications for operative and non operative management. J Am Acad Orthop Surg 2001;9: 18-28.
Tornetta P III, Matta JM. Outcome of operatively treated instable posterior pelvic ring disruptions. Clin Orthop 1996;329:186-93.

© Elsevier. Fotocopiar sin autorización es un delito.

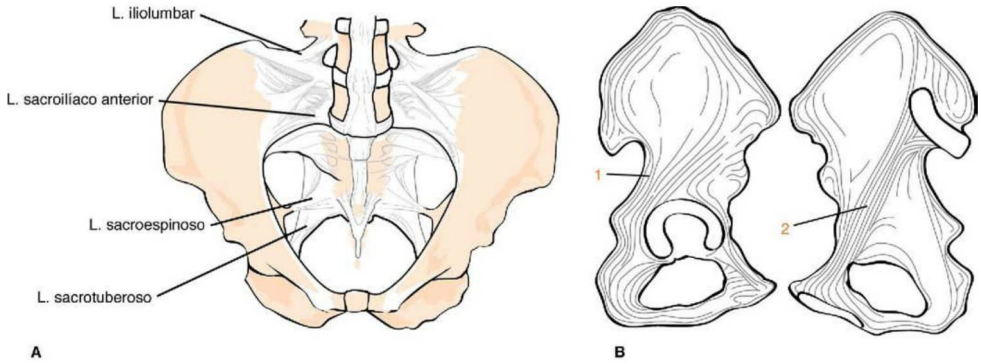

FIGURA e24.1
A. Sistema ligamentario pelviano. **B.** Estructura ósea de la pelvis: haces trabeculares externos (1) e internos (2).

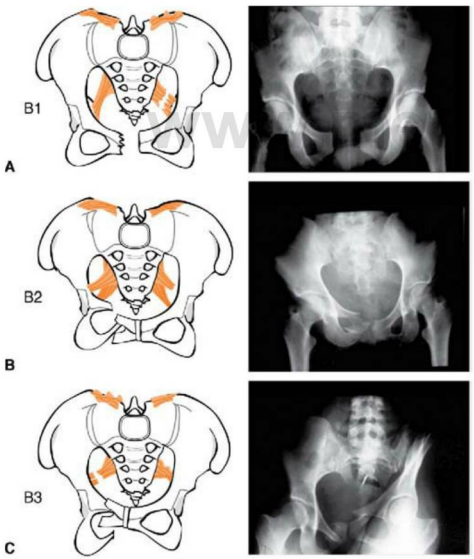

FIGURA e24.2
A. Lesiones en las fracturas de tipo B1. Fractura de tipo B1. **B.** Lesiones en las fracturas de tipo B2. Fractura de tipo B2. **C.** Lesiones en las fracturas de tipo B3. Fractura de tipo B3.

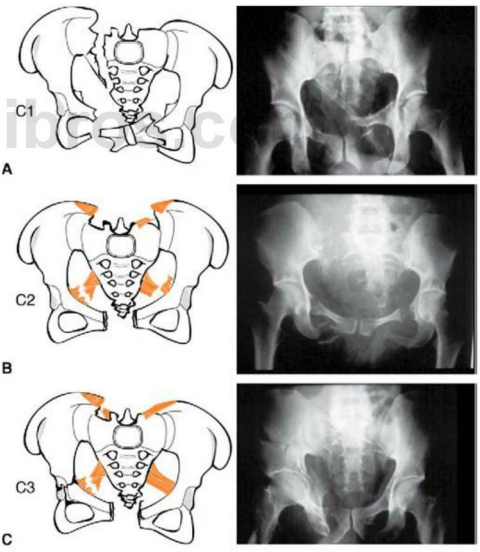

FIGURA e24.3
A. Lesiones en las fracturas de tipo C1. Fractura de tipo C1. **B.** Lesiones en las fracturas de tipo C2. Fractura de tipo C2. **C.** Lesiones en las fracturas de tipo C3. Fractura de tipo C3.

© Elsevier. Fotocopiar sin autorización es un delito.



A B C

FIGURA e24.4
Proyecciones radiográficas estándares en las fracturas de pelvis. **A.** Proyección craneocaudal. **B.** Proyección caudocraneal. **C.** TC de sacro.

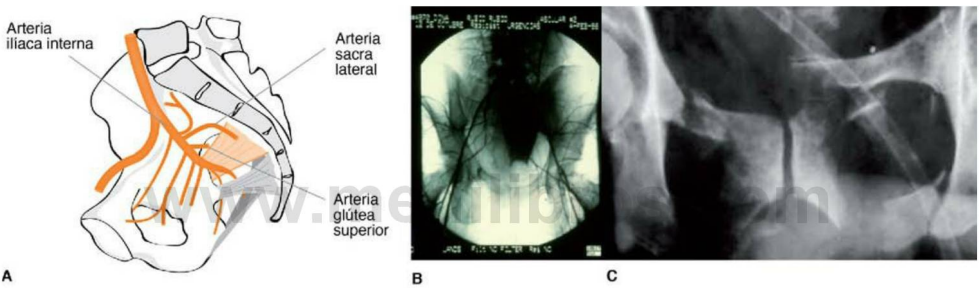

A B C

FIGURA e24.5
A. Vascularización intrapélvica. **B.** Fractura de pelvis: arteriografía con detención en la arteria hipogástrica. **C.** Fractura de pelvis con rotura de la arteria obturatriz.



A B C

FIGURA e24.6
A. Fractura de pelvis con diástasis pubiana y hemorragia intrapélvica asociada. **B.** Hemostasia por osteotaxis mediante fijador externo. **C.** Síntesis de fractura de tipo B2.

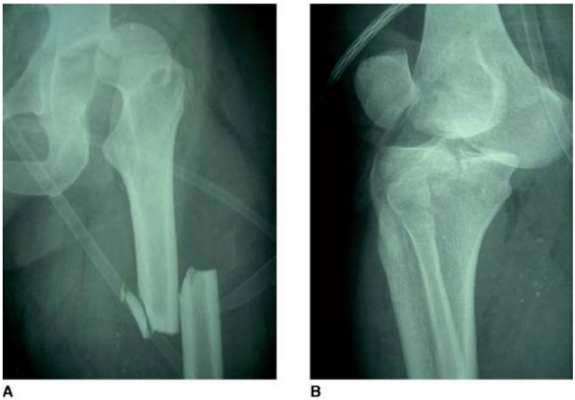

A B

FIGURA e24.7
Luxación coxofemoral **(A)** con fracturas ipsilaterales del miembro **(B).**



A B

FIGURA e24.8
A. Fractura-luxación central. **B.** TC de fractura de ceja posterior asociada a luxación.



A B C

FIGURA e24.9
A. Luxación con fractura asociada de cabeza femoral. **B.** TC de la lesión. **C.** Aspecto radiográfico tras reducción de la luxación y osteosíntesis de la fractura de la cabeza.

© Elsevier. Fotocopiar sin autorización es un delito.

www.medilibros.com

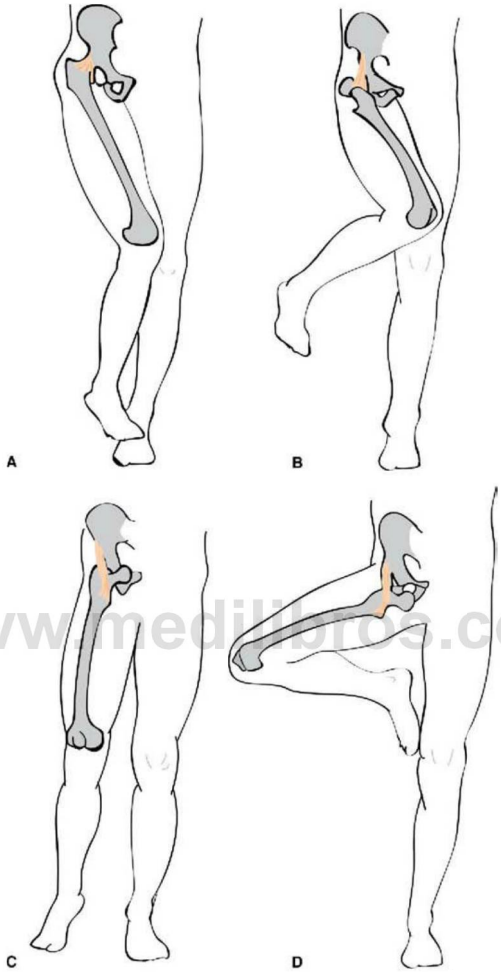

FIGURA e24.10
Clasificación de Lanz de las luxaciones coxofemorales. **A.** Superior. **B.** Posterior. **C.** Anterior. **D.** Obturatriz.



A B

FIGURA e24.11
A. Aspecto clínico de una luxación posterior (posición de la «bañista sorprendida»). **B.** Reducción ortopédica (v. texto).



A B

FIGURA e24.12
Se debe descartar la presencia de lesiones asociadas tras el diagnóstico de una fractura de cótilo. **A.** Se observa fractura de cótilo *(derecha)* y fractura vertebral concomitante *(izquierda).* **B.** Se muestran otras posibles localizaciones de lesiones en pacientes con fractura de acetábulo, como son el calcáneo *(izquierda)* o el tobillo *(derecha).*

© Elsevier. Fotocopiar sin autorización es un delito.

AUTOEVALUACIÓN

1. La fractura de ambas ramas isquiopubianas en un anciano por caída casual:
- **a.** Exige el ingreso hospitalario del paciente.
- **b.** Requiere el abordaje quirúrgico y osteosíntesis.
- **c.** Presenta riesgo importante de lesión de uretra.
- **d.** Se trata conservadoramente con reposo en cama.
- **e.** Es una lesión rara.

Respuesta correcta: d.

Respuesta razonada: Las fracturas aisladas de las ramas isquiopubianas no afectan a la estabilidad de la pelvis, por lo que no requieren un tratamiento quirúrgico. En los ancianos es una lesión frecuente, asociadas a traumatismos de baja energía que raramente producen lesiones asociadas, a excepción de la posibilidad de sangrado y consecuente anemización. El tratamiento consiste en analgesia, profilaxis antitrombótica, reposo en cama y comenzar la deambulación según vaya desapareciendo el dolor.

2. Tras una fractura acetabular es falso que:
- **a.** Se haga hincapié en el apoyo precoz para evitar secuelas.
- **b.** El tratamiento quirúrgico sea técnicamente difícil.
- **c.** El tratamiento ortopédico exija un período de tracción.
- **d.** La rigidez y artrosis precoz sean complicaciones frecuentes.
- **e.** Todas las anteriores son ciertas.

Respuesta correcta: a.

Respuesta razonada: Las fracturas de acetábulo pueden tratarse de forma conservadora o quirúrgica, independientemente del tipo de tratamiento elegido se debe mantener un período de descarga que oscile entre 2 y 3 meses, hasta que haya evidencia radiográfica de consolidación.

3. Clásicamente se conoce como la postura de la «bañista sorprendida» a:
- **a.** La actitud que adopta el miembro inferior (MI) con fractura subtrocantérea de fémur.
- **b.** La actitud que adopta el MI con una disrupción doble del anillo pélvico.
- **c.** La actitud que adopta el MI con una luxación coxofemoral obturatriz.
- **d.** La actitud que adopta el MI con una luxación coxofemoral ilíaca.
- **e.** Pueden ser ciertas cualesquiera de las anteriores en función de la posición inicial del MI en el momento del traumatismo.

Respuesta correcta: d.

Respuesta razonada: La posición de la «bañista sorprendida» hace referencia a la actitud que adopta el miembro inferior ante el tipo de luxación más frecuente, que es la coxofemoral ilíaca, en la que la cabeza femoral se desplaza en dirección posterior y superior, colocándose el miembro inferior en flexión de aproximadamente 20°, aducción y rotación interna. Puede verse en la figura e24.11.

4. ¿Cuál es la luxación coxofemoral más frecuente?
- **a.** Ilíaca.
- **b.** Obturatriz.
- **c.** Isquiática.
- **d.** Anterior.
- **e.** Su frecuencia es muy similar.

Respuesta correcta: a.

Respuesta razonada: La luxación de cadera más frecuente es la ilíaca, también denominada posterosuperior. Recuerde que la dirección de la luxación siempre la marca el desplazamiento del segmento articular distal, en este caso la cabeza femoral. Las luxaciones posteriores son la ilíaca (posterosuperior) y la isquiática (posteroinferior), mientras que las anteriores son la obturatriz (anteroinferior) y la pubiana (anterosuperior).

5. Respecto a las luxaciones coxofemorales, señale la afirmación incorrecta:
- **a.** Se producen por traumatismos de alta energía.
- **b.** Requieren anestesia general para su reducción.
- **c.** Una complicación significativa es la necrosis avascular de la cabeza femoral.
- **d.** Su tratamiento debe posponerse de 2 a 4 días para evitar la yatrogenia.
- **e.** Se asocia frecuentemente una fractura del reborde acetabular.

Respuesta correcta: d.

Respuesta razonada: Las luxaciones coxofemorales suponen una urgencia traumatológica, pues el riesgo de necrosis avascular de la cabeza femoral es proporcional al tiempo que se tarde en reducir la luxación. Al estar la cabeza femoral luxada, su riego sanguíneo se ve comprometido, por lo que debe reducirse al mínimo posible el tiempo de espera para tratar de mejorar la irrigación de la misma.

www.medilibros.com

CAPÍTULO 25

Patología de la cadera en crecimiento (I): displasia del desarrollo de la cadera

Joan Nardi Vilardaga

ÍNDICE DEL CAPÍTULO

1. **Introducción** 270
   - 1.1. Sinónimos 271
   - 1.2. Terminología 271
   - 1.3. Epidemiología 271
2. **Etiología** 271
   - 2.1. Factores mecánicos 271
   - 2.2. Factores hormonales 272
   - 2.3. Displasia acetabular primaria 272
   - 2.4. Factores genéticos 272
3. **Patogenia** 272
4. **Factores de riesgo** 272
5. **Clínica** 273
6. **Exploración física** 273
7. **Diagnóstico por la imagen** 274
   - 7.1. Estudios radiológicos 274
   - 7.2. Exploración ecográfica 274
8. **Diagnóstico diferencial** 275
9. **Pronóstico** 275
10. **Tratamiento** 276
    - 10.1. Tratamiento durante los primeros 6 meses de edad 276
    - 10.2. Tratamiento entre los 6 y los 18 meses de edad 276
    - 10.3. Tratamiento después de los 18 meses de edad 276
    - 10.4. Complicaciones 278
11. **Conclusiones** 278

www.medilibros.com

OBJETIVOS DEL CAPÍTULO

- Saber el concepto de displasia del desarrollo de la cadera (DDC) y las distintas patologías que engloba.
- Conocer las distintas causas que pueden desencadenar una DDC e identificar a aquellos pacientes que tienen mayor riesgo de padecerla.
- Introducir los distintos métodos de diagnóstico de esta patología, desde la exploración física hasta las pruebas complementarias más idóneas según la edad del paciente.
- Describir el tratamiento de la DDC atendiendo a la edad del diagnóstico.

1. INTRODUCCIÓN

La displasia del desarrollo de la cadera (DDC) comprende un amplio espectro de deformidades de la cadera que se presentan en el recién nacido o durante la primera infancia e incluye la luxación y la subluxación de la articulación, la cadera luxable e inestable, así como la displasia acetabular.

El término clásico «luxación congénita de cadera» ha sido sustituido en la actualidad por la expresión «displasia del desarrollo de la cadera» para poder englobar toda la serie de alteraciones que puede presentar la articulación, de las que la *luxación* es tan solo una de ellas. Tampoco es apropiada la palabra «congénita», dado que la afección no se presenta siempre en el momento del nacimiento sino también a lo largo del desarrollo posnatal y, además, varía

© 2015. Elsevier España, S.L.U. Reservados todos los derechos

en relación no solo con la deformidad inicial sino también con el transcurso del tiempo.

Se estima que hasta el 50% de las artrosis degenerativas de la cadera que requerirán un tratamiento quirúrgico mediante prótesis total pueden ser secundarias a una DDC que pasó desapercibida en su infancia pero que causó una displasia acetabular residual; de ahí la gran trascendencia que tiene la detección precoz durante la infancia.

1.1. Sinónimos

La DDC se conoce también como «luxación congénita de la cadera» (o *congenital dislocation of the hip* [CDH]), «displasia de la cadera en desarrollo» y «displasia evolutiva de la cadera» (o *developmental dysplasia of the hip* [DDH]).

1.2. Terminología

Véase la tabla 25.1.

1.3. Epidemiología

Al no existir un consenso clínico ni un patrón de referencia universal en el diagnóstico de DDC, la incidencia real solo puede ser presumida, aunque la mayoría de los autores aportan una incidencia similar de luxación congénita de la cadera, de 1-2 casos por cada 1.000 habitantes, que aumenta hasta el 1-2% si incluimos todas las caderas luxables del recién nacido.

Sin embargo, conviene recordar que casi el 80% de las DDC detectadas en los exámenes clínicos neonatales evolucionan favorablemente de forma espontánea durante las primeras 8 semanas y el 90% de las DDC diagnosticadas en las primeras 3 semanas de vida por ecografía mostrarán una exploración ecográfica normal entre los 2 y los 6 meses de edad. Así pues, la prevalencia de dicha patología disminuye respecto a su incidencia debido a esta evolución espontánea.

El diagnóstico precoz y el tratamiento correcto y prematuro son menos complejos y obtienen mejores resultados. Un diagnóstico tardío dificulta el tratamiento y ensombrece el pronóstico.

La presentación en el sexo femenino es de seis a nueve veces más común que en el sexo masculino. En el 20% de los casos la DDC es bilateral, en el 60% afecta solo al lado izquierdo y en el 20% restante se localiza en la cadera derecha.

La asociación de la DDC con las deformidades posturales congénitas es muy habitual, en particular con el tortícolis muscular congénito (20%), el *metatarsus adductus* (10%) o los pies talos (10%). La DDC también acompaña a las alteraciones que presentan hiperlaxitud generalizada, como los síndromes de Larsen, de Marfan o de Ehlers-Danlos.

2. ETIOLOGÍA

Existen múltiples teorías etiológicas, sin que podamos conocer exactamente la causa determinante de la DDC, que es de origen multifactorial. Entre los factores causales considerados debemos destacar los mecánicos, la laxitud articular de origen hormonal y la displasia primaria del acetábulo; sin embargo, conviene recordar que estos factores pueden estar ligados a la genética y a situaciones del entorno.

www.medilibros.com

2.1. Factores mecánicos

Probablemente la posición intrauterina constituya junto con la laxitud articular el factor más predisponente para sufrir una DDC. En la presentación de nalgas verdaderas, las caderas quedan inmovilizadas en el interior de la pelvis materna, La mayor incidencia de DDC izquierda es atribuida a la postura intrauterina, con el dorso del niño sobre el lado izquierdo de la madre y la cadera izquierda aducida y comprimida sobre el promontorio.

TABLA 25.1 Terminología empleada frecuentemente en la patología de la cadera en crecimiento

Luxación	Pérdida completa de la relación acetábulo-cabeza femoral
Subluxación	Pérdida parcial de la relación acetábulo-cabeza femoral
Luxable	Cadera reducida que puede ser desarticulada por manipulación
Inestable o subluxable	Cadera con una movilidad excesiva pero que no llega a luxarse completamente Detectable con ecografía
Displasia acetabular	Anomalía de la forma de la cavidad cotiloidea: • Pérdida de concavidad • Fondo acetabular poco profundo y aplanado • Verticalización del techo acetabular • Imposibilita mantener una adecuada cobertura de la cabeza femoral
Luxación congénita de la cadera «típica»	Equivalente a displasia del desarrollo de la cadera
Luxación congénita de la cadera «teratológica»	Se originan durante el período fetal En el recién nacido, cambios adaptativos severos Irreductibilidad de la articulación Artrogriposis, luxaciones neuromusculares del mielomeningocele y la agenesia sacra

© Elsevier. Fotocopiar sin autorización es un delito.

Las posturas forzadas en las que se colocan los recién nacidos en algunos entornos también pueden influir, en particular si se mantiene la cadera en hiperextensión o fijada en aducción forzada.

2.2. Factores hormonales

Durante el trabajo del parto se produce una liberación de estrógenos, progesterona y relaxina que actúan relajando los ligamentos maternos de la pelvis y el cuello uterino, lo cual facilita la expulsión del recién nacido. Estas hormonas cruzan la placenta y actúan también sobre el feto y el neonato durante las primeras semanas provocando una laxitud articular. Se cree que estas tienen un mayor efecto sobre los receptores femeninos de las niñas en oposición a los receptores de los niños, lo cual podría explicar la mayor incidencia en el sexo femenino. La idea de pacientes con una mayor sensibilidad a estas hormonas, exceso de producción o defecto de eliminación ha sido comunicada para explicar la mayor incidencia en algunas poblaciones. Las hormonas maternas no se eliminan completamente hasta las 6-8 semanas de vida, por lo que su efecto persiste durante este período posnatal, lo cual explicaría algunas de las formas de DDC de aparición tardía.

2.3. Displasia acetabular primaria

La existencia de una displasia acetabular primaria en el recién nacido es un tema muy debatido. Estuvo muy aceptada a principios del siglo pasado, pero en la actualidad la mayoría de los autores creen que se trataría más bien de cambios adaptativos prenatales, no de una forma primaria *per se*. La displasia acetabular se caracteriza por un acetábulo poco profundo, con techo verticalizado y con una mayor anteversión, lo que facilita la luxabilidad de la cadera.

2.4. Factores genéticos

La luxación congénita de cadera tiene una predisposición familiar. Todos los nuevos hermanos han de ser evaluados de forma precisa desde el momento del nacimiento, y en el examen ha de incluirse un estudio ecográfico de las caderas.

Los antecedentes familiares se descubren en el 12-33% de los casos de DDC. Un hermano afectado representa un riesgo del 6%; si se hallan afectados la madre o el padre, el riesgo es del 12%, en tanto que cuando los antecedentes familiares son múltiples el riesgo aumenta hasta el 36%.

La predisposición genética también se halla relacionada con la presencia de una laxitud ligamentosa familiar y, para algunos autores, con la displasia acetabular primaria.

3. PATOGENIA

Durante el desarrollo embrionario el acetábulo y la cabeza femoral se forman a partir de una misma condensación de células mesenquimales. Hacia la séptima semana se inicia una fisuración que producirá el espacio articular entre la cabeza y el acetábulo del modelo precartilaginoso; la cadera está ya formada durante la undécima semana. A lo largo de la siguiente semana se produce una rotación medial (interna) de las extremidades. Su defecto puede causar una luxación teratológica. También es imprescindible que la movilidad de feto sea normal, de lo contrario podría sufrir una regresión el desarrollo de la cadera y presentar una luxación teratológica.

El desarrollo de la cabeza femoral y del acetábulo está muy relacionado en la etapa fetal, ya que la presión que ejerce la cabeza femoral sobre el acetábulo contribuye a su moldeado cóncavo. Un buen anclaje a presión del fémur en abducción en el acetábulo induce al troquelado o a la conformación de la cavidad, por lo que se consideran factores favorecedores aquellos que dificultan la posición fetal en abducción por falta de espacio intrauterino (oligoamnios, microsoma) o dificultan la posición en abducción (presentación de nalgas, que conlleva fuerzas mecánicas de flexión anormal), pero también es necesaria la movilidad de las extremidades.

Durante el período posnatal la maduración acetabular se acelera por el desarrollo del rodete cotiloideo que amplía la cavidad y mejorará la continencia de la cabeza femoral. Sin embargo, en ocasiones el desarrollo del rodete es insuficiente o incompleto y a lo largo de primer año de vida puede detectarse una displasia acetabular de aparición tardía. Por ello conviene vigilar el desarrollo de la cadera durante el primer año de vida.

La ausencia de la cabeza femoral provoca en el espacio desocupado de la cavidad cotiloidea el crecimiento de un tejido fibroso y graso denominado «pulvinar», la hipertrofia del cartílago articular, la hipertrofia del ligamento redondo y la retracción del ligamento transverso. Estos cambios no solo dificultan la reducción concéntrica de la articulación, sino que también pueden transformarla en irreductible.

Cuando la cabeza femoral se halla luxada, su cartílago articular también se hipertrofia y se produce una alteración del crecimiento al perder su esfericidad por una forma oval. La ausencia de un estímulo mecánico imprescindible para un desarrollo normal de la cabeza femoral también se evidencia por el retraso en la aparición del núcleo de osificación secundario.

Otros cambios adaptativos de la articulación de la cadera son la retracción capsular y la retracción muscular (aductores, psoas, etc.) que limitan la abducción de la cadera y dificultan, asimismo, la reducción.

4. FACTORES DE RIESGO

Los factores de riesgo son aquellos que se asocian, con evidencia suficiente, a la predisposición de presentar una DDC, pero la mayoría de los casos no tienen estos factores de riesgo: solo entre el 10 y el 27% de los niños afectos de DDC los presentan y menos del 10% de niños con factores de riesgo tienen DDC. No todos los factores parecen tener la misma influencia en la génesis de este proceso; por esta razón se distinguen unos factores mayores y otros menores:

- **Factores de riesgo mayores:**
  - Antecedentes familiares de DDC (padres, hermanos, etc.).

- Presentación de nalgas verdaderas.
- Sexo femenino.

- **Factores de riego menores:**
  - Desproporción pelvicocefálica.
  - Oligohidramnios.
  - Deformidades posturales.
  - Parto gemelar o múltiple.
  - Primigestación.
  - Malformaciones esqueléticas.

No existe un consenso general sobre cuáles y cuántos son los factores de riesgo que deben considerarse en la DDC, y en la práctica clínica puede ser difícil determinarlos si no se instaura previamente un protocolo diagnóstico. En nuestra opinión los factores de riesgo más importantes son los antecedentes familiares de DDC y la combinación de sexo femenino, primigestación y presentación de nalgas.

5. CLÍNICA

La historia clínica permite obtener información valiosa sobre factores de riesgo tales como el sexo, los antecedentes familiares de DDC, los antecedentes obstétricos (primigestación, oligohidramnios, macrosomas, gestaciones múltiples, presentación de nalgas, etc.), las deformidades posturales (tortícolis, *metatarsus adductus*, pie talo, etc.) y las malformaciones esqueléticas congénitas asociadas.

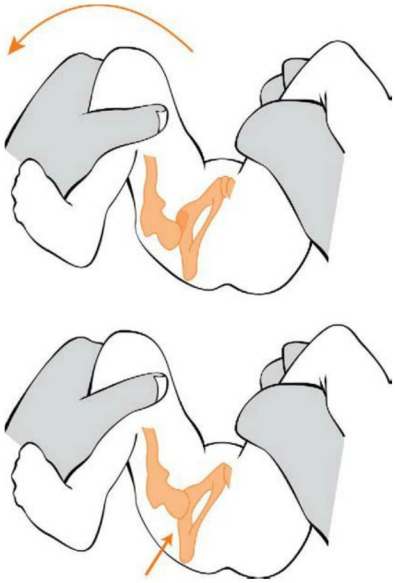

FIGURA 25.1
Maniobra de Ortolani.

www.medilibros.com

6. EXPLORACIÓN FÍSICA

La exploración física de todos los recién nacidos permite la detección precoz de la mayoría de los pacientes afectos de DDC, si bien no podremos detectar los casos de DDC tardía que todavía no han desarrollado la luxación.

Las luxaciones unilaterales muestran una expresión clínica más manifiesta, con una asimetría tanto de la abducción de la cadera como de los pliegues cutáneos glúteos e inguinales. Sin embargo, los pliegues cutáneos de la mayoría de los neonatos no son simétricos, por lo que este signo posee poco significado en la práctica clínica. La disminución de la abducción de la cadera es más aparente en las luxaciones teratológicas y en el niño mayor. La dismetría aparente de las extremidades puede ponerse de manifiesto mediante el signo de Galeazzi: con las caderas y rodillas flexionadas el lado afecto es notablemente más corto en las luxaciones muy desplazadas.

Sin embargo, el diagnóstico de DDC en el recién nacido se basa fundamentalmente en dos maniobras, que valoran la reductibilidad o la luxabilidad de la cadera del neonato:

- **Maniobra de Ortolani.** Mediante esta maniobra puede detectarse si la cadera está luxada y es reductible. Para su realización debe colocarse al recién nacido en decúbito supino sobre una superficie dura y mantenerse relajado. Con una mano el explorador estabiliza la pelvis, mientras con la otra flexiona la cadera a unos 90°. Con los dedos palpa el trocánter mayor, y con el pulgar, la cara interna del muslo. La maniobra consiste en la abducción de la cadera desde esta posición (fig. 25.1). Con este movimiento se percibe una sensación propioceptiva de la cabeza femoral deslizándose dentro del acetábulo. Si se percibe un resalte o chasquido, la maniobra será positiva y representará la reducción de la cadera luxada. El problema de esta maniobra estriba en que a menudo se puede percibir una sensación de crepitación o un clic de las partes blandas, que puede hacer confundir al explorador poco experto y hacerle creer que se trata de un falso positivo.
- **Maniobra de Barlow.** Se trata de la maniobra inversa a la descrita de Ortolani, y se realiza conjuntamente con ella. Se sujeta la extremidad suavemente de la misma forma que acabamos de describir para la maniobra anterior, pero la pierna ahora es aducida ligeramente más allá de la línea media, mientras se aplica una ligera presión en la parte interna del muslo con el dedo pulgar (fig. 25.2). Si la cadera es luxable, quedará totalmente desplazada con esta maniobra y el explorador percibirá la sensación de resalte al sobrepasar el borde del acetábulo. Practicando seguidamente la maniobra de Ortolani, se percibirá de nuevo el resalte cuando se vuelva a reducir la cabeza femoral.

Ambas maniobras son complementarias y su significado es diferente; mientras un Barlow positivo representa una DDC en la cual la cadera es luxable y suele evolucionar satisfactoriamente, la maniobra de Ortolani positiva indica una DDC más grave con la cadera luxada pero reducible. La maniobra de Barlow se negativiza espontáneamente durante las primeras 2 semanas en el 60% de los casos y a las 6-8 semanas de edad en el 80%. Estas maniobras dependen de

© Elsevier. Fotocopiar sin autorización es un delito.

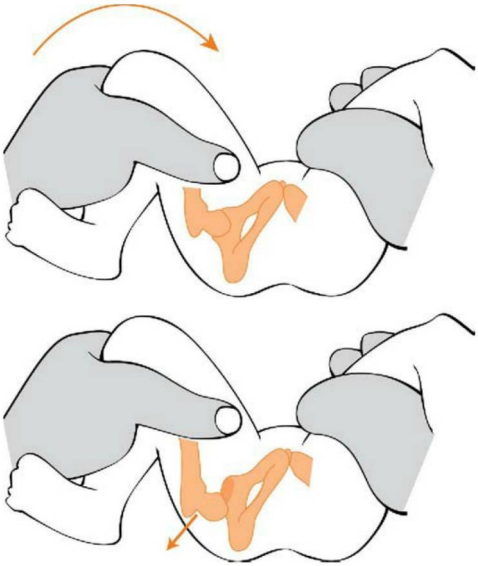

FIGURA 25.2
Maniobra de Barlow.

www.medilibros.com

la laxitud ligamentosa articular; por esta razón, en las luxaciones teratológicas, en las luxaciones muy evolucionadas y en general en niños mayores de 3 meses, la maniobra de Ortolani suele mostrar un falso negativo, dado que a pesar de estar luxada la cadera el explorador no es capaz de obtener su reducción ni la sensación de resalte característica. Las maniobras de Ortolani y de Barlow tienen una especificidad del 100% pero una sensibilidad del 60%. La consecuencia de esta baja sensibilidad puede ser un falso positivo que provoque un sobretratamiento o un falso negativo que retarde el diagnóstico y con ello se ensombrece el pronóstico.

La exploración física del niño mayor afecto de luxación congénita de cadera se caracteriza por cojera y deformidades más pronunciadas (asimetría de pliegues, limitación de la abducción, extremidad más corta, etc.). Pero cuando la afectación es bilateral, la exploración física puede ser engañosa; incluso una marcha en Trendelenburg bilateral (marcha anserina) resulta más discreta que la cojera típica en Trendelenburg de los casos unilaterales. En las afecciones bilaterales el aspecto es muy característico, con las nalgas prominentes y, a nivel lumbar, una marcada hiperlordosis.

Se resumen las maniobras de Barlow y Ortolani en el cuadro 25.1.

7. DIAGNÓSTICO POR LA IMAGEN

Los diferentes estudios de diagnóstico por la imagen tienen sus indicaciones en la evaluación de la DDC. La ecografía resulta útil para la valoración inicial, mientras que la radiología convencional constituye el método habitual de control a partir de los 6 meses de edad. La resonancia magnética (RM) tiene interés para evaluar la interposición de las partes blandas y la irrigación de la cabeza femoral después de una reducción cerrada o abierta de la cadera. La tomografía computarizada y en particular sus reconstrucciones en tres dimensiones tienen interés en los casos de displasias residuales complejas, tributarias de corrección quirúrgica. La artrografía de la cadera, para determinar la reducción concéntrica de la cadera, ha sido reemplazada por la ecografía o la artrografía por RM indirecta.

Cuadro 25.1 MANIOBRAS DE BARLOW Y DE ORTOLANI PARA LA EXPLORACIÓN DE LA CADERA INFANTIL

Maniobra de Barlow (v. fig. 25.2)
- Positiva: la cadera **se luxa.**
- El explorador percibe la sensación de resalte al sobrepasar el borde del acetábulo y luxarse la cadera.

Maniobra de Ortolani (v. fig. 25.1)
- Positiva: la cadera está luxada y **se reduce.**
- El explorador percibe un resalte o chasquido; representa la reducción de la cadera luxada.

7.1. Estudios radiológicos

En el recién nacido la radiología simple es de poco valor y sus hallazgos pueden ser contradictorios, por lo que no se aconseja su práctica rutinaria. Únicamente está indicada en aquellos neonatos que presentan un examen físico que sugiera una condición patológica de la cadera diferente a la DDC, para descartar deformidades como la *coxa vara* o la *deficiencia focal proximal del fémur.* En la DDC no se aconseja una primera evaluación radiológica hasta los 4 meses de edad, época en la cual los parámetros óseos están más definidos en el acetábulo y el núcleo de osificación femoral proximal comienza a osificarse. La osificación del núcleo proximal del fémur se da entre el cuarto y el noveno mes, evidenciándose un retardo en la misma en el caso de las caderas luxadas. Después de esta edad los parámetros radiológicos están bien definidos, y se observa migración proximal y lateral del fémur con alteración definida del índice acetabular en la DDC. Al hacer el diagnóstico clínico de DDC en grupos de pacientes mayores de 4 meses de edad se debe tener una primera evaluación radiológica, que servirá de base para monitorizar la respuesta al tratamiento. Para observar el desarrollo acetabular en caso de DDC se aconseja tomar radiografías de control cada 3 meses en el primer año, a intervalos de 6 meses en el segundo año y luego cada 2 años hasta los 10 años de edad. La técnica apropiada consiste en realizar dos proyecciones, una anteroposterior y otra axial, de las caderas (fig. 25.3).

7.2. Exploración ecográfica

La exploración ecográfica constituye el examen de diagnóstico por la imagen de referencia durante los primeros meses de vida, período en el cual debe realizarse el cribado de la DDC. Esta exploración ha desplazado a la radiografía de pelvis, dado que presenta unas ventajas indudables sobre



FIGURA 25.3
Aspecto radiológico de una displasia del desarrollo de la cadera con luxación izquierda.

esta técnica. Permite visualizar directamente la cabeza femoral cartilaginosa y el acetábulo, y realizar una exploración dinámica de las caderas; además, su sensibilidad es casi del 100%. Hay dos aspectos que conviene examinar durante la exploración ecográfica: la morfología acetabular y la estabilidad articular (fig. 25.4).

Una técnica combinada, usando simultáneamente los métodos estático y dinámico, parece ser el método más adecuado y más completo para evaluar la cadera del recién nacido y del lactante.

La ecografía no solo constituye el método ideal de estudio en la detección precoz de la DDC, sino que, además, es útil para el seguimiento y control evolutivo y terapéutico. Sin embargo, requiere ser practicada e interpretada por personal experimentado en este tipo de exploraciones. La ecografía efectuada en el período neonatal inmediato detecta, en un número significativo de niños, una inestabilidad fisiológica de caderas, sin significado patológico en la gran mayoría de los casos, como que puede llevar a someter a estos recién nacidos a un tratamiento innecesario.

La ecografía de cadera, en nuestra opinión, no ha de realizarse de forma sistemática a todos los recién nacidos, pero sí en aquellos con una exploración física anómala o con más de tres factores de riesgo: antecedente familiar, sexo femenino, primer parto, presentación de nalgas o deformidades posturales asociadas (tortícolis, *metatarsus adductus* o pies talos).

8. DIAGNÓSTICO DIFERENCIAL

El diagnóstico de la DDC en el recién nacido es siempre clínico. El diagnóstico por la imagen mediante ecografía sirve para confirmar la sospecha diagnóstica. Con un examen neonatal correcto pueden detectarse la gran mayoría de casos de DDC. Siempre debe recalcarse la trascendencia de un diagnóstico precoz para obtener un pronóstico más satisfactorio. Los pacientes con factores de riesgo mayores deben ser evaluados meticulosamente por exploración clínica y por examen ecográfico a fin de descubrir las formas menos severas de DDC.

Sin estas precauciones la DDC puede pasar desapercibida hasta que el niño inicie la marcha y presentará, entonces, una cojera manifiesta. Aun así, en algunos casos con afectación bilateral el diagnóstico puede retardarse por años, al no valorar competentemente una alteración simétrica de la marcha.

Las formas leves de DDC con displasia acetabular no perceptible por clínica durante la infancia pueden ponerse de manifiesto en el adulto joven con una gran actividad física o posteriormente por la sintomatología de la coxartrosis.

El diagnóstico diferencial de la DDC debe establecerse con otras alteraciones congénitas de la cadera, como son la *coxa vara*, la deficiencia focal proximal del fémur y las displasias óseas; sin embargo, tanto la clínica como los métodos de diagnóstico por la imagen revelan las características específicas de estas entidades. Los procesos neonatales como la artritis séptica y los traumatismos obstétricos no suelen presentar dificultades diagnósticas. En los procesos neurológicos, como parálisis cerebral espástica y mielomeningocele, la luxación puede presentarse de forma congénita o como una complicación evolutiva.

9. PRONÓSTICO

El diagnóstico precoz de DDC constituye el factor fundamental para obtener una evolución satisfactoria, es decir, para obtener el desarrollo de una cadera de características

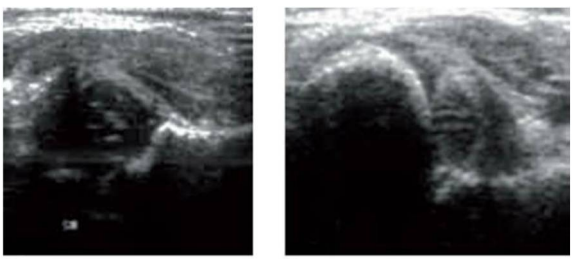

FIGURA 25.4
Aspecto ecográfico de una displasia del desarrollo de la cadera. **A.** Cadera normal. **B.** Cadera luxada.

© Elsevier. Fotocopiar sin autorización es un delito.

normales. Cualquier retardo en el diagnóstico puede comprometer el futuro de la articulación y provocar su evolución hacia una artrosis precoz. Todos los recién nacidos deber ser explorados meticulosamente de sus caderas durante el primer examen posnatal general, antes del alta clínica y en los controles pediátricos habituales. Cuando el diagnóstico y el tratamiento se realizan durante los primeros 3 meses de vida, la evolución suele ser muy buena y el niño desarrolla una cadera normal sin deformidades residuales ni secuelas. Contrariamente, cuanto más tarde se detecta y se trata la luxación, más difícil es el tratamiento y peores son los resultados finales. Si persiste la luxación, la cojera será permanente. Si la cabeza del fémur sufre una necrosis avascular, la rigidez y la pérdida de movilidad provocarán una cojera severa.

10. TRATAMIENTO

El primer objetivo del tratamiento de la luxación congénita de la cadera es reducir la luxación, y el segundo, mantener una reducción concéntrica, estable y sin deformidades residuales, evitando en lo posible las complicaciones del tratamiento y sus secuelas. Algunos niños presentan solo una inestabilidad transitoria de la cadera, con signo de Barlow positivo durante las primeras semanas de vida, y la inestabilidad desaparece en el 80% de los casos de forma espontánea durante las primeras 8 semanas. La conducta que debe seguirse ante estos pacientes varía de un centro a otro: mientras unos consideran realizar solo la observación y los controles ecográficos periódicos, otros prefieren instaurar una pauta de tratamiento ortésico en todos los casos. Los pretendidos tratamientos preventivos a base de un doble o triple pañal no parecen seguir teniendo ninguna justificación hoy en día.

10.1. Tratamiento durante los primeros 6 meses de edad

Todos los neonatos que presentan una luxación evidente, con exploración física y ecográfica positiva, así como los pacientes con una persistencia de la inestabilidad de la cadera más allá de las primeras 3 semanas de vida precisan tratamiento ortésico, manteniendo la cadera en abducción y flexión. En la actualidad el arnés de Pavlik y la férula de Tubingen son las ortesis dinámicas más empleadas. Ambas mantienen las extremidades en abducción y flexión permitiendo cierto grado de movilidad de la cadera, lo cual facilita la reducción espontánea de la luxación. Un tratamiento ortésico correcto logra durante las primeras 3 semanas una alta tasa de resultados satisfactorios, superior al 85% de los casos. Si la ecografía de control a las 3 semanas muestra una correcta reducción, este será el tratamiento definitivo y en general se prolongará su empleo durante 12 semanas después de haber obtenido la reducción y la estabilización de la articulación. Cuando el tratamiento se instaura a partir de los 6 meses de edad, el tratamiento ortésico con arnés de Pavlik o férulas de Tubingen tiene una alta tasa de fracasos, superior al 50%, por lo que no es aconsejable su utilización en estas edades. Tampoco está indicado en pacientes con luxación neuromuscular, como el mielomeningocele, o con hipotonía generalizada severa. El tratamiento ortésico puede presentar como complicaciones una neuropatía por compresión del nervio femoral, una parálisis del plexo braquial por unos tirantes excesivamente tensos y una necrosis avascular por una abducción forzada.

Cuando la ecografía realizada a las 3 semanas de iniciar el tratamiento ortésico muestre la persistencia de la luxación o de la inestabilidad, deberemos cambiar la estrategia de tratamiento y realizar una reducción cerrada. La reducción cerrada se lleva a cabo por manipulación de la cadera bajo anestesia general. Los gestos que conviene realizar deben ser suaves y son los mismos que ejecutamos durante la maniobra de Ortolani. Seguidamente se inmoviliza la cadera con un vendaje de yeso pelvipédico, conservando la posición de reducción en abducción y con una flexión de unos 100°, pero debemos insistir en que la abducción no debe ser nunca forzada ni completa; de lo contrario el riesgo de provocar una necrosis avascular de la cabeza femoral será muy elevado. El control posreducción y de la inmovilización mediante RM permite comprobar morfológicamente la reducción concéntrica y sin interposición de partes blandas y funcionalmente la correcta irrigación de la cabeza femoral. El vendaje de yeso pelvipédico se mantiene durante 3 meses, pero dado el crecimiento del niño se precisará un cambio de yeso a las 6 semanas. Al retirar el yeso conviene mantener temporalmente las caderas en abducción mediante una férula dinámica de tipo Lörrach, lo cual estimula la remodelación del acetábulo.

10.2. Tratamiento entre los 6 y los 18 meses de edad

A partir de los 4-6 meses de edad, el tratamiento ortésico no será efectivo y deberemos seguir una pauta de reducción cerrada bajo anestesia general. El uso de un período de tracción percutánea al cenit durante 1-2 semanas es un tema controvertido en la actualidad, dado que no existe evidencia de sus ventajas. Si esta pauta de tratamiento no es satisfactoria o si el diagnóstico por la imagen muestra una irreductibilidad de la articulación, deberá sustituirse la estrategia terapéutica y realizarse una reducción abierta. A esta edad el procedimiento quirúrgico consiste en llevar a cabo una capsulotomía que nos permita resecar los obstáculos que impiden la reducción (pulvinar, ligamento redondo), seccionar el ligamento transverso y reponer o seccionar radialmente el rodete cotiloideo. Si se obtiene una reducción concéntrica y estable de la cadera, realizaremos una plicatura capsular y una inmovilización con yeso pelvipédico, para mantenerla correctamente. Será preciso realizar un control por RM para completar la valoración morfológica y la reducción de la cabeza femoral. En los casos en que no logremos una reducción estable deberemos asociar gestos óseos, como describimos posteriormente.

10.3. Tratamiento después de los 18 meses de edad

Cuando el paciente deambula o a partir de los 18 meses de edad, es poco probable conseguir la reducción y la estabilización por métodos cerrados, dados los notables cambios adaptativos de la articulación, por lo que es preciso realizar una reducción abierta o quirúrgica. Cuanto

mayor sea el niño, más probable será la necesidad de asociar una corrección ósea mediante osteotomía varizante, de acortamiento y desrotativa en el fémur y una osteotomía de tipo Salter o Pemberton en la pelvis que permita mejorar la cobertura y la estabilidad de la cadera. La reducción abierta precisa una serie de gestos quirúrgicos a nivel de las partes blandas para vencer los obstáculos que impiden la reducción: extirpar la grasa del pulvinar, el ligamento redondo, seccionar el ligamento transverso y realizar cortes radiales en el rodete cotiloideo invertido o evertido. Finalmente, realizaremos una plicatura de la cápsula que mantenga la reducción. Es necesario inmovilizar el paciente con un vendaje de yeso pelvipédico durante 3 meses a fin de que cicatricen los tejidos blandos y, en particular, la plicatura capsular, a la vez que se estimula la remodelación del acetábulo; se continuará con una ortesis dinámica en abducción.

En las luxaciones congénitas teratológicas que se producen en el contexto de un síndrome polimalformativo, el tratamiento quirúrgico suele ser más complejo y el pronóstico es peor, con una tasa de complicaciones elevada.

En las caderas luxadas del niño muy mayor, los riesgos de sufrir complicaciones severas con el tratamiento quirúrgico superan los pretendidos beneficios del mismo; por esta razón no se aconseja intentar reducir las caderas de los niños mayores de 6 años si tienen una afectación bilateral, dado que funcionalmente puede ser relativamente bien tolerada. En los niños con una luxación unilateral, dado que la cojera y la sintomatología son mucho más manifiestas, se intentará reducir hasta los 11 años.

En la figura 25.5 se resume el proceso de evaluación de la estabilidad de la cadera del recién nacido y las pautas que deben seguirse.

www.medilibros.com

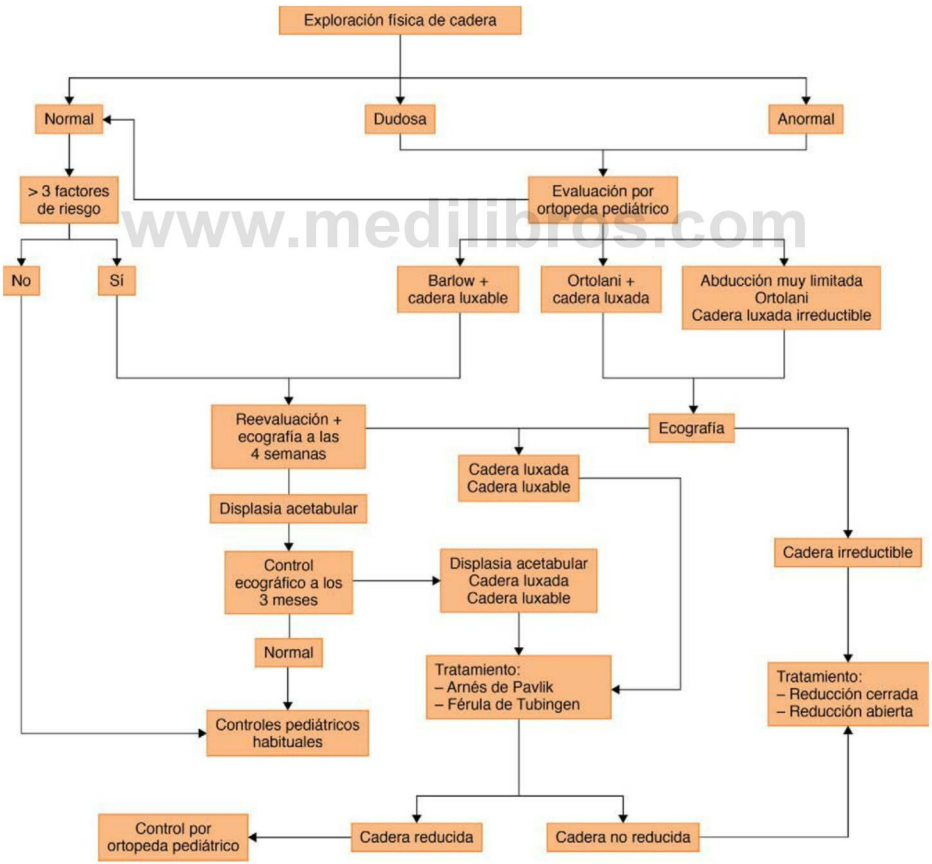

FIGURA 25.5
Proceso de evaluación de la estabilidad de la cadera del recién nacido y pautas que deben seguirse.

© Elsevier. Fotocopiar sin autorización es un delito.

10.4. Complicaciones

Las complicaciones más graves del tratamiento son la rigidez, la reluxación o subluxación y la necrosis avascular. En cuanto a la rigidez, se intentará mejorar con fisioterapia, pero las reluxaciones obligarán a realizar nuevos tratamientos. La necrosis avascular de la cabeza femoral constituye la complicación más frecuente y más temida de la DDC, pero no forma parte de su historia natural, sino que es una complicación yatrogénica de la reducción cerrada o abierta de la cadera. Su causa puede ser una compresión directa de la cabeza femoral inmadura o una lesión de los vasos que irrigan la cabeza femoral; probablemente ambos mecanismos actúen combinadamente al realizar una abducción excesiva.

Las displasias acetabulares residuales precisarán tratamientos quirúrgicos correctores mediante osteotomías pélvicas: en el niño preferentemente se utilizará la de tipo Salter o Pemberton, y en el adolescente y el adulto joven, la osteotomía periacetabular de Ganz.

11. CONCLUSIONES

- Debe entenderse la DDC como un conjunto de patologías que afectan a la cadera del niño en su primera infancia, y cuyo diagnóstico y tratamiento son importantes para evitar la aparición de secuelas en la edad adulta.
- Existen factores etiológicos mecánicos, hormonales y genéticos, asociados al desarrollo de una displasia de cadera, así como factores de riesgo que pueden predisponer a su aparición, aunque la mayoría de niños que presentan displasia de cadera no tendrán ningún factor de riesgo.
- La exploración física es un pilar fundamental del diagnóstico de esta patología, y las maniobras de Barlow y de Ortolani son las más empleadas para el diagnóstico. La ecografía primero y la radiografía a partir del cuarto mes de vida son las pruebas complementarias más utilizadas.
- El tratamiento de una displasia de cadera tiene como objetivo fundamental conseguir una buena congruencia articular para asegurar un correcto desarrollo de la cadera. Se debe tener en cuenta la edad del niño en la elección del tratamiento. La mayor parte de los casos se resuelven con tratamiento ortopédico, pero existen casos que requieren tratamiento quirúrgico.

Lecturas recomendadas

Albiñana J, Morcuende J, Weinstein S. The teardrop in congenital dislocation of the hip diagnosed late. J Bone Joint Surg (Am) 1996; 78-A:1048-55.
Bialik V, Bialik GM, Blazer S, Sujov P, Wiener F, Berant M. Developmental dysplasia of the hip: a new approach to incidence. Pediatrics 1999;103:93-9.
Chapchal G. Indications for the various types of pelvic osteotomy. Clin Orthop 1974;98:111-5.
Daoud A, Saighi-Bououina A. Congenital dislocation of the hip in the older child. J Bone Joint Surg (Am) 1996;78-A:30-40.
Forlin E, Choi IH, Guille J, Bowen R, Gluting J. Prognostic factors in congenital dislocation of the hip treated with closed reduction. J Bone Joint Surg (Am) 1992;74-A:1140-52.
Fujioka F, Terayama K, Sugimoto N, Tanikawa H. Long term results of congenital dislocation of the hip treated with the Pavlik harness. J Pediatr Orthop 1995;15:747-52.
Harcke HT. Imaging in congenital dislocation and dysplasia of the hip. Clin Orthop 1992;281:22-8.
Harris I, Dickens R, Menelaus M. Use of the Pavlik harness for hip displacements. Clin Orthop 1992;281:29-33.
Kernohan WG, Nugent G, Haugh P, Trainor B, Mollan R. Sensitivity of manual palpation in testing the neonatal hip. Clin Orthop 1993;294:211-5.
Lehmann HP, Hinton R, Morello P, Santoli J. Developmental dysplasia of the hip practice guideline: technical report. Committee on Quality Improvement, and Subcommittee on Developmental Dysplasia of the Hip. Pediatrics 2000;105(4):E57.
Poul J, Bajerova J, Sommernitz M, Straka M. Early diagnoses of congenital dislocation of the hip. J Bone Joint Surg (Br) 1992;74-B:695-700.
Salter R. Innominate osteotomy in the treatment of congenital dislocation and subluxation of the hip. J Bone Joint Surg 1961;43-B:518-39.
Stanton R, Capecci R. Computed tomography for early evaluation of developmental dysplasia of the hip. J Pediatr Orthop 1992;12: 727-30.

AUTOEVALUACIÓN

1. El concepto de displasia del desarrollo de la cadera (DDC) es adecuado para referirnos, ¿a cuál de las siguientes situaciones?
- **a.** Recién nacido con una displasia acetabular.
- **b.** Recién nacido que presenta maniobra de Barlow positiva.
- **c.** Niño de 3 meses que presenta la cadera luxada.
- **d.** Neonato de 3 semanas de vida con la cadera subluxada.
- **e.** Todas las anteriores describen un cuadro de DDC.

Respuesta correcta: e.

Respuesta razonada: El término «displasia del desarrollo de la cadera» engloba varias patologías, por lo que no debe asociar exclusivamente a una luxación de cadera, como hacía referencia el término empleado anteriormente, «luxación congénita de cadera».

2. Derivan a su consulta a un niño de 1 mes de vida para el estudio de una posible displasia de cadera. La maniobra de Ortolani es positiva. El siguiente paso diagnóstico será:
- **a.** Solicitar una radiografía simple de las caderas.
- **b.** Solicitar una ecografía de ambas caderas y una radiografía simple de la cadera afecta.
- **c.** No solicitar ninguna prueba. El diagnóstico de esta patología es exclusivamente clínico.
- **d.** Solicitar una ecografía de ambas caderas.
- **e.** Esperar a los 4 meses para hacer una radiografía de las caderas.

Respuesta correcta: d.

Respuesta razonada: El diagnóstico clínico de una displasia de cadera debe complementarse con una prueba de imagen. La ecografía es la prueba de elección hasta los 4 meses de edad, momento en que se comienza a formar el núcleo de osificación de la cabeza femoral y sería útil una radiografía simple.

3. ¿Cuál de los siguientes no es un factor de riesgo de desarrollar una displasia de cadera?
- **a.** Antecedentes familiares.
- **b.** Sexo femenino.
- **c.** Presentación de nalgas verdaderas.
- **d.** Polihidramnios.
- **e.** Deformidades posturales.

Respuesta correcta: d.

Respuesta razonada: El oligohidramnios, no el polihidramnios, es considerado un factor de riesgo, quizás asociado a alteraciones posturales debido a que el feto tiene reducido su espacio.

4. En cuanto al tratamiento de la DDC:
- **a.** El objetivo es evitar la aparición de complicaciones futuras.
- **b.** La opción quirúrgica debe reservarse para niños mayores de 8 años.
- **c.** El arnés de Pavlik, aun correctamente utilizado, consigue muy pocos resultados satisfactorios.
- **d.** Los yesos pelvipédicos ya no se emplean nunca en el tratamiento de una displasia de cadera.
- **e.** Ninguna de las anteriores es correcta.

Respuesta correcta: a.

Respuesta razonada: El diagnóstico precoz de DDC constituye el factor fundamental para obtener una evolución satisfactoria, es decir, para obtener el desarrollo de una cadera de características normales. Cualquier retardo en el diagnóstico puede comprometer el futuro de la articulación y provocar su evolución hacia una artrosis precoz.

www.medilibros.com

© Elsevier. Fotocopiar sin autorización es un delito.

CAPÍTULO 26

Patología de la cadera en crecimiento (II): enfermedad de Perthes, sinovitis transitoria de la cadera y epifisiólisis de la cabeza femoral

Joan Nardi Vilardaga

www.medilibros.com

ÍNDICE DEL CAPÍTULO

1. **Enfermedad de Perthes** **280**
   - 1.1. Introducción 280
   - 1.2. Etiología 280
   - 1.3. Patogenia 280
   - 1.4. Clínica 281
   - 1.5. Diagnóstico por la imagen 281
   - 1.6. Diagnóstico diferencial 283
   - 1.7. Pronóstico 283
   - 1.8. Tratamiento 283
2. **Sinovitis transitoria de la cadera** **284**
   - 2.1. Introducción 284
   - 2.2. Etiopatogenia 284
   - 2.3. Clínica 284
   - 2.4. Diagnóstico por la imagen 285
   - 2.5. Diagnóstico diferencial 285
   - 2.6. Pronóstico 285
   - 2.7. Tratamiento 285
3. **Epifisiólisis de la cabeza femoral** **285**
   - 3.1. Introducción 285
   - 3.2. Etiología 286
   - 3.3. Patogenia 286
   - 3.4. Clínica 286
   - 3.5. Diagnóstico por la imagen 287
   - 3.6. Diagnóstico diferencial 287
   - 3.7. Pronóstico 287
   - 3.8. Tratamiento 287
4. **Conclusiones** **288**

OBJETIVOS DEL CAPÍTULO

- Entender qué es la enfermedad de Perthes y cuáles son las distintas fases de la enfermedad, y saber identificar los factores de riesgo, clínicos y radiológicos, en los pacientes diagnosticados de enfermedad de Perthes.
- Introducir las opciones de tratamiento disponibles en la enfermedad de Perthes, en función del riesgo de desarrollar secuelas en el futuro.
- Reconocer la sinovitis transitoria de la cadera como un diagnóstico de exclusión, que no debe confundirse con patologías graves que pueden acarrear secuelas.
- Conocer el concepto de epifisiólisis de la cabeza femoral, así como la importancia de un diagnóstico precoz y de instaurar un tratamiento lo antes posible para evitar su progresión y disminuir el riesgo de secuelas.

© 2015. Elsevier España, S.L.U. Reservados todos los derechos

1. ENFERMEDAD DE PERTHES

1.1. Introducción

La enfermedad de Perthes es una afección de la cadera propia de la infancia de causa desconocida en la cual se produce una interrupción temporal de la irrigación sanguínea de la cabeza femoral en desarrollo, lo que causa una necrosis y un colapso de su estructura ósea que promueven, seguidamente, de un modo espontáneo, la revascularización y la regeneración ósea del área necrótica.

La enfermedad presenta cursos clínicos muy variables: algunos pacientes evolucionan sin que la enfermedad deje ninguna deformidad residual, mientras que en otros casos se desarrolla una gran pérdida de la esfericidad de la cabeza femoral que progresará hacia una artrosis precoz. Esta gran variabilidad ha dificultado el conocimiento de este proceso y los estudios sobre la eficacia de los diferentes tratamientos propuestos. Las secuelas de la enfermedad de Perthes pueden tener una gran trascendencia en la articulación de la cadera del adulto; por ello el objetivo del tratamiento en el niño debe ser minimizar la deformidad residual para disminuir el riesgo de cambios degenerativos de esta articulación.

SINÓNIMOS

Osteocondritis *deformans* juvenil, enfermedad de Legg-Calvé-Perthes, *coxa* plana.

RECUERDO HISTÓRICO

Esta afección fue descrita independientemente y casi simultáneamente en el año 1910 por Arthur T. Legg en Boston, Jacques Calvé y Paul Sourdat en Berck sur Mer y Georg Perthes en Tubingen.

EPIDEMIOLOGÍA

La enfermedad de Perthes se presenta en niños de entre 2 y 14 años de edad, si bien la mayoría de los casos se encuentran entre los 4 y los 8 años. Es cuatro veces más habitual en niños que en niñas. En casi el 15% de los casos ambas caderas resultan afectadas, pero siempre de forma asincrónica; una cadera precede a la opuesta por varios meses o incluso años, al contrario de lo que ocurre con otros procesos sistémicos con afectación de la cadera, en que la presentación bilateral suele ser simétrica.

1.2. Etiología

La etiología de la enfermedad de Perthes continúa siendo desconocida. La causa por la cual se interrumpe el aporte sanguíneo a la cabeza femoral es muy debatida y son múltiples las hipótesis propuestas y las causas potenciales consideradas:

- **El «niño susceptible».** Hall et al. han descrito que la enfermedad se da preferentemente en el llamado «niño susceptible»: niños varones de entre 4 y 9 años de edad, de baja estatura y con desproporción de los segmentos distales, con una edad ósea retardada y con una incidencia elevada de hernia inguinal y de anomalías renales obstructivas.
- **Teoría vascular.** Los vasos sanguíneos que irrigan la cabeza femoral tienen un curso intraarticular que hace que la epífisis proximal del fémur sea más vulnerable en los niños al no poseer una circulación intraósea entre el cuello y la cabeza. La oclusión de estos vasos sanguíneos provocará una isquemia, pero los estudios histológicos muestran que los cambios morfológicos característicos de la enfermedad de Perthes solo se producen después de al menos dos infartos óseos secuenciales.
- **Trastorno de la coagulación.** Glueck et al. describieron en sus pacientes déficits de proteína C y S y elevación de la lipoproteína A, lo que sugiere que la trombofilia podría constituir un factor etiológico fundamental. Sin embargo, se han sucedido múltiples estudios que no han sido capaces de dilucidar el papel que los trastornos de la coagulación desempeñan en la etiopatogenia de la enfermedad de Perthes.
- **Microtraumatismo.** Los microtraumatismos de repetición sobre una cabeza femoral inmadura con esponjosa frágil podrían explicar el colapso epifisario. Esta hipótesis se ve avalada por el hecho de que la enfermedad es más común en niños hiperactivos.
- **Hiperactividad.** Los niños que desarrollan enfermedad de Perthes suelen ser físicamente muy activos; incluso un elevado porcentaje de ellos padecen síntomas de hiperactividad y trastorno de atención (Loder et al.), pero, aunque esta relación parece real, desconocemos cuál sería el mecanismo causal de la enfermedad.
- **Sinovitis.** La relación entre la sinovitis transitoria (coxitis *fugax)* de la cadera y la enfermedad de Perthes ha sido un tema muy debatido. Mientras para algunos autores el incremento de la presión intracapsular que se asocia a la sinovitis podría ser desencadenar la osteonecrosis epifisaria, otros consideran que la sinovitis es solo la manifestación inicial de la enfermedad. Ningún estudio ha establecido una estrecha relación causa-efecto entre la sinovitis transitoria de la cadera y la enfermedad de Perthes.

1.3. Patogenia

La enfermedad de Perthes es un proceso lento. Los primeros síntomas no se presentan hasta después de varios meses de producirse la lesión inicial. Desde que sucede la isquemia ósea hasta que se reabsorbe todo el tejido óseo necrótico transcurren entre 1 y 2 años y aún deberán pasar de 1 a 3 años más para que la regeneración y la remodelación ósea completa de la cabeza femoral finalicen.

La isquemia perturba la función de los cartílagos de crecimiento de la cabeza femoral, lo que provoca una alteración del crecimiento que puede producir una *coxa magna*, al persistir el crecimiento del cartílago articular, pero también una *coxa breva* al afectarse directamente la fisis proximal del fémur. Como hemos comentado, los infartos que se producen en la epífisis son recurrentes y de una extensión variable; la debilidad estructural provocará, entonces, una fractura subcondral y un colapso de la porción anterior de la epífisis.

El proceso de reparación comienza inmediatamente después de producirse la necrosis ósea; mientras se inicia la reabsorción del hueso necrótico comienzan la neovascularización de la cabeza femoral y la regeneración ósea. La fragilidad estructural y la gravedad del colapso dependerán en gran medida de la extensión del área lesionada. El efecto

global de todos estos cambios es una alteración de la morfología de la cabeza femoral, que se transformará y pasará de tener una forma esférica a una oval, lo que podrá distorsionar gravemente la congruencia articular de la cadera.

1.4. Clínica

La enfermedad de Perthes suele manifestarse de un modo insidioso y progresivo, sin que se asocie ninguna sintomatología general. La presentación clínica más habitual es una discreta cojera no dolorosa, que a menudo pasa inadvertida. En otros casos el cuadro se inicia con dolor, bien como una cadera dolorosa, bien como una cojera dolorosa. El dolor suele localizarse en la ingle, pero en una cuarta parte de los pacientes el dolor irradia hacia la cara anterior del muslo o de la rodilla. Por ello, no debe olvidarse nunca explorar la cadera en todo niño que acuda a consulta con dolor en la cara anterior de la rodilla o del muslo. El dolor puede incrementarse o presentarse con las actividades físicas y suele ceder con el reposo. Debido a la baja intensidad y especificidad de la sintomatología, los padres no suelen solicitar atención médica hasta varias semanas después de iniciarse el cuadro clínico.

EXPLORACIÓN FÍSICA

La cojera puede ser antiálgica, con una disminución de la fase de apoyo, o una cojera de Trendelenburg, por una inhibición refleja de los músculos abductores de la cadera. La atrofia muscular del músculo cuádriceps se observa cuando han transcurrido varias semanas desde el inicio del cuadro clínico y en función de la severidad del mismo.

La exploración de la movilidad de la cadera muestra la limitación de la rotación interna y de la abducción de la cadera. En la fase de sinovitis la maniobra combinada de flexión y rotación interna de la cadera provoca un dolor intenso.

A medio plazo puede observarse una dismetría aparente de las extremidades inferiores, bien por una contractura de los aductores, bien por el colapso de la epífisis femoral.

Catterall describió una serie de signos clínicos de «cabeza de riesgo» cuya presencia denotan mal pronóstico:

- Pérdida progresiva de la movilidad.
- Contractura en aducción.
- Flexión con la aducción.
- Paciente obeso.

1.5. Diagnóstico por la imagen

El diagnóstico de la enfermedad de Perthes sigue basándose en la radiología convencional, con imágenes en dos proyecciones: anteroposterior y axial. Las radiografías simples permiten no solo establecer el diagnóstico sino también determinar la clasificación, evaluar el pronóstico y el resultado final, y establecer el manejo terapéutico (fig. 26.1).

www.medilibros.com



FIGURA 26.1
Fases cronológicas de la enfermedad de Perthes. **A.** Inicial. **B.** Condensación. **C.** Fragmentación. **D.** Reosificación. **E.** Curación.

© Elsevier. Fotocopiar sin autorización es un delito.

Las primeras manifestaciones radiológicas son visibles entre las 4 y las 6 semanas del inicio del proceso. Los signos radiológicos más precoces son el ensanchamiento del espacio articular de la cadera, la disminución del tamaño, el aumento de la densidad del núcleo de osificación de la cabeza femoral y el ensanchamiento del cuello femoral. Una fractura subcondral *(crescent sign)* puede observarse solo durante este período inicial, habitualmente en la proyección axial, y constituye para algunos el verdadero comienzo de la enfermedad.

Catterall describió una serie de signos radiológicos de «cabeza de riesgo» cuya presencia denotan mal pronóstico:

- Signo de Gage (radiotransparencia lateral en la epífisis).
- Calcificación lateral de la epífisis.
- Reacción metafisaria difusa.
- Subluxación.
- Horizontalización de la fisis.

La ecografía de la cadera es útil para la detección del derrame articular característico de las sinovitis de la cadera; en la enfermedad de Perthes puede observarse en la fase de sinovitis inicial o en las recidivas durante el proceso.

La gammagrafía ósea y la resonancia magnética permiten detectar la enfermedad en sus fases iniciales; sin embargo, debe recordarse que ni un diagnóstico precoz ni la instauración de un tratamiento temprano tienen consecuencias directas en el curso de la enfermedad.

La artrografía dinámica ha sido recomendada para valorar la continencia de la cabeza femoral en el acetábulo, lo cual puede repercutir en la estrategia terapéutica aconsejada. La artrografía dinámica puede mostrar:

- Cadera contenida.
- Cadera contenible.
- Cadera incontenible con movimiento inestable (cadera en bisagra).

CLASIFICACIONES RADIOLÓGICAS

La primera clasificación radiológica se debe a Waldenström, quien distinguió una serie de fases cronológicas en el curso de la enfermedad: inicial, condensación, fragmentación-reparación y curación.

Catterall propuso una clasificación en cuatro grados de la enfermedad basada en la extensión de la lesión en la cabeza femoral. La clasificación de Catterall se suplementaba con los signos de «cabeza de riesgo» que hemos indicado. La desventaja de la clasificación de Catterall es que existe una gran variabilidad de criterios entre diferentes observadores.

En la actualidad la clasificación radiológica de referencia para la enfermedad de Perthes es la denominada «del pilar lateral», descrita por Herring, que viene determinada por la altura de la porción lateral de la cabeza femoral vista en la radiografía anteroposterior durante la fase de fragmentación. El tipo A conserva la altura completa, el grupo B mantiene hasta el 50% de la altura y el grupo C incluye los casos con más de un 50% de colapso (fig. 26.2). Recientemente Herring ha introducido un grupo intermedio «B/C» con una pérdida de altura justo del 50%. Comparada con las demás clasificaciones propuesta, la del pilar lateral muestra una buena fiabilidad interobservador.

En los cuadros 26.1 y 26.2 se recuerdan los signos clínicos y radiológicos de mal pronóstico en la enfermedad de Perthes.

www.medilibros.com

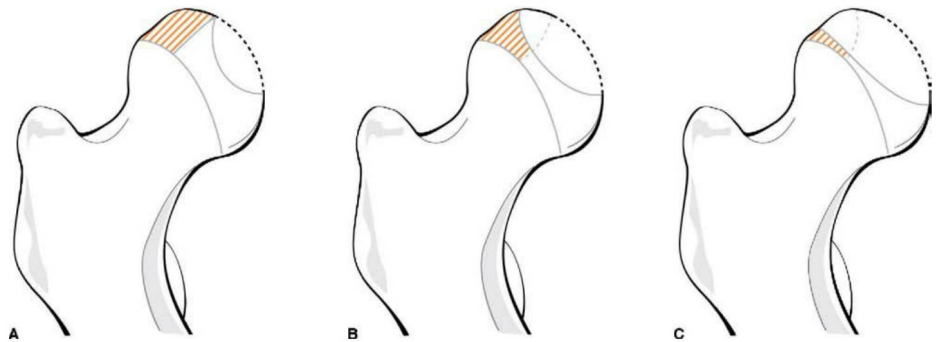

FIGURA 26.2
Clasificación del pilar lateral de Herring: 1) tipo A: altura completa del pilar lateral del 100%; 2) tipo B: colapso del pilar lateral de hasta el 50% de su altura original, y 3) tipo C: colapso del pilar lateral mayor del 50%.

Cuadro 26.1 SIGNOS CLÍNICOS DE MAL PRONÓSTICO DE LA ENFERMEDAD DE PERTHES

- Pérdida progresiva de la movilidad articular.
- Contractura en aducción de la cadera.
- Flexión espontánea de la cadera al realizar aducción pasiva de la misma.
- Paciente obeso.

Cuadro 26.2 SIGNOS RADIOLÓGICOS DE MAL PRONÓSTICO EN LA ENFERMEDAD DE PERTHES

- Signo de Gage (radiotransparencia lateral en la epífisis).
- Calcificación lateral de la epífisis.
- Reacción metafisaria difusa.
- Subluxación.
- Horizontalización de la fisis.

1.6. Diagnóstico diferencial

Desde el punto de vista clínico, el diagnóstico diferencial de la enfermedad de Perthes incluye aquellos procesos del niño que cursan con cojera o con una cadera dolorosa y entre ellos destaca por su frecuencia la sinovitis transitoria de la cadera, pero no deben olvidarse los procesos infecciosos, inflamatorios o tumorales que afectan a la cadera infantil.

Cuando la presentación es bilateral, deben descartarse la displasia epifisaria múltiple y la displasia de Meyer. El hipotiroidismo también puede producir cambios radiológicos similares. La enfermedad de Gaucher puede presentar una osteonecrosis de ambas cabezas femorales de apariencia similar a la enfermedad de Perthes. Conviene recordar que cuando la enfermedad de Perthes es bilateral se presenta de forma asincrónica en ambos lados, al revés de lo que ocurre con el resto de los procesos sistémicos mencionados.

La denominada «displasia de Meyer» es una entidad de la cadera que se caracteriza por presentar una osificación irregular de la cabeza femoral. A menudo es considerada una variante de la normalidad en la osificación de la epífisis proximal del fémur. La displasia de Meyer es un proceso benigno que no deja secuelas, aunque algunas veces la cabeza femoral puede presentar, al final del crecimiento, una discreta asimetría en su forma.

1.7. Pronóstico

La mayoría de los pacientes que sufren la enfermedad de Perthes (cerca del 60%) evolucionan satisfactoriamente aun sin ningún tipo de tratamiento, por lo que conviene identificar al resto de los pacientes con un pronóstico menos favorable. La edad es uno de los factores más importantes en relación con el pronóstico: cuanto menor es el niño, mejor es el resultado final, y cuanto más tardío, en especial si el niño es mayor de 8 años, peor es la evolución. Esto es válido tanto para la edad cronológica como por la esquelética. Sin embargo, probablemente más importante que la edad de inicio de la enfermedad sea la edad del paciente durante la fase de reosificación y remodelación ósea, dado que algunos pacientes se curan más rápidamente que otros. Entre los factores clínicos desfavorables destacan el sexo femenino, el sobrepeso y la limitación severa de la movilidad, en particular de la abducción. Desde un punto de vista radiológico, los factores más desfavorables son la extensión de la lesión y la incongruencia articular entre la cabeza femoral y el acetábulo, además de los signos radiológicos de Catterall antes indicados.

Para poder evaluar el resultado final y ayudar a conocer el pronóstico a largo plazo, Stulberg et al. propusieron una nueva clasificación en función de la esfericidad y de la congruencia articular, que es muy útil y se detalla en la tabla 26.1.

Mientras una congruencia esférica no evoluciona hacia a la artrosis a largo plazo, la congruencia no esférica sí lo hace, aunque de un modo leve o moderado. Por el contrario, una incongruencia no esférica, característica de los pacientes de inicio tardío, evoluciona hacia una artrosis severa precoz en poco tiempo.

www.elsevierlibros.com

1.8. Tratamiento

El objetivo del tratamiento de la enfermedad de Perthes es prevenir la deformidad de la cabeza femoral y con ello la incongruencia articular con el fin de poder evitar la rigidez, el dolor y la degeneración artrósica de la cadera.

Las posibilidades terapéuticas recomendadas en la actualidad son:

- Abstención terapéutica.
- Tratamiento sintomático.
- Tratamiento de la movilidad articular.
- Tratamiento ortésico.
- Tratamiento quirúrgico.

Durante la fase inicial de sinovitis de la cadera es aconsejable instaurar un tratamiento sintomático con analgésicos, antiinflamatorios y reposo relativo. En algunos pacientes con una gran pérdida de la movilidad de la cadera puede ser aconsejable realizar una inmovilización temporal con yesos en abducción de la cadera (yesos de Petrie) o incluso el ingreso hospitalario para iniciar un tratamiento con tracción transcutánea que permita reducir la contractura

TABLA 26.1 Clasificación de Stulberg del aspecto radiográfico al final de la enfermedad de Perthes

Stulberg I	Cabeza femoral sustancialmente normal	Congruencia esférica
Stulberg II	Cabeza esférica pero grande; *coxa magna*	
Stulberg III	Cabeza ovalada congruente con el acetábulo	Congruencia no esférica
Stulberg IV	Cabeza aplanada pero adaptada al acetábulo	
Stulberg V	Cabeza plana no adaptada al acetábulo esférico	Incongruencia no esférica

© Elsevier. Fotocopiar sin autorización es un delito.

de los músculos aductores y recuperar la movilidad de la cadera.

En los últimos decenios el tratamiento de la enfermedad de Perthes ha estado influido por el concepto de **continencia.** La idea de la continencia se basa en que si durante la fase de la regeneración ósea de la cabeza femoral, cuando esta tiene propiedades plásticas, se mantiene dentro un acetábulo esférico, la remodelación de la cabeza también será esférica. Esto ha llevado a desarrollar el concepto de **continencia dinámica,** que se refiere a que es necesario el movimiento articular para garantizar que toda la superficie articular de la epífisis femoral pueda ser cubierta por el acetábulo en un momento u otro. La abducción de la cadera favorece la mejoría de la cobertura de la cabeza femoral y, por tanto, su continencia.

El objetivo de los tratamientos quirúrgicos propuesto hoy en día tiene como finalidad mejorar la cobertura de la cabeza femoral afectada siguiendo el concepto de continencia dinámica. Recientemente dos estudios con un buen nivel de evidencia científica han demostrado que en algunos pacientes el tratamiento quirúrgico modifica de una manera favorable el curso de la enfermedad de Perthes. Las opciones quirúrgicas consideradas actualmente son la osteotomía varizante del fémur, la osteotomía pélvica de Salter y la tectoplastia. Algunas intervenciones quirúrgicas están indicadas solo para las secuelas o deformidades permanentes: la transferencia del trocánter mayor para algunas situaciones de cuello corto y la osteotomía valguizante para las situaciones de cadera en bisagra.

Con el estado de conocimiento actual y a la luz de los últimos estudios publicados podemos indicar que los pacientes del **grupo A** de Herring, dado que tienen un pronóstico excelente, no precisan **ningún tipo de tratamiento** y que los pacientes del **grupo B menores de 8 años** que tienen un pronóstico favorable tan solo necesitan un **tratamiento sintomático.** Los pacientes del **grupo B mayores de 8 años** y los de los **grupos B/C y C** se pueden beneficiar claramente de diversos **tratamientos quirúrgicos.** Nosotros aconsejamos la osteotomía varizante para los pacientes menores de 8 años, que poseen una mayor capacidad de remodelación ósea, y la tectoplastia para los mayores de 8 años.

2. SINOVITIS TRANSITORIA DE LA CADERA

2.1. Introducción

Los niños llegan a menudo al servicio de urgencias o a la consulta cojeando y quejándose de dolor en la ingle o en la cara anterior del muslo o de la rodilla, sin referir un claro antecedente traumático inmediato. Otras veces acuden a consulta porque, al levantarse por la mañana, rehúsan la deambulación, aun sin referir un claro dolor. El médico que valora a un niño con estos síntomas puede estar tentado, tras una rápida valoración, de diagnosticar, sin más, una **sinovitis transitoria de la cadera.** Sin embargo, este diagnóstico, si bien es el más frecuente y, por consiguiente, el más probable, es un **diagnóstico de exclusión** que solo debe realizarse tras descartar otras posibles causas de cadera dolorosa en el niño. Ante un niño que presenta una cojera dolorosa debemos intentar, en primer lugar, localizar el origen de la alteración (cadera, rodilla, pie, etc.) y, en segundo lugar, determinar la naturaleza del proceso (traumático, inflamatorio, infeccioso, tumoral, etc.).

La sinovitis transitoria de la cadera es una inflamación de la sinovial con o sin derrame articular que se produce en niños pequeños asociado a menudo a procesos infecciosos virales de las vías respiratorias altas o del tubo digestivo. El proceso es transitorio y desaparece después de unos pocos días. En realidad, la sinovitis transitoria de la cadera es más un síntoma que propiamente una enfermedad específica.

SINÓNIMOS

Coxitis *fugax,* cadera irritable, sinovitis tóxica, en inglés *phantom hip disease* u *observation hip* y en francés *rhume de hanche.*

EPIDEMIOLOGÍA

Los niños son tres o cuatro veces más propensos que las niñas a presentar la enfermedad, y el grupo más afectado es el de los niños de entre 3 y 6 años, pero puede afectar a cualquiera entre el año de edad y la adolescencia. La presentación inicial es monolateral; si sobreviene la bilateralidad lo hace de forma asincrónica en aproximadamente el 3% de los casos.

El riesgo de recurrencia de un segundo o tercer episodio de sinovitis transitoria es elevado, pero se desconoce su incidencia real, aunque se estima en un tercio de los casos.

2.2. Etiopatogenia

Se desconoce la causa de la sinovitis transitoria de la cadera. Con frecuencia se ha pretendido establecer una relación con un traumatismo previo, pero este solo se revela en el 5% de los casos. La infección viral reciente de las vías respiratorias altas o del tubo digestivo se presenta en aproximadamente el 30% de los pacientes.

2.3. Clínica

Los padres suelen referir que cuando el niño se levantaba por la mañana no quería ponerse de pie ni andar o describía un dolor intenso en la ingle. El día anterior el niño había jugado con normalidad y al acostarse no se quejaba de ninguna molestia. El cuadro típico es, pues, de inicio súbito y está dominado por la negativa a caminar por parte del niño. A veces el dolor puede confundirse con un calambre muscular. Si hay dolor, este puede irradiarse hacia la rodilla o la cara anterior del muslo.

EXPLORACIÓN FÍSICA

El paciente adopta una actitud característica en flexión, rotación externa y abducción de la cadera, que es la posición en que está más relajada la articulación. La exploración de la movilidad de la cadera muestra la limitación de la rotación interna, de la flexión y de la abducción de la cadera. La maniobra combinada de flexión y rotación interna de la cadera provoca un dolor intenso.

2.4. Diagnóstico por la imagen

RADIOGRAFÍA SIMPLE DE CADERA: PROYECCIONES ANTEROPOSTERIOR Y AXIAL

La radiología permite detectar el ensanchamiento del espacio articular, aunque solo se aprecia en los casos con un gran derrame intraarticular, y descartar procesos como la enfermedad de Perthes, la epifisiólisis de la cabeza femoral, la osteomielitis, la displasia acetabular, etc.

ECOGRAFÍA

Puede mostrar la presencia de líquido intraarticular o de una sinovitis Sin embargo, la ecografía no permite distinguir si el líquido visualizado es séptico o no.

RESONANCIA MAGNÉTICA

También es útil para el diagnóstico diferencial de la enfermedad de Perthes en la fase inicial y de la displasia epifisaria, de la osteomielitis, de la epifisiólisis de la cabeza femoral y de procesos inflamatorios articulares o yuxtaarticulares.

GAMMAGRAFÍA ÓSEA

Es igualmente útil para el diagnóstico diferencial de la enfermedad de Perthes, de la osteomielitis y de alteraciones de las partes blandas asociadas a procesos reumatológicos.

2.5. Diagnóstico diferencial

Desde el punto de vista clínico, el diagnóstico diferencial más importante de la sinovitis transitoria de la cadera debe realizarse con la artritis séptica de la cadera. Este diagnóstico no debe ser olvidado bajo ninguna circunstancia, dado que una infección en la articulación de la cadera que persiste por más de 2 o 3 días provocaría lesiones irreversibles. Para distinguir ambos procesos se ha propuesto valorar los parámetros inflamatorios sanguíneos que pueden estar ligeramente elevados en la sinovitis transitoria, como la velocidad de sedimentación globular (VSG), la proteína C reactiva (PCR) y el recuento de leucocitos, pero estos marcadores inflamatorios son más bien predictores de artritis séptica. Se han propuesto cuatro criterios sencillos para conocer las probabilidades de que un paciente concreto presente artritis séptica o sinovitis transitoria. Estos criterios son positivos si el paciente presenta fiebre y no apoya con carga la extremidad afecta, y si la VSG es superior a 40 mm/h, y la leucocitosis, superior a 12.000 leucocitos/ml. Los pacientes con cuatro criterios positivos presentan una probabilidad del 93% de presentar artritis séptica de cadera, mientras que en los que no presentan ningún criterio positivo la probabilidad es de solo el 0,1%.

Otro motivo de preocupación del diagnóstico diferencial de la sinovitis transitoria de la cadera es la enfermedad de Perthes. Esta presenta en la fase inicial una inflamación con las mismas manifestaciones clínicas que la sinovitis transitoria de la cadera, lo que comporta la confusión entre las dos entidades.

El diagnóstico diferencial incluye procesos inflamatorios, como la artritis reumática juvenil, o situaciones que pueden cursar con una sinovitis secundaria, como el osteoma osteoide o la osteomielitis.

2.6. Pronóstico

La mayoría de los pacientes que sufren sinovitis transitoria de la cadera evolucionan satisfactoriamente en pocos días aun sin tratamiento específico. En el pasado, se especuló sobre las posibles complicaciones después de la sinovitis transitoria; sin embargo, no hay pruebas de que exista un mayor riesgo. Una complicación que se describió fue la *coxa magna*, un crecimiento excesivo de la cabeza femoral y la ampliación del cuello femoral, que puede acompañarse de cambios en el acetábulo.

La relación entre sinovitis transitoria de la cadera y enfermedad de Perthes ha sido un tema muy debatido. En realidad, si bien se ha podido comprobar que durante la fase preliminar de una sinovitis transitoria de la cadera la presión intracapsular se halla elevada y que la irrigación de la cabeza femoral puede estar disminuida, ningún estudio ha establecido una estrecha relación causa-efecto entre la sinovitis transitoria de la cadera y la enfermedad de Perthes.

2.7. Tratamiento

El niño siempre mejora después de unos días de reposo y podemos aliviar las molestias con un antiinflamatorio oral. El tratamiento consiste en reposo, descarga de la extremidad y analgésicos cuando sea necesario mediante administración por vía oral de antiinflamatorios no esteroideos. Cuando persisten los síntomas a pesar de la instauración de un tratamiento adecuado deben buscarse otras posibilidades diagnósticas.

3. EPIFISIÓLISIS DE LA CABEZA FEMORAL

3.1. Introducción

La epifisiólisis de la cabeza femoral es una afección de la cadera, predominantemente del adolescente en fase puberal, que se caracteriza por el deslizamiento de la cabeza femoral en relación con el cuello del fémur a nivel de su cartílago de crecimiento. Esta enfermedad se asocia a muchas complicaciones, como rigidez articular, dolor, osteonecrosis de la cabeza femoral y condrólisis, y es una de las causas más frecuentes de coxartrosis precoz en el adulto joven.

Conviene valorar bien la cadera en todo adolescente que acuda a urgencias o consulta por presentar dolor en la cara anterior de la rodilla o del muslo, dado que es muy posible que padezca una epifisiólisis de la cabeza femoral, y un diagnóstico tardío se asocia a un aumento del desplazamiento y a una elevada morbilidad, mientras que una correcta identificación y un tratamiento quirúrgico precoz permiten obtener buenos resultados.

© Elsevier. Fotocopiar sin autorización es un delito.

SINÓNIMOS

Epifisiólisis de la cadera, *coxa vara* del adolescente, deslizamiento de la epífisis de la cabeza femoral *(slipped capital femoral epiphysis)*.

EPIDEMIOLOGÍA

La epifisiólisis de la cabeza femoral afecta a niños y adolescentes hasta la madurez esquelética, momento en que se produce el cierre fisario. El 80% de los casos se presentan durante el brote de crecimiento de la adolescencia, en las chicas habitualmente antes de la menarquia, en torno de los 12 años de edad, y en los chicos un poco más tarde, hacia los 13,5 años. Es tres veces más frecuente en el sexo masculino. En el 20 al 30% de los casos la presentación es bilateral; en la mitad de ellos aparece de forma simultánea, mientras que el resto de los pacientes mostrarán la afectación contralateral durante los siguientes 2 años. Existe un claro predominio del lado izquierdo con una proporción izquierda-derecha de 2:1.

3.2. Etiología

La causa de esta enfermedad es desconocida, si bien sabemos que algunos factores mecánicos y hormonales desempeñan un papel importante en la etiología y que combinados producen una debilidad de la fisis, con el consecuente fallo de la misma y el deslizamiento progresivo de la epífisis.

Entre los **factores mecánicos** se encuentran la constitución física, la obesidad, la retroversión femoral, la verticalización del cartílago de crecimiento, y el adelgazamiento y debilitamiento del anillo pericondral que mantiene estable la fisis.

La epifisiólisis de la cabeza femoral se produce durante la época puberal precisamente cuando el individuo experimenta grandes **cambios hormonales;** así, el efecto de ciertas gonadotropinas sobre los cartílagos de crecimiento podría explicar la pérdida de resistencia de la fisis. Por otra parte, es conocido que **factores constitucionales** asociados a trastornos endocrinos, osteodistrofia renal u otras alteraciones sistémicas también se asocian a una elevada incidencia de epifisiólisis de la cabeza femoral, que sería igualmente explicada por el efecto directo de las hormonas sobre la fisis y por un crecimiento y una mineralización anómalos del cartílago fisario.

3.3. Patogenia

Suele describirse que en este proceso la epífisis proximal femoral se desliza progresivamente hacia abajo, hacia dentro y hacia atrás, en relación con la metáfisis. En realidad, no es la cabeza femoral la que se desplaza, sino que, mientras esta se mantiene en su posición anatómica en el interior del acetábulo, el resto del fémur se desplaza en dirección proximal, ventral y lateral.

3.4. Clínica

Los pacientes, adolescentes en su etapa puberal, suelen acudir a consulta en busca de atención médica por presentar cojera o un dolor continuo o intermitente de duración e intensidad variable, el cual se incrementa con las actividades físicas habituales. Este dolor puede localizarse tanto en la ingle como en el glúteo o bien presentarse como un dolor referido en la cara anterior del muslo o de la rodilla, hechos que no deben olvidarse para no retrasar el diagnóstico.

EXPLORACIÓN FÍSICA

El paciente suele presentar sobrepeso o, por el contrario, es alto y delgado y muestra signos de hipogonadismo. En los casos más crónicos la atrofia del cuádriceps es manifiesta.

La exploración de la marcha pone en evidencia una cojera antiálgica o en Trendelenburg, asociándose una postura de la extremidad inferior en rotación externa. La cojera también puede ser debida a la dismetría de las extremidades.

La articulación adquiere una actitud en rotación externa, flexión y abducción. La movilidad de la cadera muestra cierta rigidez de la flexión y de la aducción. La flexión pasiva de la cadera arrastra un movimiento obligatorio de la extremidad en rotación externa (signo de Drehmann o de Howorth). La maniobra combinada de flexión y rotación interna despierta un dolor intenso.

Los cuadros clínicos agudos muestran un dolor intenso e incapacitante con imposibilidad de realizar movimientos activos o pasivos o de deambular con carga de la extremidad.

EXPLORACIONES COMPLEMENTARIAS

Se recomienda realizar estudios analíticos en aquellos pacientes en que la afección se presenta fuera del intervalo de edad típico, dado que conviene descartar causas primarias como la osteodistrofia renal o ciertas alteraciones endocrinas (hipotiroidismo, panhipopituitarismo, hipogonadismo) u otros procesos sistémicos. En estos pacientes la afectación es casi siempre bilateral.

CLASIFICACIONES CLÍNICAS

Las epifisiólisis de la cabeza del fémur han sido clasificadas tradicionalmente, según criterios de la historia clínica y de la duración de los síntomas, en tres tipos:

1. **Epifisiólisis crónica.** Es la más frecuente, con un cuadro clínico de más de 3 semanas. A pesar de ello el paciente puede continuar caminando, si bien a menudo lo hace con una marcha antiálgica y con una actitud de la extremidad en rotación externa.
2. **Epifisiólisis aguda.** La presentación suele ser repentina, pero, por definición, los síntomas duran menos de 3 semanas. El paciente puede relacionarla con el antecedente de un traumatismo.
3. **Epifisiólisis aguda sobre crónica.** Como su nombre indica, en estos casos existe una clínica previa de molestias de la cadera de más de 3 semanas de evolución, pero se caracteriza por la aparición brusca de un dolor intenso y la incapacidad de apoyar la extremidad.

En los últimos años se ha divulgado una clasificación más sencilla, propuesta por Loder et al., que se basa en la estabilidad de la fisis femoral proximal y en la capacidad

www.medilibros.com

que tiene el paciente de deambular con independencia de la duración del dolor:

- **Epifisiólisis estables:** el paciente es capaz de deambular con carga de la extremidad, con o sin ayuda de muletas.
- **Epifisiólisis inestables:** no permiten una marcha en carga, ni siquiera con muletas.

Esta clasificación ha mostrado una estrecha relación con la evolución de los pacientes: las epifisiólisis inestables tienen un elevado riesgo de osteonecrosis, mientras que en las estables este riesgo es casi nulo.

3.5. Diagnóstico por la imagen

El diagnóstico de la epifisiólisis de la cabeza del fémur se basa en la radiología convencional, con imágenes de ambas caderas en dos proyecciones: anteroposterior y axial o de Lauenstein. Las radiografías simples no solo establecen el diagnóstico, sino que además permiten valorar el grado de desplazamiento y clasificar la deformidad. El deslizamiento es habitualmente posterior y solo puede visualizarse en la proyección axial.

Los signos radiológicos más precoces son el ensanchamiento y la irregularidad del cartílago de crecimiento proximal del fémur. Se describen como signos clásicos: 1) la línea de Klein, que trazada sobre la cortical superior del cuello femoral en la proyección de frente debe interseccionar la cabeza femoral; en la epifisiólisis la cabeza se sitúa por debajo, y 2) el signo de Steel, que aparece en las radiografías de frente de pelvis visualizándose una imagen semilunar de doble densidad radiográfica provocada por el desplazamiento posterior de la cabeza que se sobrepone a la porción medial del cuello.

La tomografía computarizada, mediante las imágenes transversales o en las reconstrucciones en tres dimensiones, puede ser útil para poner de manifiesto leves desplazamientos. La resonancia magnética puede detectar los cambios fisarios, ensanchamiento y edema, no solo antes que la radiología simple sino incluso en la fase de predeslizamiento. No obstante, su utilidad en el paciente asintomático todavía es incierta en la actualidad.

El grado de desplazamiento anatómico se puede evaluar en las radiografías simples mediante dos métodos: en primer lugar, determinando el desplazamiento lineal de la epífisis en relación con la metáfisis y clasificándolo en ligero (< 33%), moderado (33-50%) o severo (> 50%). El segundo método mide en la proyección axial de la cadera el ángulo epifisodiafisario, o ángulo de Southwick; el grado de deslizamiento angular se clasifica en ligero (< 30°), moderado (30-50°) o severo (> 50°).

3.6. Diagnóstico diferencial

Como se ha comentado, el diagnóstico de la epifisiólisis de la cabeza femoral se realiza con la radiografía simple de cadera, que permite visualizar el desplazamiento de la cabeza femoral respecto al cuello (fig. 26.3).

El diagnóstico diferencial debe incluir todas las causas de cadera dolorosa y de cojera del adolescente, incluidos procesos infecciosos, inflamatorios, traumáticos, metabólicos y tumorales.

El diagnóstico completo debe incluir también la evaluación del estado general en busca de algún trastorno endocrino, de una insuficiencia renal o de cualquier proceso sistémico.

3.7. Pronóstico

El factor pronóstico considerado esencial hoy en día es la estabilidad o no de la fisis femoral proximal. Cuando la presentación es estable, el paciente acude deambulando y el pronóstico es bueno (96%), pero si el paciente es incapaz de deambular apoyando la extremidad aun con la ayuda de muletas, la epifisiólisis es inestable y la tasa de osteonecrosis asciende hasta el 50% con un pronóstico malo en el 50% de los casos.

El sobrepeso, el sexo femenino, las edades extremas y la asociación a otros procesos sistémicos son factores clínicos desfavorables que se asocian con un peor pronóstico

La radiología también ofrece ciertos criterios pronósticos, mientras que los desplazamientos ligeros o moderados presentan una baja tasa de complicaciones graves, y los desplazamientos superiores al 50% o con un ángulo epifisometafisario superior a 50°, una alta incidencia de osteonecrosis, incluso con tratamiento quirúrgico precoz.

La epifisiólisis de la cabeza del fémur puede dejar una deformidad residual, en varo y con acortamiento del cuello, que será más notoria cuanto más severo sea el desplazamiento inicial y más joven sea el paciente.

Las dos complicaciones más temidas son la osteonecrosis y la condrólisis, pero son debidas más al tratamiento que al propio proceso.

La deformidad, la rigidez, el dolor, la necrosis avascular y la condrólisis pueden provocar una discapacidad en el adolescente, además de evolucionar precozmente hacia la coxartrosis en el adulto joven.

3.8. Tratamiento

El objetivo del tratamiento es evitar un mayor desplazamiento de la cabeza femoral sobre el cuello femoral. Los principios del tratamiento son la estabilización y la estimulación del cierre fisario (epifisiodesis) con el fin de prevenir una mayor deformidad de la cadera y sus complicaciones. La epifisiólisis evoluciona de forma espontánea hacia el empeoramiento progresivo. Los métodos ortopédicos de inmovilización con yeso no han mostrado su eficacia para frenar o disminuir el grado de desplazamiento. La cirugía es, pues, necesaria para estabilizar la cabeza desplazada y evitar una mayor deformidad.

Una vez confirmado el diagnóstico, el paciente debe ser ingresado en el hospital, dado que precisa una evaluación y un tratamiento quirúrgico relativamente urgentes. Se tratará el dolor y se recomienda el reposo en cama para evitar que aumente el desplazamiento o que se produzca una epifisiólisis aguda sobre crónica.

© Elsevier. Fotocopiar sin autorización es un delito.



www.medilibros.com

FIGURA 26.3
Imágenes radiográficas de una epifisiólisis femoral proximal de la cadera izquierda. *Arriba.* Imagen anteroposterior donde se puede observar la epifisiólisis de la cadera izquierda. *Abajo.* Proyecciones axiales de la cadera derecha (sana) *(izquierda)* y de la cadera izquierda con epifisiólisis de la cabeza femoral *(derecha).*

En la actualidad el **tratamiento aconsejado** en la mayoría de las epifisiólisis de la cabeza femoral consiste en la **fijación *in situ*, sin intentar ninguna maniobra de reducción** por manipulación o tracción. La técnica consiste en implantar, de forma percutánea y bajo control de escopia radiológica con el intensificador de imágenes, un único tornillo canulado. Este debe centrarse en la epífisis y quedar orientado perpendicular a la fisis; por ello, cuanto mayor sea el desplazamiento, más anterior deberá ser el punto de entrada en el cuello femoral (fig. 26.4).

Si se realiza una reducción por manipulación o tracción, esta debe ser siempre suave y progresiva y aun así existirá un elevado riesgo de provocar una osteonecrosis. Puede estar justificada en las epifisiólisis no estables, agudas o agudas sobre crónicas pero nunca en las estables o crónicas.

Las osteotomías femorales son útiles para corregir las deformidades residuales severas e intentar recuperar la anatomía y la función normales de la cadera.

El tratamiento profiláctico de la cadera contralateral ha sido un tema muy debatido, pero no parece justificado en todos los pacientes con afectación unilateral, dado el riesgo de que se produzcan complicaciones yatrogénicas al tratar la cadera sana. En la actualidad la mayoría de los autores proponen realizar la fijación preventiva de la cadera opuesta solo en aquellos casos con riesgo manifiesto de afectación bilateral, como son los pacientes con alteraciones endocrinas (hipotiroidismo, panhipopituitarismo), insuficiencia renal u otras alteraciones sistémicas y aquellos con una presentación en edades infrecuentes. Para el resto de los pacientes se aconseja un seguimiento estricto y periódico con radiografías para detectar lo antes posible cualquier anomalía.

En los pacientes con trastornos sistémicos no debe olvidarse el tratamiento de los factores predisponentes modificables.

4. CONCLUSIONES

- La enfermedad de Perthes es una afección de la cadera en la que se produce una necrosis temporal de la epífisis femoral. Existen signos clínicos y radiológicos que permiten predecir qué caderas evolucionarán bien y cuáles no lo harán.

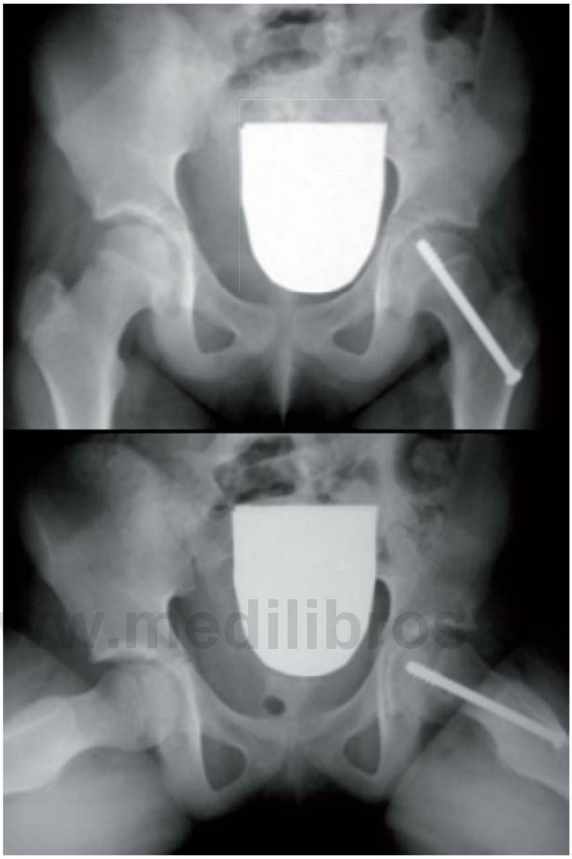

www.medilibros.com

FIGURA 26.4
Resultado radiográfico de la fijación de una epifisiólisis femoral proximal de la cadera izquierda mediante un tornillo canulado.

- La mayoría de los niños con enfermedad de Perthes evolucionan hacia la curación, pero se debe instaurar tratamiento en aquellos con riesgo de tener secuelas.
- La sinovitis transitoria de la cadera es una patología banal que no deja secuelas, pero debe ser siempre un diagnóstico de exclusión, tras descartar patología traumática, infecciosa, inflamatoria, tumoral, etc.
- La epifisiólisis femoral proximal es una patología más propia del desarrollo puberal y en ella se desplaza la epífisis femoral proximal del resto del fémur. Si no se diagnostica y se instaura tratamiento, la enfermedad progresa y se desarrolla una cadera con graves secuelas.

Lecturas recomendadas

Aadalen RJ, Weiner DS, Hoyt W, Herndon CH. Acute slipped capital femoral epiphysis. J Bone Joint Surg Am 1974;56:1473-87.

Carney BT, Weinstein SL. Natural history of untreated chronic slipped capital femoral epiphysis. Clin Orthop Relat Res 1996;322:43-7.

Catteral A. The natural history of Perthes disease. J Bone Joint Surg 1971;53(Br):37-53.

Fernández de Valderrama JA. The «observation hip» syndrome and its late sequelae. J Bone Joint Surg 1963;45-B:462-70.

Gascó J, Sangüesa MJ, Castejón YM. Epifisiólisis de cadera. Rev Esp Cir Osteoart 1994;29:93-110.

Hardinge K. The etiology of transient synovitis of the hip in childhood. J Bone Joint Surg 1970;52:100-7.

Herring J, Neustadt JB, Williams JJ, et al. The lateral pillar classification of Legg-Calvé-Perthes' disease. J Pediatr Orthop 1992;12:143-50.

Hurley JM, Betz RR, Loder RT, Davidson RS, Alburger PD, Steel HH. Slipped capital femoral epiphysis: The prevalence of late contralateral slip. J Bone Joint Surg Am 1996;78:226-30.

Kamegaya M, Saisu T, Ochiai N, Hisamitsu J, Moriy H. A paired study of Perthes' disease comparing conservative and surgical treatment. J Bone Joint Surg [Br] 2004;86-B:1176-81.

Kocher MS, Mandiga R, Zurakowski D, Barnewolt C, Kasser JR. Validation of a clinical prediction rule for the differentiation between septic

© Elsevier. Fotocopiar sin autorización es un delito.

arthritis and transient synovitis of the hip in children. J Bone Joint Surg 2004;86-A:1629-35.
Landin LA, Danielsson LG, Wattsgard C. Transient synovitis of the hip-its incidence, epidemiology and relation to Perthes disease. J Bone Joint Surg 1987;69-B:238-42.
Lehmann CL, Arons RR, Loder RT, Vitale MG. The epidemiology of slipped capital femoral epiphysis: an update. J Pediatr Orthop 2006;26(3):286-90.
Martinez AG, Wenstein SL, Dietz FR. The weight-bearing abduction orthesis for the treatement of Legg-Perthes disease. J Bone Joint Surg (Am) 1992;74A:12-21.
Miller OL. Acute transient synovitis of the hip joint. JAMA 1931;96: 575-9.
Stulberg SD, Coopermann DR, Wallensten R. The natural history of Legg-Calvé-Perthes disease. J Bone Joint Surg (Am) 1981;63-A: 1095-108.

AUTOEVALUACIÓN

1. Acude a urgencias cojeando un paciente varón de 13 años con sobrepeso. El dolor ha comenzado asociado a un sobreesfuerzo mientras el paciente practicaba deporte. En la anamnesis refiere un dolor en la ingle izquierda de varios días de evolución antes de sufrir la caída. Su diagnóstico de presunción será:
- **a.** Enfermedad de Perthes.
- **b.** Epifisiólisis femoral proximal.
- **c.** Displasia del desarrollo de la cadera.
- **d.** Fractura de fémur.
- **e.** Artritis séptica de cadera.

Respuesta correcta: b.

Respuesta razonada: La epifisiólisis femoral de cadera se da típicamente durante el brote de crecimiento de la adolescencia, y la obesidad es un factor de riesgo de esta patología. La clínica típica consiste en una etapa de duración variable de dolor, de intensidad también variable, en la región inguinal, en el muslo o incluso en la rodilla.

2. Le llama por teléfono un primo lejano que tiene un niño de 2 años de edad. Refiere que desde hace unas 8 h presenta rechazo a caminar y que se lleva la mano a la ingle derecha. Lo ven irritable y le acaban de poner el termómetro y tiene 38,9 °C. Usted le recomendará:
- **a.** Que se tranquilice, le dé paracetamol y espere unos días a que se le pase.
- **b.** Los datos que le ha proporcionado no son coherentes, pues no es normal que en solo 8 h tenga más de 38 °C de temperatura.
- **c.** Le recomienda ir de inmediato a un servicio de urgencias ante la posibilidad de que se trate de una artritis séptica de cadera.
- **d.** El niño tiene una sinovitis transitoria de la cadera que no requiere más atención.
- **e.** Las probabilidades de meningitis son tan altas que le recomienda que aísle al niño y llame al 112.

Respuesta correcta: c.

Respuesta razonada: El diagnóstico de artritis séptica debe sospecharse en todo niño con cojera o rechazo a caminar, mal estado general y fiebre. El retraso en el diagnóstico y tratamiento de la artritis séptica de cadera puede producir la destrucción total de la articulación e incluso evolucionar a una sepsis.

3. Ante un cuadro clínico de 3 semanas de evolución de discreta cojera, con dolor en la ingle que se irradia hacia la cara anterior del muslo o de la rodilla, sin sintomatología general, que se incrementa con las actividades físicas y cede con el reposo en un niño de 4 años, usted pensará como primera probabilidad diagnóstica:
- **a.** En la enfermedad de Perthes.
- **b.** En la epifisiólisis femoral proximal.
- **c.** En la displasia del desarrollo de la cadera.
- **d.** En la sinovitis transitoria de la cadera.
- **e.** En la artritis séptica de cadera.

Respuesta correcta: a.

Respuesta razonada: La enfermedad de Perthes suele debutar de forma insidiosa, con dolor en la ingle o referido al muslo o a la rodilla. Por la edad del paciente es más probable que se trate de una enfermedad de Perthes y no de una epifisiólisis; la displasia hubiera producido síntomas previamente y no solo en las últimas 3 semanas; la sinovitis transitoria suele ser de menor duración y no se asocia solo a actividad física; la ausencia de sintomatología general y la duración de los síntomas no nos debería hacer pensar inicialmente en una artritis séptica.

290.e1

4. ¿Cuál de los siguientes hallazgos no aparece nunca en una sinovitis transitoria de la cadera?
- **a.** Presencia de fiebre.
- **b.** El paciente no apoya con carga la extremidad afecta.
- **c.** Velocidad de sedimentación globular superior a 40 mm/h.
- **d.** Leucocitosis mayor de 12.000 leucocitos/ml.
- **e.** Los cuatro hallazgos anteriores pueden aparecer en una sinovitis transitoria de la cadera.

Respuesta correcta: e.

Respuesta razonada: Con estos cuatro hallazgos lo primero que debemos descartar es una artritis séptica; aunque la sinovitis transitoria de la cadera puede cursar con algunos de estos hallazgos, incluso con los cuatro, debe ser siempre un diagnóstico de exclusión.

© Elsevier. Fotocopiar sin autorización es un delito.

CAPÍTULO 27

Cadera dolorosa del adulto

Daniel Hernández Vaquero

ÍNDICE DEL CAPÍTULO

1. **Introducción: anamnesis en la patología de la cadera** 291
2. **Artrosis de cadera** 293
   - 2.1. Definición y etiología 293
   - 2.2. Métodos complementarios de exploración 294
   - 2.3. Tratamiento 295
3. **Conflicto o atrapamiento femoroacetabular** 298
   - 3.1. Clínica 299
   - 3.2. Diagnóstico 299
   - 3.3. Tratamiento 299
4. **Necrosis isquémica de la cabeza femoral** 299
   - 4.1. Etiopatogenia 300
   - 4.2. Anatomía patológica 300
   - 4.3. Clínica 300
   - 4.4. Diagnóstico 300
   - 4.5. Tratamiento 300
5. **Conclusiones** 301

www.medilibros.com

OBJETIVOS DEL CAPÍTULO

- Conocer las causas más frecuentes de dolor en la cadera del adulto, así como las características clínicas y radiológicas que las definen.
- Saber las causas que originan la artrosis de cadera, las exploraciones necesarias para su diagnóstico y las distintas opciones terapéuticas disponibles.
- Entender el concepto de atrapamiento femoroacetabular como causa de dolor de cadera en el adulto joven y los tratamientos posibles según los distintos tipos de atrapamiento.
- Introducir la necrosis isquémica de la cabeza femoral como patología que debe descartarse ante una cadera dolorosa, sus diversas etiologías y sus opciones de tratamiento.

1. INTRODUCCIÓN: ANAMNESIS EN LA PATOLOGÍA DE LA CADERA

La cadera dolorosa del adulto es un cuadro frecuente que altera las actividades diarias del paciente, sus actividades laborales, de relación personal y la práctica deportiva, y que, de hecho, supone una frecuente causa de limitación funcional y origen de secuelas que alteran la vida normal del individuo.

El origen del dolor puede proceder del plano óseo o de las partes blandas próximas a la articulación, o ser un dolor irradiado sobre todo del abdomen y de la columna lumbosacra, como se detalla más adelante. En algunos procesos como la artrosis, el dolor aparece tardíamente debido a la falta de inervación del cartílago articular y, cuando así sucede, se debe más a la afectación de otras estructuras articulares, como la cápsula o el hueso subcondral. Esta puede ser la causa del diagnóstico tardío de este proceso, que, cuando origina sintomatología, está tan avanzado que solo las alternativas quirúrgicas pueden mejorarlo.

El tipo del dolor puede ser intenso y agudo (relacionado con procesos inflamatorios o traumáticos) o crónico y progresivo (más frecuentemente debido a procesos degenerativos). Por otra parte, el ritmo del dolor más común es el de características mecánicas, que aumenta con la actividad física, disminuye con el reposo y se exacerba al iniciar el movimiento, por ejemplo al comenzar a caminar, para luego ir disminuyendo; este tipo de dolor es el que aparece en el proceso más frecuente que origina dolor en esta articulación: la artrosis de cadera o coxartrosis. La localización característica es la zona inguinal, pero no es infrecuente que se sitúe en la cara externa de la cadera, la cara anterior del muslo hasta la rodilla o en la zona posterior.

Ante un paciente con dolor en la cadera debe seguirse una exploración clínica ordenada, en la que el médico vaya

© 2015. Elsevier España, S.L.U. Reservados todos los derechos

comprobando o desechando situaciones sospechadas. Comenzará con la exploración de la deambulación, apreciando si existe claudicación, acortamiento o la llamada «marcha antiálgica», con pasos cortos debido al dolor y a la rigidez articular. Se anotará si el paciente usa bastón o muleta, plantillas o suplementos en el calzado y si esta deambulación le provoca dolor. En bipedestación se buscarán dismetrías de extremidades, contracturas en flexión o posiciones viciosas en abducción o aducción, rotación interna o externa. Cuando existe una insuficiencia de los músculos glúteos (en el ascenso traumático o adquirido del trocánter mayor o en las parálisis de los músculos abductores) el apoyo monopodal sobre la cadera afectada hace que la pelvis contralateral descienda (signo de Trendelenburg).

En decúbito supino se exploran los arcos de movimiento, que normalmente son:

- Flexión de 130 a 150°, extensión de 20 a 30°.
- Rotación externa de 30 a 60°, rotación interna de 30 a 45°.
- Abducción de 40 a 50°, aducción de 20 a 30°.

En los procesos degenerativos las rotaciones son las que primeramente se ven limitadas. Estos rangos son evidentemente orientativos y en caso de duda deben compararse con la cadera contralateral. Para comprobar que la movilidad analizada es exclusivamente de la cadera y descartar la referida a la región lumbar se coloca firmemente una mano sobre la cresta ilíaca. Se debe observar también si hay contracturas fijas en abducción o aducción, y puede realizarse una medición de la longitud de la extremidad desde la espina ilíaca anterosuperior al maléolo externo del tobillo analizando si el acortamiento procede del fémur o de la tibia. Es importante también comprobar si un determinado movimiento de la cadera desencadena dolor (flexión y rotación interna, característico del conflicto femoroacetabular, como se describe más adelante).

Después de la exploración de la movilidad se inicia la palpación. La articulación de la cadera se sitúa en la zona externa de la arteria femoral y debajo del ligamento inguinal. En este momento es importante descartar la presencia de una hernia inguinal o crural haciendo que el paciente aumente la presión intraabdominal. Debe descartarse una afectación de las articulaciones sacroilíacas mediante las pruebas de Fabere (la flexión, la abducción y la rotación externa forzada de la cadera originan dolor en la zona sacroilíaca) y de Erichsen (la compresión de ambas crestas ilíacas desencadena dolor en las articulaciones sacroilíacas). Se palpará el trocánter mayor para descartar la presencia de trocanteritis. Si existe una retracción de la fascia lata (cadera en resorte), se palpará y hasta se verá y oirá un chasquido al realizar la flexoextensión del muslo en aproximación, que no es más que la consecuencia de saltar el tendón sobre el trocánter mayor. En el lado interno del muslo se palpan las inserciones de los músculos aductores y del psoas ilíaco, que serán dolorosos en las tendinitis o en los desgarros parciales. En decúbito prono deben palparse las sacroilíacas, los puntos de Valleix y la tuberosidad isquiática (en busca de dolor en la inserción de los músculos isquiotibiales).

Como ya se ha mencionado, las causas de dolor en la cadera son múltiples (tabla 27.1). Prácticamente todos los procesos óseos o articulares pueden localizarse en la cadera y secundariamente originar dolor, desde los tumores óseos hasta las artritis infecciosas. Por otro lado, como ya se

TABLA 27.1 Causas frecuentes de dolor en la cadera del adulto

Origen	Inflamatorio	Degenerativo	Infeccioso	Metabólico	Tumoral	Traumático	Vascular	Otro
Articular	Artritis reumatoide Espondilitis anquilosante	Coxartrosis primaria y secundaria	Artritis agudas y subagudas	Gota Seudogota Ocronosis	Tumores articulares Sinovitis vellosonodular	Sinovitis Hemartros postraumático		Distrofia simpática refleja Conflicto femoroacetabular
Óseo			Osteomielitis aguda y crónica		Tumores primitivos benignos y malignos Tumores metastásicos	Fracturas acetabulares y femorales Fracturas por sobrecarga	Osteonecrosis isquémica	Osteoporosis transitoria Enfermedades óseas (p. ej., de Paget)
Partes blandas	Bursitis trocantérea		Celulitis Abscesos			Tendinitis de inserción (p. ej., de aductores)		Polimialgia reumática
Referido	Sacroilitis reumática	Espondiloartrosis lumbar Estenosis de canal Artrosis de la rodilla	Sacroilitis infecciosa				Isquemia arterial periférica Claudicación intermitente vascular	Osteítis de pubis Meralgia parestésica Compresiones discales Patología intraabdominal

Cuadro 27.1 FACTORES ETIOLÓGICOS DE LA ARTROSIS PRIMARIA Y SECUNDARIA DE LA CADERA

Artrosis primaria
- Obesidad.
- Edad avanzada.
- Abuso de articulación: deportistas, profesiones, etc.
- Relación con enfermedades metabólicas: gota, hipercolesterinemia, etc.
- Relación con otras enfermedades: hipertensión arterial, hiperostosis idiopática, insuficiencia vascular, etc.

Artrosis secundaria
- Procesos generales: hiperlaxitud articular, enfermedades óseas generalizadas, etc.
- Procesos locales:
  - Fracturas o fracturas-luxaciones.
  - Anomalías congénitas: displasia de cadera.
  - Deformidad previa de la cabeza: necrosis ósea, enfermedad de Perthes, epifisiólisis femoral, etc.
  - Alteraciones anatómicas: *coxa vara, coxa valga, coxa* en ante- o retroversión.
  - Conflicto femoroacetabular.
  - Infecciones o artritis metabólicas previas.
  - Otras: enfermedad ósea local (Paget), artropatía neuropática, etc.

ha mencionado, no es infrecuente la irradiación hacia la cadera del dolor originado en otras localizaciones.

2. ARTROSIS DE CADERA

2.1. Definición y etiología

La artrosis se define como el deterioro del cartílago articular progresivo e irreversible sin afectación del estado general. En su fase final, la artrosis refleja una insuficiencia de los procesos de reparación del cartílago y origina, como resultado, la degradación de la matriz extracelular, la muerte de los condrocitos y la pérdida total de la integridad del cartílago. Aunque incompletamente conocidos, sabemos que los cambios estructurales que observamos en la artrosis son debidos a la combinación de diversos agentes que van desde factores mecánicos a otros bioquímicos. Es el tipo más frecuente de enfermedad reumática, afecta más a mujeres y a personas de edades avanzadas, y puede ser mono- o poliarticular. Su localización en la cadera se denomina «coxartrosis» y aparece en mayor o menor grado en el 80% de las personas mayores de 50 años. No obstante, es más usual la afectación radiológica que la clínica y es frecuente encontrar signos radiológicos de artrosis como hallazgos casuales sin que el paciente refiera sintomatología ni limitación funcional.

Existe una forma primaria en la que se pueden identificar dudosos factores favorecedores y una forma secundaria donde la causa es conocida. Se recogen algunas de las causas de artrosis en el cuadro 27.1.

Recientemente se ha descrito el denominado «conflicto femoroacetabular», que se describirá más adelante y que se relaciona actualmente con el desencadenamiento de una artrosis secundaria. Es posible que muchas artrosis consideradas hasta ahora primarias no sean más que la evolución de una fricción patológica entre el acetábulo y la cabeza femoral.

En la historia clínica del paciente con coxartrosis deben recogerse los antecedentes —sobre todo ante la sospecha de una forma secundaria—, la historia natural desde el inicio, las medidas terapéuticas ya utilizadas y las dificultades que tiene el paciente para realizar sus actividades de la vida diaria. Se realizará un interrogatorio pormenorizado sobre el grado y las características del dolor. Como se indicó antes, el dolor en este proceso es de aparición tardía y está más relacionado con la presión del hueso subcondral, con el éxtasis venoso intraepifisario, con la irritación sinovial, con la distensión de la cápsula o con la presencia de cuerpos libres que con la afectación del cartílago. De manera característica el dolor se irradia desde la cadera hasta la rodilla o hacia la zona lumbar. Aparece sobre todo al comenzar a caminar o al cambiar de posición, tiene una evolución crónica con exacerbaciones agudas y la sensación dolorosa se modifica con la situación atmosférica o con la humedad. La historia clínica continuará con preguntas sobre las dificultades para agacharse, para ponerse los zapatos y para el aseo personal. En la deambulación se verá si existe claudicación y si el paciente necesita la ayuda de un soporte en forma de bastones o muletas, o incluso de dos. Todo ello se acompaña de un buen estado general, sin signos inflamatorios, lo que diferencia este proceso de otros tipos de enfermedades reumáticas o infecciosas. Puede también indagarse sobre la existencia de dolor en otras articulaciones, debido a la frecuente presencia de artrosis poliarticular, sobre todo en la cadera contralateral o en las rodillas.

En la exploración clínica se comprobará si existen dolor a la presión sobre la región inguinal, dolor a la movilización articular, sobre todo en las rotaciones, y una disminución del arco de movimiento en todas sus amplitudes. Es posible que en casos evolucionados se aprecie también un acortamiento de la extremidad y/o una rigidez en posición variable. Además, conviene discriminar la presencia de dolor localizado extraarticularmente. En la cara anterior puede apreciarse dolor en la espina ilíaca anterosuperior por afectación del sartorio, en la espina anteroinferior por afectación del músculo recto anterior y a nivel del pubis, en la llamada «pubalgia de los deportistas». En la cara lateral debe descartarse una inflamación de la bursa trocantérea, una sobrecarga de los abductores o la ya descrita cadera en resorte. También debe realizarse un diagnóstico diferencial con la meralgia parestésica que origina una zona con parestesias o hiperalgesia en la cara externa de la cadera y del muslo. Está desencadenada por una lesión del nervio femorocutáneo, rama exclusivamente sensitiva, que emerge bajo el ligamento inguinal y que se puede comprimir, por ejemplo, al llevar cinturones apoyados en esa zona, lo que

© Elsevier. Fotocopiar sin autorización es un delito.

es frecuente hoy día en las personas jóvenes. En la zona posterior debe descartarse el síndrome del piramidal, que origina dolor glúteo por irritación del nervio ciático en la escotadura, esguinces de los músculos isquiotibiales, avulsión de la tuberosidad isquiática o bursitis a este nivel localizada entre esta tuberosidad isquiática y el glúteo mayor. Por último, en el lado interno de la cadera debe observarse si existe un esguince del aductor largo (que desencadena dolor en aducción con resistencia), una inflamación de la bolsa del iliopsoas o un esguince de este tendón en su inserción en el trocánter menor.

2.2. Métodos complementarios de exploración

RADIOLOGÍA

Sigue siendo el método diagnóstico de elección ante la sospecha de una coxartrosis. Deben realizarse dos proyecciones: una anteroposterior de la pelvis que incluya las dos caderas y otra axial de la cadera estudiada. Los signos radiográficos de la coxartrosis son comunes con la afectación artrósica de otras articulaciones y muestran los cambios que se producen a partir de la degeneración del cartílago articular. En los primeros estadios aparece una disminución no uniforme de la anchura de la interlínea articular (pinzamiento articular), que va progresando con el tiempo hasta hacerse prácticamente invisible en los casos avanzados. Además, se observan una esclerosis del hueso subcondral (línea blanca en la radiografía) tanto en el acetábulo como en la cabeza femoral; la presencia de osteofitos marginales (excrecencias óseas en zonas sin carga) que son reflejo de una tentativa del hueso sano para aumentar la cobertura articular y para obtener un mejor reparto de las cargas mecánicas; quistes subcondrales o geodas situados en la profundidad del hueso en mayor o menor tamaño; cuerpos libres articulares procedentes de la degeneración cartilaginosa, y afectación ósea secundaria (fig. 27.1). En los estadios avanzados se produce una verdadera destrucción articular con subluxación e incongruencia de las caras

www.m[illegible]ros.com



FIGURA 27.1
Evolución radiológica de una coxartrosis tras 5 años. Se observan, en la imagen inferior, los signos típicos de la afectación artrósica: disminución de la interlínea articular, esclerosis subcondral, osteofitos y geodas.

TABLA 27.2 Estadios evolutivos de la coxartrosis (Kellgren y Lawrence)

Grado	Signos radiográficos	Dolor	Movilidad	Tratamiento
1, dudosa	Osteofitos mínimos, dudoso pinzamiento articular	No existe o mínimo	No alterada	Observación Medidas generales
2, mínima	Osteofitos, pinzamiento moderado, pequeños quistes y esclerosis subcondral	Inguinal o glúteo. Tolerable Desaparece con el reposo	Claudicación ocasional. Rotaciones limitadas	Analgésicos, AINE Medidas generales Fisioterapia
3, moderada	Osteofitos de mediano tamaño, pinzamiento intenso, quistes grandes y esclerosis subcondral intensa	No se alivia con el reposo. Precisa analgésicos	Claudicación permanente. El paciente usa bastón. Limitados todos los arcos de movimiento	Analgésicos, AINE Valorar osteotomías en paciente joven si existe una causa mecánica
4, severa	Destrucción y deformidad articular	Permanente incluso por la noche. No se alivia con analgésicos	Limitación severa de la movilidad. Deambulación difícil o imposible. Atrofia muscular	Analgésicos, AINE Artroplastia total

AINE, antiinflamatorios no esteroideos.

articulares. Existe una clasificación de los hallazgos radiológicos descrita hace ya algunos años por Kellgren y Lawrence (tabla 27.2) que puede ayudar en la graduación evolutiva de la coxartrosis, aunque, como ya se ha mencionado, los hallazgos radiográficos no se relacionan directamente con la sintomatología que el paciente refiere.

TOMOGRAFÍA COMPUTARIZADA

En la evaluación clínica general de la coxartrosis no es una técnica necesaria. Puede indicarse en la valoración preoperatoria de casos complejos, donde una reconstrucción puede aportar imágenes que ayuden a la planificación quirúrgica. También en otras situaciones, como en algunas formas secundarias o de dudoso diagnóstico, puede ser de utilidad.

GAMMAGRAFÍA ÓSEA

La mayor desventaja de esta técnica es su escasa especificidad (los hallazgos pueden ser similares en procesos traumáticos, infecciosos, degenerativos o tumorales). No obstante, su alta sensibilidad permite una sospecha precoz en determinados cuadros donde la radiología aun no es demostrativa o cuando queremos visualizar el mapa esquelético completo. En la artrosis de cadera no es una técnica utilizada habitualmente y solo ante situaciones sin diagnóstico definitivo o en la evaluación de determinadas técnicas quirúrgicas puede recomendarse.

ECOGRAFÍA

Solo ante la sospecha de abscesos, colecciones articulares o patología de partes blandas sobre todo peri- o extraarticulares tiene su indicación.

RESONANCIA MAGNÉTICA

Tampoco es una técnica especialmente indicada ante la sospecha de una coxartrosis. Puede valorarse su utilidad en estadios iniciales, donde los hallazgos precoces pasan desapercibidos en la radiología simple, o ante cuadros incipientes pero con gran sintomatología.

ANATOMÍA PATOLÓGICA

El cartílago articular mostrará fibrilación, fisuras, hipertrofia y necrosis de condrocitos; se produce un descenso en el contenido de la matriz extracelular y del número de condrocitos, principalmente en las capas I y II. Esta hipocelularidad se relaciona con un incremento en la apoptosis de los condrocitos artrósicos. El hueso subcondral se hace visible, con eburnación y esclerosis ósea, así como quistes subcondrales. También se comprueba la presencia de osteofitos, tejido óseo de reactivación y cuerpos libres osteocartilaginosos. En la membrana sinovial se encuentra una reacción inespecífica a cuerpos libres y a sustancias procedentes de la destrucción del cartílago.

2.3. Tratamiento

En la tabla 27.2 se resume el tratamiento de la coxartrosis dependiendo del estadio evolutivo. Es difícil predecir la evolución de una coxartrosis, pues la norma habitual es el empeoramiento paulatino, pero existen casos en los que la sintomatología se estabiliza e incluso mejora con el paso del tiempo. Por otra parte, no existe un tratamiento medicamentoso o físico que detenga o retrase definitivamente el curso del proceso, por lo que el médico debe informar al paciente sobre las alternativas, casi siempre quirúrgicas, que tendrá que aceptar en el futuro.

FORMAS LEVES

En estos casos, las medidas generales son esenciales. Entre ellas destacan la pérdida de peso, evitar el abuso de la articulación (acaso cambiando de actividad laboral o de costumbres), caminar con descansos periódicos, la utilización de un bastón (de difícil consecución, sobre todo en las mujeres), practicar alguna actividad física y, en fin, evitar los factores desencadenantes conocidos. Si es necesario puede asociarse medicación analgésica en los períodos sintomáticos. Se recomienda realizar ejercicios aerobióticos y acuáticos, movimientos controlados para aumentar el arco de movimiento articular, ejercicios de

© Elsevier. Fotocopiar sin autorización es un delito.

fortalecimiento muscular y tratamientos físicos con efecto antiinflamatorio.

FORMAS MEDIANAS

A las medidas generales ya descritas asociaremos tratamiento con medicamentos antiinflamatorios (AINE) solo en períodos dolorosos, así como medicación analgésica. No están indicados las infiltraciones con corticoides, los relajantes musculares o los corticoides por vía general. En estos procesos crónicos es importante la buena interrelación entre paciente y médico, pues no es infrecuente que se recurra a medicinas paralelas o a métodos no validados científicamente.

FORMAS GRAVES

Agotadas las otras posibilidades o cuando el paciente acude con formas clínicas muy evolucionadas, la alternativa quirúrgica se impone. Debido a su frecuencia, la coxartrosis ha sido objeto de múltiples tratamientos cruentos a lo largo de los años. Pueden distinguirse dos grandes tipos de procedimientos: los que mantienen la articulación (osteotomías femorales o acetabulares) y los que no (artroplastias totales). Otras intervenciones quirúrgicas como la resección de la cabeza femoral o la artrodesis pueden considerarse excepcionales y no merecen detenernos en su estudio teniendo en cuenta el objetivo de este manual.

Osteotomías

Las osteotomías tienen como objetivo modificar la situación biomecánica de la cadera, es decir, aumentar la congruencia articular y el contacto entre las superficies del cartílago. Por tanto, estarían indicadas en aquellas situaciones en las que se puede mejorar la situación de la articulación, en pacientes relativamente jóvenes, menores de 50 años, y en los que no se ha presentado una coxartrosis avanzada. Su principal indicación actual son las coxartrosis secundarias a displasia de cadera o a alteraciones anatómicas como la *coxa vara* o *coxa valga*. Se han descrito múltiples técnicas tanto a nivel femoral como acetabular para conseguir esa mejor congruencia articular que se persigue y es posible obtener una mejoría del dolor y una demora en la evolución de la artrosis cuando se siguen escrupulosamente las indicaciones y la técnica es correcta. El paciente debe conocer cuál es el objetivo de esta intervención (no tratar una artrosis, sino colocar la cadera en mejor situación para que no aparezca o para que su evolución sea lenta) y que posiblemente con el paso de los años precise la colocación de una artroplastia total.

Las osteotomías de la pelvis se han dividido en dos grandes grupos:

1. **Osteotomías reconstructivas.** Su finalidad es obtener, a través de la reorientación de la superficie articular del acetábulo, una cadera con el mismo pronóstico que el de una articulación normal. Solo pueden realizarse en pacientes en que sea posible recuperar la congruencia de la articulación y la superficie de carga contenga cartílago articular viable.
2. **Osteotomías de salvación.** Se realizan en pacientes con artrosis establecida o en los que la congruencia no es posible, con el fin de retrasar la realización de un procedimiento definitivo (artroplastia o artrodesis).

Los pacientes en que se puede considerar la realización de una osteotomía de la pelvis deben tener una causa mecánica de la alteración articular (p. ej., displasia, enfermedad de Perthes, epifisiólisis), y con la intervención se debe poder aumentar la superficie de contacto articular y disminuir las zonas de excesivas presiones. Para conseguir éxito con este procedimiento, es esencial una valoración correcta de la situación de la cadera. El candidato ideal para una osteotomía reconstructiva es un paciente joven en el que la congruencia pueda ser restablecida con la reorientación de acetábulo o del fémur. Debe existir suficiente cantidad de cartílago hialino viable en la nueva superficie de apoyo. El candidato ideal para una osteotomía de salvación es un paciente de más edad en el que no se puede obtener una cadera concéntrica. La cabeza femoral puede no ser esférica y pueden existir signos de artrosis.

En las osteotomías de fémur se persigue también modificar biomecánicamente las cargas articulares y aumentar el contacto entre ambos cartílagos y, secundariamente, disminuir las zonas de hiperpresión. Pueden ser varizantes, valguizantes o en ante- o retroversión, según la modificación del eje que se pretenda. De forma resumida, los resultados son dependientes de los siguientes factores:

- Los pacientes más jóvenes y con menos alteración artrósica obtienen los mejores resultados a largo plazo. La osteotomía varizante proporciona resultados más predecibles que la osteotomía valguizante.
- La mejoría radiográfica postoperatoria (aumento del espacio y de la congruencia articular, desaparición de los quistes subcondrales y disminución de la esclerosis subcondral) se asocia, por lo general, a una mejoría clínica. De forma inversa, el empeoramiento de los cambios radiográficos se relaciona con un aumento de la sintomatología.
- Los pacientes con coxartrosis bilateral, con actividad laboral intensa y mayores de 50 años no mejoran, en términos generales, con este procedimiento.
- El alivio del dolor se produce en el 70-80% de los casos, pero no es ni tan espectacular ni tan predecible como el obtenido con la artroplastia.
- Los resultados iniciales satisfactorios se mantienen durante más de 10 años, pero se deterioran en seguimientos más largos.
- En un porcentaje importante de los pacientes con osteotomías se acaba colocando una artroplastia de cadera debido al deterioro de los resultados.
- El tiempo que transcurre entre la osteotomía y la artroplastia oscila entre 6,5 y 10 años.
- Cuando se realiza una artroplastia tras una osteotomía la técnica es más compleja y está sujeta a una mayor frecuencia de complicaciones que en pacientes convencionales.

Artroplastia total

La artroplastia total de la cadera y la de la rodilla han sido procedimientos que han modificado el porvenir de los pacientes reumáticos. Son consideradas uno de los mayores avances de la medicina de los últimos 50 años, ya

que eliminan el dolor, aumentan la movilidad, suprimen la deformidad articular y posibilitan la deambulación y la realización de actividades hoy día esenciales, como conducir un vehículo, sentarse en una butaca para ver una película o subir a un autobús. Son uno de los procedimientos más frecuentes en los servicios de cirugía ortopédica y traumatología.

Puede considerarse a John Charnley el pionero en la utilización de las prótesis de cadera de manera habitual y su diseño de artroplastia, denominado «de baja fricción», aunque se desarrolló en los años setenta del pasado siglo, todavía es considerado la referencia en cuanto a resultados a medio y largo plazo. Se conoce la evolución de pacientes intervenidos con este modelo artroplástico hace más de 30 años y con resultados aceptables.

Sin embargo, las ventajas de los nuevos materiales y superficies de fricción, las complicaciones que origina el cemento óseo y la dificultad para su extracción si el implante fracasa han hecho que en estos momentos se considere que las artroplastias cementadas de cadera deben utilizarse solo en personas mayores de 70 años, mientras que en las más jóvenes la pauta común es el implante de una artroplastia de fijación directa. Las artroplastias modernas de cadera son modulares y constan de cuatro piezas: un vástago metálico, que se introduce en el canal femoral; una cúpula cotiloidea, también metálica y que se fija en el acetábulo; una cabeza femoral, que se adapta al vástago, y un componente de plástico (polietileno de alta densidad), situado entre la cabeza y la cúpula acetabular (fig. 27.2). En este modelo la fricción se realiza entre la cabeza metálica y el plástico, pero se han descrito otros pares de fricción, como el metal-metal, cerámica-cerámica o cerámica-polietileno. Puede considerarse que los resultados a medio-largo plazo son excelentes y es previsible que a los 10 años más del 90% de los pacientes estén satisfechos con este procedimiento.

En los últimos años se han introducido los modelos llamados «de superficie». Se trata de prótesis de cadera que solo sustituyen la superficie de la cabeza femoral, donde se implanta una copa metálica, que a su vez se acopla en el acetábulo a otra copa también metálica. El objetivo de este diseño es realizar una intervención conservadora, sin resecar el cuello y la cabeza del fémur. Los defensores de estos modelos aducen que, al conservar la cabeza y el cuello, es posible una cirugía de revisión más fácil en caso de que la prótesis fracase, en cuyo caso se puede optar por extraer las dos copas y reimplantar un modelo convencional. Las expectativas que se habían asentado en estos modelos se han visto parcialmente frustradas por algunos problemas, como la presencia de partículas metálicas en sangre y orina, debida al contacto entre ambas superficies metálicas, y cuyas consecuencias a largo plazo aún no se conocen. Las indicaciones de estos modelos pueden resumirse en pacientes varones, menores de 65 años, con buena calidad ósea, sin grandes deformidades en la estructura articular y ósea, sin dismetrías y sin signos de necrosis avascular. Las contraindicaciones serían pacientes de sexo femenino en edad fértil (por el efecto desconocido de los iones liberados sobre el feto), con reumatismos inflamatorios, insuficiente longitud del cuello para fijar el implante femoral y alergia o hipersensibilidad a los metales. Aunque los resultados conocidos se refieren a series con menor tiempo de evolución que las artroplastias convencionales, más del 80% de los pacientes se mantienen asintomáticos a medio plazo.

Tanto en unos como en otros modelos las complicaciones más frecuentes son la tromboflebitis, la luxación, la infección, el desgaste de los componentes con producción de partículas de desecho y su localización intraósea, y el

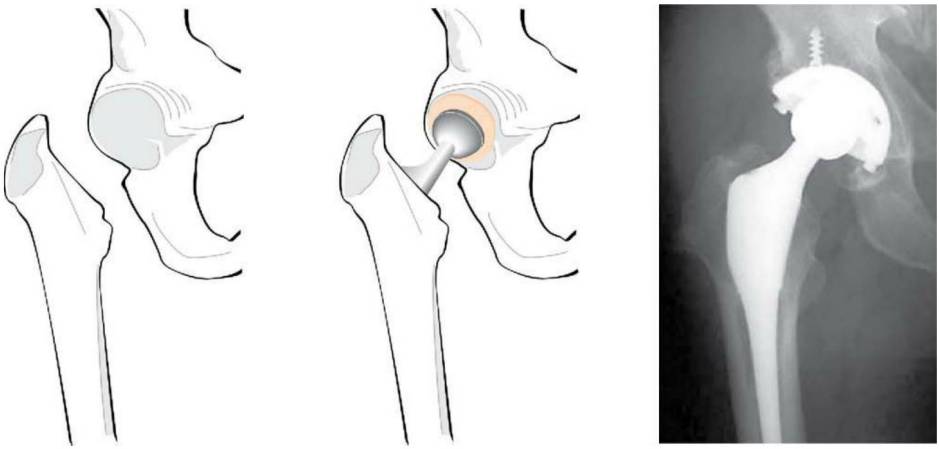

FIGURA 27.2
Esquema de una artroplastia total de cadera de fijación directa. A la *izquierda* se muestran los cortes que deben realizarse en el fémur para la colocación del componente femoral protésico *(centro)*. A la *derecha* se observa el resultado radiológico.

© Elsevier. Fotocopiar sin autorización es un delito.

desprendimiento de la prótesis al hueso. La presencia de quistes con contenido de material de desecho en forma de abscesos intra- o periarticulares puede originar fenómenos de compresión vascular o neurológica de difícil diagnóstico. Como consecuencia de estas complicaciones y del elevado número de artroplastias que se implantan comienza a ser frecuente la llamada «cirugía de revisión», que consiste en la retirada de la artroplastia primaria y su sustitución por una nueva, ya sea parcial o totalmente. En estos casos es frecuente la necesidad de utilizar injertos óseos y modelos protésicos específicos.

3. CONFLICTO O ATRAPAMIENTO FEMOROACETABULAR

Es relativamente reciente la descripción de este proceso que origina dolor en el paciente joven y que se considera una de las principales causas del desarrollo de una coxartrosis secundaria. Existen factores conocidos que pueden originar esta alteración, como una enfermedad de Perthes, una epifisiólisis en la infancia o cambios postraumáticos, pero se considera que la más frecuente etiología es una retroversión exagerada del acetábulo y una anormal relación entre la cabeza y el cuello femorales que origina sintomatología en la edad adulta. Derivada de estas dos malformaciones se han descrito dos tipos de atrapamiento, aunque es común que se asocien ambos (fig. 27.3):

- El primer tipo, **choque femoroacetabular de tipo *cam*** («giba», «leva»), es más común en hombres jóvenes deportistas. Es causado por la presión de una cabeza femoral anormal o de la unión cabeza-cuello (que determina una reducción de la distancia entre el eje diafisario y el centro de la cabeza, lo que se denomina «*offset*») contra el acetábulo, sobre todo durante la flexión, la aducción y la rotación interna. La prevalencia del choque femoroacetabular de tipo *cam* en los hombres es compatible con la mayor frecuencia de deformidades en rotación externa en los niños varones.
- El segundo tipo, **choque femoroacetabular de tipo *pincer*** («pinza», «tenaza»), tiene la máxima frecuencia en mujeres deportistas de mediana edad. Es la consecuencia del contacto lineal entre una cara anterior prominente de la ceja cotiloidea y la cabeza femoral o la unión cabeza-cuello femoral, como se observa en casos de *coxa* profunda, protrusión acetabular o retroversión del acetábulo. La cabeza femoral puede tener características morfológicas normales o puede presentar una indentación causada por el choque contra la cara anterior prominente de la ceja cotiloidea.
- No es habitual observar choque femoroacetabular de tipo *cam* o de tipo pinza aislado, y la combinación se ha denominado **«choque femoroacetabular mixto de tipo *cam-pincer*»**. En este trastorno, una cabeza femoral o una unión cabeza-cuello femoral anormal se articula con un acetábulo anormal. Este alterado contacto entre las superficies articulares deteriora el *labrum* y pone en marcha un proceso de degeneración que acaba en una coxartrosis.

www.medilibros.com

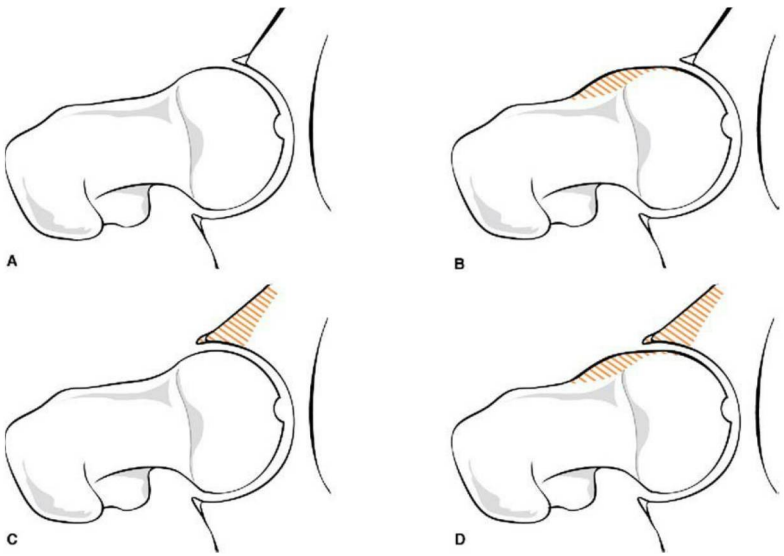

FIGURA 27.3
Tipos de atrapamiento femoroacetabular. **A.** Cadera normal. **B.** Atrapamiento de tipo *cam*. **C.** Atrapamiento de tipo *pincer*. **D.** Atrapamiento de tipo mixto.

Cuadro 27.2 CARACTERÍSTICAS DEL ATRAPAMIENTO FEMOROACETABULAR

Historia clínica
- Dolor predominantemente inguinal.
- Dolor exacerbado con actividades y con flexión de la cadera (en sedestación).
- Síntomas mecánicos (bloqueos articulares, crujidos, etc.).

Examen físico
- Flexión pasiva limitada.
- Rotación interna limitada a 90° de flexión.
- Prueba positiva del choque femoroacetabular.

Estudio radiográfico
- Radiografía anteroposterior:
  - De tipo *cam:* cabeza no esférica e insuficiente *offset**.
  - De tipo *pincer:* excesivo cubrimiento de la cabeza (retroversión acetabular, cadera profunda o protruida).
- Radiografía lateral:
  - Cabeza femoral no esférica.
  - Insuficiente *offset*.

Otras técnicas de imagen
- Resonancia magnética-artrografía:
  - Lesiones del *labrum* acetabular.
  - Condromalacia del reborde acetabular.
  - Insuficiente *offset*.
- Tomografía computarizada:
  - De tipo *cam:* cabeza no esférica e insuficiente *offset*.
  - De tipo *pincer:* retroversión acetabular. Excesivo cubrimiento y microfracturas del reborde acetabular.

**Offset:* el *offset* femoral es definido como la longitud de una línea perpendicular al eje diafisario femoral que une este con el centro de rotación de la cabeza femoral.

3.1. Clínica

Existen determinados datos clínicos patognomónicos, maniobras exploratorias características y técnicas de diagnóstico con hallazgos bien definidos en este proceso (cuadro 27.2). Se debe considerar que un paciente joven o de mediana edad que refiera dolor unilateral de cadera de comienzo gradual localizado predominantemente en la ingle presenta un choque femoroacetabular. El paciente puede referir, además, síntomas mecánicos (bloqueos) que indiquen un desgarro del *labrum* o una lesión del cartílago articular. A menudo, el dolor es intermitente y se exacerba por una demanda excesiva sobre la flexión de la cadera, como sucede en el caso de actividades deportivas y caderas muy flexibles. Los pacientes con choque femoroacetabular pueden presentar dolor durante estas actividades e incluso al sentarse con la cadera en flexión extrema. El dato más importante en la exploración física es la búsqueda de la llamada «prueba de choque femoroacetabular», que revela limitación de la rotación interna y de la aducción en flexión, desproporcionada respecto a la limitación de otros movimientos. Con el paciente en decúbito dorsal, se efectúa rotación interna de la cadera a medida que se flexiona pasivamente hasta llegar a los 90° y se aduce. La flexión y la aducción causan el choque del cuello femoral contra la ceja cotiloidea. La rotación interna pasiva adicional induce fuerzas de cizallamiento en el *labrum* y puede provocar un dolor agudo cuando hay lesión del *labrum* o del cartílago.

3.2. Diagnóstico

Las radiografías simples son los estudios por imágenes más importantes para el diagnóstico de choque femoroacetabular. Las radiografías recomendadas son una proyección anteroposterior de pelvis y una proyección lateral axial de la cadera en 15° de rotación interna. Los hallazgos morfológicos radiográficos que hablan a favor de un choque femoroacetabular son una cabeza femoral congruente pero no esférica y un cuello femoral corto o con una reducción de la distancia entre cabeza y cuello. El resultado más prevalente en la radiografía anteroposterior es la unión cabeza-cuello aplanada o un signo de la giba. Este se caracteriza por el aplanamiento de la superficie, en general cóncava, de la cabeza femoral, una protuberancia en la superficie anteroexterna del cuello femoral, un denominado «gancho medial» en la unión cabeza-cuello y la posición descentrada de la cabeza femoral respecto del cuello femoral. En el choque femoroacetabular de tipo *pincer* aparece el signo del lazo asociado a una retroversión relativa del acetábulo. Es el resultado de la superposición de la imagen del reborde acetabular anterior cuando es más prominente que el posterior. En casos dudosos se puede practicar una radioscopia para observar si hay choque femoroacetabular durante el movimiento dinámico de la cadera. Se requiere una artrografía por resonancia magnética intensificada con gadolinio para evaluar lesiones del *labrum* y del cartílago articular y para visualizar el contorno de la unión cabeza-cuello.

3.3. Tratamiento

Las alternativas de tratamiento son solo quirúrgicas (ya que el problema es esencialmente mecánico) y se basan en corregir la deformidad ósea (osteoplastia del cuello femoral u osteoplastia acetabular) y/o actuar sobre las lesiones del *labrum,* bien a través de técnicas artroscópicas, bien con cirugía abierta o con técnicas híbridas artroscopia-cielo abierto. Las series, aun con corto plazo de seguimiento, muestran una mejoría del dolor y de la función pero no sabemos aún si estas técnicas previenen la progresión de la coxartrosis. En estadios más evolucionados, cuando ya se ha presentado una artrosis establecida, la colocación de una prótesis es la única posibilidad. En estos pacientes, generalmente en edades medias, una buena alternativa son las artroplastias de superficie.

4. NECROSIS ISQUÉMICA DE LA CABEZA FEMORAL

La especial disposición de la irrigación de la cabeza femoral (fundamentalmente a través de las arterias epifisarias externas que entran en la cabeza en la zona superior de la unión cabeza-cuello) hace que pueda producirse una isquemia parcial de la cabeza, generalmente en el casquete superior. Las fracturas intracapsulares del cuello

© Elsevier. Fotocopiar sin autorización es un delito.

femoral, las luxaciones de cadera y hasta algunos traumatismos menos importantes pueden ocasionar esta interrupción vascular, que origina a su vez un cuadro de dolor y claudicación progresiva con hallazgos radiológicos consistentes en aumento de la densidad ósea y posterior colapso parcial, y que acaba determinando una coxartrosis secundaria. Hay otro grupo de pacientes que, sin estos antecedentes traumáticos, presentan una necrosis de la cabeza femoral. En estos pacientes la interrupción vascular es debida a factores intraóseos o extraóseos, que a su vez actúan de manera local o general. Se conocen diferentes procesos que pueden originar esta necrosis ósea avascular (NOA), aunque hay que reconocer que en el 20-25% de los casos no es posible reconocer una etiología y, entonces, se etiqueta la patología como necrosis idiopática. Los procesos con fuerte asociación con NOA son el alcoholismo, el tratamiento con corticoides, el síndrome de descompresión o enfermedad de los buceadores, la enfermedad de Gaucher, la drepanocitosis, las radiaciones, el lupus eritematoso sistémico y los trasplantes renales y cardíacos. Con menor frecuencia de asociación se citan la hiperuricemia, la diabetes mellitus, la artritis reumatoide, la osteoporosis, la hipercolesterolemia o la hepatopatía crónica.

4.1. Etiopatogenia

El mecanismo etiopatogénico no está aun suficientemente aclarado y se citan tres:

1. **Obstrucción intraluminal:** trombosis, embolia, eritrocitos patológicos.
2. **Compresión vascular:** se produce por mecanismos de compresión extrínseca, aumento de la presión medular dentro de una estructura rígida (sería una forma de síndrome compartimental) o por vasoespasmo.
3. **Rotura de los vasos:** se produciría por microtraumatismos.

Actualmente se cree que la necrosis isquémica no traumática de la cabeza femoral del adulto tiene una etiología multifactorial, aunque con predominio habitual de un agente etiológico. No es infrecuente la aparición de formas bilaterales o en otras localizaciones como la cabeza humeral.

4.2. Anatomía patológica

Desde el punto de vista anatomopatológico, en una isquemia ósea lo primero que se produce es la muerte celular, que afecta ya a las 6-12 h a las células hematopoyéticas, entre las 12 y las 48 h a las células óseas y a las 48 h a los adipocitos. Esto permite, como se describe más adelante, un diagnóstico precoz con resonancia magnética, ya que es fácil ver en ella el cambio de señal de la médula grasa por la muerte de los adipocitos. La estructura ósea inicialmente se conserva (la radiología es normal en los primeros estadios), pero progresivamente la cabeza femoral se va colapsando. En la vecindad a la zona de la necrosis siempre hay un fenómeno reparativo, de tal manera que histológicamente se aprecian una zona de necrosis y, alrededor de esta, una zona periférica de reparación con neoformación ósea limitante, todo ello rodeado de hueso normal. El cartílago se encuentra conservado durante mucho tiempo, ya que este se nutre a través del líquido sinovial. Cuando se produce el colapso del tejido óseo necrótico se altera el cartílago articular, ya dentro de un proceso artrósico secundario.

4.3. Clínica

La edad de presentación es variable, pero más frecuentemente se inicia entre los 30 y los 50 años de edad y es más común en el sexo masculino. El cuadro puede comenzar con dolor agudo espontáneo en la cadera, pero habitualmente el comienzo es insidioso, de escasa intensidad pero que va aumentando, lo que dificulta el diagnóstico precoz. Más tarde aparecen los signos clínicos de la coxartrosis secundaria, que se desarrolla a partir del hundimiento del casquete cefálico con dolor más intenso en la región inguinal e irradiado a la cara anterior de la rodilla. No obstante, es característica la conservación de la movilidad de la cadera hasta los estadios finales, al contrario que en otras formas de coxartrosis.

4.4. Diagnóstico

El diagnóstico se confirma con gammagrafía (donde aparecerá una disminución de captación del radionucleido en los estadios iniciales y un aumento en las fases tardías), resonancia (donde puede clasificarse la etapa evolutiva del proceso al visualizarse los cambios medulares) y, finalmente, radiología (donde aparecerá en las fases iniciales una línea de fractura en el hueso subcondral, que suele ser más visible en la proyección radiográfica axial que en la anteroposterior). Esta fractura se denomina «línea creciente» y es un signo de mal pronóstico. En las etapas finales se constatan el hundimiento de la cabeza femoral y la artrosis secundaria. Se han descrito diferentes etapas radiológicas y clínicas, que se relacionan con las alternativas terapéuticas (tabla 27.3). En la tabla 27.4 aparecen los métodos diagnósticos de imagen y el mejor momento de realización atendiendo a la evolución del proceso.

4.5. Tratamiento

Como se ha comentado, la mayor dificultad para tratar la necrosis de la cadera es el retraso en el diagnóstico, y ello puede suceder debido a que en las primeras etapas resulta afectada solo la microcirculación y no existe sintomatología (estadio 0). Cuando se ha realizado el diagnóstico, las alternativas terapéuticas dependen del grado de evolución. En los estadios iniciales debe aconsejarse la descarga de la articulación y esperar una restitución vascular espontánea. Como la afectación del cartílago es muy tardía, si se consigue preservar la forma esférica de la cabeza femoral, la curación puede ser completa. Ciertamente esto no es frecuente en los estadios 0 y I, y es absolutamente improbable en el estadio II y en otros más avanzados. A partir del estadio III las alternativas quirúrgicas deben ser agresivas, teniendo en

TABLA 27.3 Estadios de la necrosis ósea de cadera

Estadio	Clínica	Radiografía	Gammagrafía	Tratamiento
0	Normal	Normal	Normal	Observación
I	Dolor ligero. Disminución de la rotación interna	Osteoporosis	Disminución focal de captación	Estimulación electromagnética, descompresión quirúrgica
II	Dolor moderado. Rotaciones limitadas	Osteoporosis rodeada por halo esclerótico	Zona de hipocaptación rodeada por hipercaptación	Descompresión e injertos
III	Dolor intenso. Restricción global de la movilidad	Aumento de densidad ósea con halo esclerótico	Hipercaptación local	Osteotomía frente a artroplastia
IV	Dolor intenso y continuo. Movilidad disminuida	Hundimiento del casquete cefálico. Disminución de la interlínea.	Hipercaptación local	Artroplastia total
V	Dolor intenso y continuo. Acortamiento. Movilidad muy disminuida	Signos radiográficos de artrosis	Hipercaptación global en la cabeza y el acetábulo	Artroplastia total

TABLA 27.4 Métodos diagnósticos en la necrosis ósea de cadera

Método de imagen	Hallazgos	Tiempo para el diagnóstico	Comentario
Tomografía computarizada	Esclerosis reactiva, colapso subcondral	Meses	Pobre sensibilidad, buena especificidad
Gammagrafía	Disminución de captación precoz, hipercaptación tardía	Semanas	Buena sensibilidad, pobre especificidad
Resonancia magnética	Disminución de señal en la zona afectada	De días a semanas	Excelente sensibilidad, buena especificidad
Tomografía por emisión de positrones	Disminución de circulación en el hueso afectado	Minutos	Teóricamente posible, pero no factible

www.medilibros.com

cuenta que para el colapso no existen procedimientos de reconstrucción. Opciones como la estimulación con campos electromagnéticos pulsátiles han mostrado resultados no uniformes y solo se recomiendan en las fases precoces. Como alternativas quirúrgicas pueden valorarse:

- **Perforaciones desde la zona trocantérea.** Persiguen la descompresión de la médula ósea, cuya hiperpresión ya se ha comentado como factor etiopatogénico. El objetivo de conseguir una revascularización con esta técnica no parece obtenerse y solo en los estadios 0, I y II pueden tener un espacio de aplicación.
- **Injertos óseos.** Aunque se han recomendado como tratamiento de la isquemia, solo es presumible un efecto mecánico. La técnica consiste en la introducción de injertos en forma de barras desde la cara externa del fémur hasta llegar a la zona isquémica; pueden ser libres o vascularizados pediculados (peroné vascularizado). Podrían estar indicados en los estadios I y II.
- **Osteotomías femorales.** Su objetivo es modificar el área de carga de la cabeza femoral e intentar evitar el apoyo en la zona isquémica para disminuir el hundimiento superior. Se han descrito muchas técnicas y los resultados no son homogéneos. Estarían indicadas en el estadio III, siempre que la necrosis estuviera muy bien delimitada y no existiera ningún signo de alteración del cartílago.
- **Artroplastias.** Es la única opción en los grados IV y V, en los que se ha producido ya un hundimiento parcial de la cabeza, que ha perdido su esfericidad, y han aparecido alteraciones del cartílago, con la presencia de una artrosis secundaria. En estos pacientes, generalmente en edades medias, están indicadas las artroplastias de cadera sin cementación de anclaje directo.

5. CONCLUSIONES

- El dolor de cadera es un motivo de consulta frecuente que requiere un amplio conocimiento de las posibles etiologías y una anamnesis adecuada para llegar al diagnóstico correcto.
- La artrosis de cadera es altamente prevalente en personas de más de 50 años. Su diagnóstico debe ser clínico y radiológico, y el tratamiento ha de enfocarse según la edad y la clínica de cada paciente.
- El atrapamiento femoroacetabular ha sido descrito desde hace poco como causa de artrosis de cadera precoz, por lo

© Elsevier. Fotocopiar sin autorización es un delito.

que se recomiendan su diagnóstico temprano y su tratamiento para frenar su evolución hacia la artrosis de cadera.

- La necrosis avascular de cabeza femoral debe tenerse en cuenta como posible etiología de dolor de cadera. De causa habitualmente multifactorial, no debe retrasarse su diagnóstico, pues en estadios avanzados solo es útil la artroplastia.

Lecturas recomendadas

Clohisy JC, Beaulé PE, O'Malley A, Safran MR, Schoenecker P. AOA Symposium. Hip disease in the young adult: Current concepts of etiology and surgical treatment. J Bone Joint Surg Am 2008;90:2267-81.

Delgado Martínez AD. Cirugía Ortopédica y Traumatología. Madrid: Médica Panamericana; 2009.

Greene WB. Netter-Ortopedia. Barcelona: Elsevier España; 2007.

Hernández Vaquero D. La cadera. Madrid: Médica Panamericana; 1997.

Maheshwari AV, Malik A, Dorr LD. Impingement of the native hip joint. J Bone Joint Surg Am 2007;89:2508-18.

Munuera L. Introducción a la Traumatología y Cirugía Ortopédica. Madrid: Interamericana-McGraw-Hill; 1996.

Sánchez Martín MM. Traumatología y Ortopedia. Valladolid: Universidad de Valladolid; 2002.

Sociedad Española de Cirugía Ortopédica, Traumatología (SECOT). Manual de Cirugía Ortopédica y Traumatología. 2.ª ed. Madrid: Médica Panamericana; 2009.

Sociedad Española de Cirugía Ortopédica, Traumatología (SECOT). Manual del Residente de COT. Madrid: Gráficas Marte; 2009.

AUTOEVALUACIÓN

1. Un hombre de 35 años, cuyos únicos antecedentes son una hipercolesterolemia sin control y una ingesta de aproximadamente 100 g de alcohol diarios, consulta por dolor muy intenso en el muslo de inicio brusco hace 2 semanas, sin antecedente traumático. El paciente camina con marcada cojera y ayudándose con muletas. El diagnóstico más probable es:
- **a.** Coxartrosis.
- **b.** Espondilitis anquilosante con afectación monoarticular.
- **c.** Fractura por estrés del cuello femoral.
- **d.** Necrosis isquémica de la cabeza femoral.
- **e.** Osteoporosis transitoria.

Respuesta correcta: d.

Respuesta razonada: Sin antecedente traumático y en un paciente varón joven con hipercolesterinemia, el dolor brusco, intenso y unilateral de cadera debe orientarnos hacia una necrosis ósea avascular.

2. Un paciente de 45 años consulta por dolor constante en la cadera, con claudicación permanente. El tratamiento médico ha fracasado. En la radiografía se aprecia una marcada coxa valga sin alteraciones artrósicas. ¿Qué tratamiento recomendaríamos?
- **a.** Ninguno, solo esperar la aparición de la artrosis.
- **b.** Tratamientos físicos e insistir en el tratamiento médico.
- **c.** Artroplastia total cementada.
- **d.** Osteotomía varizante de fémur.
- **e.** Artrodesis de la articulación.

Respuesta correcta: d.

Respuesta razonada: En una alteración mecánica de tipo coxa valga (aumento del ángulo cervicodiafisario del fémur), sin lesiones artrósicas secundarias, el tratamiento es la corrección quirúrgica de la alteración anatómica mediante una osteotomía varizante para evitar la aparición de una artrosis secundaria.

3. Un paciente varón de 31 años de edad refiere dolor en la región inguinal izquierda de comienzo insidioso desde hace 3 meses, sobre todo después de permanecer durante un tiempo con la cadera en flexión (al estar sentado). No tiene antecedentes patológicos en esa cadera ni dolor en otras articulaciones. Ante la sospecha de un conflicto femoroacetabular, ¿qué método diagnóstico se recomendará preferiblemente?
- **a.** Una reconstrucción con tomografía computarizada.
- **b.** Una resonancia con contraste.
- **c.** Una resonancia sin contraste.
- **d.** Una gammagrafía ósea.
- **e.** Una radiografía con una proyección anteroposterior y otra axial.

Respuesta correcta: e.

Respuesta razonada: Para el diagnóstico de este proceso son importantes los datos clínicos, característicos, y la radiografía estándar. Cuando se sospecha lesión del *labrum*, ante la presencia de lesiones artrósicas o para la evaluación preoperatoria puede estar indicada la resonancia con contraste.

4. Paciente de 55 años en tratamiento con corticoides por un proceso pulmonar. Consulta por dolor en la cadera de comienzo paulatino sin afectación importante de la movilidad. Una radiografía realizada recientemente es normal. Fue considerado como un proceso de partes blandas y se inició un tratamiento con antiinflamatorios no esteroideos (AINE). El paciente acude nuevamente a la consulta refiriendo una escasa mejoría y claudicación. ¿Cuál sería el primer proceso patológico que se debería descartar?
- **a.** Un cuadro incipiente de coxartrosis.
- **b.** Una necrosis avascular de la cabeza femoral.
- **c.** Una artritis reumatoide.
- **d.** Un conflicto femoroacetabular secundario a una epifisiólisis.
- **e.** Una fractura de cuello femoral por debilidad ósea poscorticoidea.

Respuesta correcta: b.

Respuesta razonada: En un paciente con tratamiento con corticoides, radiografías normales y sin mejoría con AINE debe sospecharse un cuadro de inicio de una necrosis ósea de cadera. Debido a la ausencia de signos radiográficos en los estadios precoces, es frecuente la confusión diagnóstica con procesos de partes blandas periarticulares.

CAPÍTULO 28

Fracturas del extremo proximal, subtrocantéreas y diafisarias del fémur

Jaime Usabiaga Zarranz

ÍNDICE DEL CAPÍTULO

1. **Introducción** 303
2. **Epidemiología** 304
3. **Etiopatogenia** 304
4. **Clínica** 304
5. **Diagnóstico** 304
6. **Tratamiento** 304
   - 6.1. Actuación inicial 304
   - 6.2. Tratamiento ortopédico 305
   - 6.3. Tratamiento quirúrgico 305
7. **Complicaciones** 306
   - 7.1. Mortalidad 306
   - 7.2. Hemorragia 306
   - 7.3. Enfermedad tromboembólica 306
   - 7.4. Infección 306
8. **Tipos de fracturas** 306
   - 8.1. Fracturas de la cabeza femoral 307
   - 8.2. Fracturas de cuello femoral 307
   - 8.3. Fracturas trocantéreas del fémur 309
   - 8.4. Fracturas subtrocantéreas 310
9. **Fracturas diafisarias del fémur** 311
   - 9.1. Introducción 311
   - 9.2. Valoración 311
   - 9.3. Diagnóstico radiológico 312
   - 9.4. Clasificación 312
   - 9.5. Tratamiento 312
10. **Conclusiones** 313

www.medilibros.com

OBJETIVOS DEL CAPÍTULO

- Distinguir los distintos tipos de fracturas de fémur, conociendo la clínica y la radiología típica de cada una de ellas.
- Saber identificar correctamente las fracturas de fémur a nivel de la cadera, típicas de la tercera edad, y entender la importante morbimortalidad que pueden acarrear.
- Indicar qué tratamientos hay disponibles según el tipo de fractura de fémur diagnosticada.
- Hacer hincapié en la posibilidad de aparición de graves complicaciones, tanto agudas como crónicas, ante una fractura de fémur a cualquier nivel.

1. INTRODUCCIÓN

Las fracturas del extremo proximal del fémur son una de las lesiones graves más frecuentes en el ámbito hospitalario. Su frecuencia no cesa de crecer debido a la prolongación de la esperanza de vida de la población. Constituyen un problema muy importante de salud pública por sus costes sanitarios y económicos, debido a la gran cantidad de recursos que deben ser invertidos en ellas.

Las fracturas del extremo proximal del fémur, conocidas genéricamente como «fracturas de cadera», se producen en dos grupos de población diferentes. Una pequeña proporción de estas fracturas, que representan escasamente el 3% de las mismas, tienen lugar en pacientes jóvenes por traumatismos de alta energía, habitualmente en accidentes de tráfico o por caídas desde cierta altura. El resto (la gran mayoría) tienen lugar por traumatismos leves, habitual-

© 2015. Elsevier España, S.L.U. Reservados todos los derechos

mente por caídas simples, en la población anciana. En este segundo grupo poblacional, la osteoporosis juega un papel decisivo en la génesis de estas fracturas. Para el sistema sanitario y para la sociedad en general, estas fracturas representan una verdadera enfermedad epidémica en el paciente anciano. Es una de las causas más importantes de morbilidad y mortalidad en este grupo de pacientes, con unas repercusiones psicológicas, funcionales y sociales muy importantes.

2. EPIDEMIOLOGÍA

Se estima que en la Unión Europea se producen anualmente unos 640.000 casos, y en España las fracturas de cadera ascienden a 60.000 al año. La incidencia media en España de estas fracturas en pacientes de más de 60 años fue de 6,9 casos por cada 1.000 habitantes/año para el año 2002 y de 7,2 casos por cada 1.000 habitante/año para el 2003 con una edad media de más de 80 años, y tres cuartas partes de las mismas se produjeron en mujeres.

El aumento de la esperanza de vida se traduce en un incremento de la población anciana, por lo que se prevé que la incidencia de estas fracturas aumente en el futuro. Este aumento de fracturas debido al envejecimiento de la población es mayor de lo esperado, lo que sugiere la existencia de otros factores que influyen en esta mayor incidencia. Se estima que en 40 años la cifra de estas fracturas se duplicará.

Por otro lado, la frecuencia cambia en relación con los distintos países y ambientes geográficos; así, su incidencia es más alta en los países del norte de Europa y en EE. UU. con relación a los del «área mediterránea». También se ha podido comprobar que la incidencia es menor en las zonas rurales que en las urbanas.

En cuanto al coste económico, se calcula que en la Unión Europea el tratamiento de las fracturas osteoporóticas alcanza los 25.000 millones de euros, a los que hay que añadir el cuidado de los pacientes al año siguiente de sufrir la fractura de cadera, que podría ascender a 15.000 millones de euros.

3. ETIOPATOGENIA

Un factor determinante en la etiopatogenia de las fracturas de cadera en el paciente anciano es la osteoporosis y se considera causa principal en este tipo de fracturas. Pero es evidente que tiene que haber algún factor más que explique por qué unos ancianos osteoporóticos se fracturan y otros no. Se han definido factores de muy diversa índole (constitucionales, geográficos y climáticos, ambientales y patológicos) que influyen de algún modo en el determinante fundamental de la fractura, la caída. El 90% de las fracturas del fémur proximal en el paciente anciano se producen como consecuencia de una caída simple. Sin embargo, solo el 1% de las caídas producen fracturas de cadera. Las caídas que con más frecuencia producen fractura de cadera son las laterales, en las que la región trocantérea del fémur recibe el impacto. Para tratar de disminuir el número de fracturas en estas caídas se han diseñado protectores de cadera (ropa interior rellena de un tejido almohadillado diseñada para disminuir el impacto en la cadera), que no han demostrado su eficacia real.

Las fracturas de cadera en los adultos jóvenes, a menudo son el resultado de traumatismos de gran energía, tales como un accidente de tráfico o una caída desde una gran altura. En estos pacientes se debe hacer una valoración de posibles lesiones asociadas en la cabeza, el cuello, el tórax y el abdomen.

4. CLÍNICA

La presentación clínica de los pacientes que han sufrido una fractura del fémur proximal puede variar dependiendo del tipo y de la gravedad de la misma. En general, la deformidad clínica refleja el desplazamiento de la fractura. En el caso de fracturas no desplazadas de cuello femoral, estas pueden presentarse con una ausencia de deformidad clínica; incluso algunos pacientes pueden andar y experimentar un dolor discreto. Por el contrario, los pacientes que sufren una fractura desplazada muestran la presentación típica de acortamiento y rotación externa de la extremidad afecta (fig. 28.1) y son incapaces de mantenerse en pie y mucho menos de deambular. La prueba de la movilidad de la cadera será dolorosa y debe realizarse con mucho cuidado. Aunque es rara la lesión vasculonerviosa, esta debe valorarse en todos los casos.

5. DIAGNÓSTICO

Ante la sospecha clínica de una fractura de la cadera, a la llegada al hospital del paciente debe realizarse un estudio radiológico inicial, consistente en una proyección anteroposterior y otra axial de la cadera afecta, evitando movilizaciones innecesarias. Es importante obtener unas buenas imágenes para llegar a un diagnóstico preciso del tipo de fractura de que se trata, ya que la elección del implante y de la técnica quirúrgica que se empleará depende del mismo. Es excepcional tener que recurrir a otras técnicas, como la TC o la RM, salvo en algunos casos en que exista duda diagnóstica en fracturas no desplazadas o impactadas.

6. TRATAMIENTO

Actualmente se está desarrollando un nuevo enfoque para el tratamiento de estos pacientes, el cual trata de coordinar desde el principio la actividad de los diferentes sectores implicados evitando que el traslado del paciente de uno a otro se produzca al finalizar el tratamiento de cada parte. Con esta idea nacen las denominadas «unidades de ortogeriatría», que combinan la actividad quirúrgica del cirujano con la de la rehabilitación del paciente de forma inmediata y los controles y el seguimiento de medicina interna. Ya desde el inicio del proceso se pone en marcha la actividad de los asistentes sociales y las diferentes ayudas vitales y de soporte, para que la recuperación sea lo más rápida y completa posible.

6.1. Actuación inicial

Una fase importantísima para estos pacientes es el traslado desde el lugar donde han sufrido la caída hasta su centro



FIGURA 28.1
Presentación clínica típica de una fractura de cadera, con acortamiento y rotación externa de la extremidad.

hospitalario. La movilización para su traslado en ambulancia y su posterior traslado a la cama hospitalaria deben realizarse con cuidado y control de la pierna, para evitar un dolor innecesario y que los fragmentos de la fractura agraven las lesiones asociadas en el foco. El momento más difícil es la primera movilización desde el suelo hasta la camilla, en el que hay que mantener un control continuo de la posición de la pierna y evitar cualquier tipo de angulación o flexión.

Debe intentar realizarse la movilización inicial siempre con la pierna en extensión y en rotación neutra, manteniendo una pequeña tracción del miembro en el eje del cuerpo. Se ha de evitar cualquier tipo de flexión y la tentación de sentar al paciente para trasladarlo. Hay que valorar de forma inmediata los pulsos distales y la función neurológica en la pierna, para lo cual se instará al paciente a realizar pequeñas movilizaciones del tobillo y de los dedos.

El médico general debe estar preparado para el diagnóstico de sospecha *in situ* de este tipo de lesiones en el lugar del accidente y para coordinar las maniobras para el inmediato traslado del paciente a un centro hospitalario.

6.2. Tratamiento ortopédico

Actualmente se acepta que la gran mayoría de las fracturas del tercio proximal de fémur tienen indicación quirúrgica y, aunque no haya evidencia científica de que esto disminuya la mortalidad, sí es cierto que el tratamiento quirúrgico se asocia con una disminución de la morbilidad, del dolor en los primeros meses y de la estancia hospitalaria, así como con una rehabilitación y un manejo del paciente mejores.

Por tanto, el tratamiento ortopédico solo se utiliza en aquellas personas con contraindicación absoluta de cirugía por problemas médicos, teniendo en cuenta que la inmovilización forzosa en cama acarrea complicaciones que pueden llegar a ser graves, tales como úlceras cutáneas, alteraciones pulmonares e intestinales, desorientación, etc.

6.3. Tratamiento quirúrgico

Es el tratamiento de elección en la gran mayoría de las fracturas de cadera. Con frecuencia se utiliza la tracción antes de la cirugía (ya sea cutánea o esquelética) para aliviar el dolor y la comodidad del paciente; sin embargo, recientes trabajos dudan de que esta medida tenga algún beneficio e indican que sería suficiente con inmovilizar la pierna para evitar el dolor.

www.medilibros.com

VALORACIÓN PREOPERATORIA

En la mayoría de los casos, la intervención quirúrgica debe realizarse lo antes posible, en cuanto el enfermo esté estabilizado desde el punto de vista médico. Existe contraindicación de intervenir a pacientes con comorbilidad médica inestable, pero en varios estudios se ha visto que la demora de la intervención quirúrgica más allá de 48 h tras el ingreso aumenta la mortalidad. Es por ello que el momento ideal para intervenir a estos pacientes es tras conseguir la estabilización de sus patologías médicas, procurando que esto tenga lugar antes de que transcurran 48 h.

Por tanto, es importante conocer y evaluar el riesgo anestésico que estos pacientes tienen. Suelen ser pacientes que por su estado general y la premura por la que deben ser intervenidos plantean muchos problemas al anestesiólogo. Una buena evaluación y un estudio preoperatorio son básicos para evitar problemas. Los pacientes con un riesgo anestésico elevado (grados ASA III o IV) son los que mayores problemas plantean.

CUIDADOS POSTOPERATORIOS

Los pacientes ancianos presentan con frecuencia una tendencia a la deshidratación y a los problemas respiratorios y cardiovasculares, por lo que tras la cirugía deben ser controlados por el servicio de medicina interna en coordinación con el de traumatología.

Los cuidados de enfermería deben extremarse, ya que es muy frecuente la aparición de úlceras de decúbito en

© Elsevier. Fotocopiar sin autorización es un delito.

la piel por el apoyo de relieves óseos. Siempre que la estabilidad de la fractura lo permita, debe movilizarse rápidamente al paciente para minimizar las posibles complicaciones. Además, los ejercicios respiratorios y de movilización activa y pasiva del resto de las articulaciones deben iniciarse también de forma precoz, coordinando la actividad de rehabilitadores e internistas para el control del posible deterioro, tanto físico como mental, de estos pacientes.

Una cuestión más compleja suele ser determinar cuándo debe iniciarse una carga; dependerá del tipo de fractura y del dispositivo utilizado en su tratamiento. El inicio de la carga debe ser paulatino, con controles radiológicos periódicos del foco de fractura a fin de evitar un posible desplazamiento, que, en su caso, podría finalizar en el aflojamiento de los implantes.

7. COMPLICACIONES

Si bien las técnicas quirúrgicas para el tratamiento de las fracturas del tercio proximal del fémur y para obtener una buena estabilización del foco son a veces difíciles y complejas, son, sin duda, las posibles complicaciones locales y generales del paciente las que ensombrecen el resultado global de estas fracturas.

7.1. Mortalidad

Un dato importante de las fracturas del tercio proximal del fémur es su elevada mortalidad. Se han publicado tasas de mortalidad al año de la fractura que oscilan entre el 13 y el 37%, y se ha observado que dicha mortalidad es mayor en hombres que en mujeres y en pacientes con deterioro del estado general previo a la fractura. Las causas más importantes de mortalidad son las complicaciones médicas, principalmente problemas respiratorios, tales como neumonías y fracaso cardíaco o renal.

7.2. Hemorragia

La principal complicación intraoperatoria suele ser la pérdida sanguínea, que se produce, ya sea inicialmente en el momento de la fractura, durante la cirugía o en el período postoperatorio, debido al sangrado por los drenajes. Por tanto, es importante realizar una buena hemostasia evitando sangrados innecesarios per- y postoperatorios. Una gran parte de estos pacientes intervenidos por fracturas de cadera precisan algún tipo de transfusión per- y postoperatoria.

7.3. Enfermedad tromboembólica

Los pacientes con fracturas de cadera presentan en el postoperatorio un alto riesgo de enfermedad tromboembólica. Las complicaciones tromboembólicas suponen una causa importante de muerte, y de ellas la embolia pulmonar es la cuarta causa de muerte en estos pacientes.

Es pauta obligatoria realizar una profilaxis antitrombótica, que iniciada previa a la cirugía minimiza estos riesgos. Existen, además, otras medidas de tipo físico, como la movilización precoz de las extremidades inferiores o la utilización de medias elásticas de compresión ascendente, que pueden ser útiles en la prevención del complicaciones tromboembólicas.

La pauta más difundida para la prevención tromboembólica en nuestro medio es la utilización de heparinas de bajo peso molecular (HBPM) desde el preoperatorio inmediato y mantenidas postoperatoriamente durante 30-40 días.

7.4. Infección

Las complicaciones infecciosas, ya sean agudas en los primeros días del postoperatorio o crónicas, de aparición tardía, son similares a las de otros tipos de cirugías realizadas con implantes metálicos en pacientes de edad avanzada. La incidencia de infección en estos casos depende de múltiples factores, entre los que se encuentran la edad, el tipo de tratamiento o las enfermedades asociadas.

La profilaxis antiinfecciosa, siguiendo diferentes pautas y protocolos, debe iniciarse en la inducción anestésica y mantenerse el tiempo que sea necesario. El antibiótico más utilizado en nuestro medio son las cefalosporinas de primera generación, tal como la cefazolina. No existe acuerdo uniforme en cuanto al tiempo que debe prolongarse la profilaxis antiinfecciosa. Estos pacientes añosos presentan con frecuencia infecciones localizadas en otros puntos de su organismo, especialmente broncopulmonares y urinarias, que hacen que su riesgo en el postoperatorio siga latente durante mucho tiempo.

8. TIPOS DE FRACTURAS

En el extremo proximal del fémur existen dos grupos principales de fracturas distintas, con unas características diferentes y que condicionan el tratamiento quirúrgico. Por un lado, están las fracturas trocantéreas, de localización extracapsular que se producen sobre un hueso esponjoso bien vascularizado, en el que la consolidación de la fractura ocurre generalmente sin problemas y donde la osteosíntesis de la fractura es la norma. Por otra parte, están las fracturas de cuello femoral, de localización intracapsular, en las que la limitación del aporte vascular de la cabeza femoral contribuye a la dificultad de la consolidación de la fractura y que con frecuencia evolucionan hacia la seudoartrosis o a la necrosis de la cabeza femoral. Debido a ello, en estas fracturas la sustitución articular con una artroplastia es una opción válida en el paciente anciano. En ambos tipos de fractura, tanto la clínica como la problemática socioeconómica que producen son similares.

Se esquematiza la clasificación de las fracturas de la extremidad proximal de fémur en el cuadro 28.1.

Además de las fracturas trocantéreas y las de cuello femoral, existen a nivel del tercio proximal del fémur otras fracturas con unas características peculiares, como son las de la cabeza femoral y las subtrocantéreas. Finalmente, otro grupo bien diferenciado de estas son las fracturas diafisarias del fémur.

Cuadro 28.1 CLASIFICACIÓN DE LAS FRACTURAS DE LA EXTREMIDAD PROXIMAL DEL FÉMUR

Fracturas intracapsulares
- Subcapitales.
- Transcervicales.
- Basicervicales.

Fracturas extracapsulares
- Pertrocantéreas.
- Subtrocantéreas.

8.1. Fracturas de la cabeza femoral

La fractura parcelar de una parte de la cabeza femoral generalmente se asocia a luxaciones de la cadera por accidentes de alta energía, generalmente en personas jóvenes. En esos casos, la clínica dominante es la de la luxación de la cadera, más que la de la fractura, y es posible que el fragmento de cabeza femoral dificulte la reducción de la cadera. Su diagnóstico es a veces difícil con una radiografía simple. Ante la duda de una posible lesión de este tipo hay que realizar una tomografía computarizada (TC), que permite una valoración exacta de la localización y de la extensión del fragmento o de los fragmentos. En estas fracturas, la TC tridimensional no aporta grandes ventajas sobre el tradicional. En la clasificación de Pipkin (tabla 28.1) se clasifican en función del tipo y de la localización de la fractura.

El tratamiento dependerá de la localización y del desplazamiento del fragmento, siendo únicamente aceptable el tratamiento ortopédico en aquellas fracturas sin desplazar, especialmente en las de tipo I. Ante cualquier desplazamiento fracturario será necesaria una reducción anatómica, como sucede con cualquier otra fractura intraarticular en una articulación de carga y, por tanto, será preciso realizar un abordaje quirúrgico de la cadera, la reducción del fragmento y la fijación del mismo con tornillos de osteosíntesis de pequeños fragmentos. El tratamiento a foco cerrado de estas lesiones tiene pocas o nulas indicaciones. Tras cualquier tipo de cirugía es preciso mantener una descarga prolongada de la articulación, de al menos 2 meses, combinada con movilización precoz para mantener los arcos de movimiento articular.

TABLA 28.1 Clasificación de Pipkin de las fracturas de la cabeza femoral

Tipo	Descripción
I	Fragmento en la parte baja de la cabeza, en zona de no carga
II	Fragmento en la parte superior a la inserción del ligamento redondo, en zona de carga
III	Fractura de tipo I o II asociada a una fractura de cuello femoral
IV	Fractura de tipo I o II asociada a una fractura en el cótilo (generalmente en su borde posterior)

La evolución y el resultado van a depender, en gran medida, de la reducción anatómica obtenida y de la vascularización de los fragmentos, que condicionarán la aparición de un proceso degenerativo artrósico en el primer caso o de un proceso de necrosis avascular y ulterior degeneración de la articulación en el segundo caso. Por tanto, es importante evitar movilizaciones extemporáneas de la cadera desde el momento del accidente hasta que el paciente reciba tratamiento quirúrgico y ser muy cuidadosos con la manipulación de los fragmentos y con el abordaje de la cadera durante la intervención, para evitar lesiones vasculares añadidas a las producidas en el accidente que aumenten el riesgo de necrosis avascular. Ya sea por una necrosis avascular o por una coxartrosis mecánica, la solución final suele conllevar la implantación de una prótesis en la cadera.

8.2. Fracturas de cuello femoral

Son fracturas intracapsulares y, por tanto, con poca capacidad de provocar sangrado local y pérdida de sangre en el paciente, pero, por el contrario, con frecuencia puede resultar afectada la vascularización de la cabeza femoral, con aparición de una necrosis secundaria a la misma.

CLASIFICACIÓN

Según su localización anatómica se pueden clasificar en fracturas subcapitales (justo al borde de la cabeza), transcervicales (en el centro del cuello) y basicervicales (en la base del cuello) (fig. e28.1).

Anatomorradiológicamente se clasifican, clásicamente, según los grados de la clasificación de Garden, quien valoró el desplazamiento del fragmento proximal con respecto al distal en la proyección radiológica anteroposterior y del ángulo de la línea de fractura con respecto a la horizontal (fig. 28.2). El grado I corresponde a una fractura del cuello próxima a la cabeza, impactada en valgo y, por tanto, con un ángulo de desplazamiento con respecto a la horizontal pequeño (de unos 30°). El grado II corresponde a una fractura sin desplazar en la que las trabéculas mantienen su correcta orientación y continuidad. La inclinación con respecto a la horizontal suele ser mayor (50-60°). El grado III es una fractura desplazada en varo con una parte de la cortical enganchada que une los fragmentos. Finalmente, el grado IV corresponde a una fractura desplazada con separación completa de los fragmentos. Estos dos últimos grados presentan una inclinación de la línea de la fractura superior a 60°.

Estos grupos en ocasiones son difíciles de precisar ante una fractura en concreto, por lo que generalmente se recurre a tipificar la fractura como desplazada (Garden III y IV) o no desplazada (Garden I y II).

TRATAMIENTO

Tratamiento ortopédico

El tratamiento de estas fracturas es generalmente quirúrgico, y el tratamiento ortopédico se utiliza únicamente en el caso de fracturas Garden I impactadas en valgo, en las que por patologías asociadas no sea razonable asumir el riesgo quirúrgico. El tratamiento consistente en un período

© Elsevier. Fotocopiar sin autorización es un delito.

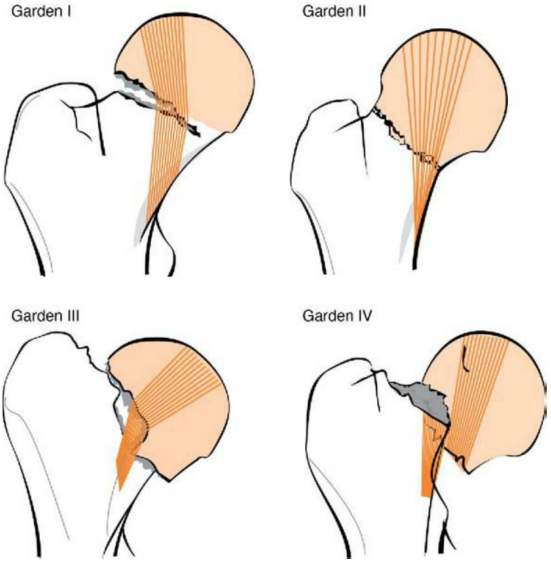

FIGURA 28.2
Clasificación de Garden de las fracturas de cuello femoral. Tipo I: fractura incompleta o impactada en valgo. Tipo II: fractura completa no desplazada. Tipo III: fractura completa con desplazamiento parcial. Tipo IV: fractura completa con desplazamiento total.

de reposo en cama y posterior descarga completa de la articulación en espera a que consolide la fractura. Incluso en estos pacientes con fracturas sin desplazar (Garden I y II) el tratamiento quirúrgico aporta beneficios, ya que la fijación con tornillos es una técnica segura y poco invasiva, que permite una rehabilitación más rápida, de modo que disminuye el número de complicaciones.

Tratamiento quirúrgico

Osteosíntesis con tornillos. El tratamiento quirúrgico más utilizado consiste en la reducción de la fractura en mesa ortopédica mediante tracción y rotación, bajo control de rayos X con radioscopia y su posterior fijación con tornillos. En general, esta técnica está indicada en todas las fracturas de cuello femoral sin desplazar (Garden I y II), independientemente de la edad del paciente, y en todas las fracturas en pacientes jóvenes, incluidas las desplazadas (Garden III y IV). En el caso de que la reducción cerrada por tracción sea imposible en pacientes jóvenes, será preciso abordar la articulación y realizar una reducción abierta.

Las fracturas en valgo (Garden I) no deben reducirse; se fijan *in situ*, ya que esta posición aumenta la estabilidad y facilita la consolidación de la fractura. La fijación se realiza habitualmente con dos o tres tornillos a compresión, introducidos desde la zona trocantérea de forma percutánea o con un abordaje limitado, siguiendo el eje del cuello femoral y controlando radiológicamente que no protruyan en la articulación (fig. 28.3).

Artroplastia de cadera (fig. e28.2). Se ha estudiado mucho la vascularización de la cabeza femoral y sus posibles lesiones en cada tipo de fractura. Sabemos que la zona más vascularizada es la zona capsular de la región basicervical. La vascularización de la cabeza femoral procede de ramas de las arterias circunflejas, que se introducen en la cabeza femoral a través del cuello de forma ascendente. Son las que con más frecuencia se lesionan en las fracturas, dejando sin irrigación la cabeza femoral. La arteria del ligamento redondo no suele participar en la irrigación sanguínea de la cabeza. Estas arterias pueden resultar lesionadas, ya sea por la propia fractura o posteriormente, en actuaciones quirúrgicas intempestivas que no tengan en cuenta su localización e importancia. Las posibilidades de lesión vascular se relacionan con el desplazamiento de la fractura, que es más frecuente en las fracturas desplazadas. Por este motivo, en pacientes ancianos con fracturas desplazadas está indicada la artroplastia de cadera en vez de la osteosíntesis.

Aunque se pueden utilizar artroplastias totales de cadera, similares a las empleadas habitualmente en procesos degenerativos, se suelen usar las denominadas «hemiartroplastias», también conocidas como «prótesis parciales», ya que únicamente se sustituye la cabeza femoral, respetándose el cótilo del paciente. La cabeza metálica de la prótesis se articula, por tanto, directamente con el cartílago del cótilo. Habitualmente se utilizan artroplastias cementadas por tratarse de pacientes ancianos, con mala calidad ósea. Estas hemiartroplastias pueden ser uni- o bipolares (con movimiento independiente de su cabeza protésica). En general, se reserva la artroplastia total para aquellos pacientes más jóvenes donde no es posible la osteosíntesis o en pacientes que previamente padecían un proceso artrósico de esa articulación. La hemiartroplastia, ya sea uni- o bipolar aporta como ventaja una menor agresión quirúrgica, pero sus problemas de estabilidad y de afectación secundaria del cótilo son mayores que en la prótesis total.

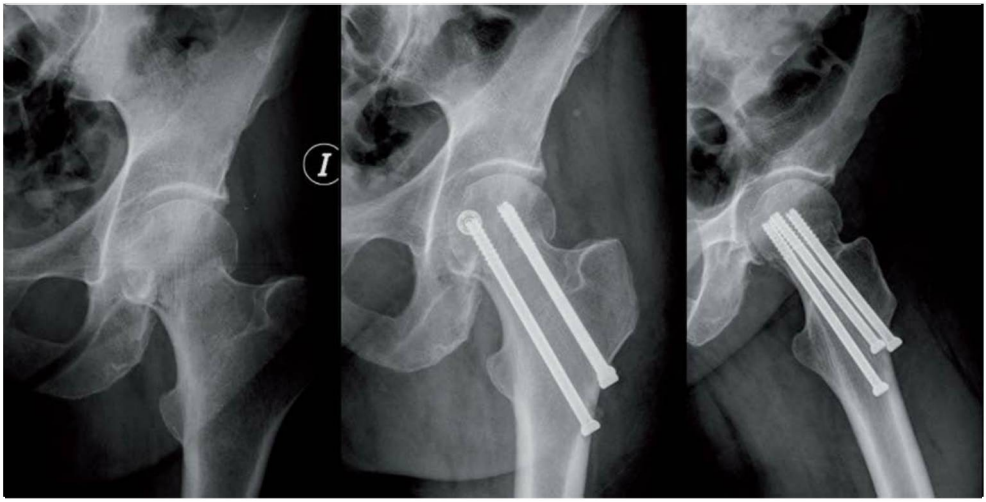

FIGURA 28.3
Osteosíntesis con tornillos de una fractura de cuello femoral Garden I.

En todos los casos es importante movilizar al paciente rápidamente en función de su estado general y de la estabilidad conseguida en la fractura; si esta es buena, la carga podrá ser parcial o total desde su inicio.

8.3. Fracturas trocantéreas del fémur

CLASIFICACIÓN

Son fracturas extracapsulares y entre ellas se encuentran aquellas cuyo trazo o trazos se localizan entre ambos trocánteres (intertrocantéreas), proximales a esta zona pero con prolongación distal (pertrocantéreas) o distales a nivel del trocánter menor (subtrocantéreas). Las fracturas trocantéreas son algo más frecuentes que las de cuello femoral y sus complicaciones también son más.

Actualmente, de todas las clasificaciones existentes, la más utilizada de cara a la indicación quirúrgica y al pronóstico es la clasificación de la AO (fig. 28.4), que distingue tres grupos según la estabilidad y los trazos de fractura.

CONCEPTO DE ESTABILIDAD

Son fracturas habitualmente con varios trazos fracturarios y generalmente inestables, ya que únicamente serán estables cuando la cortical medial o calcar mantenga un buen contacto y apoyo de los fragmentos y si estos se limitan a dos, es decir, cuando se trata de fracturas simples. Es más frecuente que nos encontremos ante una fractura con múltiples trazos y, por tanto, inestable. Además, en este tipo de fracturas son frecuentes los desplazamientos importantes de los fragmentos debido a las potentes inserciones musculares de la zona y a que, por la contracción refleja de los músculos tras el traumatismo, desplazan los fragmentos, por lo general, de forma característica.

CLÍNICA

Este tipo de fracturas presentan, por sus desplazamientos, una clínica más marcada que las descritas anteriormente. Suelen ser llamativos el acortamiento y la rotación externa de la pierna. Debido a su localización extraarticular, el sangrado suele ser más elevado, por lo que su morbilidad en pacientes ancianos puede ser elevada.

TRATAMIENTO

En las fracturas pertrocantéreas, el riesgo vascular de la cabeza femoral se minimiza por ser una zona ampliamente irrigada por vasos que llegan al hueso a través de las inserciones musculares. Debido a esta buena vascularización, la consolidación de estas fracturas es la norma. Se considera que todas estas fracturas presentan indicación quirúrgica, incluidas las fracturas consideradas estables en la radiografía, dada la alta posibilidad de desplazamiento secundario.

Existen dos tipos de dispositivos estándares utilizados en la osteosíntesis de las fracturas trocantéreas: por un lado el tornillo-placa deslizante de cadera (fig. 28.5), de localización extramedular, y, por otro, el clavo trocantéreo (fig. 28.6), que consiste en un clavo endomedular asociado a un tornillo cervical.

En general, el tornillo-placa deslizante está más indicado en fracturas estables, por ser una técnica quirúrgica simple y con buenos resultados. En fracturas inestables, los dispositivos intramedulares, como el clavo trocantéreo,

© Elsevier. Fotocopiar sin autorización es un delito.

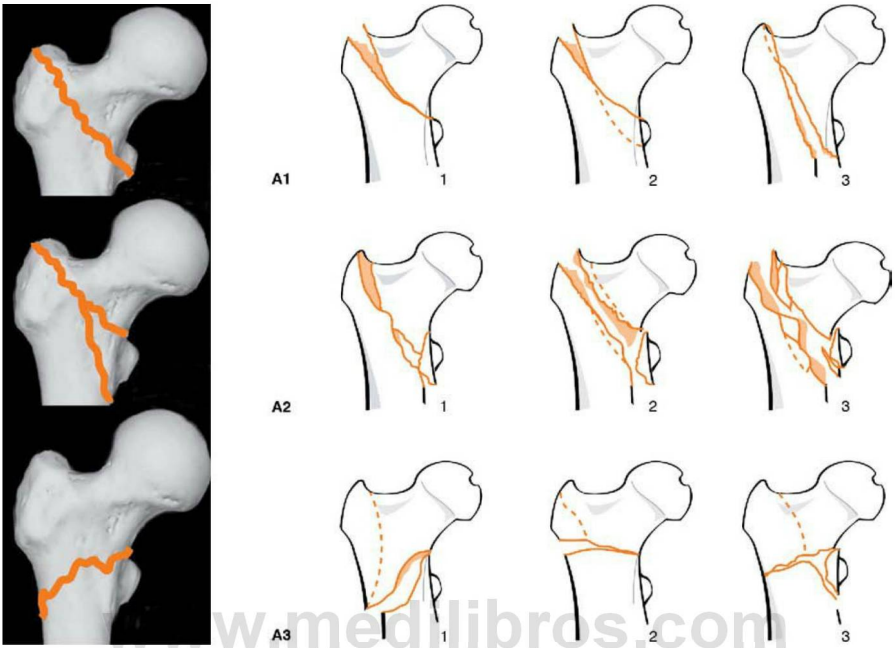

www.medilibros.com

FIGURA 28.4
Clasificación de la AO de las fracturas trocantéreas de fémur.



FIGURA 28.5
Osteosíntesis de fractura pertrocantérea de fémur con tornillo-placa deslizante de cadera, en este caso suplementado con un tornillo.

parecen estar más indicados, en especial en fracturas con conminución posteromedial, extensión subtrocantérea o trazo invertido.

COMPLICACIONES MECÁNICAS

Por lo que respecta a las complicaciones mecánicas en el foco de fractura, suelen aparecer generalmente al inicio de la carga del paciente. Si no se ha conseguido una buena estabilidad del foco deberá retrasarse la puesta en carga sobre la cadera operada. La movilización del foco de fractura secundaria al inicio de la carga, es la complicación mecánica más frecuente: se observa una migración proximal de los elementos introducidos en el interior del cuello, que en algunos casos pueden protruir en el interior de la articulación *(cut out)*, con el consiguiente deterioro de la misma (fig. e28.3).

8.4. Fracturas subtrocantéreas

Las fracturas subtrocantéreas corresponden a aquellas que se sitúan desde 5 cm por debajo del trocánter menor hasta el inicio del istmo diafisario.

Suelen afectar a pacientes jóvenes y son debidas, generalmente, a traumatismos de alta energía. En los ancianos, suele coincidir con osteopenia, y el mecanismo suele ser una caída banal.



FIGURA 28.6
Osteosíntesis de fractura pertrocantérea de fémur con clavo trocantéreo.

Se trata de una zona de transición metafisodiafisaria, por lo que el tiempo de consolidación de la fractura será mayor.

No existe una clasificación de las fracturas subtrocantéreas que se relacione bien con el pronóstico, por lo que los datos más importantes son la continuidad y la estabilidad de la cortical interna o calcar, que marcará la estabilidad de la fractura.

El desplazamiento de los fragmentos suele ser importante y los mismos están condicionados por las contracciones musculares: el fragmento proximal se mantiene en flexión, rotación externa y abducción, debido a la tracción de los glúteos y el psoas ilíaco; el fragmento distal, por el contrario, se desvía en varo por la contracción de los músculos aductores.

El tratamiento en estas fracturas es siempre quirúrgico. Deberá realizarse un estudio preoperatorio preciso para decidir qué sistema de síntesis se va a emplear, pues deberá soportar fuerzas elevadas de tensión compresivas mediales y laterales, lo que origina con frecuencia la rotura del implante por fatiga del mismo (fig. e28.4). Para evitar dicha sobrecarga, hay que reconstruir el apoyo medial, con lo que se protegerá al implante de sufrir grandes momentos flexores de carga.

Se utilizarán dispositivos intramedulares rígidos: clavos-placa en monobloque o tornillo deslizante con placa.

En el cuadro 28.2 se resumen las opciones de tratamiento en las fracturas de extremidad proximal del fémur.

9. FRACTURAS DIAFISARIAS DEL FÉMUR

9.1. Introducción

El fémur es el hueso más grande del esqueleto humano. Su parte central o diáfisis es muy larga y, por tanto, muy vulnerable a traumatismos axiales y a movimientos de torsión o flexión. La diáfisis es la zona comprendida entre la metáfisis proximal (justo debajo del trocánter menor) y la zona distal, en donde la zona tubular se ensancha y constituye la metáfisis distal. Es un hueso que soporta grandes cargas mecánicas en todos los ejes. Las fracturas diafisarias de fémur son muy frecuentes en el contexto del paciente politraumatizado o polifracturado y es también asiento de metástasis tumorales de localizaciones extraesqueléticas.

9.2. Valoración

Las fracturas de la diáfisis femoral se asocian con frecuencia a traumatismos de alta energía, por lo que tenemos que tener siempre presente que estamos ante un paciente

Cuadro 28.2 ESQUEMA DE TRATAMIENTO DE LAS FRACTURAS DE LA EXTREMIDAD PROXIMAL DE FÉMUR

Fracturas intracapsulares

- Fractura no desplazada (Garden 1-2):
  - Paciente joven (< 65-70 años): osteosíntesis.
  - Paciente mayor que puede deambular: osteosíntesis.
  - Paciente mayor que no puede deambular: se puede optar por tratamiento conservador.
- Fractura desplazada (Garden 3-4):
  - Paciente joven (< 65-70 años): reducción y osteosíntesis.
  - Paciente mayor que puede deambular: artroplastia.
  - Paciente mayor que no puede deambular: se puede optar por tratamiento conservador.

Fracturas extracapsulares

Reducción y osteosíntesis mediante una de las siguientes opciones:

- Clavo endomedular.
- Tornillo-placa deslizante.

© Elsevier. Fotocopiar sin autorización es un delito.

politraumatizado. Por ello es imprescindible una valoración general de todos los sistemas y aparatos del organismo para priorizar las actuaciones.

En una segunda evaluación, la fractura cursa con un cuadro clínico muy llamativo por el dolor y la deformidad del miembro que conlleva. Suelen existir acortamiento y angulación del mismo, y es frecuente la asociación de lesiones de la piel y de partes blandas, constituyendo una fractura abierta con exposición de hueso al exterior. Aunque esta clínica sea muy aparatosa, la causa de muerte de estos pacientes suele ser el traumatismo torácico, craneoencefálico o abdominal asociado, por lo que, como ya se ha indicado, hay que priorizar el tratamiento de esas lesiones asociadas antes que el de la fractura del fémur.

Una vez estabilizado al paciente hay que tratar de alinear en el eje longitudinal del miembro el fémur realizando una tracción suave de la pierna. Seguidamente se tratará de inmovilizar este con una férula o entablillado, para facilitar su traslado sin dolor. Se valorarán las posibles lesiones neurovasculares asociadas palpando pulsos distales y realizando una exploración neurológica del pie. Estas fracturas suelen conllevar una gran pérdida de sangre, que en ocasiones supera los 1.000 cm^3, por lo que es imprescindible tratar la posible alteración hemodinámica mediante sueroterapia intravenosa antes de su traslado al servicio de radiología.

9.3. Diagnóstico radiológico

La sospecha clínica de una fractura diafisaria de fémur se confirma con la realización de una radiografía en proyección anteroposterior y lateral de todo el fémur (incluidas la cadera y la rodilla). Se debe asociar siempre una radiografía anteroposterior de pelvis y un estudio de la columna lumbosacra, ya que la asociación de lesiones a estos niveles es frecuente. En concreto, hay que hacer hincapié en la asociación con fracturas de cuello femoral, asociación no muy frecuente pero que pasa desapercibida en más del 30% de los casos.

9.4. Clasificación

No existe ninguna clasificación universalmente aceptada para las fracturas diafisarias de fémur. Es frecuente describirlas por su localización (tercio medio, superior o inferior), por el trazo de fractura y por la conminución.

Entre las diferentes clasificaciones, una de las más utilizadas es la de Winquist y Hansen, que valora el grado de conminución de la fractura (tabla 28.2).

TABLA 28.2 Clasificación de Winquist y Hansen de las fracturas diafisarias de fémur

Grado	Grado de conminución
I	Mínima o sin conminución
II	Moderada conminución (< 50% de contacto cortical entre los principales fragmentos)
III	Conminución grave (> 50% de contacto cortical entre los principales fragmentos)
IV	Conminución segmentaria (pérdida completa de continuidad de las corticales de los principales fragmentos)

9.5. Tratamiento

TRATAMIENTO CONSERVADOR

Las fracturas diafisarias de fémur son fracturas quirúrgicas. Hoy en día el tratamiento conservador no está indicado en el adulto, excepto ante una contraindicación absoluta de cirugía o por carencia de medios técnicos. El tratamiento conservador conlleva un período prolongado de encamamiento con tracción esquelética y se sigue de una mayor frecuencia de complicaciones hematológicas, cutáneas, respiratorias, etc., así como de deformidades residuales.

En el caso de fracturas diafisarias de fémur en pacientes pediátricos, sí estará indicado el tratamiento conservador, consistente en un período inicial de tracción seguida de inmovilización con un yeso pelvipédico.

TRATAMIENTO QUIRÚRGICO

Una vez estabilizado el paciente y valoradas el resto de las posibles lesiones, se procederá al tratamiento quirúrgico de la fractura diafisaria del fémur, individualizado o asociado a la reparación de otros problemas viscerales.

ENCLAVADO ENDOMEDULAR

El clavo se introduce a través de una pequeña incisión desde la parte proximal del fémur a nivel del trocánter mayor, lo que da un acceso directo y recto al canal medular. Una vez reducida la fractura y medida la longitud necesaria del clavo, se introduce a través de una guía, ya que el clavo es hueco. Podrá bloquearse el clavo proximal y distalmente mediante tornillos si se considera oportuno, a través de los orificios que dispone, para evitar el posible desplazamiento longitudinal del clavo o la rotación del mismo sobre el eje de los fragmentos. Cuanto más conminuta sea la fractura, más necesario será el encerrojado del clavo para aumentar su estabilidad (fig. e28.5).

Otra posibilidad de enclavado endomedular es la introducción del clavo de forma retrógrada, es decir, desde la articulación de la rodilla hacia el fémur proximal. Estos clavos, diseñados inicialmente para el tratamiento de fracturas supracondíleas de fémur, han evolucionado y existen actualmente modelos que se pueden utilizar en el caso de fracturas diafisarias. Están especialmente indicados en pacientes con fracturas asociadas del tercio proximal de fémur o pacientes con prótesis de cadera que impiden la colocación del clavo desde el trocánter mayor.

OSTEOSÍNTESIS CON PLACAS

Mucho menos utilizada que el enclavado endomedular es la técnica de osteosíntesis mediante la colocación de placas rígidas atornilladas en la zona de la fractura. Precisan abordajes mucho más amplios en la cara externa del fémur: abordaje abierto del foco de fractura, desperiostización de los fragmentos óseos, reducción de los mismos y colocación de una larga placa que bloquee, con al menos cuatro tornillos a cada lado de la zona fracturada. Se suele

conseguir una reducción muy anatómica, pero la técnica es mucho más agresiva. El paciente deberá mantener una descarga prolongada en el postoperatorio, al contrario que en el caso del clavo, con el que, si la fractura es estable con contacto de las corticales, se puede iniciar la carga de forma precoz.

FIJACIÓN EXTERNA

Cuando se trata de fracturas abiertas, en ocasiones deberán utilizarse fijadores externos, que, atornillados percutáneamente a los fragmentos proximal y distal de la fractura, mantienen la reducción obtenida. Son frecuentes las desviaciones secundarias, pero el sistema permite la modificación de la reducción y la corrección de las desviaciones. Este método de tratamiento precisa de cuidados constantes de la piel en la zona de introducción de los clavos. También se suelen utilizar los fijadores externos cuando existe una lesión vascular asociada que precisa una estabilización rápida para que se realice una reparación arterial de urgencia. En ocasiones el tratamiento se inicia con un fijador externo y posteriormente se sustituye por un clavo (fig. e28.6).

Todas estas técnicas permiten una movilización rápida del paciente que evite los problemas asociados al encamamiento y a la inmovilización.

10. CONCLUSIONES

- Las fracturas de fémur se distinguen por su localización anatómica: cabeza, cuello, regiones trocantérea y subtrocantérea, y diáfisis. Cada localización tiene sus peculiaridades mecánicas y biológicas.
- Las fracturas de fémur en la cadera del anciano requieren un tratamiento multidisciplinar, para asegurar una vuelta precoz a la deambulación y disminuir el riesgo de complicaciones.
- Estas fracturas suelen ser tratadas quirúrgicamente, y existe un amplio abanico de posibilidades: artroplastia de cadera, tornillos, enclavado endomedular, tornillo-placa deslizante, placa atornillada, etc.
- La fractura de fémur es una lesión grave, que puede conllevar una importante morbilidad a los pacientes e incluso complicaciones vitales, como el shock hemorrágico.

Lecturas recomendadas

Bartolomé García S, Torrijos Garrido P, Moreno Velasco A, Zurrón Lobato M, Ortega Briones A, Martín Vivaldi A. Total hip replacement after hip fracture. Results in the medium term. J Bone Joint Surg [Br] 2010;92-B(Supl 1):79.

Fernández Domingo A. Fracturas subtrocantéricas y diafisarias de fémur. En: Cáceres Palou, editor. Manual SECOT de Cirugía Ortopédica y Traumatología. Madrid: Médica Panamericana; 2003. p. 764-74.

Gjertsen JE, Vinje T, Engesaeter LB, Lie SA, Havelin LI, Furnes O, et al. Internal screw fixation compared with bipolar hemiarthroplasty for treatment of displaced femoral neck fractures in elderly patients. J Bone Joint Sur[Am] 2010;92(3):619-28.

Guerado Parra E, Gil Garay E. Fracturas del extremo proximal del fémur. En: Cáceres Palou, editor. Manual SECOT de Cirugía Ortopédica y Traumatología. Madrid: Médica Panamericana; 2003. p. 750-63.

Haentjens P, Magaziner J, Colon-Emeric CS, Vanderschueren D, Milisen K, Velkeniers B, et al. Meta-analysis: excess mortality after hip fracture among older women and men. Annals of Internal Medicine 2010;152(6):380-90.

Handoll Helen HG, Parker Martyn J. Conservative versus operative treatment for hip fractures in adults. Cochrane Bone, Joint and Muscle Trauma Group Cochrane Database of Systematic Reviews. 2009;1.

Koval KJ, Zuckerman JD. Fracturas intertrocantéricas. En: Buchol RW, Heckma JD, editors. Rockwood & Green's, Fracturas en el Adulto,. 5.ª ed. Tomo 3. Madrid: Marbán; 2003. p. 1635-63.

Navarrete FE, Baixauli F, Fenollosa B, Jolín T. Fracturas de cadera en ancianos: predictores de mortalidad al año en pacientes operados. Rev Esp Cir Ortop Traumatol 2009;53(4):237-41.

Parker MJ, Pryor G, Gurusamy K. Cemented versus uncemented hemiarthroplasty for intracapsular hip fractures. A randomised controlled trial in 400 patients. J Bone Joint Surg [Br] 2010;92-B:116-22.

Parker MJ, Gillespie WJ, Gillespie LD. Hip protectors for preventing hip fractures in older people. Cochrane Bone, Joint and Muscle Trauma Group Cochrane Database of Systematic Reviews. 2009;1.

Parker MJ, Gurusamy KS. Arthroplasties (with and without bone cement) for proximal femoral fractures in adults. Cochrane Bone, Joint and Muscle Trauma Group Cochrane Database of Systematic Reviews. 2009;1.

Parker MJ, Gurusamy KS. Internal fixation versus arthroplasty for intracapsular proximal femoral fractures in adults. Cochrane Bone, Joint and Muscle Trauma Group Cochrane Database of Systematic Reviews. 2009;1.

Parker MJ, Handoll HG. Gamma and other cephalocondylic intramedullary nails versus extramedullary implants for extracapsular hip fractures in adults. Cochrane Bone, Joint and Muscle Trauma Group Cochrane Database of Systematic Reviews. 2009;1.

Ruiz-Ibán MA, Crespo-Hernández P, Fernández-Roldán S, Díaz-Heredia J, Martínez-Ureña P, Muriel A, et al. Hemiartroplastia cementada tras fractura subcapital de fémur. Análisis de supervivencia. Rev Esp Cir Ortop Traumatol 2008;52:206-12.

Shiga T, Wajima Z, Ohe Y. Is operative delay associated with increased mortality of hip fracture patients? Systematic review, meta-analysis, and meta-regression. Canadian Journal of Anaesthesia 2008;55(3):146-54.

© Elsevier. Fotocopiar sin autorización es un delito.

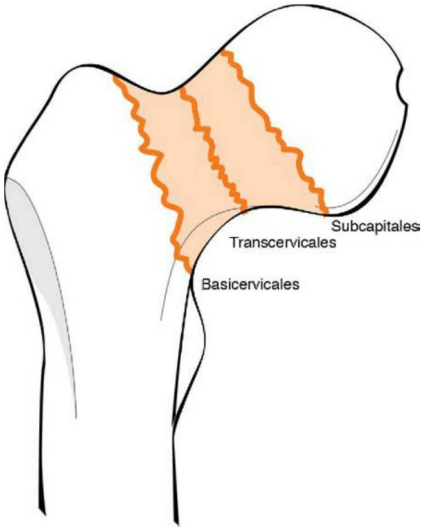

FIGURA e28.1
Clasificación anatómica de las fracturas de cuello femoral.

www.medilibros.com

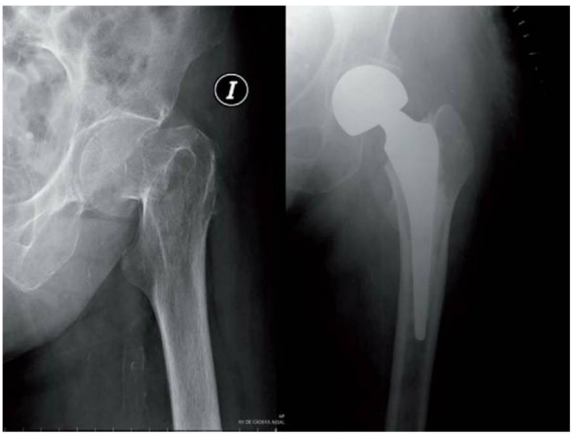

FIGURA e28.2
Fractura de cuello femoral tratada con prótesis parcial bipolar.

© Elsevier. Fotocopiar sin autorización es un delito.



FIGURA e28.3
Colapso en varo de una fractura pertrocantérea de fémur con protrusión del tornillo cefálico (efecto fenómeno de corte o *cut out*).

www.medilibros.com



FIGURA e28.4
Fracaso mecánico con aflojamiento del material de osteosíntesis (tornillo-placa deslizante).



FIGURA e28.5
Fractura diafisaria de fémur tratada con enclavado endomedular encerrojado.

www.medilibros.com

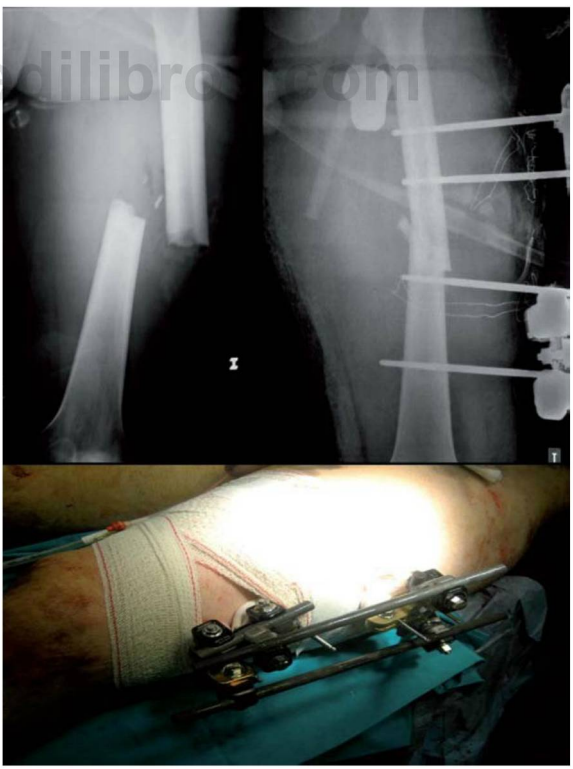

FIGURA e28.6
Fractura abierta de fémur tratada con fijador externo. *Arriba,* imagen radiográfica. *Abajo,* aspecto clínico del fijador externo monolateral colocado.

© Elsevier. Fotocopiar sin autorización es un delito.

AUTOEVALUACIÓN

1. ¿Cuál de las siguientes no corresponde a un tipo de fractura de fémur proximal?
- **a.** Fractura transcervical.
- **b.** Fractura subcapital.
- **c.** Fractura intercondílea.
- **d.** Fractura pertrocantérea.
- **e.** Fractura basicervical.

Respuesta correcta: c.

Respuesta razonada: La fractura intercondílea es una fractura de la zona distal del fémur, a nivel de la rodilla. El resto de opciones corresponden a fracturas del fémur a la altura de la cadera.

2. Se encuentra usted en la urgencia de un hospital y tiene que atender a un paciente de 83 años con confirmación radiográfica de una fractura pertrocantérea de fémur. ¿Qué medida no tomaría de inicio?
- **a.** Iniciar profilaxis tromboembólica.
- **b.** Colocar una tracción blanda en la pierna afectada.
- **c.** Solicitar un estudio preoperatorio completo.
- **d.** Iniciar profilaxis antibiótica.
- **e.** Todas las anteriores son medidas que deben tomarse de inicio.

Respuesta correcta: d.

313.e4

Respuesta razonada: La profilaxis antibiótica está indicada en estos pacientes en el momento de la cirugía. No es una medida que tenga que tomarse en la urgencia.

3. Una paciente de 57 años con una fractura subcapital de cadera no desplazada debería ser tratada de la siguiente manera:
- **a.** Ante el riesgo de tener mucha osteoporosis, pues tiene ya una fractura de cadera, debe colocarse una artroplastia total de entrada.
- **b.** Debe realizarse una osteosíntesis mediante tornillos canulados.
- **c.** Mediante enclavado endomedular.
- **d.** No requiere tratamiento, pues, al tratarse de una fractura no desplazada, la paciente puede ponerse a caminar inmediatamente.
- **e.** Mediante una artroplastia parcial de cadera.

Respuesta correcta: b.

Respuesta razonada: Una fractura subcapital en un adulto de esa edad debe ser tratada mediante osteosíntesis, independientemente del grado de desplazamiento, pues el riesgo de necrosis de la cabeza femoral es muy alto si no se hace nada y las posibilidades de desplazamiento, al tratarse de una persona probablemente activa, son altas.

4. ¿Cuál es el problema fundamental que plantean las fracturas pertrocantéreas de cara al tratamiento?
- **a.** Problema mecánico.
- **b.** Problema biológico.
- **c.** Problema vascular.
- **d.** Problema neurológico.
- **e.** Ninguno de los anteriores.

Respuesta correcta: a.

Respuesta razonada: El problema fundamental por el que se tratan las fracturas pertrocantéreas es de origen mecánico, pues la fractura está sometida a distintas fuerzas que dificultan mucho la consolidación si no se trata quirúrgicamente. El tratamiento quirúrgico va dirigido a anular la acción de estas fuerzas sobre el foco de fractura y convertirlas en fuerzas que beneficien la consolidación.

www.medilibros.com

CAPÍTULO 29

Fracturas de la región de la rodilla y de la diáfisis tibial

José Sueiro Fernández

ÍNDICE DEL CAPÍTULO

1. **Conceptos generales** 314
2. **Fracturas de la extremidad distal del fémur** 315
   - 2.1. Introducción 315
   - 2.2. Mecanismo lesional 315
   - 2.3. Clasificación de la AO/ASIF 315
   - 2.4. Diagnóstico 315
   - 2.5. Tratamiento 316
   - 2.6. Complicaciones 316
   - 2.7. Pronóstico 317
   - 2.8. Fracturas de la extremidad distal del fémur en el niño 317
3. **Traumatismos de la rótula** 318
   - 3.1. Introducción 318
   - 3.2. Fracturas de rótula 318
4. **Fracturas del extremo proximal de la tibia** 319
   - 4.1. Introducción 319
   - 4.2. Mecanismo lesional 319
   - 4.3. Clasificación 320
   - 4.4. Diagnóstico 320
   - 4.5. Tratamiento 321
   - 4.6. Complicaciones 322
5. **Fracturas diafisarias de tibia** 322
   - 5.1. Introducción 322
   - 5.2. Clasificación 322
   - 5.3. Diagnóstico 323
   - 5.4. Tratamiento 323
   - 5.5. Complicaciones 324
6. **Conclusiones** 324

www.medilibros.com

OBJETIVOS DEL CAPÍTULO

- Entender la importancia de las fracturas alrededor de la rodilla por su condición de fracturas articulares que requieren de una reducción anatómica.
- Recordar las posibles lesiones asociadas a estas fracturas —lesiones del cartílago articular, de los ligamentos y neurovasculares—, que deben tenerse en cuenta y que no han de pasar desapercibidas.
- Introducir las opciones de tratamiento disponibles para las fracturas alrededor de la rodilla y recordar la importancia de conseguir una excelente reducción para disminuir el riesgo de secuelas.
- Presentar las fracturas diafisarias de tibia, mostrar los métodos diagnósticos y terapéuticos, y hacer hincapié en las posibles complicaciones agudas y crónicas para tenerlas en consideración y tratar de prevenirlas.

1. CONCEPTOS GENERALES

En este capítulo se abordan las fracturas de los extremos articulares de la rodilla, así como de la diáfisis tibial. Se describirán, igualmente, los traumatismos de la rótula, hueso que ha sido considerado por muchos autores como un sesamoideo de esta articulación. Estas fracturas representan el 7% del total de las fracturas de todo el esqueleto. Pueden estar originadas por mecanismos tanto directos como indirectos, en el contexto de traumatismos de alta energía (accidentes de tráfico, laborales, etc.), sobre una debilidad zonal previa (osteoporosis, tumores, etc.) —es el caso de las llamadas «fracturas patológicas»— o ante la presencia de implantes articulares —como en el caso de las llamadas «fracturas periprotésicas»—.

Si se asocia una fractura de la extremidad distal (ED) del fémur y una fractura de tibia, proximal o diafisaria, se producirá una marcada movilidad anormal. Esta severa y grave lesión se conoce con el nombre de «rodilla flotante».

© 2015. Elsevier España, S.L.U. Reservados todos los derechos

En general, la importancia de estas fracturas viene dada porque afectan a una articulación de carga muy diferenciada y porque perturban casi siempre al ambiente articular. Además, su relación cercana con elementos neurovasculares de primer orden hace que estas complicaciones sean muy temidas por el traumatólogo. La inestabilidad del foco fracturario no reconocida al principio puede causar severos problemas. Si se indica tratamiento quirúrgico, la osteosíntesis debe ser lo suficientemente estable como para iniciar lo más precozmente posible la movilidad de la rodilla en descarga, ya que así se conseguirá el mejor resultado funcional. Un planteamiento quirúrgico no bien planificado va a forzar nuevas intervenciones con el consecuente aumento de secuelas.

2. FRACTURAS DE LA EXTREMIDAD DISTAL DEL FÉMUR

2.1. Introducción

- **Frecuencia:** 4-7% de todas las fracturas femorales.
- **Zona anatómica:** se considera que la ED del fémur en el adulto, según distintas concepciones, son los 7,5-9 cm distales del mismo.
- **Repercusión:** en general se trata de fracturas difíciles de tratar, con resultados no siempre aceptables, que requieren paciencia por parte del accidentado y experiencia por parte del traumatólogo. Se presentan complicaciones y secuelas en uno de cada tres pacientes.

2.2. Mecanismo lesional

Se pueden identificar dos grandes tipos de mecanismos de producción en estas fracturas:

1. **De baja energía** (75%): más frecuentes en personas mayores. La resistencia estructural de la zona es óptima pero la osteoporosis, las lesiones líticas, la enfermedad de Paget, etc. condicionan su aparición (posible presentación con otras fracturas osteoporóticas anteriores y/o asociadas en el mismo incidente).
2. **De alta energía** (25%): más frecuentes en jóvenes por accidentes de tráfico (mecanismo del salpicadero) y precipitaciones al vacío. Presentan mayores complicaciones. Pueden coexistir con lesiones asociadas de las tres cavidades (craneana, torácica y abdominal), fracturas de pelvis o de fémur a distinto nivel (fracturas ipsilaterales) o de tibia proximal (rodilla flotante).

2.3. Clasificación de la AO/ASIF

Véanse el cuadro 29.1 y la figura 29.1.

2.4. Diagnóstico

Entre los datos clínicos relevantes destacan la tumefacción zonal marcada y la hemorragia intensa, incluso intraarticular. Se han de evaluar la integridad de la piel y la función de los nervios periféricos (nervios peroneos profundo y superficial, y tibial posterior). La existencia del canal de Hunter a 10 cm de la interlínea articular justifica lesiones

Cuadro 29.1 CLASIFICACIÓN DE LA AO DE LAS FRACTURAS DE LA EXTREMIDAD DISTAL DEL FÉMUR (v. fig. 29.1)

Fracturas supracondíleas (extraarticular)
- Trazo simple.
- Con tercer fragmento.
- Trazo irregular o conminuto.

Fracturas unicondíleas (articular parcial)
- Sagital del cóndilo lateral.
- Sagital del cóndilo medial.
- Frontal (fractura de Hoffa).

Fracturas bicondíleas (intraarticulares)
- Trazo simple en «T» o en «Y».
- Conminución supracondílea.
- Conminución supraintercondílea.

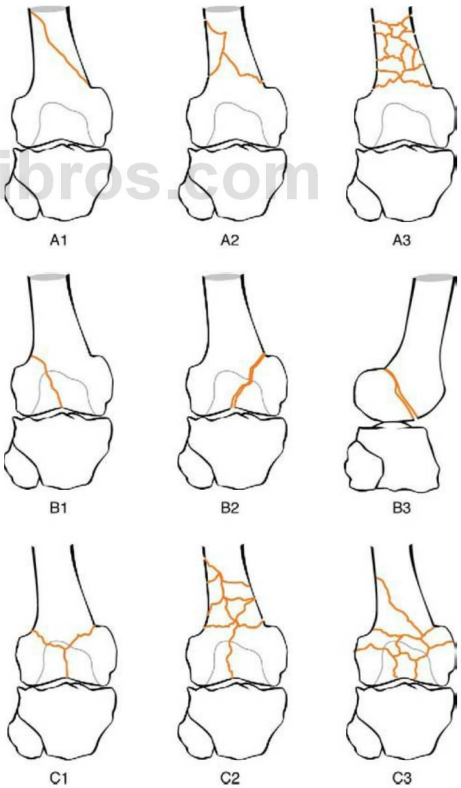

FIGURA 29.1
Fracturas de la extremidad distal del fémur según la clasificación de la AO.

www.medilibros.com

© Elsevier. Fotocopiar sin autorización es un delito.

vasculares del tronco poplíteo. Deben evaluarse sistemáticamente pulsos periféricos.

PRUEBAS COMPLEMENTARIAS

- **Radiografía:** son obligadas las proyecciones anteroposterior (AP) y lateral (L) de rodilla. Igualmente se deben solicitar proyecciones AP y L de fémur completo por su posible asociación con otras fracturas.
- **Tomografía computarizada** (TC) con reconstrucción en los planos frontal y lateral para la planificación del preoperatorio solo en ciertos casos (fracturas conminutas, afectación articular y/o condral).
- **Ecografía Doppler, arteriografía o angiografía por TC:** si pulsos distales ausentes.
- **Resonancia magnética** (RM): no es de utilidad. Solo está indicada ante la sospecha de lesiones capsuloligamentosas agudas y en caso de secuelas intraarticulares.

DIAGNÓSTICO DIFERENCIAL

Ante la sospecha de fractura de la ED del fémur debemos diferenciarla de otras lesiones con signos de presentación parecidos:

- En la rotura de cuádriceps existe imposibilidad de extender la rodilla: radiografías negativas.
- En la contusión del muslo y/o en el síndrome compartimental del muslo: radiografías negativas. Hay que medir la presión compartimental.

2.5. Tratamiento

www.medilibros.com

Es imperativo en la estrategia de tratamiento de estas fracturas:

- Evitar el retraso en el diagnóstico de complicaciones neurovasculares asociadas.
- Restablecer los ejes mecánicos del miembro.
- Reconstruir de forma muy exigente la anatomía de las superficies articulares afectas.
- Movilizar en descarga lo antes posible: favorece la congruencia articular y evita las rigideces periarticulares.

INDICACIONES

- El **tratamiento ortopédico** (inmovilización escayolada) se emplea únicamente en las pocas fracturas que son estables y están mínimamente desplazadas. Aun las no desplazadas tienen riesgo de desplazarse secundariamente.
- El **tratamiento quirúrgico** con fijación interna estable que permita la movilización precoz en descarga es el que ofrece mejores resultados en la mayoría de estas fracturas.

MOMENTO ADECUADO EN LA ACTUACIÓN SOBRE ESTAS FRACTURAS

En ausencia de afectación neurovascular o de exposición del foco de fractura (primerísima urgencia), no suponen una exigencia inmediata. En derrames a tensión, se debe evaluar la aspiración-artrocentesis en los primeros momentos. Una vez estabilizado el paciente (24-48 h) se programará la intervención quirúrgica que precise dependiendo de lo siguiente:

- Experiencia del cirujano.
- Estudio preoperatorio, tanto del paciente (lesiones asociadas), como del patrón fracturario (calcos radiográficos) y/o de posibles necesidades respecto al material de osteosíntesis. La mayoría se pueden sintetizar con modernas placas condíleas y con tornillos autobloqueantes.
- Conocimiento anatómico de la zona y su abordaje cuidadoso con los aportes vasculares.

Además, se debe tener presente que en la mayoría de los casos se precisa aporte óseo (auto- o aloinjerto), sobre todo para favorecer la consolidación en su arbotante medial.

OSTEOSÍNTESIS

En cuanto a los **tipos,** la más clásica y utilizada es la lámina-placa acodada a 95° o el tornillo-placa condílea con tornillo dinámico (DCS, del inglés *dynamic condylar screw*). En la actualidad se preconizan nuevos sistemas con placas adaptadas a la morfología zonal (premoldeadas) y tornillos bloqueados a la placa (AxSOS™, *Less Invasive Stabilization System* [LISS]). Estos sistemas son placas de estabilidad angular y el instrumental para su implantación permite la cirugía mínimamente invasiva o abordajes menos agresivos para la osteosíntesis.

De forma esquemática y siguiendo las clasificaciones explicadas en este capítulo, se recomiendan las siguientes estrategias de tratamiento:

- **Fracturas unicondíleas simples:** reducción abierta y osteosíntesis con tornillos.
- **Fracturas supracondíleas y supraintercondíleas:** reducción abierta, comprensión interfragmentaria y estabilización fracturaria con DCS, LISS o AxSOS™. Autoinjerto medial.
- **Fracturas osteocondrales:** extracción de los pequeños fragmentos marginales, reposición de los fragmentos más grandes, ya sea por cirugía abierta o artroscópica, y osteosíntesis (miniosteosíntesis reabsorbibles).

En su caso se podría valorar:

- El uso de clavos retrógrados en fracturas extraarticulares (tipo A) y algunas C1.
- La ayuda de la artroscopia en lesiones articulares.
- La prótesis de rodilla, en fracturas con gran afectación de la superficie articular en una rodilla con severa artrosis previa y solo en casos muy seleccionados.

Se realizará profilaxis antitrombótica y antibiótica.

2.6. Complicaciones

- **Inmediatas,** especialmente en fracturas inestables: lesiones neurovasculares y en tegumentos (fracturas abiertas), infección y trombosis venosa profunda. Se han de considerar las complicaciones vasculares serias que pueden aparecer (aunque menos probables) en semanas o meses posteriores.
- **Medio plazo:** retardo de la consolidación (a partir de los 4 meses), aflojamiento y/o rotura de osteosíntesis, refracturación.
- **Largo plazo:** seudoartrosis, implante doloroso (evitar tornillos mediales prominentes), consolidación viciosa, rigidez articular y artrosis postraumática de rodilla.

2.7. Pronóstico

Tres de cada cuatro fracturas pueden obtener resultados satisfactorios si el tratamiento quirúrgico está bien planteado y ejecutado. Se han comunicado un 30% de complicaciones y secuelas para estas fracturas.

La complicación más frecuente es la rigidez de rodilla, por causas óseas o tegumentarias.

La ausencia de consolidación es más común en los trazos extraarticulares.

Si se precisa una reconstrucción secundaria, suele ser menos compleja tras un tratamiento ortopédico previo que sobre una osteosíntesis fallida, insuficiente o mal planteada.

A partir del segundo año se aconseja la retirada de la osteosíntesis, en previsión de una posible artrosis secundaria que precise más tarde un implante articular (prótesis de rodilla).

2.8. Fracturas de la extremidad distal del fémur en el niño

La fisis distal del fémur es la responsable del 70% del crecimiento total del hueso (40% del de la extremidad inferior).

Estas fracturas son poco frecuentes (3% de las fracturas epifisarias) pero cursan, potencialmente, con las consecuencias más graves. Enumeraremos entre ellas las siguientes:

- Gran hemorragia.
- Alteraciones serias del crecimiento del fémur, que se manifiestan en:
  - Desviaciones axiales.
  - Desigualdad de longitud de miembros inferiores.
- Rigidez de la rodilla.
- Laxitud ligamentosa (sobre todo en adolescentes).

ETIOLOGÍA

Se pueden presentar en tres períodos pronósticos distintos:

1. **Perinatal:** las menos frecuentes (partos difíciles).
2. **Período de crecimiento** (4-11 años): accidentes de alta energía.
3. **Fin del crecimiento** (las más frecuentes): accidentes de alta energía y, cada vez más, en accidentes deportivos. La fisis puede permanecer abierta hasta los 18 años.

CLASIFICACIÓN

Se utiliza universalmente la de Salter y Harris (fig. 29.2) (v. capítulo 8).

TRATAMIENTO

- **Objetivo del tratamiento:** reducción rigurosamente anatómica.
- **Indicaciones:**
  - Reducción perfecta y estable: yeso isquiopédico.
  - Reducción perfecta pero inestable: agujas percutáneas más yeso. Solamente durante el período final

www.medilibros.com

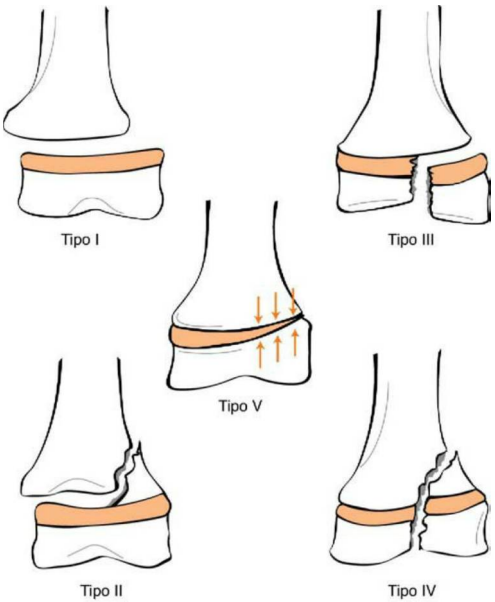

FIGURA 29.2
Fracturas-epifisiólisis de la extremidad distal de fémur según la clasificación de Salter y Harris.

© Elsevier. Fotocopiar sin autorización es un delito.

del crecimiento deben utilizarse osteosíntesis más sólidas, como en el adulto.
- Reducción incompleta: reducción quirúrgica con foco abierto.

PRONÓSTICO

Exceptuando las fracturas de tipo I y algunas de tipo II, en general, no tienen buen pronóstico. Se comunican resultados insuficientes en más del 50% de los casos relacionados con las complicaciones citadas más arriba (deformidades angulares en el 25% de los casos; dismetrías en el 30%).

Una desviación residual angular de 20° puede ser remodelada si el niño tiene menos de 10 años. En la adolescencia, una angulación de más de 5° es mal tolerada, por lo que uno de cada cinco pacientes va a requerir actuaciones quirúrgicas posteriores.

3. TRAUMATISMOS DE LA RÓTULA

3.1. Introducción

La rodilla por su cara anterior es muy accesible a traumatismos directos, los cuales son muy frecuentes a cualquier edad.

La rótula es el mayor hueso sesamoideo del esqueleto. Además de su función biomecánica en la extensión de la pierna, por su situación, actúa como elemento protector de los cóndilos y de las estructuras internas de la rodilla.

Los traumatismos se pueden dividir en contusiones, luxaciones laterales o fracturas.

www.medilibros.com

CONTUSIONES

Son muy frecuentes en la vida cotidiana. Pueden ocasionar hematomas tanto en la cara anterior (hematoma subcutáneo o de la bursa prerrotuliana) como en la posterior de la rótula, con hemartros.

En las muy graves pueden provocar lesiones por hundimiento osteocondral, que con frecuencia pasan desapercibidas, pero provocan dolor postraumático crónico durante meses.

En la fase aguda se recomienda la aplicación de hielo, la administración de antiinflamatorios y cierto reposo articular, y se han de evitar los vendajes segmentarios excesivamente compresivos. En hematomas muy voluminosos o a tensión se puede evaluar la posibilidad de realizar una punción evacuadora, siempre en un ambiente de esterilidad quirúrgica.

LUXACIONES LATERALES DE RÓTULA

La aparición de una luxación lateral de rótula de origen traumático es rara. Habitualmente existe una predisposición general (hiperlaxitud) o una conformación anatómica de la misma que la facilita. Estas luxaciones se corresponden con inestabilidades rotulianas en el contexto de los desequilibrios del aparato extensor de la rodilla.

Cuando son traumáticas, provocan desgarros capsulares, de sus refuerzos (alerón rotuliano medial) y del cuádriceps (vasto medial). Se producen por mecanismo directo tangencial de medial a lateral sobre la rodilla, generalmente en contextos deportivos o laborales.

Si no se han reducido espontáneamente o por unos primeros auxilios, son difíciles de reconocer de entrada. Se estudiarán con detenimiento las radiografías para descartar la presencia de lesiones osteocondrales. Si existen sospechas, se practicará un estudio con RM.

Deben reducirse urgentemente y se ha de evacuar el hematoma si es importante. Se inmovilizará la rodilla en posición funcional, y se permitirá la carga durante 2-3 semanas según su intensidad para facilitar la cicatrización de las partes blandas.

La existencia de dolores residuales o de signos de alteración del deslizamiento femorrotuliano nos debe poner en alerta sobre una posible afectación condral.

Si existen alteraciones anatómicas predisponentes, con frecuencia se convertirá en una luxación recidivante.

3.2. Fracturas de rótula

FRECUENCIA

Se producen en el 1% de los casos. Alcanzan el 10% entre pacientes politraumatizados (por accidente de tráfico).

MECANISMO LESIONAL

- **Indirecto:** por contractura muscular incoordinada, brusca e intensa en una caída. Su patrón habitual es un trazo transversal, ya se trate de una fractura desplazada o no, con o sin desgarro capsulorretinacular.
- **Directo:** por mecanismo de choque con el salpicadero. Habitualmente es multifragmentaria o conminuta. A veces se acompaña de un traumatismo osteocondral rotuliano o condíleo.

CLASIFICACIÓN

Pueden clasificarse según distintos criterios, tales como el mecanismo de producción, el grado de desplazamiento, el trazo fracturario, etc. En el cuadro 29.2 se esquematiza la clasificación de estas fracturas, atendiendo al mecanismo de producción.

DIAGNÓSTICO

Clínicamente debemos tener en cuenta los antecedentes traumáticos: golpe directo, por un «traspié» al bajar un escalón o por un resalte en el suelo con caída inmediata, o accidente de tráfico (bicicleta, moto o coche).

Cuadro 29.2 CLASIFICACIÓN DE LAS FRACTURAS DE RÓTULA ATENDIENDO AL MECANISMO DE PRODUCCIÓN

Fracturas por traumatismo directo
- Verticales o longitudinales.
- Conminutas.
- Marginales.
- Osteocondrales.

Fracturas por traumatismo indirecto
- Transversales.
- Polares.
- Por arrancamiento óseo.

Las fracturas desplazadas son fáciles de detectar, especialmente si son abiertas. La rodilla está hinchada. Se palpa una brecha entre los fragmentos. Existe la imposibilidad de mantener la extensión de la pierna. Suele existir escaso hemartros y hay más infiltración subcutánea.

En cuanto a las pruebas complementarias, es obligatoria la realización de una radiografía para ver la anatomía patológica fracturaria y las posibles lesiones asociadas o previas. Las proyecciones AP (poco precisas por superposición con el fémur) y L (las más idóneas) de rodilla suelen ser suficientes. Las fracturas de trazo vertical son difíciles de objetivar. Hay que descartar las fracturas marginales de la llamada «rótula bipartita»: esta se localiza en el ángulo superoexterno, con un trazo oblicuo de arriba abajo, de silueta lisa (sin línea quebrada) y siempre de presentación bilateral, aunque las fracturas no tengan el mismo tamaño.

TRATAMIENTO

La fractura está sometida a distracción debido a la potente fuerza muscular del cuádriceps, por lo que tiende a formar un callo fibroso. Junto con las fracturas de olécranon, han sido de indicación quirúrgica desde el inicio de la cirugía traumatológica (finales del siglo XIX).

Criterio

El desplazamiento es el criterio práctico que debe seguirse para orientar el tratamiento. Se hablará de fractura desplazada, cuando un fragmento se separe más de 3 mm o si existe un escalón articular de más de 2 mm. Cuando existe desplazamiento, al ser una fractura articular, se aconseja su resolución en las primeras 24 h mediante reducción rigurosamente anatómica.

Indicaciones

- **Fracturas de rótula no desplazadas:** tratamiento conservador. Inmovilización con yeso desde la ingle hasta el tobillo (calza de Böhler) durante 4-6 semanas según el patrón fracturario. Se procede igualmente en las fracturas del polo inferior, no articulares.
- **Fracturas de rótula no desplazadas asociadas a fractura diafisaria de tibia o fémur,** se optará por tratamiento quirúrgico.
- **Fracturas de rótula desplazadas:** se realizará tratamiento quirúrgico. Una osteosíntesis estable posibilita una reeducación funcional temprana. Se realizan un abordaje longitudinal anterior, sutura del desgarro capsuloligamentoso y osteosíntesis con dos agujas de Kirschner y cerclaje doble de alambre (principio de banda a tensión). A veces se emplean tornillos canulados a compresión. Cuando existen fragmentos muy pequeños, no sintetizables, se procede a realizar una patelectomía parcial y, a continuación, una sutura osteotendinosa (puntos transóseos). Debe evitarse a toda costa su resección (patelectomía total).
- **Fracturas de rótula abiertas:** se realizará tratamiento quirúrgico en menos de 6-8 h. exéresis, técnica de Friedrich en la herida, limpieza articular exhaustiva y la osteosíntesis que proceda. A la profilaxis antitrombótica se añadirá en este caso la terapia antibiótica pertinente.

Las técnicas artroscópicas solo estarán indicadas en las lesiones osteocondrales.

PRONÓSTICO Y COMPLICACIONES

Como resultado de las fracturas de rótula pueden aparecer una serie de complicaciones. Entre las más importantes se citan la pérdida de reducción en el 1% de los casos, infección posquirúrgica que puede llegar al 10% e intolerancia al material de osteosíntesis en un alto porcentaje, que obliga imperativamente a su retirada en la mayor parte de los casos una vez comprobada y asegurada su consolidación.

Las secuelas más frecuentes relacionadas con estas fracturas son rigidez, rótula *infera* y artrosis femorrotuliano (a veces el propio traumatismo provoca daño condral).

4. FRACTURAS DEL EXTREMO PROXIMAL DE LA TIBIA

4.1. Introducción

FRECUENCIA

Son más frecuentes en el hombre que en la mujer (2:1), entre los 30 y los 50 años de edad, en accidentes de tráfico y en atropellos. Las más habituales afectan a la meseta tibial externa, ya que requieren traumatismos de menor energía que la meseta interna.

LÍMITES ANATÓMICOS

Las fracturas del extremo proximal de la tibia se describen también como fracturas de las mesetas, de los platillos o de los cóndilos tibiales. Son lesiones que afectan a la epífisis y a la metáfisis proximal de la tibia. Sus límites anatómicos con las fracturas diafisarias varían según los autores. Para Müller (clasificación de la AO) el segmento epifisometafisario corresponde a un cuadrado virtual cuyo lado es igual a la anchura máxima de la epífisis.

4.2. Mecanismo lesional

En el mecanismo de producción de estas fracturas pueden intervenir fuerzas en valgo forzado, varo forzado, carga axial o contusión directa. Estos mecanismos suelen actuar de forma combinada, aunque el más frecuente es por una fuerza valguizante aplicada a la rodilla.

En las fracturas por atropello o accidentes de tráfico de alta energía se producen fracturas por cizallamiento (separación) y hundimiento, mientras en las lesiones deportivas o por caídas suelen aparecer fracturas por cizallamiento puro.

En caso de asociarse una rotación forzada de la rodilla en el momento del traumatismo se puede producir una lesión del pivote central de la rodilla (ligamentos cruzados anterior [LCA] y posterior [LCP]), del ligamento colateral medial, de la cápsula articular posteromedial y de estructuras del punto del ángulo posterointerno (PAPI) de la rodilla. En fracturas por cizallamiento y hundimiento de la meseta externa se produce una lesión asociada del menisco lateral de la rodilla.

© Elsevier. Fotocopiar sin autorización es un delito.

La estructura del hueso esponjoso de las mesetas tibiales condiciona una zona central de debilidad biomecánica que sirve de origen a la mayoría de los trazos fracturarios que parten hacia los extremos de la metáfisis tibial. La mayor concentración de trabéculas óseas de la meseta tibial interna le proporciona mayor resistencia al hundimiento que a la meseta externa, por lo que las fracturas en la meseta interna se producen tras traumatismos de alta energía y suelen conllevar lesiones ligamentosas y meniscales asociadas.

4.3. Clasificación

De forma práctica, en la actualidad las clasificaciones más aceptadas y utilizadas son la de Schatzker (seis tipos según el trazo de fractura y la localización) y la de Müller (del grupo AO/ASIF, según la afectación articular y la complejidad del tratamiento) (cuadro 29.3 y fig. 29.3).

En las fracturas de la meseta tibial el daño del cartílago articular en el momento del traumatismo afecta al pronóstico de la lesión tras el tratamiento. Las fracturas intraarticulares desplazadas tienen peor pronóstico, aunque ninguna de las clasificaciones actuales incorpora el grado de lesión del cartílago.

Igualmente, son frecuentes las lesiones de partes blandas asociadas, como los meniscos, los ligamentos de la rodilla (colaterales, LCA, LCP) y las estructuras neurovasculares adyacentes (nervio ciático y arteria poplítea).

En la clasificación de Schatzker, las fracturas de tipos I a III afectan a la meseta tibial externa, las de tipo IV afectan característicamente a la meseta tibial interna y las de los tipos V y VI afectan a ambas mesetas. En las fracturas de tipo VI se asocian trazos metafisarios y separación de la diáfisis, y suelen existir separación y hundimiento interfragmentarios como resultado de traumatismos de gran energía.

4.4. Diagnóstico

DATOS CLÍNICOS RELEVANTES

Clínicamente, aparecerán los signos predominantes similares a todas las fracturas (deformidad, impotencia funcional y dolor en la región de la rodilla). Es muy importante tener en cuenta las posibles lesiones asociadas de partes blandas y, sobre todo, de las estructuras vasculares y nerviosas. Es imprescindible la exploración minuciosa de los pulsos distales a la localización de la fractura (pedio y tibial posterior).

La aparición de hemartros resulta indicativa de un trazo intraarticular. Las lesiones neurológicas aparecen en el 5% de estas fracturas y afectan, sobre todo, al nervio ciático poplíteo externo o al peroneo superficial, en mayor o menor grado. Es fundamental la valoración de la estabilidad articular de la rodilla, pues se producen lesiones del ligamento colateral de la rodilla hasta en el 30% de los casos y de los ligamentos cruzados en el 10-15%.

PRUEBAS COMPLEMENTARIAS DE IMAGEN

- **Radiografías simples.** Son obligadas las proyecciones AP y L de la rodilla en placas grandes. Deben visualizarse desde el tercio distal del fémur hasta la mitad proximal de la diáfisis tibial. Las proyecciones oblicuas externa e interna y la proyección de «túnel» (radiografía AP con inclinación caudal a 10°) son útiles para diagnosticar mejor el posible hundimiento tibial.
- **TC.** Las TC preoperatorias con reconstrucción en los planos frontal y sagital resultan muy útiles para la planificación óptima del tratamiento quirúrgico. Los cortes coronales seriados de 1 mm permiten identificar mejor el hundimiento. Se recomiendan las reconstrucciones tridimensionales mediante TC para una mejor evaluación global de estas lesiones.
- **RM.** Tiene mayor especificidad que la TC o la radiografía simple para la identificación de las lesiones de

www.medilibros.com

Cuadro 29.3 CLASIFICACIONES MÁS UTILIZADAS PARA LAS FRACTURAS DEL EXTREMO PROXIMAL DE LA TIBIA (v. fig. 29.3)

Clasificación de Schatzker

- **Tipo I.** Cizallamiento. Platillo tibial externo. Alta energía, valgo, pacientes jóvenes.
- **Tipo II.** Cizallamiento y depresión. Platillo externo. Baja energía, pacientes de edad avanzada.
- **Tipo III.** Depresión central pura. Platillo externo. Baja energía, osteoporosis.
- **Tipo IV.** Meseta tibial interna. Cizallamiento (jóvenes) o depresión (ancianos).
- **Tipo V.** Fracturas bicondíleas. Continuidad entre metáfisis y diáfisis tibial.
- **Tipo VI.** Fracturas más complejas. Falta continuidad entre metáfisis y diáfisis.

Clasificación de la AO/ASIF (Müller)

Tipo A. Fractura extraarticular

- **A1.** Avulsión o arrancamiento del ligamento cruzado anterior.
- **A2.** Metafisaria simple.
- **A3.** Metafisaria multifragmentaria.

Tipo B. Fractura articular parcial (tipos I a IV de Schatzker)

- **B1.** Por cizallamiento.
- **B2.** Por hundimiento.
- **B3.** Por cizallamiento-hundimiento.

Tipo C. Fractura articular total (tipos V y VI de Schatzker)

- **C1.** Metafisaria simple.
- **C2.** Articular simple, metafisaria multifragmentada.
- **C3.** Multifragmentaria.

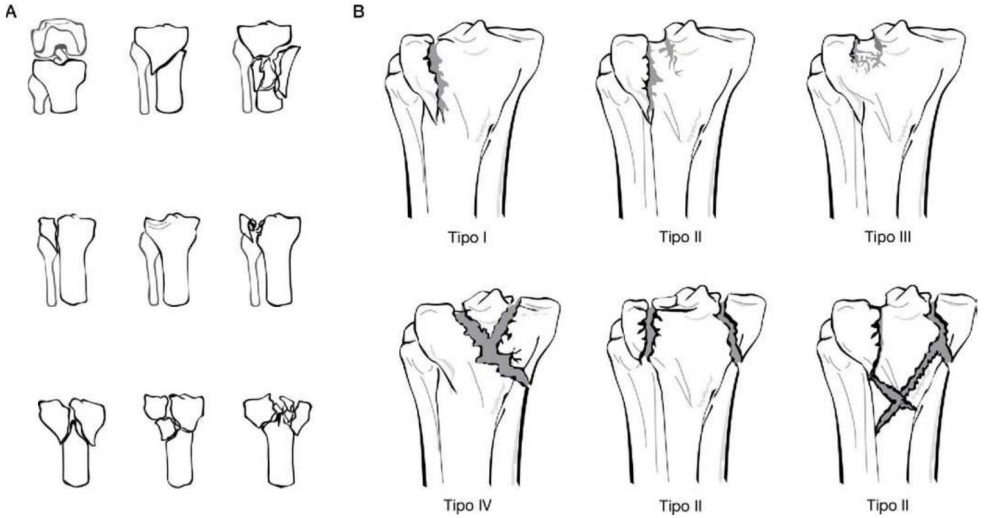

FIGURA 29.3
Clasificación de las fracturas de la extremidad proximal de la tibia. **A.** Clasificación de la AO. **B.** Clasificación de Schatzker.

los ligamentos, los meniscos y las partes blandas en las fracturas de las mesetas tibiales.

En la práctica clínica las pruebas de imagen que son consideradas imprescindibles para planificar el tratamiento quirúrgico de estas fracturas son la radiografía simple AP y L de la rodilla y la TC con reconstrucción en los planos frontal y lateral.

4.5. Tratamiento

Es imperativo en la estrategia de tratamiento de estas fracturas:

- El diagnóstico adecuado de lesiones asociadas y complicaciones neurovasculares.
- Mantener o restituir la inclinación normal de las mesetas tibiales (3-5° de valgo; 5-7° de inclinación posterior).
- La reconstrucción anatómica de las superficies articulares afectas.
- Asegurar un soporte óseo suficiente de la superficie articular. En determinadas fracturas con hundimiento, es preciso valorar la necesidad de emplear injerto óseo o sustitutos óseos para rellenar los defectos óseos subcondrales una vez elevados los fragmentos.
- Restituir la integridad y la estabilidad capsuloligamentosas de la articulación.
- En el caso de tratamiento quirúrgico, hay que respetar la vascularización de los fragmentos, con una mínima desperiostización, y evitar exposiciones prolongadas de las fractura.
- La movilización en descarga lo antes posible para favorecer la congruencia articular y evitar la rigidez articular.
- No olvidar la profilaxis antibiótica preoperatoria ni la profilaxis antitrombótica desde el diagnóstico de la fractura.

www.medilibros.com

MÉTODOS

Tratamiento ortopédico

- Es una opción reservada para casos muy específicos o no operables por la situación general del paciente. Implica largos períodos de inmovilización, con mayor repercusión funcional en el movimiento articular y el riesgo de desplazamiento de las fracturas.
- Consiste en la inmovilización clásica con yeso (o de material sintético-fibra) desde el tercio proximal del muslo hasta el pie, con la rodilla y tobillo a 20 y 90° de flexión, respectivamente.
- Otras alternativas son las ortesis de inmovilización y las tracciones en la pierna. En general se permite la movilidad de la rodilla pasadas 6-8 semanas y el soporte de carga a las 10-14 semanas. Estos métodos están sujetos a circunstancias variables, como la cooperación adecuada del paciente.
- Actualmente el tratamiento conservador se reserva para fracturas no desplazadas o mínimamente desplazadas (menos de 2-3 mm de incongruencia articular, depresión articular de menos de 3-5 mm), lesiones muy periféricas (submeniscales) y poco desplazadas en pacientes ancianos osteoporóticos con escasa demanda funcional.

Tratamiento quirúrgico

En la actualidad es considerado el tratamiento de elección en estas fracturas si se realiza de forma temprana con la intención de conseguir una osteosíntesis estable que permita la movilidad en descarga de la rodilla lo antes posible.

© Elsevier. Fotocopiar sin autorización es un delito.

Las indicaciones principales del tratamiento quirúrgico son el desplazamiento y la inestabilidad articular. Entre las opciones de tratamiento quirúrgico están las siguientes:

- **Reducción cerrada y fijación percutánea de los fragmentos.** Sigue el principio biomecánico de compresión radial. Está indicada en fracturas unicondíleas con trazos de cizallamiento y escaso desplazamiento (tipos I de Schatzker y B1 de AO). Debe utilizarse la radioscopia para el control de la reducción. Se recomienda la fijación con dos tornillos canulados de esponjosa con arandela metálica en la epífisis tibial.
- **Reducción y fijación bajo visión artroscópica.** Recomendada en fracturas con hundimiento o depresión central (tipos III de Schatzker y B2 de la AO), en las que existe un anillo periférico de hueso cortical intacto. Se debe efectuar un orificio en la metáfisis tibial por debajo de la fractura para elevar la zona articular deprimida. Fijación del fragmento mediante tornillos subcondrales e injerto autólogo, de banco o sustituto óseo como soporte tras elevar el fragmento.
- **Reducción cerrada y fijación externa.** Puede emplearse en fracturas metafisarias multifragmentarias (tipo A3 de la AO) o en fracturas con trazos simples articulares y gran conminución metafisaria con irradiación a la diáfisis tibial (tipos VI de Schatzker, y C2 y C3 de la AO). Sigue el principio biomecánico de ligamentotaxis y de compresión bilateral. Se consigue una alineación de los fragmentos con métodos indirectos de fijación y de estabilización con técnicas mínimamente invasivas, empleándose en estos casos los llamados «fijadores híbridos», que consisten en fijadores con agujas transfixiantes combinados con anillos circulares de tipo Ilizarov. Se recomienda que las agujas utilizadas con el fijador circular no estén a menos de 15 mm de la superficie articular.
- **Reducción abierta y fijación interna.** Sigue siendo la técnica más empleada en las fracturas de las mesetas tibiales. Su aplicación se está modificando con el desarrollo de la cirugía mínimamente invasiva o menos agresiva al implantar placas diseñadas al efecto. Se puede limitar su uso en fracturas con separación importante, en fracturas con hundimiento y separación, en fracturas bicondíleas y en algunas fracturas abiertas (tipos I a VI de Schatzker, y A2, A3, B y C de la AO). Los abordajes más frecuentemente empleados son el anterolateral, el central, el medial o una combinación de los abordajes lateral y medial. En la actualidad se emplean placas anatómicas premodeladas de bajo perfil, que permiten la utilización de tornillos bloqueados y con sistemas de implantación que disminuyen el abordaje.

4.6. Complicaciones

Las complicaciones de las fracturas del extremo superior de la tibia varían entre el 12 y el 56% de los casos. Las más importantes son:

- **Infección del material de osteosíntesis.** Más frecuente en las fracturas multifragmentarias, que precisan gran cantidad de implantes y exposiciones prolongadas, con agresión a las partes blandas y desperiostización excesiva.
- **Inestabilidad ligamentosa,** por lesiones no diagnosticadas en el momento de evaluar la fractura. Las más desapercibidas son las lesiones del LCP y las del PAPI de la rodilla.
- **Lesiones neurológicas** (1,75%) **y vasculares** (0,9%). No son muy frecuentes pero sí muy graves. Obligan a la exploración neurovascular de la pierna afectada antes de la cirugía y en el postoperatorio durante el ingreso en planta.
- **Síndrome compartimental.** No es frecuente, pero sus consecuencias pueden ser catastróficas.
- **Contractura en flexión de la rodilla por rehabilitación inadecuada.** Se recomienda colocar un yeso o una rodillera articulada en extensión en el postoperatorio.
- **Artrofibrosis y rigidez articular** por el daño intraarticular generado por la fractura o por inadecuada rehabilitación. Se recomienda realizar movimientos pasivos continuos en el postoperatorio para mejorar el pronóstico funcional.
- **Artrosis postraumática de la rodilla.** Existe una correlación directa con el grado de fragmentación y de hundimiento de la superficie articular. Suele existir una mayor afectación del compartimento externo, esto es, del femorotibial lateral.

5. FRACTURAS DIAFISARIAS DE TIBIA

5.1. Introducción

FRECUENCIA

Las fracturas de tibia son las fracturas diafisarias más frecuentes del esqueleto por la localización relativamente superficial de la diáfisis tibial y su frecuente exposición a traumatismos de alta energía. Las causas más habituales son los accidentes de tráfico (atropellos, motocicletas, bicicletas). Afectan sobre todo a pacientes jóvenes con una elevada demanda funcional.

5.2. Clasificación (cuadro 29.4)

La clasificación más aceptada es la de la AO/ASIF, que las agrupa en el segmento 42 del esqueleto y según el grado de gravedad distingue entre los tipos A, B y C, de menor a mayor complejidad. Además, existen diferentes subgrupos

Cuadro 29.4 CLASIFICACIÓN DE LA AO/ASIF PARA LAS FRACTURAS DIAFISARIAS DE TIBIA

Tipo A. Fracturas de trazo simple
- **A1.** Trazo espiroideo.
- **A2.** Trazo oblicuo (ángulo > 30°).
- **A3.** Trazo transverso (ángulo < 30°).

Tipo B. Fractura con tercer fragmento en cuña
- **B1.** Fractura en cuña espiroidea.
- **B2.** Fractura en cuña de flexión.
- **B3.** Fractura en cuña fragmentada.

Tipo C. Fractura compleja
- **C1.** Fractura compleja espiroidea.
- **C2.** Fractura compleja segmentaria.
- **C3.** Fractura compleja irregular.

para cada tipo de fractura en función de la afectación del peroné. En el subgrupo 1 no se asocia fractura del peroné; en el subgrupo 2, existe una fractura de peroné localizada en un nivel diferente a la de la tibia; en el subgrupo 3, la fractura de peroné se localiza en el mismo nivel que la de la tibia.

Debido a la importancia de la afectación de las partes blandas en la evaluación y el pronóstico de estas fracturas, es imprescindible que el lector recuerde la clasificación de las fracturas abiertas (tipos I a III de Gustilo y Anderson, 1978; tipos IIIA a IIIC de Gustilo, 1984) y la clasificación de las lesiones de las partes blandas asociadas a las fracturas cerradas (Oestern y Tscherne, 1984).

5.3. Diagnóstico

DATOS CLÍNICOS RELEVANTES

La evaluación específica del miembro debe documentar el grado visible de lesión de las partes blandas y el grado de deformidad o inestabilidad en la zona de fractura. Es imprescindible reflejar en la historia clínica la exploración neurovascular distal al foco de fractura, incluidos los pulsos pedios y tibial posterior.

PRUEBAS COMPLEMENTARIAS

- **Radiografía:** son obligadas las proyecciones AP y L de la tibia. Debido a que las líneas de fracturas diafisarias y metafisarias pueden extenderse a las articulaciones adyacentes, es imprescindible incluir también en las dos proyecciones, junto con la diáfisis tibial, la rodilla y el tobillo.
- **TC:** su solicitud queda limitada al estudio de posibles extensiones a las superficies articulares de la rodilla o del tobillo.
- **Ecografía Doppler, arteriografía o angiografía por TC:** debe valorarse su necesidad ante la ausencia de los pulsos distales.

5.4. Tratamiento

Las opciones de tratamiento son amplias y se debe realizar un análisis cuidadoso de los siguientes aspectos a la hora de elegir el método más adecuado:

- Localización anatómica y trazo de fractura.
- Afectación de las partes blandas circundantes.
- Estado de las articulaciones adyacentes: rodilla y tobillo.
- Edad del paciente.
- Experiencia del cirujano en las técnicas que se considera emplear.

A continuación describimos cuatro métodos de tratamiento y sus indicaciones:

- Tratamiento conservador.
- Enclavado intramedular.
- Osteosíntesis con placas y tornillos.
- Reducción y colocación de un fijador externo (fijación externa).

TRATAMIENTO CONSERVADOR

El tratamiento conservador puede emplearse en casos de fracturas diafisarias de tibia de baja energía, con mínima lesión de partes blandas (tipos 0 y 1 de Tscherne), en fracturas estables (angulación coronal < 5°, angulación sagital < 10°, rotación < 5°, acortamiento inferior a 1 cm) y en pacientes con suficiente capacidad para deambular con carga de un yeso.

Requiere la colocación de un yeso desde la región proximal del muslo, con un moldeado cuidadoso en la región supracondílea que evite el desplazamiento distal del yeso, e incluye el tobillo en posición neutra (yeso cruropédico). Este yeso será sustituido por un yeso de apoyo en el tendón rotuliano (yeso funcional PTB) o por una ortesis funcional cuando disminuya el edema y el paciente sea capaz de deambular con apoyo, lo que en general ocurrirá a partir de las 3-4 semanas.

Es necesaria una estrecha vigilancia durante el primer mes con controles radiológicos cada 1-2 semanas. Este tratamiento puede requerir anestesia regional o general para una adecuada relajación muscular si es necesaria la manipulación para la reducción correcta de la fractura. Si no se consigue una alineación correcta tras dos intentos de conseguirlo o el acortamiento es mayor a 1,5 cm, se deberá abandonar este método de tratamiento.

ENCLAVADO INTRAMEDULAR

Actualmente se acepta el enclavado intramedular como el tratamiento de elección para el tratamiento de las fracturas diafisarias de tibia desplazadas o inestables.

Estos clavos son introducidos en la cavidad medular de la tibia y están diseñados para la colocación de pernos de bloqueo proximal en la región proximal o distal a la fractura, de forma que pueden ser clavos encerrojados o no. Además, actualmente disponemos en nuestro arsenal terapéutico de la opción de colocarlos con o sin fresado previo de la cavidad medular.

En función del trazo y de la localización de la fractura que tratemos el clavo puede implantarse sin encerrojado, solo con encerrojado proximal, solo con encerrojado distal o con encerrojado proximal y distal (fracturas diafisarias con tercer fragmento o trazo complejo de tipos B y C).

Las indicaciones del enclavado intramedular en fracturas diafisarias de tibia son las siguientes:

- Fracturas cerradas desplazadas y/o inestables.
- Fracturas abiertas de tipos I a IIIA de Gustilo como tratamiento inicial.
- Fracturas abiertas de tipo IIIB tras la aplicación de un fijador externo.
- Para algunos autores los resultados son mejores con clavos no fresados que con fijación externa, incluso en fracturas abiertas de tipo IIIB de Gustilo.

OSTEOSÍNTESIS CON PLACAS Y TORNILLOS

No es considerado el tratamiento de elección en la actualidad para el tratamiento de fracturas diafisarias de tibia. El objetivo de la osteosíntesis con placas es conseguir la estabilidad mecánica mediante una fijación rígida de los fragmentos reducidos de forma anatómica, pero producen cierta lesión de la vascularización cortical.

© Elsevier. Fotocopiar sin autorización es un delito.

Su indicación actual queda limitada a aquellas fracturas diafisarias de tibia con extensión metafisaria o articular.

Para estos casos se siguen desarrollando placas de contacto limitado y mínimamente invasivas que permiten su colocación percutánea gracias a un arco externo que sirve de guía y, al mismo tiempo, incorporan el principio de estabilidad angular, al conectar la rosca exterior de la cabeza del tornillo a la rosca del interior de los orificios de la placa, con el objetivo de disminuir las fuerzas de fricción entre el hueso y el implante.

FIJACIÓN EXTERNA

No es considerado el tratamiento de elección en la actualidad para el tratamiento de las fracturas diafisarias de tibia.

Su indicación actual queda limitada como tratamiento inicial de elección en fracturas diafisarias abiertas o cerradas secundarias a traumatismos de alta energía, con tal afectación de partes blandas que provoca una viabilidad comprometida de la extremidad (tipo IIIC de Gustilo). También es el tratamiento de elección en el «control de daños» de pacientes politraumatizados graves durante la fase de respuesta inflamatoria inicial, ya que requieren una estabilización inicial de las fracturas poco agresiva que no comprometa su estado general.

5.5. Complicaciones

Las complicaciones más importantes que pueden aparecer son:

- **Síndrome compartimental de la pierna:** su incidencia oscila entre el 1 y el 9%. Es de consecuencias catastróficas. Puede producirse antes o después del tratamiento quirúrgico. No existe evidencia científica que relacione esta complicación con el fresado o no del clavo intramedular. Un dolor superior al del momento de la fractura con pulsos distales conservados debe hacernos sospechar su aparición. El diagnóstico requiere fasciotomía inmediata de los cuatro compartimentos anatómicos de la pierna.
- **Retardo o ausencia de consolidación (seudoartrosis):** en relación con el grado de lesión de partes blandas. Más frecuente tras el tratamiento conservador, tras la utilización de placas de osteosíntesis o tras la aplicación de fijadores externos.
- **Lesión neurológica del nervio peroneo tras la colocación del clavo:** su incidencia oscila entre el 5 y el 30% según las series, y es reversible en la gran mayoría de los casos (80-100%).
- **Dolor en la cara anterior de la rodilla:** tras la inserción del clavo.
- **Rigidez del retropié y del tobillo:** es consecuencia de la inmovilización prolongada del tobillo en caso de tratamiento conservador.

6. CONCLUSIONES

- Las fracturas alrededor de la rodilla son importantes por afectar a menudo a la articulación. Se asocian en general a traumatismos de alta energía, aunque están aumentando las asociadas a los de baja energía, debido a la osteoporosis.
- Debe descartarse siempre la presencia de lesiones asociadas a estas fracturas, no solo de lesiones del cartílago articular sino también de las de partes blandas, ligamentos, vasos y nervios, que pueden conllevar importantes secuelas.
- El carácter intraarticular de estas fracturas hace que su tratamiento deba buscar una reducción anatómica para disminuir el riesgo de secuelas. Los tratamientos más utilizados son la osteosíntesis con placas atornilladas en el fémur y la tibia, y el cerclaje de tipo obenque en la rótula.
- Las fracturas diafisarias de tibia son las fracturas diafisarias más frecuentes del esqueleto y en muchas ocasiones son fracturas abiertas por la localización relativamente superficial de la tibia. El tratamiento de las no desplazadas suele ser ortopédico, y el enclavado intramedular es el tratamiento quirúrgico de elección.

Lecturas recomendadas

Basener CJ, Mehlman CT, DiPasquale TG. Growth disturbance after distal femoral growth plate fractures in children: a meta-analysis. J Orthop Trauma 2009;23(9):663-7.

Bhandari M, Guyatt G, Tornetta P, Schemitsch EH, Swiontkowski M, Sanders D, et al. Study to Prospectively Evaluate Reamed Intramedullary Nails in Patients with Tibial Fractures. Randomized trial of reamed and undreamed intramedullary nailing of tibial shaft fractures. J Bone Joint Surg Am 2008;90(12):2567-78.

Crist BD, Della Rocca GJ, Murtha YM. Treatment of acute distal femur fractures. Orthopedics 2008;31(7):681-90.

Galla M, Lobenhoffer P. Patella Fractures. Review. Chirurg 2005; 76(10):987-97.

Gómez Barrena E, Ballesteros R. Fracturas del extremo distal del fémur. En: Cáceres E, editor. Manual SECOT de Cirugía Ortopédica y Traumatología. Madrid: Panamericana; 2003. p. 775-89.

Haidukewych G, Sems SA, Huebner D, Horwitz D, Levy B. Results of polyaxial locked-plate fixation of periarticular fractures of the knee. J Bone Joint Surg Am 2007;89(3):614-20.

Kumar A, Whittle AP. Treatment of complex (Schatzker Type VI) fractures of the tibial plateau with circular wire external fixation: retrospective case review. J Orthop Trauma 2000;14(5):339-44.

Ríos A, Pérez-Caballer AJ. Fracturas del extremo proximal de la tibia. En: Forriol F, editor. Manual de Cirugía Ortopédica y Traumatología. 2.ª ed. Madrid: Panamericana; 2010. p. 1227-32.

Schmidt AH, Finkemeier CG, Tornetta P. Treatment of closed tibial fractures. J Bone Joint Surg Am 2003;85(2):352-68.

Suso S, Camacho P. Fracturas diafisarias de tibia y el peroné. En: Forriol F, editor. Manual de Cirugía Ortopédica y Traumatología. 2.ª ed. Madrid: Panamericana; 2010. p. 1347-56.

Tejwani NC, Hak DJ, Finkemeier CG, Wolinsky PR. High-energy proximal tibial fractures: treatment options and decision making. Instr Course Lect 2006;55:367-79.

Zionts LE. Fractures around the knee in children. J Am Acad Surg 2002;10(5):345-55.

AUTOEVALUACIÓN

1. El tratamiento más aconsejado para la mayoría de las fracturas supracondíleas en el adulto es:
- **a.** Inmovilización escayolada.
- **b.** Tracción continua.
- **c.** Fijadores externos.
- **d.** Osteosíntesis con placa.
- **e.** Ninguno de los anteriores.

Respuesta correcta: d.

Respuesta razonada: La región supracondílea del fémur tiene la peculiaridad de estar peor irrigada que las zonas adyacentes, y las fracturas en esa zona están sometidas a importantes tracciones musculares, por lo que, ante el riesgo de seudoartrosis, el tratamiento quirúrgico es la norma; habitualmente se utilizan técnicas de reducción abierta y osteosíntesis con placa o reducción cerrada y enclavado intramedular retrógrado.

2. ¿En cuáles de estas fracturas de rótula no es necesaria la osteosíntesis?
- **a.** Fracturas no desplazadas asociadas a fractura de tibia.
- **b.** Fracturas desplazadas.
- **c.** Fracturas del polo inferior no articular.
- **d.** Fracturas transversas.
- **e.** Fracturas conminutas.

Respuesta correcta: c.

Respuesta razonada: Las fracturas de rótula en las que se puede optar por tratamiento conservador son las fracturas no desplazadas aisladas de rótula o las fracturas no articulares, generalmente del polo inferior, siempre que se conserve la capacidad para la extensión activa de la rodilla.

3. Se habla de fractura de rótula desplazada cuando:
- **a.** Existe una angulación entre fragmentos superior a 20°.
- **b.** Existe un escalón articular mayor de 3 mm.
- **c.** Existe una separación entre fragmentos superior a 2 mm.
- **d.** Existe un desplazamiento lateral mayor de 5 mm.
- **e.** Las opciones b y la c son correctas.

Respuesta correcta: e.

Respuesta razonada: El desplazamiento de la fractura de rótula se observa radiográficamente de dos maneras: separación entre los fragmentos, que debe ser inferior a 2 mm, y aparición de un escalón en la superficie articular, que debe ser inferior a 3 mm. Las radiografías anteroposterior, lateral y axial de rótula son indispensables para realizar estas mediciones correctamente.

4. ¿Cuál es el tratamiento de elección de las fracturas diafisarias de tibia?
- **a.** Inmovilización escayolada.
- **b.** Fijadores externos.
- **c.** Osteosíntesis con placa y tornillos.
- **d.** Enclavado intramedular.
- **e.** Ninguno de los anteriores.

Respuesta correcta: d.

Respuesta razonada: El tratamiento más aceptado para las fracturas diafisarias de tibia desplazadas es el enclavado intramedular. Ante una fractura no desplazada ni angulada de la diáfisis tibial, en un paciente colaborador, puede optarse por un tratamiento funcional con escayola.

5. ¿Cuál es la lesión ligamentaria que pasa más desapercibida en el contexto de una fractura de la extremidad proximal de la tibia?
- **a.** Ligamento cruzado anterior.
- **b.** Ligamento cruzado posterior.
- **c.** Ligamento colateral interno.
- **d.** Ligamento colateral externo.
- **e.** Ligamentos del punto de ángulo posterointerno (PAPI) de la rodilla.

Respuesta correcta: b.

Respuesta razonada: Esta pregunta hace referencia a qué lesión pasa desapercibida con más frecuencia, no a la lesión asociada más frecuentemente. La exploración física a un paciente con una fractura de meseta tibial es muy dificultosa, dados la inflamación y el dolor asociados a esta fractura, y es especialmente difícil la valoración del ligamento cruzado posterior, por lo que su lesión suele pasar desapercibida. Dado que el mecanismo más frecuente de fractura de meseta tibial es el valgo forzado, es más frecuente la lesión del ligamento cruzado anterior (estabilizador en valgo de la rodilla), del ligamento colateral interno y del menisco interno.

324.e1

www.medilibros.com

© Elsevier. Fotocopiar sin autorización es un delito.

CAPÍTULO 30

Rodilla dolorosa

Fernando Marco Martínez

ÍNDICE DEL CAPÍTULO

1. **Introducción** 325
2. **Proceso diagnóstico** 325
   - 2.1. Anamnesis 325
   - 2.2. Exploración 327
   - 2.3. Pruebas complementarias 329
3. **Patología periarticular** 330
   - 3.1. Localización anterior 330
   - 3.2. Localización posterior 331
   - 3.3. Localización medial 331
   - 3.4. Localización lateral 331
4. **Patología articular** 332
   - 4.1. Osteocondritis disecante 332
   - 4.2. Síndromes de dolor retrorrotuliano/ condromalacia rotuliana 332
   - 4.3. Lesiones ligamentosas agudas 332
   - 4.4. Lesiones meniscales 332
   - 4.5. Osteonecrosis 332
   - 4.6. Artrosis 333
   - 4.7. Artritis reumatoide 333
5. **Conclusiones** 333

OBJETIVOS DEL CAPÍTULO

- Aprender los aspectos más importantes que deben tenerse en cuenta al realizar una anamnesis en un paciente con dolor de rodilla.
- Saber la sistemática empleada para la exploración física de la rodilla y comprender el significado de los hallazgos más frecuentes.
- Conocer las pruebas complementarias más empleadas para complementar la anamnesis y la exploración física.
- Identificar las patologías periarticulares de rodilla más frecuentes según su localización.
- Familiarizarse con las patologías más frecuentes de la rodilla, y conocer aspectos básicos de la exploración que permitan su diagnóstico y el enfoque terapéutico más habitual.

1. INTRODUCCIÓN

La rodilla es una articulación sometida a grandes requerimientos mecánicos, con amplia movilidad y con una estabilidad que depende de múltiples estructuras musculotendinosas, ligamentosas y meniscales. Si sus lesiones traumáticas son frecuentes, no lo son menos los cuadros dolorosos sin este origen. A ellos nos referiremos en este capítulo como guía diagnóstica ante el paciente que acude refiriendo dolor.

Dedicaremos la primera parte del capítulo a aspectos relacionados con la secuencia diagnóstica, para recorrer posteriormente diferentes patologías específicas. Describiremos brevemente algunos de los cuadros más frecuentes que pueden provocar dolor en la rodilla. Los dividiremos en intraarticulares y extraarticulares (tabla 30.1).

2. PROCESO DIAGNÓSTICO

(cuadro 30-1)

2.1. Anamnesis

1. **Edad y sexo.** Determinadas patologías aparecen con mayor frecuencia en ciertos grupos de edad o en un sexo más que en otro (tabla 30.2).
   a. **Niños-adolescentes:** osteocondrosis y osteocondritis (enfermedad de Osgood-Schlatter, enfermedad de Koenig u osteocondritis disecante) de

© 2015. Elsevier España, S.L.U. Reservados todos los derechos

TABLA 30.1 Patologías frecuentes de la rodilla según su localización

Patología extraarticular	Anterior	Bursitis prerrotuliana o infrarrotuliana	
		Síndrome del salpicadero	Condropatía rotuliana postraumática
			Inflamación de la almohadilla grasa de Hoffa
			Contusión ósea
			Irritación de la plica sinovial medial
		Enfermedad de Osgood-Schlatter	
	Posterior	Bursitis semimembranosa	
		Quiste poplíteo o de Baker	
		Síndrome de la fabela	
	Medial	Bursitis de la pata de ganso	
		Bursitis del ligamento colateral medial	
		Atrapamiento del nervio safeno	
	Lateral	Síndrome de fricción del tracto iliotibial	
		Tendinitis del poplíteo	
		Tendinitis del bíceps femoral	
Patología articular	Condromalacia rotuliana-dolor anterior		
	Lesiones ligamentosas agudas-dolor generalizado		
	Lesiones meniscales-dolor medial o lateral (según menisco afecto)		
	Osteonecrosis-dolor medial más frecuente		
	Artrosis-dolor inicialmente medial más frecuentemente y luego generalizado		
	Artritis reumatoide-dolor generalizado		
	Osteocondritis disecante-dolor medial más frecuentemente		

Cuadro 30.1 ANAMNESIS Y EXPLORACIÓN FÍSICA DE UNA RODILLA DOLOROSA

Anamnesis

1. Edad y sexo: hay patologías características de ciertas edades.
2. Dolor:
   - **a.** Inicio.
   - **b.** Localización.
   - **c.** Ritmo.
   - **d.** Características: mecánico, inflamatorio.
3. Mecanismo traumático: directo o indirecto.
4. Síntomas y localizaciones acompañantes.

Exploración física

1. Inspección.
2. Palpación.
3. Movilidad.
4. Maniobras específicas (entre ellas):
   - **a.** Choque rotuliano.
   - **b.** Cepillo rotuliano.
   - **c.** Maniobras meniscales.
   - **d.** Test de Lachman, y cajones anterior y posterior.
   - **e.** Varo y valgo forzados.

www.medilibros.com

TABLA 30.2 Distribución por grupo de edad y sexo de los cuadros más frecuentes que afectan a la rodilla

Edad (años)	Hombres	Mujeres
0-12	Menisco discoide	Menisco discoide
12-18	Osteocondritis disecante	Luxación de la rótula
	Osgood-Schlatter	
18-30	Desgarro meniscal agudo	Condromalacia/ luxación rotuliana
	Lesión ligamentosa aguda	Lesiones de la almohadilla grasa de Hoffa
	Espondiloartropatías seronegativas	
30-60	Artritis reumatoide	Artritis reumatoide
40-55	Lesiones degenerativas meniscales	Lesiones degenerativas meniscales
> 55	Artrosis	Artrosis
	Osteonecrosis	

preferencia en varones; menisco lateral discoide; luxación recidivante rótula o lesiones de la almohadilla grasa de Hoffa, ambas en mujeres sobre todo.

- **b. Jóvenes:** lesión meniscal o ligamentosa aguda y espondiloartropatías seronegativas (síndrome de Reiter, espondilitis anquilosante, etc.) más frecuentes en varones; patología rotuliana (condropatía), más frecuente en mujeres.
- **c. Adultos-ancianos:** lesión meniscal degenerativa, enfermedades inflamatorias o metabólicas (artritis reumatoide, condrocalcinosis, gota) y, por supuesto, gonartrosis.

2. **Dolor.** Es fundamental conocer lo siguiente:
   - **a. Inicio:**
     - **Agudo:** típico en traumatismos (fracturas, luxaciones), lesión de partes blandas, bursitis séptica.
     - **Crónico:** más frecuente en artritis, infección, tendinitis/bursitis, tumor.

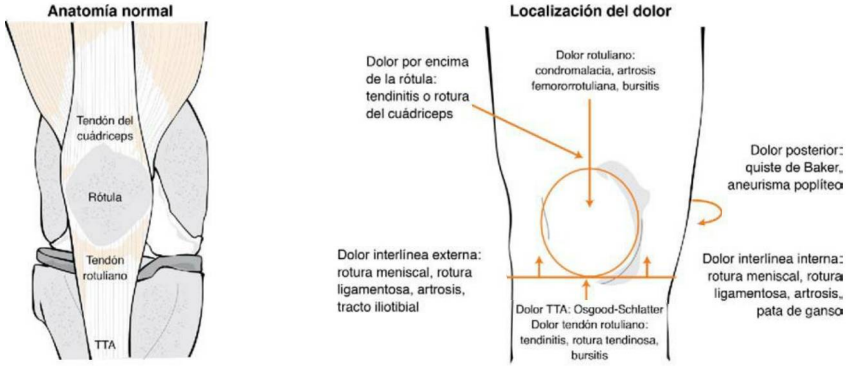

FIGURA 30.1
Localización de los cuadros dolorosos más frecuentes en la rodilla. TTA, tuberosidad tibial anterior.

- **b. Localización** (fig. 30.1):
  - **Anterior:** tendinitis o roturas del tendón cuadricipital/rotuliano, bursitis prerrotuliana, artrosis femororrotuliana, patología femororrotuliana (inestabilidad, luxación recidivante, condromalacia).
  - **Posterior:** rotura meniscal (cuerno posterior), quiste de Baker, aneurisma poplíteo.
  - **Lateral:** rotura del menisco externo (interlínea articular), lesión del ligamento colateral lateral, artritis, síndrome del tracto iliotibial (TIT).
  - **Medial:** rotura del menisco interno (interlínea articular), lesión del ligamento colateral medial, artritis, bursitis pata ganso.
- **c. Ritmo:**
  - **Nocturno:** tumor, infección.
  - **Con la actividad:** etiología articular.

3. **Mecanismo.** Traumatismo directo o indirecto, posición de la rodilla y de la extremidad en el momento de la lesión.
4. **Cuadro predominante:**
   - **a. Mecánico:** dolor con el movimiento que cede con el reposo, sin dolor nocturno ni entumecimiento matutino. La localización es precisa. Para ayudar a establecer si existe un problema mecánico en la rodilla son útiles, durante la anamnesis, una serie de preguntas:
     - «**¿Cómo de violento fue el traumatismo?, ¿ha sido capaz de caminar o apoyar tras el golpe?, ¿se inflamó la rodilla o salió algún hematoma?**» Ante un traumatismo importante que se acompaña de hematoma e inflamación e incapacitante para deambular, debemos pensar en un origen mecánico de la lesión.
     - «**¿Se le va la rodilla?, ¿le falla la rodilla?**» La rodilla puede resultar inestable al saltar o bajar escaleras en las lesiones del ligamento cruzado anterior, o en atrofias cuadricipitales. También puede resultar inestable al caminar en terreno irregular o al realizar algún giro ante lesiones meniscales.
     - «**¿Se le queda bloqueada?, ¿en qué posición se le queda bloqueada?**» La rodilla puede quedarse bloqueada en los últimos 10-40° de extensión ante la presencia de lesiones meniscales, mientras que el bloqueo que puede ocasionar un cuerpo libre puede producirse en cualquier rango de flexión. El desbloqueo de la rodilla acompañado de un chasquido sugiere un origen meniscal.
   - **b. Inflamatorio:** dolor permanente con reagudización nocturna que no cede con el reposo y se acompaña de entumecimiento matutino. La localización es difusa. Esto es más típico de la artrosis, la artritis reumatoide o las espondiloartropatías seronegativas.
5. **Síntomas y localizaciones acompañantes:**
   - **a. Fiebre o escalofríos:** pueden sugerir una artritis séptica.
   - **b. Lesiones dérmicas:** sugestivas de espondiloartropatías seronegativas (dermatitis en el lupus o tofos en la gota).
   - **c. Síntomas gastrointestinales y urinarios:** artropatías inflamatorias (diarrea en la enfermedad de Reiter, uretritis en la artritis gonocócica).
   - **d. Otras localizaciones articulares:** orientará a artropatías inflamatorias (artritis reumatoide, artritis seronegativas), aunque hay que tener en cuenta también que algunas de ellas permanecerán un tiempo con manifestaciones monoarticulares antes de hacerse poliarticulares.

2.2. Exploración

Al igual que sucede con otras articulaciones, debemos seguir una sistemática que incluye la inspección, la palpación y la exploración de la movilidad, pasiva, activa y contrarresistencia.

© Elsevier. Fotocopiar sin autorización es un delito.

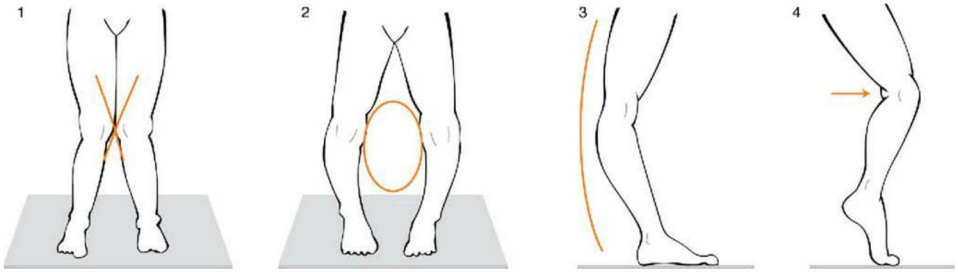

FIGURA 30.2
Alteraciones axiales de la rodilla: 1) *genu* valgo (rodillas en «X»); 2) *genu* varo (rodillas en «O»); 3) *genu recurvatum* (rodilla hacia atrás), y 4) flexión fija de la rodilla.

INSPECCIÓN

Haremos una inspección ocular y los aspectos que se valorarán serán los siguientes:

- **Hematomas, cicatrices de cirugías previas y tumefacción** (anterior: bursitis infra- o prerrotuliana, derrame; posterior: quiste de Baker).
- **Atrofias musculares** (la del cuádriceps y la del vasto interno aislado pueden reflejar problemas de la rótula, como luxaciones o subluxaciones).
- **Defectos en la marcha:** se ha de observar si existen movimientos antiálgicos; una marcha con las rodillas en ligera flexión puede ser debida al acortamiento del tendón de Aquiles o de los isquiotibiales, lo que puede relacionarse con problemas femororrotulianos.
- **Alteraciones axiales.** Dentro de las alteraciones de los ejes podemos destacar cuatro tipos (fig. 30.2):
  - *Genu* valgo o rodillas en «X».
  - *Genu* varo o rodillas en «O».
  - *Genu recurvatum* (rodilla hacia atrás; puede aparecer en lesiones del ligamento cruzado posterior).
  - Flexión fija de las rodillas (muchas veces en relación con acortamientos del tendón de Aquiles).

PALPACIÓN

- **Puntos dolorosos a la presión:** reborde o facetas rotulianas (condropatía), polo inferior de la rótula (enfermedad de Sinding-Larsen u osteocondritis del polo inferior de la rótula), tuberosidad tibial anterior (TTA; Osgood-Schlatter), tendón rotuliano (tendinitis rotulianas), hueco poplíteo (quiste poplíteo), caras laterales (quiste meniscal), cóndilos femorales (en máxima flexión su palpación resultará dolorosa en la osteocondritis disecante, que afecta con más frecuencia al cóndilo interno), interlínea articular (lesiones meniscales).
- **Aumento de temperatura** (sugestivo de artritis reumatoide o infección).

MOVILIDAD

- **Limitación de la extensión**: un bloqueo elástico de la extensión es sugestivo de una rotura meniscal; el bloqueo rígido descrito habitualmente como deformidad fija en flexión es característico de la gonartrosis; también encontraremos una incapacidad para la extensión completa cuando exista derrame articular.
- ***Recurvatum:*** puede ser fisiológico (en mujeres es típico por hiperlaxitud) o patológico (rotura del ligamento cruzado anterior), de ahí la importancia de comparar con la rodilla contralateral.
- **Limitación de la flexión** (normal > 135°): puede encontrarse disminuida, por ejemplo, en el contexto de un derrame articular, una gonartrosis o una artritis.

MANIOBRAS ESPECÍFICAS

- **Choque o peloteo rotuliano.** Su positividad indica la presencia de líquido articular y, por tanto, de lesión articular. Se comprime el fondo de saco rotuliano con los dedos índice y pulgar deslizándolos en sentido distal, mientras que con la otra mano empujamos la rótula hacia abajo; un clic indica la presencia de derrame, pero si este es leve o tenso, la prueba puede resultar negativa.
- **Exploración rotuliana:**
  - **Signo del cepillo rotuliano:** con la rodilla en extensión, el explorador desplaza la rótula lateralmente o de arriba abajo, con lo que se produce crepitación por el roce de dos superficies articulares irregulares (condropatías y artrosis femororrotuliana).
  - **Signo de Zholen:** con la rodilla en extensión, el explorador mantiene la rótula fija desde el polo superior hacia distal y pide al paciente que levante la pierna extendida. En caso de afectación del cartílago articular femororrotuliana (condropatías, artrosis) se producirá dolor.
  - **Signo de aprensión rotuliana:** con la rodilla en extensión, el explorador empuja la rótula hacia un lado mientras flexiona la rodilla. En caso de antecedentes de luxación rotuliana, el paciente rápidamente impedirá que el explorador continúe con la maniobra para evitar el desplazamiento que conduce a su luxación.
- **Exploración del aparato extensor:** con el paciente sentado en la camilla, el explorador le pide que extienda la pierna. Si no se produce la extensión activa de la rodilla, se deberá pensar en una rotura del cuádriceps, una fractura completa de rótula, una rotura del tendón rotuliano o una avulsión de la tuberosidad tibial.

- **Exploración de los meniscos** (v. capítulo 32): existen multitud de maniobras (McMurray, Apley, etc.). En general provocan signos mecánicos, como resalte o bloqueo por el atrapamiento de la porción meniscal inestable en las roturas, o bien simplemente reproducen el dolor con el atrapamiento del menisco y su reborde parameniscal inflamado entre los extremos óseos. Siguen el aforismo de «El talón señala la lesión», es decir, que se rota la tibia en dirección contraria al menisco explorado (interno-rotación externa, externo-rotación interna) llevando la rodilla desde la flexión a la extensión.
- **Ligamentos cruzados** (v. capítulo 31): siempre conviene contrastar con la rodilla contralateral porque en casos de hiperlaxitud podemos confundirnos. Algunas de las maniobras más empleadas son:
  - **Cajón:** el desplazamiento anterior o posterior de la tibia con la tracción de la misma con la rodilla en flexión de 70-90° es típico de la lesión del ligamento cruzado anterior o posterior, respectivamente.
  - **Test de Lachman:** el desplazamiento anterior tibial al traccionar la tibia manteniendo fijo el fémur con la rodilla en flexión de 20° es cuasipatognomónico de la rotura del ligamento cruzado anterior.
  - **Desplazamiento de pivote *(pivot shift):*** la reducción de la subluxación tibial anteromedial al realizar flexión de rodilla desde la extensión con rotación interna y valgo mantenidos es típica de la rotura del cruzado anterior.
- **Ligamentos colaterales** (v. capítulo 31): al igual que en los ligamentos cruzados, siempre debe compararse con la rodilla contralateral. Entre las maniobras empleadas encontramos el **bostezo:** al forzar el *varo/valgo* en flexión de 30° (lesión del ligamento lateral) y en extensión completa a 0° (lesión del complejo capsular posterior y del ligamento lateral).

Cuando no encontremos signos evidentes de afectación articular o periarticular, es importante excluir el dolor referido como causa de gonalgia. Este puede tener un origen coxofemoral (desde la región inguinal irradia a la rodilla) o radicular (dolor radicular en L3 o L4 y signos neurológicos).

2.3. Pruebas complementarias

RADIOLOGÍA SIMPLE

Muchas veces aporta datos decisivos (fig. 30.3). Siempre deben solicitarse al menos dos proyecciones (una anteroposterior y otra lateral). En ellas podemos observar:

- Signos típicos de **artrosis,** como son pinzamiento articular, esclerosis subcondral, osteofitos, geodas (quistes subcondrales) y, en casos avanzados, alteraciones del eje.
- Presencia de **cuerpos libres** (no hay que confundir estos con la fabela, un hueso sesamoideo inconstante que en la proyección lateral se encuentra en la parte posteroexterna de la rodilla), **calcificaciones meniscales o ligamentosas,** arrancamientos de la tuberosidad (Osgood-Schlater), alteraciones en la textura ósea como en la **enfermedad de Paget,** defectos óseos o áreas de reacción perióstica, como en los **tumores.**



FIGURA 30.3
Proyecciones radiográficas más empleadas en el estudio de la rodilla. **A.** Proyección anteroposterior, en este caso de un paciente con gonartrosis bicompartimental. **B.** Proyección lateral donde se observa la imagen típica en la tuberosidad tibial anterior de la enfermedad de Osgood-Schlatter. **C.** Proyección axial para visualizar la rótula, en este caso en posición normal. **D.** Proyección axial de rótula con signos de artrosis femororrotuliana.

© Elsevier. Fotocopiar sin autorización es un delito.

Otras proyecciones que pueden solicitarse son las siguientes:

- **Proyección intercondílea o de «túnel»:** muy útil en el diagnóstico de osteocondritis disecante, ya que muestra muy bien su localización más frecuente, el cóndilo femoral interno. También ayuda en la localización de cuerpos libres.
- **Proyecciones axiales de rótula:** en la patología rotuliana (subluxaciones, fracturas osteocondrales, etc.).
- **Radiografías dinámicas** forzando el varo o el valgo para el diagnóstico de inestabilidades ligamentosas (en desuso por la sensibilidad y la especificidad de la RM).

RESONANCIA MAGNÉTICA (RM)

Es la técnica principal para el diagnóstico de la patología de partes blandas (meniscos, ligamentos, cartílago, sinovial, etc.) y de la estructura ósea. Su valor principal, más allá de su fiabilidad —superior al 90% en lesiones meniscales o ligamentosas—, reside en su alto valor predictivo negativo, cercano al 100%, lo que permite evitar exploraciones invasivas innecesarias.

ECOGRAFÍA

Es una prueba económica y no invasiva, aunque muy dependiente del operador, que permite evaluar las partes blandas de alrededor de la rodilla (tendinitis, roturas del aparato extensor, hematomas, quistes de Baker, etc.).

PUNCIÓN ARTICULAR O ARTROCENTESIS

Debe realizarse en condiciones de asepsia y habiendo descartado previamente alteraciones de la coagulación. La punción se practica inmediatamente por encima y en sentido lateral a la rótula. Las características del líquido nos pueden orientar para establecer el diagnóstico (tabla 30.3). Además de su valor diagnóstico, puede tener valor terapéutico para aliviar el dolor derivado de colecciones articulares a tensión. No debe utilizarse indiscriminadamente.

OTRAS EXPLORACIONES Y TÉCNICAS

Diferentes estudios complementarios pueden ayudarnos a perfilar la imagen clínica y el diagnóstico de una rodilla dolorosa:

- **Tomografía computarizada (TC):** delimitará trazos y desplazamientos fracturarios; puede establecer con facilidad si existe alineación rotacional o congruencia del aparato extensor.
- **Pruebas de laboratorio:**
  - Recuento y fórmula sanguínea, velocidad de sedimentación globular (VSG) y proteína C reactiva (PCR): estudio básico en gonalgia de tipo inflamatoria o dudosa, así como en la sospecha de artritis séptica.
  - Uricemia: si existe clínica o antecedentes de gota.
  - Calcemia, fosfatemia y fosfatasa alcalina: si existen sospechas de condrocalcinosis o afectación ósea.
  - Otros: factor reumatoide si hay sospecha de artritis reumatoide, anticuerpos antinucleares ante la sospecha de lupus, antígeno leucocítico humano HLA-B27 ante la sospecha de espondiloartropatías seronegativas, etc.
- **Medicina nuclear:** las gammagrafías poseen una alta sensibilidad para la detección de lesiones óseas marcando el tejido con isótopos como tecnecio 99.
- **Exploraciones vasculares:** de tipo arterial o venoso, ya sean invasivas o no invasivas, como la ecografía Doppler.
- **Neurofisiología:** electromiografía o potenciales evocados para delimitar las funciones motora y sensitiva.
- **Artroscopia diagnóstica:** la potencia del resto de las exploraciones complementarias en combinación con la clínica ha reducido al mínimo la necesidad de trasladar a un paciente al quirófano sin diagnóstico previo. A pesar de ello, en determinadas ocasiones requerimos la exploración bajo anestesia seguida de la artroscopia diagnóstica.

3. PATOLOGÍA PERIARTICULAR

3.1. Localización anterior

- **Bursitis prerrotuliana e infrarrotuliana:** aparición de tumefacción fluctuante indolora sin antecedente traumático sobre la rótula o el tendón rotuliano. También se denominan «bursitis del ama de casa», «bursitis del clérigo» o «bursitis de la beata» porque es más frecuente

TABLA 30.3 Características del líquido articular (v. también tabla 4.3, en el capítulo 4)

Características del líquido articular	Mecánico: • Artrosis • Meniscopatías • Osteocondritis disecante	Inflamatorio: • Artritis reumatoide	Infeccioso: • Artritis séptica	Microcristales: • Gota • Condrocalcinosis	Otros: • Rotura del LCA • Meniscopatía periférica • Luxación rotuliana • Fractura
Aspecto	Transparente Amarillo	Turbio Amarillo	Opaco Amarillo-verdoso	Transparente Amarillo Cristales con luz polarizada	Hemartros (opaco, rojo) Hemartros + grasa = fractura
Recuento celular	200-2.000 células/mm^3	2.000-50.000 células/mm^3	> 50.000 células/mm^3	20-2.000 células/mm^3	Variable (eritrocitos)
Polimorfonucleares	< 50%	> 50%	> 75%	< 50%	< 25%

LCA, ligamento cruzado anterior.

en personas que por su profesión pasan largos períodos de tiempo en posición de rodillas. Si la tumefacción aparece con *calor, rubor y dolor,* hay que sospechar una *infección* de la bursitis, en cuyo caso habrá que drenarla y enviar muestras a estudio, e iniciar un tratamiento antibiótico empírico hasta conocer los resultados microbiológicos definitivos. Rara vez estas bursitis se cronifican y no desaparecen con un tratamiento conservador, por lo que precisan su exéresis quirúrgica.

- **Síndrome del salpicadero:** impacto de la cara anterior de la rodilla flexionada sobre un objeto duro, como el cuadro de indicadores de un automóvil, y que deriva en dolor persistente. El origen puede ser múltiple, como condropatía rotuliana postraumática, inflamación del paquete adiposo infrarrotuliano (almohadilla grasa de Hoffa), contusión del cóndilo femoral o irritación por inflamación o fibrosis de la plica sinovial medial:
  - **Condropatía rotuliana postraumática:** el cartílago articular que reviste la rótula o el escudo troclear sufre alteraciones estructurales e incluso llega a ulcerarse. El dolor requiere medidas farmacológicas, de terapia física y a veces incluso quirúrgicas.
  - **Inflamación de la almohadilla grasa de Hoffa.** La almohadilla grasa de Hoffa situada entre el ligamento rotuliano y la cara anterior de la tibia, es un paquete adiposo bien vascularizado e inervado que puede sufrir inflamaciones. La mayoría de las veces estas ocurren tras un traumatismo deportivo, pero también se describen en mujeres en relación con el edema premenstrual o con la agresión que supone la entrada de los instrumentos artroscópicos o por la presencia de un *recurvatum*. El dolor es localizado a ambos lados del tendón rotuliano y a veces se observa cierta inflamación.
  - **Contusiones óseas:** especialmente del cóndilo femoral medial. Hoy en día se detectan bien a través de la RM y del edema óseo por la contusión o fractura trabecular. Se resuelven en unas semanas.
  - **Irritación de la plica sinovial medial:** presente frecuentemente recorriendo la cara articular medial hacia la sinovial que recubre la almohadilla grasa de Hoffa. Su irritación postraumática puede requerir la escisión quirúrgica.
- **Enfermedad de Osgood-Schlatter:** típicamente aparece en varones preadolescentes y cursa con dolor en la región de la TTA que interfiere en su actividad deportiva. Se debe a traumatismos tensionales repetitivos sobre la TTA, que acaban haciendo que se desprenda de forma subaguda e incluso fragmentándola. Existe una inflamación y un dolor selectivo en esa zona. Se resuelve al alcanzar la madurez esquelética y su tratamiento inmediato es el reposo.

3.2. Localización posterior

- **Bursitis semimembranosa.** Tumefacción quística que aparece en la región posterior de la rodilla y cuyo tamaño puede ser fluctuante, debido a su posible comunicación con la articulación. Su rotura puede provocar un hematoma en el dorso del pie, lo que ayuda a diferenciarla de una trombosis venosa profunda o una celulitis.
- **Quiste poplíteo o de Baker.** Es una formación de contenido líquido que se localiza en el hueco poplíteo. Lo causa la producción excesiva de líquido sinovial, ocasionada por un problema intraarticular (lesión meniscal, artrosis, artritis reumatoide, etc.). Si es pequeño, puede no causar ningún síntoma. Cuando es grande produce dolor e incomodidad al extender la rodilla y puede llegar a palparse en el hueco poplíteo. La RM y la ecografía ayudan en el diagnóstico diferencial con otras patologías como tumores o aneurismas de la arteria poplítea. Rara vez sucede, pero si se rompe el quiste su contenido se aloja en la pantorrilla, lo que produce un cuadro clínico semejante al de una trombosis venosa profunda. Si el quiste no es doloroso, requiere solo observación. Si existe una patología intraarticular como una lesión de meniscos, debe realizarse una artroscopia de rodilla y tratar así la causa primaria.
- **Síndrome de la fabela.** La fabela es un hueso sesamoideo localizado en la porción proximal del gemelo y, por tanto, en la cara posterior de la rodilla que puede ser causa de dolor al final de la adolescencia. Si no mejora con tratamiento conservador, puede ser necesaria su extirpación.

3.3. Localización medial

- **Bursitis anserina o de la pata de ganso.** Es una de las causas más frecuentes de dolor en la cara interna de la rodilla. Afecta a la bolsa serosa que facilita el deslizamiento de los tendones de la pata de ganso (semitendinoso, sartorio y recto anterior). Plantea el problema del diagnóstico diferencial con lesiones meniscales, osteonecrosis o fracturas de estrés, por lo que con frecuencia hay que recurrir a pruebas de imagen (RM) para su diagnóstico.
- **Bursitis del ligamento colateral medial.** Afecta a una bolsa serosa situada en la profundidad del ligamento colateral medial. Debe diferenciarse de las lesiones meniscales por la ausencia de otros signos clínicos de rotura meniscal.
- **Atrapamiento del nervio safeno.** Este nervio puede quedar comprimido a su salida por el canal de los aductores y provocar dolor y parestesias en la cara interna de la rodilla. El diagnóstico es clínico y electromiográfico. Si el tratamiento conservador no mejora la sintomatología, se pueden realizar bloqueos anestésicos del nervio. Rara vez es necesaria la liberación quirúrgica.

3.4. Localización lateral

- **Síndrome de fricción del TIT.** Esta estructura se desliza sobre el cóndilo externo durante los primeros grados de flexoextensión de la rodilla y actividades como correr pueden producir irritación de ella, y dar lugar a dolor a la palpación y al movimiento de extensión a partir de los 30°. La selectividad del dolor, el antecedente de realizar alguna actividad deportiva y el dolor provocado en los primeros grados de flexoextensión son suficientes para el diagnóstico e iniciar el tratamiento.
- **Tendinitis del poplíteo.** Este tendón se inserta en el epicóndilo externo tras atravesar el hiato en la cara

© Elsevier. Fotocopiar sin autorización es un delito.

posterior del menisco externo; también puede sufrir procesos inflamatorios durante la práctica de la carrera de fondo o de actividades similares. Se reproduce presionando el tendón inmediatamente por delante del ligamento colateral lateral por encima de la interlínea articular con la rodilla a 90° de flexión apoyando el borde externo del pie en el muslo contralateral. Plantea siempre problemas de diagnóstico diferencial con las lesiones de menisco externo, y en la mayoría de los casos es necesaria la RM para descartar la presencia de una lesión meniscal.

- **Tendinitis del bíceps femoral.** También se produce por sobrecarga deportiva. En este caso el diagnóstico es más sencillo porque el tendón es superficial y fácilmente diferenciable de otras estructuras.

Casi todos estos procesos se resuelven con reposo y tratamiento antiinflamatorio, y solo se recurre a las infiltraciones locales para los casos resistentes.

4. PATOLOGÍA ARTICULAR

4.1. Osteocondritis disecante

- Es más frecuente en varones en la segunda década de la vida. Afecta principalmente al cóndilo femoral interno.
- Un segmento de hueso con su cartílago correspondiente sufre una necrosis avascular y aparece una línea de demarcación entre el hueso necrosado y el hueso sano subyacente. Puede llegar, incluso, a separarse completamente, con lo que se generaría un cuerpo libre intraarticular.
- Inicialmente aparecen un dolor agudo y derrame articular, lo que podría ocasionar bloqueos de repetición si el fragmento quedara libre en el interior de la articulación.
- El diagnóstico se confirma mediante pruebas de imagen: radiografía (proyecciones anteroposterior, lateral y de «túnel» intercondíleo) y RM.
- El tratamiento quirúrgico se indica según la evolución del paciente y especialmente según las características de la lesión. Cuanto más estable sea el fragmento (es decir, menos separado esté) y más inmaduro sea el esqueleto del paciente, más éxito tendrá un tratamiento conservador. Las opciones quirúrgicas pasan por estimular la adherencia del fragmento mediante perforaciones a través del hueso (indicado en fragmentos estables), fijar el fragmento (cuando el fragmento se moviliza pero permanece unido a su lecho) o reemplazar el fragmento perdido por un injerto de hueso y cartílago (mosaicoplastia).

4.2. Síndromes de dolor retrorrotuliano/ condromalacia rotuliana

- Dolor crónico en la cara anterior de la rodilla que empeora al sentarse, caminar por pendientes o subir escaleras durante un período prolongado. Es más frecuente en mujeres de 15-35 años.
- La causa puede ser un reblandecimiento del cartílago que recubre la rótula (condromalacia) o algún tipo de desalineación rotuliana (que puede ser originada por displasias o anomalías congénitas en la forma de la rótula), pero otras veces no encontramos una causa concreta.
- El diagnóstico se realiza mediante el estudio radiográfico simple. La proyección anteroposterior permite valorar los cóndilos femorales y la rótula, así como descartar fracturas y necrosis óseas. La proyección lateral permite medir la altura a la que se encuentra la rótula y la profundidad del surco, y la radiografía axial, valorar el centrado de la rótula. Mediante la TC podemos determinar también la congruencia femororrotuliana. Con la gammagrafía podemos conocer la remodelación ósea y, finalmente, mediante la RM podemos descartar lesiones cartilaginosas y/o meniscoligamentosas.
- El tratamiento quirúrgico está indicado cuando: 1) tras 6 meses de tratamiento conservador (restricción de carga, tratamiento farmacológico, rehabilitación) persisten los síntomas, o 2) existen alteraciones objetivas en la rótula como origen del dolor. Existen varias técnicas quirúrgicas: el lavado artroscópico (poco eficaz), la condroplastia (técnica destinada a la extirpación del hueso subcondral para estimular la proliferación de un tejido de características parecidas a las del cartílago hialino dañado), la sección del alerón rotuliano (cuando en la proyección axial o en la TC vemos que la rótula está basculada más de 20°) o los avances de la tuberosidad tibial (son técnicas que reducen la presión femororrotuliana).

4.3. Lesiones ligamentosas agudas (v. capítulo 31)

Son traumatismos agudos acompañados de una disminución del movimiento por dolor, derrame e inestabilidad. Suelen acompañarse de hemartros. Las lesiones del ligamento cruzado anterior son la causa más frecuente del mismo.

4.4. Lesiones meniscales (v. capítulo 32)

El mecanismo de lesión suele ser una fuerza de torsión con el pie fijo. Los signos físicos más fiables son el dolor a la palpación en la interlínea articular y el bloqueo del movimiento. Pueden acompañarse de derrame.

4.5. Osteonecrosis

- La lesión tiene predilección por el cóndilo medial en su zona de carga. Es más frecuente en las mujeres mayores de 60 años.
- Como en el resto de necrosis pueden ser primarias o idiopáticas (más frecuentes) y secundarias a procesos generalizados (lupus, corticoterapia prolongada, alcoholismo, hiperlipemias, etc.).
- El cuadro clínico es de inicio brusco, con dolor intenso localizado en la zona medial de la rodilla, seguido de dificultad para la marcha por el dolor. En esta fase inicial la imagen radiográfica es negativa y la clínica plantea problemas de diagnóstico diferencial con la rotura degenerativa del menisco.
- El inicio brusco y el dolor a la palpación sobre el cóndilo medial orientan al diagnóstico, pero la certeza

diagnóstica la obtenemos con las pruebas de imagen: la gammagrafía, que muestra una zona de hipercaptación, y, sobre todo, la RM, que muestra el área necrosada y, además, permite valorar simultáneamente el menisco. En necrosis amplias las molestias iniciales van cediendo y predomina el dolor funcional con características clínico-radiológicas similares a las de la artrosis de rodilla.

- En lesiones que no afectan a más del 40% del cóndilo pueden obtenerse buenos resultados con el tratamiento conservador. Las lesiones que afectan a más del 50% suelen requerir tratamiento quirúrgico. El tratamiento habitual es la osteotomía valguizante para descargar la vertiente medial articular afecta (en pacientes jóvenes) o la artroplastia unicompartimental o total de la rodilla (en mayores de 60-65 años).

4.6. Artrosis

- Afecta con mayor frecuencia al compartimento interno de la rodilla y suele asociarse al *genu* varo (rodillas en «O») y, en menor medida, al *genu* valgo (rodillas en «X»).
- Puede ser primaria o secundaria a procesos como osteocondritis disecante, infecciones articulares o secuelas de fracturas, entre otros.
- En la artrosis, el cartílago articular va desapareciendo, de modo que la interlínea articular se va estrechando de forma progresiva. La exposición del hueso subcondral, como consecuencia de la desaparición del cartílago, provoca dolor y crepitación al movimiento, con una pérdida progresiva de la movilidad. El contacto de dos superficies óseas sin recubrimiento cartilaginoso facilita la formación de quistes subcondrales y osteofitos (formaciones de hueso reactivo que se localizan preferentemente en el reborde del platillo tibial).
- El tratamiento quirúrgico está indicado en las formas sintomáticas con evidentes lesiones radiográficas y respuesta al tratamiento conservador insuficiente. Habitualmente el dolor es el motivo de la intervención quirúrgica y es el paciente quien decide el momento de la operación.
  - En el momento actual el tratamiento de elección es la cirugía de reconstrucción mediante sustitución protésica, dados sus buenos resultados.
  - Otras intervenciones, como las osteotomías de adicción o de sustracción, están indicadas principalmente en pacientes jóvenes con afectación de un solo compartimento. Son intervenciones destinadas a modificar el eje de carga de la rodilla y, por tanto, a evitar la sobrecarga de un compartimento.
  - La artrodesis, ya prácticamente en desuso por los avances en la cirugía protésica, quedaría únicamente reservada para pacientes muy jóvenes con un alto grado de actividad.
  - Intervenciones como el lavado y desbridamiento artroscópico, así como la sinovectomía, son de dudosa eficacia y solo se emplearían en artrosis incipientes.

4.7. Artritis reumatoide

- La artritis reumatoide es una enfermedad autoinmune, lo que significa que es el resultado de un ataque del sistema inmunitario a sus propios tejidos.
- Desde un punto de vista anatomopatológico, es característica la presencia de una sinovitis *(pannus)* que destruye el cartílago articular y la articulación. A diferencia de la gonartrosis, que en su fase inicial normalmente afecta a un solo compartimento (principalmente el interno), la artritis reumatoide afecta desde el inicio a toda la rodilla. Con frecuencia se acompaña de osteoporosis, producida por la propia enfermedad y por su tratamiento farmacológico. A diferencia de la gonartrosis, la deformidad en valgo y rotación externa es más frecuente.
- Su tratamiento quirúrgico es similar al de la gonartrosis.

5. CONCLUSIONES

- Una correcta anamnesis ante un paciente con dolor de rodilla permite orientar de forma bastante precisa el diagnóstico. Los datos epidemiológicos, las características del dolor y el mecanismo de lesión están entre los datos que deben ser recabados.
- Los pasos que han de seguirse en la exploración física son la inspección, la palpación, la comprobación de la movilidad y la realización de maniobras exploratorias para identificar determinadas lesiones, como pueden ser las de la rótula, las de los meniscos o las de los ligamentos.
- La radiografía simple constituye la prueba inicial básica ante una rodilla dolorosa. Actualmente la RM es la prueba más sensible y específica para detectar la mayoría de las patologías de la rodilla.
- La localización del dolor en la rodilla permite orientar muchas veces el diagnóstico de las patologías periarticulares, como pueden ser la bursitis prerrotuliana en la cara anterior, el quiste de Baker en la posterior, la bursitis anserina en la medial o el síndrome del TIT en la lateral.
- Deben conocerse las patologías más frecuentes que afectan a la rodilla, las cuales, dejando a un lado las lesiones meniscales y ligamentosas, son la condromalacia rotuliana, la osteocondritis disecante y la osteonecrosis de los cóndilos femorales, además de la artrosis y la afectación de la rodilla en la artritis reumatoide.

www.elsevier.es

Lecturas recomendadas

Mc Rae R. Tratamiento Práctico de Fracturas. 4.ª ed. Madrid: Elsevier; 2003.
Munuera L. Introducción a la traumatología y cirugía ortopédica. Madrid: Interamericana McGraw Hill; 1996.
SECOT. Manual Secot de Cirugía Ortopédica y Traumatología. 2.ª ed. Madrid: Panamericana; 2010.
Thompson Jon C. Atlas Práctico de Anatomía Ortopédica. Madrid: Masson; 2005.

© Elsevier. Fotocopiar sin autorización es un delito.

AUTOEVALUACIÓN

1. Al redactar un informe para el especialista acerca de la artrosis femorotibial de uno de sus pacientes, la observación de un pinzamiento del 100% de la cámara afecta situará el proceso en el siguiente grado de Ahlbäck:
- **a.** 1.
- **b.** 2.
- **c.** 3.
- **d.** 4.
- **e.** 5.

Respuesta correcta: b.

Respuesta razonada: Recordemos la clasificación de Ahlbäck de la artrosis de rodilla, medida en una radiografía simple, en el compartimento femorotibial interno: 1) disminución del espacio articular (< 50%); 2) disminución del espacio articular (> 50%); 3) compresión ósea ligera (< 5 mm); 4) compresión ósea moderada (5-10 mm), y 5) compresión ósea severa (> 10 mm). El paciente presenta pinzamiento del 100% pero sin hundimiento, por lo que estaríamos ante un grado 2.

2. En una paciente con artrosis femororrotuliana es falso que:
- **a.** Probablemente el cuadro sea secundario a una patología previa.
- **b.** Al tener que utilizar escaleras se queje más al subirlas.
- **c.** En la exploración vaya a observarse un signo del cepillo positivo.
- **d.** Presente hipertrofia de la almohadilla grasa prerrotuliana.
- **e.** Haya atrofia del cuádriceps.

Respuesta correcta: b.

Respuesta razonada: El dolor femororrotuliano asociado a artrosis o a otras patologías como la condromalacia rotuliana se relaciona con un aumento de la presión de la rótula contra la tróclea femoral. Este aumento de presión es mayor al bajar escaleras, movimiento en el que la contracción del cuádriceps debe ser máxima y, por tanto, también ha de serlo la presión femororrotuliana para controlar con precisión los grados de flexión, evitando así una hiperflexión de la rodilla y, en consecuencia, la caída.

3. De entre las siguientes hay una localización incorrecta de una patología asociada a dolor:
- **a.** Anterior: inflamación de la almohadilla grasa de Hoffa.
- **b.** Posterior: quiste de Baker.
- **c.** Medial: bursitis anserina.
- **d.** Lateral: atrapamiento del nervio safeno.
- **e.** Todas las anteriores son correctas.

Respuesta correcta: d.

Respuesta razonada: La localización del dolor es parte fundamental de la anamnesis ante una rodilla dolorosa, pues es muy orientativa de la patología causante. El atrapamiento del nervio safena origina dolor en la cara medial, no en la lateral.

4. La prueba de oro para el diagnóstico de una lesión meniscal de rodilla es:
- **a.** La radiografía simple.
- **b.** La tomografía computarizada (TC).
- **c.** La artroscopia.
- **d.** La resonancia magnética (RM).
- **e.** La artrografía.

Respuesta correcta: c.

Respuesta razonada: Aunque la RM es la prueba más empleada para el diagnóstico de las lesiones meniscales, la prueba de oro es la artroscopia, pues tiene una precisión diagnóstica cercana al 100%, al visualizarse de forma directa las lesiones.

5. Acude a su consulta un paciente con dos muletas y dolor en la rodilla derecha. Refiere haber sufrido una caída mientras esquiaba hace 3 semanas. Le cuenta que en un giro «tonto» se le quedó la bota enganchada en el esquí y no saltó, con tan mala suerte que en ese momento otro esquiador se le cayó encima y le golpeó en la cara externa de la rodilla. Refiere que tuvo que ser evacuado en camilla por presentar importante dolor y tumefacción de la rodilla, así como impotencia funcional. El paciente recuerda que le realizaron una artrocentesis evacuadora y que le dijeron que le habían sacado 75 cm^3 de «sangre». Usted sospecha una lesión de tres estructuras de la rodilla y realiza tres exploraciones que se lo confirman, que son:
- **a.** Cajón posterior, varo forzado a 30° y McMurray externo.
- **b.** Test de Lachman, valgo forzado a 30° y McMurray interno.
- **c.** Cajón anterior, valgo a 0° y McMurray externo.
- **d.** Lachman, cajón anterior y *pivot shift*.
- **e.** Cajón posterior, valgo forzado a 0° y McMurray externo.

Respuesta correcta: b.

Respuesta razonada: La sospecha diagnóstica es una lesión del ligamento colateral medial que se explora con el valgo forzado a 30°, con la exploración del menisco interno con la maniobra de McMurray interna y con la del ligamento cruzado anterior con el test de Lachman. La presencia de estas tres lesiones se conoce como «tríada de O'Donoghue de la rodilla».

© Elsevier. Fotocopiar sin autorización es un delito.

CAPÍTULO 31

Lesiones de los ligamentos de la rodilla

Fernando Gómez-Castresana Bachiller

ÍNDICE DEL CAPÍTULO

1. **Introducción** 334
2. **Biomecánica y cinemática de la articulación de la rodilla** 335
3. **Anatomía estructural y funcional pertinente de la rodilla** 335
4. **Anatomía patológica de las lesiones ligamentosas** 336
   4.1. Lesiones asociadas 336
5. **Mecanismos de producción** 337
   5.1. Mecanismo directo 337
   5.2. Mecanismo indirecto 337
6. **Clasificación de las lesiones capsuloligamentosas de la rodilla** 337
   6.1. Clasificación en función del número de estructuras afectadas 337
   6.2. Clasificación direccional de la inestabilidad 338
7. **Diagnóstico y valoración de las lesiones de los ligamentos de la rodilla** 338
   7.1. Exploración de la estabilidad articular. Test o signos específicos 339
   7.2. Exploraciones complementarias 341
8. **Tratamiento** 341
   8.1. Lesiones del pivote central 341
   8.2. Lesiones periféricas 343
9. **Luxación de la rodilla** 344
   9.1. Tipos 344
   9.2. Tratamiento 344
10. **Complicaciones** 345
    10.1. Rigidez articular 345
    10.2. Inestabilidad residual 346
11. **Conclusiones** 346

www.medilibros.com

OBJETIVOS DEL CAPÍTULO

- Introducir conceptos importantes de anatomía, biomecánica y fisiología de la rodilla que faciliten la comprensión de las lesiones que la afectan.
- Entender la importancia del estudio de los mecanismos lesionales sobre la rodilla para poder enfocar correctamente el diagnóstico y evitar que las lesiones pasen desapercibidas.
- Reconocer las diversas lesiones no óseas que se pueden producir en la rodilla e introducir la exploración física característica de cada lesión.
- Saber los principios terapéuticos de las distintas lesiones de la rodilla, tanto conservadores como quirúrgicos, y conocer las opciones de tratamiento disponibles para las lesiones de la rodilla.
- Identificar la luxación de rodilla como una patología grave que requiere un manejo urgente para descartar lesiones neurovasculares y realizar un tratamiento quirúrgico para devolver la estabilidad a la rodilla.

1. INTRODUCCIÓN

Los accidentes de tráfico y deportivos son los responsables de la mayoría de las lesiones ligamentosas de la rodilla, que son más frecuentes en la población joven, entre los 20 y los 40 años, especialmente en varones. Los resultados de su tratamiento han mejorado sensiblemente en las últimas décadas debido a la mejor comprensión de su génesis y de la función de los ligamentos, a la mejora de los medios diagnósticos, como la resonancia magnética (RM), a la

© 2015. Elsevier España, S.L.U. Reservados todos los derechos

incorporación de las técnicas quirúrgicas de reparación artroscópicas, a la disponibilidad de tejidos alogénicos de donantes u homoinjertos para su reconstrucción, en especial de los ligamentos cruzados, y a un mejor conocimiento de las técnicas rehabilitadoras.

2. BIOMECÁNICA Y CINEMÁTICA DE LA ARTICULACIÓN DE LA RODILLA

La biomecánica estudia el efecto de las cargas en el organismo, y la cinemática, los movimientos. Las enormes cargas que soporta la rodilla en sus movimientos son disipadas por las estructuras óseas que la forman, los meniscos y los ligamentos de modo pasivo, y los músculos de modo activo, coordinados por el mecanismo preciso de la propiocepción. La alteración de la función de estas estructuras inexorablemente sobrecargará la articulación, lo que condicionará la aparición de cambios degenerativos.

Los movimientos naturales activos y pasivos de la rodilla son la flexoextensión y las rotaciones interna y externa de la tibia sobre el fémur cuando se encuentra flexionada, con el máximo en 90° de flexión. En extensión, la rodilla está bloqueada y no puede rotar. El cuádriceps a través de la rótula y del tendón rotuliano, con mínima contribución de la bandeleta iliotibial (BIT), o tensor de la fascia lata, realiza la extensión dinámica de la rodilla hasta los 0° (alineamiento rectilíneo de fémur y tibia), aunque puede existir cierto *recurvatum* fisiológico o hiperextensión de algunos grados. Los músculos isquiosurales son los flexores más importantes, aunque los gastrocnemios y el poplíteo contribuyan al movimiento, sumando unos 130° de ángulo de flexión formado por el fémur y la tibia. El eje de giro transversal de la flexoextensión varía de posición con el movimiento. Las rotaciones interna y externa de la tibia en flexión de la rodilla suman unos 50°, y la externa es cinco veces mayor. La interna es realizada por los músculos isquiosurales mediales y el poplíteo, y la externa, por el bíceps sural, que se inserta en la cabeza del peroné, con mínima contribución de la BIT y del vasto externo del cuádriceps. El eje de giro de rotación se sitúa en el ligamento cruzado posterior (LCP). Los ligamentos guían estos movimientos realizados por los músculos y, junto con las estructuras óseas y meniscales, son los frenos finales de estos movimientos.

La movilidad en el plano frontal, varo o valgo de la rodilla, es esencialmente pasiva, mínima en máxima extensión, unos 4°, y mayor en flexión de la rodilla, hasta unos 20°. Existe un deslizamiento anterior fisiológico de la tibia sobre el fémur en flexión, variable según la elasticidad particular del ligamento cruzado anterior (LCA) denominado «cajón anterior» (CA) cuando se hace en 80-90° de flexión y maniobra de Lachman cuando se hace en 10-20°. Estas maniobras sirven para el diagnóstico de las roturas del LCA. En flexión de 80-90°, la extensión resistida de la rodilla, que bloquea la tibia, provoca el desplazamiento anterior muy leve de la meseta tibial por la tracción del tendón rotuliano. Este movimiento aumenta en las lesiones del LCP al caer la meseta tibial en sentido posterior por la falta de contención del ligamento. Sirve para el diagnóstico de las roturas del LCP y se denomina «test del cuádriceps activo».

3. ANATOMÍA ESTRUCTURAL Y FUNCIONAL PERTINENTE DE LA RODILLA

Los ligamentos estabilizadores de la rodilla se pueden dividir en los que ocupan el centro de la rodilla en la escotadura intercondílea, LCA y LCP, que forman el denominado «pivote central», y los periféricos, mediales, laterales y posteriores (fig. 31.1). El LCA y el LCP son intraarticulares, en especial el LCA con vascularización precaria y mínima capacidad regenerativa en caso de rotura. El LCP presenta una situación seudointraarticular, con mejor vascularización y capacidad regenerativa. En todo el arco de movimiento de la rodilla, una porción de fibras de ambos ligamentos está tensa, lo que evita, respectivamente, traslaciones anteriores y posteriores de la tibia o del cajón anterior y del cajón posterior de la tibia. Son, pues, frenos primarios de una inestabilidad sagital anteroposterior, pero también, como frenos secundarios, controlan la rotación interna tibial al tensarse y enrollarse, así como la inestabilidad frontal en varo o valgo.

Los ligamentos periféricos mediales, el ligamento colateral medial (LCM), el haz superficial y el ligamento posterior oblicuo (LPO), son estabilizadores primarios de la inestabilidad frontal en valgo, pero también son frenos secundarios de la rotación externa de la tibia y del cajón anterior. La escuela francesa define las estructuras posteromediales estabilizadoras como el punto de ángulo posterointerno (PAPI), formado por el tercio posterior del LCM superficial, el LPO, el cuerno posterior del menisco interno (MI), el tendón del semimembranoso con sus tres ramas principales de inserción (pata de ganso profunda) —directa, refleja y recurrente— y el gemelo interno. Tiene una función controladora primaria del valgo y de la rotación externa de la tibia a modo de rienda del bocado de un caballo y también secundaria de la rotación interna. Los tendones de los músculos de la pata de ganso superficial (sartorio, recto interno y semitendinoso) son estabilizadores dinámicos del valgo y de la rotación externa de tibia.

En el aspecto lateral, contribuyen a la estabilidad frontal en varo la cápsula lateral, la BIT, el bíceps crural y el denominado «punto de ángulo posteroexterno» (PAPE), también llamado por Hughston «complejo ligamentoso arcuato», formado por el menisco externo, el tendón del poplíteo, el ligamento colateral lateral (LCL), el ligamento arcuato (LA), el ligamento fabelofibular de Valois y el gemelo externo. Es un freno primario del varo de la rodilla, de la traslación posterior y de la rotación externa de la tibia.

En la cara posterior, es el LCP la estructura principal y controla la traslación posterior de la tibia, asistido por la cápsula articular, el PAPI y el PAPE.

Cada estructura tiene una función primaria y secundaria, de tal modo que una fuerza que actúe sobre la rodilla podrá romper el estabilizador primario y, si persiste esa

© Elsevier. Fotocopiar sin autorización es un delito.

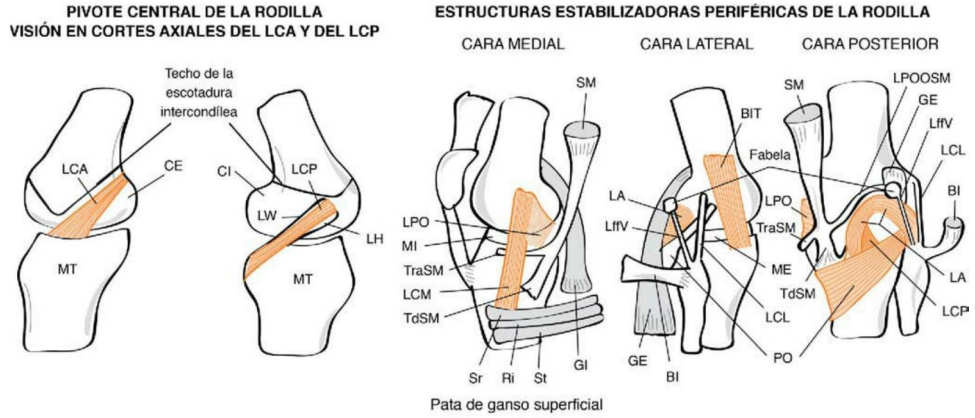

FIGURA 31.1
Imagen esquemática de las estructuras estabilizadoras de la rodilla, compuestas por ligamentos y por estructuras musculotendinosas. BI, bíceps; BIT, bandeleta iliotibial; CE, cóndilo femoral externo; CI, cóndilo femoral interno; GE, gemelo externo; GI, gemelo interno; LA, ligamento arcuato; LCA, ligamento cruzado anterior; LCL, ligamento colateral lateral; LCM, ligamento colateral medial; LCP, ligamento cruzado posterior; LffV, ligamento fabelofibular de Valois; LH, ligamento de Humphrey; LPO, ligamento posterior oblicuo; LPOOSM, ligamento poplíteo oblicuo del semimembranoso; LW, ligamento de Whisberg; MT, meseta tibial; PO, poplíteo; RI, recto interno; SM, semimembranoso; Sr, sartorio; St, semitendinoso; TdSM, tendón directo del semimembranoso; TraSM, tendón reflejo anterior del semimembranoso.

fuerza, romperá el secundario. Un varo forzado en extensión de la rodilla, romperá inicialmente el LCL y, si persiste, el PAPE y los ligamentos cruzados. Una hiperextensión de la rodilla en apoyo, por un impacto anterior, romperá inicialmente el LCP y, si persiste la fuerza, el PAPI, el PAPE y el LCA. Ello es aplicable a las inestabilidades crónicas en las que lesión de un ligamento sobrecargará y alargará los frenos secundarios, y causará inestabilidades adicionales más complejas.

4. ANATOMÍA PATOLÓGICA DE LAS LESIONES LIGAMENTOSAS

La rotura de un ligamento implica la inmediata respuesta reparadora, que se logra al cabo de unas 6 semanas, si los extremos contactan y están vascularizados, con una resistencia adecuada pero que microscópicamente no logra nunca una reparación *ad integrum*. Por su localización intraarticular el pivote central tiene una vascularización precaria y, por tanto, su reparación es muy difícil, de ahí que algunos clasifiquen las lesiones como graves si afectan al pivote central y leves si se trata de lesiones periféricas. En función de la intensidad de la lesión, se clasifican en esguinces de grado I (lesión microscópica), II (lesión macroscópica sin interrupción de la continuidad) y III (con solución de continuidad en el cuerpo del ligamento o por arrancamiento de su inserción a ras del hueso, que solo ocurre en niños, o con arrancamiento de una pastilla ósea). Las lesiones de grados I y II no provocan laxitud articular significativa.

Existe una clasificación en función de la separación de los extremos articulares, angular o lineal, en tres grados, indicados por cruces (+, ++ o +++), que implican un desplazamiento de menos de 5 mm, de 6 a 10 mm o de más de 10 mm, respectivamente. Esta clasificación se puede hacer de modo preciso mediante la utilización de dispositivos o artrómetros, como el Knee Tester-1.000 (KT-1.000) para las inestabilidades sagitales, o mediante técnicas radiográficas funcionales, forzando los movimientos anómalos y obteniendo la radiografía, o con ayuda de dispositivos que lo hacen automáticamente (Telos). Sirven para el diagnóstico preciso y para comparar resultados.

Una lesión grave no tratada evolucionará hacia una inestabilidad articular con posibles fallos de la rodilla, esguinces repetitivos, atrofia muscular acompañante, sinovitis, derrames repetitivos y cambios degenerativos articulares finales. La inestabilidad causada por la lesión de un freno primario sobrecargará los secundarios o facilitará su rotura en caso de nueva lesión, con posibilidad de añadir una mayor inestabilidad. Una lesión moderada puede causar una laxitud articular sin síntomas subjetivos, en principio no susceptible de ser tratada.

4.1. Lesiones asociadas

No es infrecuente que se produzcan lesiones asociadas en función de la intensidad del traumatismo. Pueden resultar fracturados los platillos tibiales o los cóndilos femorales. Las lesiones condrales u osteocondrales por cizallamiento o hundimiento pueden estar presentes. Las lesiones meniscales son frecuentes y deben ser reparadas, si es posible, por su contribución a la estabilidad articular. Puede resultar lesionado el aparato extensor de la rodilla, tanto en su porción ósea, la rótula y la tuberosidad tibial anterior (TTA) como en los retináculos laterales, los músculos o el tendón rotuliano. Con la disponibilidad de la RM se han tipificado

lesiones subcondrales con aumento de intensidad de señal en T2, lo que es indicativo de edema medular (*bone marrow edema syndrome* [BMES]), de origen incierto pero que algunos autores achacan a microfracturas trabeculares. El nervio ciático poplíteo externo (CPE) puede alargarse o romperse con grandes fuerzas varizantes, y el paquete vasculonervioso poplíteo puede resultar afectado en casos de hiperextensión forzada, frecuente en las luxaciones de la rodilla.

5. MECANISMOS DE PRODUCCIÓN

5.1. Mecanismo directo

Las lesiones pueden ser secundarias a un impacto directo en los planos frontal o sagital. En el frontal, una fuerza aplicada en sentido medial o lateral de rodilla causará un varo o un valgo, con lesiones de las estructuras laterales y mediales, respectivamente, e incluso del pivote central si es intensa. Un impacto anterior sobre la tibia con la rodilla flexionada la desplazará hacia atrás, con lo que se romperán el LCP o el PAPI y el PAPE. Del mismo modo, en extensión de rodilla, esa fuerza provocará una hiperextensión con rotura del LCP, como ocurre en un placaje frontal en el *rugby*.

5.2. Mecanismo indirecto

El mecanismo indirecto está causado por un desequilibrio estático asociado a acciones musculares anómalas que provocan fuerzas de gran intensidad capaces de romper los ligamentos, máxime si se asocian con anomalías estructurales (varo-valgo, torsión o *recurvatum*), laxitudes articulares o fatiga muscular. Algunos mecanismos son típicos, como ocurre al tener el pie fijo por una tabla de esquiar o por los tacos de una bota y realizar una rotación con varo o valgo y rodilla flexionada. El valgo con rotación externa en flexión (VALREF) provocará la rotura del LCM, del LCA y de un menisco (tríada desgraciada de O'Donoghue). El varo con rotación interna en flexión (VARIF), típica de un regate o quiebro en el fútbol, provocará la rotura del LCA y puede arrancar una pastilla ósea del reborde tibial anterolateral, o fractura de Segond, patognomónica de la rotura del LCA. La hiperextensión violenta, como en un chute al aire que falla el impacto con el balón, provocará la rotura del LCA. Existen casos en los que se combinan los mecanismos directo e indirecto, como en los accidentes de gran velocidad. En la tabla 31.1 se exponen los mecanismos habituales de diversas roturas ligamentosas. La famosa tríada desgraciada de O'Donoghue de la rodilla se resume en el cuadro 31.1.

6. CLASIFICACIÓN DE LAS LESIONES CAPSULOLIGAMENTOSAS DE LA RODILLA

Las inestabilidades atienden a dos posibles clasificaciones: una en función del número de estructuras afectadas, muy utilizada por la escuela francesa, y otra por la dirección de la laxitud-inestabilidad, propuesta por la escuela americana de Hughston. La primera es útil en situaciones agudas y menos en las crónicas, para las que la segunda permite identificar las estructuras implicadas, siguiendo una exploración sistemática de la rodilla, expuesta más adelante.

TABLA 31.1 Mecanismos frecuentes de las lesiones ligamentosas

Mecanismo	Ligamentos afectados (lesiones secuenciales)
Varo leve-moderado 0-30° de flexión	LCL
Varo intenso-de 0 a 30° de flexión	LCL, LCP, PAPE, LCA, BIT
Valgo-30° de flexión	LCM
Flexión-rotación interna	LCA
Valgo a 0° intenso	LCM, LCA, PAPI, LCP
Varo-rotación interna-flexión	LCL, LCA, BIT
Varo-rotación interna-extensión	LCL, LCA, PAPE
Varo-rotación externa-extensión	LCL, LCP, PAPE
Valgo-rotación externa-flexión	LCM, LCA
Valgo-rotación externa-extensión	LCM, LCA, PAPI
Hiperextensión sin apoyo	LCA
Hiperextensión con apoyo	LCP, LCA, PAPI, PAPE
Hiperextensión con apoyo-rotación externa	LCP, LCM, PAPE
Hiperflexión con apoyo-rotación interna	LCP
Impacto anterior sobre la TTA-flexión de 80-90°	LCP
Impacto anteromedial tibial-extensión	PAPE, LCP

BIT, bandeleta iliotibial; LCA, ligamento cruzado anterior; LCL, ligamento colateral lateral; LCM, ligamento colateral medial; LCP, ligamento cruzado posterior; PAPE, punto de ángulo posteroexterno (complejo arcuato de Hughston); PAPI, punto de ángulo posterointerno; TTA, tuberosidad tibial anterior.

6.1. Clasificación en función del número de estructuras afectadas

Pueden clasificarse según la primera acepción en lesiones aisladas de un ligamento o de varios, con combinación de estructuras estabilizadoras, tales como las tríadas (tríada desgraciada de O'Donoghue: LCM + LCA + MI) o las péntadas, potencialmente auténticas luxaciones articulares. Las tríadas pueden localizarse topográficamente en un plano anteromedial, anterolateral, posteromedial, posterolateral y posterior.

Cuadro 31.1 TRÍADA DESGRACIADA DE O'DONOGHUE DE LA RODILLA Y TRÍADA DE HOTCHKISS DEL CODO

Tríada desgraciada de O'Donoghue
- Rotura del ligamento cruzado anterior (LCA).
- Rotura del ligamento colateral medial (LCM).
- Rotura del menisco (generalmente el interno).

Tríada de Hotchkiss
- Luxación de codo, con la correspondiente lesión de los ligamentos colaterales.
- Fractura de la cabeza radial.
- Fractura de la apófisis coronoides.

© Elsevier. Fotocopiar sin autorización es un delito.

Las péntadas serán mediales, laterales y posteriores. Es difícil que se lesione únicamente un ligamento, pero puede suceder que las lesiones acompañantes sean microscópicas y no provoquen laxitudes articulares. Se admite así el diagnóstico de lesiones aisladas del LCA, del LCM, del LCL y del LCP. El paradigma de la lesión múltiple es la luxación de la rodilla (LR) que requiere un estudio individualizado.

6.2. Clasificación direccional de la inestabilidad (fig. e31.1)

1. **Inestabilidades directas.** Se desplaza la tibia respecto al fémur en el plano sagital o frontal sin rotar.
   a. **Anterior.** La tibia se desliza hacia delante por rotura o laxitud del LCA y se puede asociar al PAPI o al PAPE. Se anula el desplazamiento anterior con la rotación interna de la tibia al tensarse el LCP.
   b. **Posterior.** La tibia se desliza hacia atrás por la incompetencia del LCP o por su asociación con el PAPI y el PAPE.
   c. **Medial.** La rodilla se abre («bostezo») en sentido medial por una fuerza en valgo. Si es en 30° de flexión y leve, se deberá a la lesión del LCM. Si se produce en extensión de 0°, estarán lesionados el PAPI y los ligamentos cruzados.
   d. **Lateral.** Se separan el cóndilo externo y el platillo tibial externo con el varo forzado. Existe un varo fisiológico en 30° de flexión, por lo que se debe comparar con la rodilla sana. Su mayor amplitud sería indicativa de una lesión de estructuras periféricas laterales. Si se produce a 0°, estarán afectados el LCP y el LCL.
2. **Inestabilidades rotatorias.** La tibia rota sobre un eje situado en el LCP.
   a. **Anterolateral.** El platillo tibial externo se desplaza hacia adelante rotando internamente en 90° de flexión. Es indicativo de lesión de estructuras laterales (LCL, PAPE) y del LCA.
   b. **Posterolateral.** El platillo tibial externo rota hacia atrás con bostezo externo al varo. El LCP, eje de giro, ha de estar conservado, y resultan afectados el LCL y el PAPE o el complejo arcuato.
   c. **Anteromedial.** El platillo tibial medial se desplaza hacia delante y hacia fuera, lo que denota lesión del LCM y del PAPI junto con la del LCA. Pueden resultar lesionados el tendón del semimembranoso (directo y reflejo), el tensor del LPO y el protector del MI.
   d. **Posteromedial.** Hughston no la admite, ya que, si se produce un giro interno sobre el LCP, este se tensará e impedirá el deslizamiento posterior rotatorio. Si se rompe, la inestabilidad no sería rotatoria sino recta posterior.
3. **Inestabilidades combinadas.**
   a. **Anterolateral-posterolateral.** El platillo externo tibial gira hacia adelante en sentido medial y en sentido posterior-medial sobre el eje del LCP conservado. Las estructuras laterales están lesionadas, incluso la BIT, y el LCA puede estar roto también, lo que aumentaría el varo.
   b. **Anteromedial-anterolateral.** Los platillos tibiales giran en ambos sentido sobre el eje del LCP, lo que denota la lesión de estructuras periféricas mediales y laterales, junto con la del LCA. El varo y el valgo patológicos acompañan al giro por las lesiones medial y lateral.
   c. **Anteromedial-posteromedial.** Si se admitiera su existencia, implicaría a ambos ligamentos cruzados y a las estructuras mediales.
   d. **Anteromedial-anterolateral-posterolateral.** La tibia rota en estas direcciones sobre el eje del LCP conservado. Las demás estructuras están dañadas, con varo y valgo patológicos en flexión de rodilla y casi nulos en flexión de 0° porque el LCP está intacto.

7. DIAGNÓSTICO Y VALORACIÓN DE LAS LESIONES DE LOS LIGAMENTOS DE LA RODILLA

La anamnesis ha de recoger el mecanismo de producción, las circunstancias en las que se produjo y el tiempo de evolución, así como su curso en el caso de las crónicas. Debe conocerse la actividad del paciente —si es un deportista de elite, si es o no aficionado al deporte, si tiene una vida sedentaria o si desarrolla un trabajo de carga— para ajustar el posible tratamiento. El interrogatorio buscará la presencia de dolor, la sensación de un chasquido al producirse la lesión que haga sospechar una rotura meniscal o ligamentosa, la sensación de «desencajamiento» articular o la falta de control de los movimientos de la rodilla, a veces con «sensación de salida y entrada». El paciente referirá una variable impotencia funcional y dolor al apoyar la extremidad.

Es importante constatar la presencia de **derrame** y su forma de presentación, ya que cuando es precoz, en muy pocas horas, es indicativo de una lesión ligamentosa y en especial del LCA. Un hemartros precoz tras la lesión es sospechoso de rotura del LCA en más del 75% de los casos. El derrame no hemático tardío hace sospechar más una lesión meniscal.

Puede presentarse **bloqueo** de la rodilla, que puede ser antiálgico o en relación con una rotura meniscal asociada. En casos antiguos el paciente refiere signos de inestabilidad articular o fallos, incrementados en actividades como subir o bajar escaleras, saltar, girar al salir de un coche o pivotar, lo que denotaría una lesión grave en la que estaría implicado el pivote central. Es frecuente referir derrames repetitivos, crujidos y debilidad muscular. Es importante recoger en la observación la presencia de contusiones, equimosis, hematomas o heridas en zonas concretas para sospechar una acción lesional directa. Debe constatarse la presencia de hinchazón articular, atrofia muscular y anomalías torsionales o de alineamiento, varo-valgo y *recurvatum*, que modifican el pronóstico.

En la **exploración manual,** más eficaz cuanto más precoz sea por la ausencia de contractura de defensa, se buscarán puntos dolorosos, muy accesibles a la palpación en las inserciones ligamentosas, y el choque rotuliano, que

detectará un derrame articular, cuya punción-aspiración descubrirá sangre, sangre con gotas de grasa o líquido serohemático, lo que denotará una lesión del LCA, una fractura articular asociada o una lesión meniscal o de estructuras periféricas, respectivamente. La ausencia de derrame no denota menor gravedad, ya que, cuando el desgarro capsular sea extenso, no se acumulará líquido en la articulación o por la situación seudoextraarticular del LCP. El estudio de la movilidad puede descubrir un bloqueo sospechoso de lesión meniscal, incarceración de un fragmento osteoarticular o de un resto ligamentoso del LCA a modo de «badajo de campana». Es preciso no confundir los datos con los de una luxación rotuliana. Nunca se olvidará explorar las funciones vascular y nerviosa, en especial en casos de lesiones graves o luxaciones.

7.1. Exploración de la estabilidad articular. Test o signos específicos

Véase la tabla 31.2, en la que se resumen las distintas maniobras para explorar cada una de las estructuras ligamentosas de la rodilla.

Los test exploratorios están destinados a identificar una lesión concreta de un ligamento, lo que no es siempre posible. Han de ser comparativos entre la rodilla sana y la afecta, por la laxitud ligamentosa peculiar de cada paciente.

TABLA 31.2 Lesiones ligamentosas y signos exploratorios específicos

Test específico de exploración		Ligamentos afectados
Valgo forzado	0° (+)	LCM
	0° (+++)	LCM, LCP, LCA
	30°	LCM
Varo forzado	0° (+)	LCL, LCA
	0° (+++)	LCL, LCA, LCP
	30°	LCL
Lachman		LCA
Desplazamiento de pivote (*pivot shift;* Losee-McIntosh)		LCA
CAN (neutro)		LCA
CARI (rotación interna)		LCA, PAPE
CARE (rotación externa)		LCA, LCM-PAPI
Cajón posterior		LCP
Signo de la comba (Godfrey)		
Lachman inverso		
Caída posterior de la tibia		
Test activo del cuádriceps		
Desplazamiento de pivote *(pivot shift)* inverso (test de Jakob)		PAPE ± LCA
		PAPE ± LCA
Recurvatum rotatorio externo (RRE)		PAPE ± LCA
Cajón rotatorio posterolateral (CRPL)		PAPE
Signo del dial (> rotación externa de la tibia)		
Moragas		LCL

CAN, cajón anterior neutro; CARE, cajón anterior rotatorio externo; CARI, cajón anterior rotatorio interno; LCA, ligamento cruzado anterior; LCL, ligamento colateral lateral; LCM, ligamento colateral medial; LCP, ligamento cruzado posterior; PAPE, punto de ángulo posteroexterno (complejo arcuato de Hughston); PAPI, punto de ángulo posterointerno.

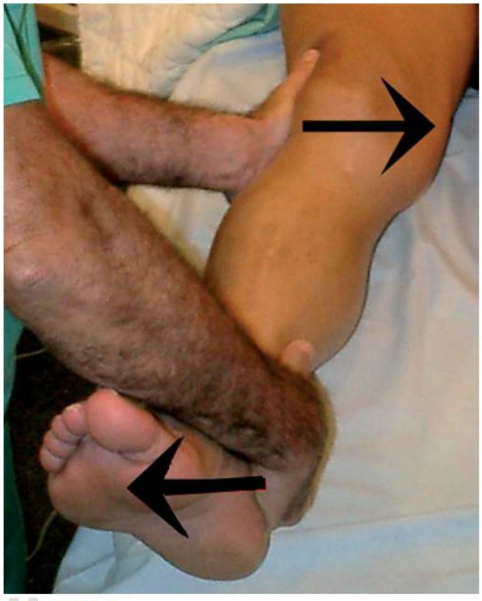

FIGURA 31.2
Maniobra de exploración de valgo forzado con la rodilla a 0° de extensión. El bostezo articular con esta maniobra puede significar una lesión del ligamento colateral medial, del ligamento cruzado anterior o del ligamento cruzado posterior.

www.medilibros.com

Se clasificarán, en general, como lesiones de grados I, II o III, o + (0–5 mm), ++ (6–10 mm) y +++ (> 10 mm), según la apertura articular o el desplazamiento. En situaciones agudas, la contractura de defensa puede confundir las pruebas, lo que justifica la exploración bajo anestesia, necesaria en algunos casos antes de proceder a la cirugía. Se realizan en decúbito supino sobre la camilla, salvo que no esté indicado.

TEST DEL VALGO FORZADO (fig. 31.2)

Se realiza forzando el valgo de rodilla bloqueando la rodilla con una mano y valguizando la tibia con la otra. Se realiza en 0 y 30° de flexión. Si se abre la articulación en 0°, existirá una lesión del LCM y del pivote central o del PAPI. Si solo se abre a 30°, estará lesionado el LCM.

TEST DEL VARO FORZADO

Es la maniobra inversa a la descrita anteriormente. Existe un valgo fisiológico en 30° de flexión; si aumenta en relación con la rodilla sana, se sospechará la rotura del LCL. La apertura articular a 0° es indicativa de una lesión asociada del LCA y, si es intensa, estarán implicados el LCP y el PAPE.

TEST DE LACHMAN (fig. 31.3)

Pretende desplazar la meseta tibial hacia delante frente al fémur sujetando firmemente con las manos los extremos

© Elsevier. Fotocopiar sin autorización es un delito.



FIGURA 31.3
Test de Lachman. Con la rodilla aproximadamente a 30° de flexión, se fija con una mano el fémur mientras con la otra se sujeta la tibia y se intenta una traslación anterior de la tibia. La ausencia de un tope a esta traslación debe hacer descartar una lesión del ligamento cruzado anterior.

articulares en leve flexión de 20-30°. El desplazamiento mayor que el de la otra rodilla es indicativo de rotura del LCA y es casi patognomónico. En la rodilla normal, se detecta un tope al movimiento, que indica el tensado del LCA, que no existe con su rotura.

TEST DEL CAJÓN ANTERIOR (fig. 31.4)

Consiste en desplazar la meseta tibial hacia delante traccionándola con la rodilla próxima a los 90° de flexión y unos 45° respecto a la cadera. El pie se sujeta sentándose sobre él en la camilla. Las manos se colocan detrás de la tibia abrazándola para apreciar si existe contractura de los isquiosurales, colocando los pulgares en ambas líneas articulares para palpar los cóndilos femorales como referencia del desplazamiento de la meseta tibial. Se realiza en rotación neutra de tibia (cajón anterior neutro [CAN]), rotación externa (cajón anterior rotatorio externo [CARE]) e interna (cajón anterior rotatorio interno [CARI]), sujetando el pie al sentarnos sobre él. El CAN indica rotura del LCA o, si su intensidad es grave, la rotura del LCP, del PAPI o del PAPE. Un CARI tensa el LCP y el PAPE, por lo que su positividad indicaría su rotura. Un CARE tensa el LCM y el PAPI, por lo que su positividad denotaría la rotura de esas estructuras.

TEST DEL CAJÓN POSTERIOR (v. fig. 31.4)

Es la maniobra inversa a la anterior e indica la tensión del LCP. Su positividad indica su lesión y se suele clasificar en tres grados: grado I, si existe desplazamiento posterior, en comparación con la rodilla sana, pero los platillos tibiales se sitúan todavía delante del plano de los cóndilos femorales; grado II, cuando se sitúa a ras del plano de los cóndilos, y grado III, si se sitúa en un plano posterior. Existen variantes de esta exploración, como el test activo del cuádriceps, en el que, en la posición exploratoria de la rodilla, con el explorador sentado sobre el pie, la tibia está caída hacia atrás por la insuficiencia del LCP y, al invitar al paciente a extender la rodilla contra el bloqueo realizado por el pie atrapado, la meseta tibial se desplaza hacia delante, lo que será más patente si se observa la rodilla en un plano lateral. Esta caída posterior de la tibia puede engañar al explorador inexperto y hacerle pensar en un CAN +, que es falso, al provocar un tope final al tensar el LCA. Otra variante es el test de la comba de Godfrey. Colocando las caderas y las rodillas en 90° de flexión y manteniendo los pies apoyados en la mano del explorador, la ineficacia del LCP hace caer hacia atrás la meseta tibial a modo de cuerda de una comba frente a la sana. El signo de Lachman invertido o inverso es otra variante; esta maniobra se realiza desplazando la tibia en sentido posterior en lugar de anterior, lo que indica la lesión del LCP. Un cajón posterior (CP) muy intenso denotaría la lesión del PAPI, del PAPE e incluso del LCA.

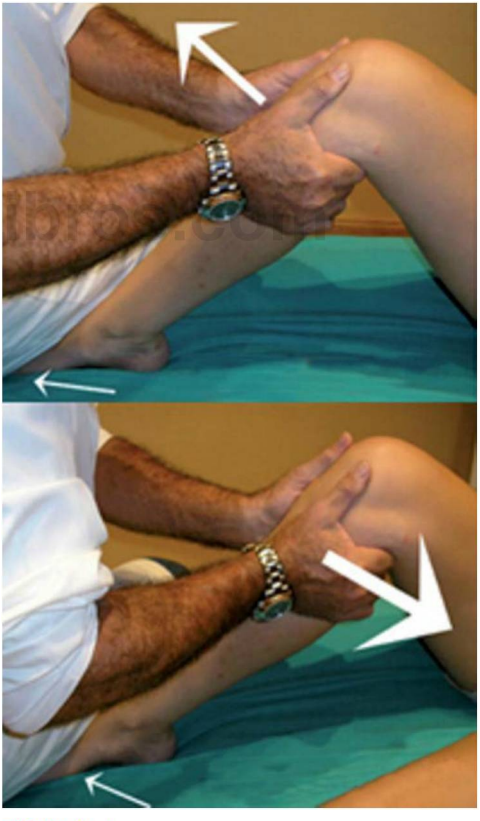

FIGURA 31.4
Maniobras de cajón anterior *(arriba)*, para evaluar el ligamento cruzado anterior, y de cajón posterior *(abajo)*, para evaluar el cruzado posterior.

TEST DEL DESPLAZAMIENTO DEL PIVOTE *(PIVOT SHIFT)* O DEL RESALTE (TEST DE LOSEE-MCINTOSH)

Este test trata de provocar la subluxación-reducción, o viceversa, de la tibia frente al cóndilo femoral externo en 20-40° de flexión de la rodilla, forzada en valgo y rotación interna de tibia con diversas maniobras, que indican la lesión del LCA. La meseta tibial externa está luxada en extensión y se reduce en flexión de 20-40° (McIntosh) o se subluxa desde la flexión hacia la extensión (Losee). Es difícil de obtener en agudo por la defensa dolorosa del paciente, ausente bajo anestesia. En algunos pacientes, sobre todo si tienen *recurvatum* articular, esta maniobra puede ser positiva y lo será bilateralmente, lo que podría ser indicativo de la ausencia o insuficiencia congénita del LCA. Es necesaria la integridad del LCM y de la BIT para que se pueda provocar.

TEST DE MORAGAS

Con el paciente sentado o en decúbito supino, se le invita a flexionar la rodilla lesionada colocando el pie sobre el muslo contralateral en «4» o en posición de garza. En condiciones normales se produce el tensado del LLE, que se palpa como un cordón. Una lesión de este ligamento hace desaparecer el cordón y permite un bostezo externo articular de intensidad variable en relación con otras lesiones de las estructuras externas.

En el cuadro 31.2 se esquematiza el modo habitual de proceder en la exploración básica de la rodilla.

7.2. Exploraciones complementarias

- **Radiografía simple.** Las diversas proyecciones (frontal, lateral, oblicuas o de la escotadura) pueden descubrir arrancamientos óseos (fractura de Segond), que orientan el diagnóstico, fracturas y lesiones degenerativas, pinzamientos y osteofitos de las inestabilidades crónicas.
- **Radiografía funcional.** La radiografía funcional, forzando el varo-valgo o los cajones, incluso bajo anestesia en el quirófano antes de la cirugía, objetiva la inestabilidad y puede medirse. Se puede realizar con aparatos (Telos) para evitar la radiación del explorador.
- **Tomografía computarizada (TC).** No es útil para las lesiones ligamentosas, pero puede ayudar al diagnóstico de lesiones óseas asociadas.

Cuadro 31.2 ESQUEMA BÁSICO DE EXPLORACIÓN DE LA RODILLA

1. Inspección: hematoma, tumefacción, deformidad, etc.
2. Palpación:
   a. Peloteo: valorar la presencia de derrame articular.
   b. Puntos dolorosos: óseos y de partes blandas.
3. Función articular:
   a. Balance articular.
   b. Fuerza muscular.
   c. Recorrido rotuliano.
4. Maniobras exploratorias:
   a. Estabilidad articular: varo y valgo; anterior y posterior; rotatoria.
   b. Maniobras meniscales.

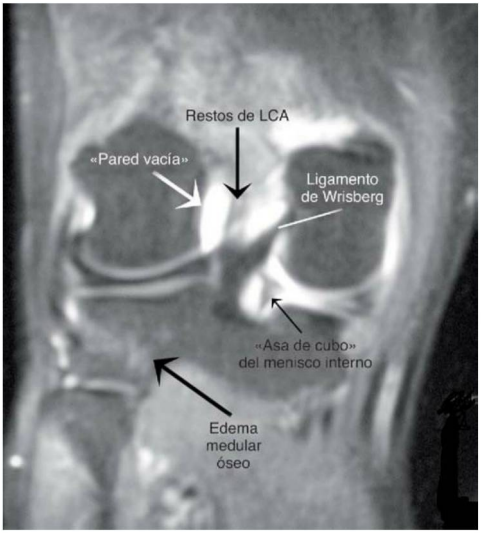

FIGURA 31.5
Imagen de resonancia magnética de una lesión con rotura del ligamento cruzado anterior (LCA) y rotura en «asa de cubo» del menisco interno.

www.medilibros.com

- **RM** (figs. 31.5 y e31.2). Los cortes en tres planos, potenciados en T1 o T2, definen las lesiones de partes blandas, ligamentos y meniscos, el edema subcondral asociado a muchas lesiones, la impactación ósea o fractura trabecular y los desprendimientos osteocondrales, por lo que es la prueba de elección, con una fiabilidad del 90%.
- **Mediciones instrumentales: artrómetros.** Son dispositivos que miden objetiva y milimétricamente los desplazamientos de los extremos articulares. El más utilizado, por su facilidad de uso incluso en la mesa de operaciones, es el KT-1.000 para los desplazamientos en cajón (LCA y LCP). Sirven para el diagnóstico y la comparación de resultados tras la cirugía.
- **Artroscopia.** Su utilidad diagnóstica es excepcional y debe ser un complemento de la cirugía.
- **Gammagrafía isotópica.** Tiene solamente utilidad en la detección de lesiones degenerativas de las inestabilidades crónicas.

8. TRATAMIENTO

No existe un consenso entre todas las escuelas en el tratamiento de las lesiones ligamentosas de rodilla en cuanto a una actuación quirúrgica o conservadora, o en cuanto a la técnica reparadora.

8.1. Lesiones del pivote central

LESIONES DEL LIGAMENTO CRUZADO ANTERIOR

Tradicionalmente, la cirugía se reservaba para pacientes activos y deportistas, y el tratamiento conservador, para los

© Elsevier. Fotocopiar sin autorización es un delito.

pacientes sedentarios o mayores de 40 años. Este criterio ha cambiado, a sabiendas de los cambios degenerativos que provocará la inestabilidad, por lo que la indicación quirúrgica es dominante, a pesar de la actividad o edad del paciente, salvo en las roturas parciales. Las técnicas artroscópicas, poco invasivas y con resultados fiables, han propiciado esta conducta.

El tratamiento conservador implica la descarga y la protección articular con algún tipo de ortesis para, posteriormente, realizar un programa rehabilitador de potenciación muscular de los isquiosurales, protectores del desplazamiento anterior de la tibia, y del cuádriceps. Este tratamiento ha sido utilizado en ocasiones tras un tratamiento artroscópico en el que se ha realizado una resección o reparación meniscal, o se ha resecado un muñón largo del LCA insertado en la tibia, en «badajo de campana», que causa un bloqueo de la rodilla.

La sutura del LCA es ineficaz por su mala vascularización y debe realizarse una reconstrucción a expensas de plastias de estructuras tendinosas próximas, autoinjertos o aloinjertos tendinosos de donantes, procedentes de bancos de tejidos. Las prótesis artificiales construidas con diversos materiales han dejado de usarse por sus malos resultados a largo plazo. Solamente en casos con arrancamientos óseos o desinserciones estaría justificada la sutura, lo que sucede frecuentemente en niños y excepcionalmente en adultos. Los autoinjertos utilizados son habitualmente el tercio medio del tendón rotuliano con dos piezas óseas de tibia y rótula, denominado «hueso-tendón-hueso» (H-T-H), que es el más utilizado («patrón oro»), los tendones de la pata de ganso superficial, semitendinoso y recto interno, formando una gavilla de cuatro haces al plegar sobre sí mismo cada tendón, una tira del tendón del cuádriceps con pieza ósea de la rótula o rara vez la BIT.

Los aloinjertos (homoinjertos) más utilizados son H-T-H rotuliano, tendón de Aquiles con pieza ósea del calcáneo, tendón cuadricipital y tendón del tibial anterior. Los autoinjertos tienen la ventaja de su incorporación biológica más rápida, la ausencia de problemas inmunológicos o de septicidad y su bajo coste. Los aloinjertos son incorporados más lentamente, potencialmente pueden estar contaminados por virus o bacterias y tienen un coste añadido. Los autoinjertos tienen la desventaja de causar morbilidad en el sitio donante con pérdida funcional de la estructura utilizada y en ocasiones debilidad estructural, como sucede en mujeres o niños. Los aloinjertos tienen una disponibilidad, en principio, ilimitada, no causan morbilidad en el sitio donante ni déficit funcional, presentan una gran consistencia estructural, precisan un menor tiempo quirúrgico y una menor incisión, y ofrecen mejores resultados estéticos.

La congelación profunda de los aloinjertos destruye los antígenos de superficie, con lo que se anula la respuesta inmunológica. La radiación gamma en dosis pequeñas (> 2,5 Gy) aseptiza convenientemente el tejido, aunque hace disminuir discretamente su resistencia. La liofilización, o desecado al vacío, destruye cualquier contaminación vírica o bacteriana.

Desde la entrada en vigor de normas estrictas para bancos de tejidos (1985) no se han detectado casos de contaminación vírica (hepatitis B y C, virus de la inmunodeficiencia humana [VIH] 1 y 2 o virus humano linfotrófico) con aloinjertos congelados y nunca con los liofilizados.

Las complicaciones posquirúrgicas son más frecuentes con los autoinjertos. Los resultados finales son equiparables, con leve y mayor laxitud no significativa final en los aloinjertos, si se exceptúan los liofilizados radiados, que obtienen malos resultados. Cada cirujano tiene sus preferencias para usar un tejido u otro. Las cirugías de repetición por fracaso de plastias previas, en especial en mujeres con tendones menos resistentes o con alteraciones femororrotuliano y las lesiones múltiples, pueden ser una indicación para utilizar preferentemente aloinjertos.

La **técnica**, tanto para las lesiones agudas como para las crónicas, hoy en día es artroscópica, con mínimos abordajes que permiten identificar los puntos de inserción del LCA en las zonas posterior y alta del cóndilo externo y en la meseta tibial, por delante y en un plano medial respecto a la espina tibial anterior. Se realizan túneles óseos con guías especiales, que permiten el paso de la plastia y su fijación con diversos sistemas.

La presencia de una rotura meniscal, y en especial del tercio posterior del interno, que contribuye, junto al LCA, a frenar el deslizamiento anterior de la tibia, hará necesaria la sutura asociada si es factible, ya que los resultados a largo plazo empeoran con la realización de una meniscectomía, incluso aunque esta sea parcial.

En general, no se inmoviliza la rodilla tras la cirugía y puede protegerse durante la rehabilitación con una ortesis. En las lesiones agudas se recomienda demorar la intervención unas 3 semanas para «enfriar» la rodilla, disminuyendo así la inflamación para permitir recuperar el arco de movimiento y la fuerza muscular mediante la rehabilitación. Ello disminuye el número de rigideces articulares posquirúrgicas. En los deportistas de elite prima el tiempo de recuperación y no se suele respetar este criterio. La presencia de la fisis en niños y su vulnerabilidad con la cirugía, causa de potenciales alteraciones ulteriores del crecimiento, modifica los criterios de tratamiento. En principio son lesiones poco frecuentes y clásicamente estos pacientes eran considerados candidatos a un tratamiento conservador inicial, con posibilidad de cirugía al final del crecimiento o muy próxima a él. Incluso pueden ser arrancamientos óseos de la inserción, cuya reparación mediante fijación es sencilla. Hoy día, conocidos los efectos devastadores de la inestabilidad en la articulación infantil, se recomienda el tratamiento quirúrgico con ciertas medidas precautorias.

Las lesiones combinadas graves del LCA con las estructuras mediales o laterales requieren cirugía de reconstrucción del LCA y del complejo ligamentoso afectado, aunque algún autor defiende la reparación aislada de la lesión periférica o, en casos leves, la exclusiva reparación del LCA.

Los resultados de la reconstrucción del LCA son satisfactorios, mejores que con el tratamiento conservador, aunque es imposible lograr remedar la función del LCA original,

sobre todo por la menor resistencia de cualquier plastia y el menor control de las rotaciones de la tibia.

LESIONES DEL LIGAMENTO CRUZADO POSTERIOR

Todavía existe menos consenso a la hora de tratar estas lesiones, debido a que se ha estimado que la evolución natural de una inestabilidad crónica causada por lesión del LCP es benigna. En realidad no lo es tanto, y se constatan cambios degenerativos femororrotulianos, por la sobrecarga compensatoria del desplazamiento posterior de la tibia por la acción de cuádriceps, y de la cámara medial de la rodilla, por el desplazamiento en sentido medial del eje de la rodilla. Estos hallazgos se constatan mediante el rastreo isotópico. El desplazamiento posterior lineal puro de la meseta tibial es compensado naturalmente por la contracción del cuádriceps que ejerce tracción sobre la tuberosidad tibial y la desplaza hacia delante. Del mismo modo la inclinación posterior de la meseta tibial hace que se vaya hacia delante, deslizándose por los cóndilos femorales, dada la acción compresora de los gemelos. Una técnica quirúrgica aplicada en las inestabilidades crónicas del LCP aprovecha este efecto realizando una osteotomía tibial para inclinar más la meseta en sentido posterior.

Al igual que en las roturas del LCA, los arrancamientos óseos y las desinserciones son susceptibles de reanclaje abierto o artroscópico. Las lesiones parciales deben ser tratadas conservadoramente al igual que las lesiones en niños, ya que tienen capacidad regeneradora por la situación casi extracapsular del LCP y por su mejor irrigación, lo que explica los casos de regeneración del LCP. Se estima que en pacientes deportistas y activos un cajón posterior de grado I no justifica la cirugía de reconstrucción, pero sí lo hace una de grado III, mientras que en una lesión de grado II la indicación quirúrgica resulta dudosa. Un cajón posterior que no disminuye con la rotación interna de tibia, indicador de cierta función del ligamento, posiblemente por preservación de los ligamentos accesorios de Humphrey y Wrisberg del menisco externo, es más proclive a la reconstrucción.

El tratamiento conservador va dirigido a potenciar el aparato extensor que es sinérgico del LCP, dejando los isquiosurales parcialmente inactivos hasta la estabilización final, con protección previa de una ortesis que controle el desplazamiento tibial posterior.

En lesiones del LCP se utilizan más los aloinjertos, en especial el de tendón de Aquiles-calcáneo por su fortaleza o un H-T-H rotuliano. La técnica repara solamente el haz anterolateral del LCP; aunque es el más fuerte, algunos proponen utilizar plastias de dos haces insertadas en dos túneles óseos para remedar anatómicamente la función del LCP.

Los resultados no son tan uniformes como en la reparación del LCA. La sutura meniscal en caso de rotura sigue los mismos principios que en la rotura del LCA.

En inestabilidades crónicas puede recurrirse a la osteotomía tibial de *antecurvatum* realizada por encima de la tuberosidad tibial con apertura y aportación de injertos, ya comentada, y en ocasiones a osteotomías valguizantes para aliviar los cambios degenerativos en la cámara medial de la rodilla.

LESIONES DE AMBOS LIGAMENTOS CRUZADOS

Las lesiones de ambos ligamentos cruzados ocasionan una gran inestabilidad con desplazamiento anteroposterior de la meseta tibial amplio de grave repercusión en las articulaciones en el futuro, por lo que han de ser reparadas, preferiblemente artroscópicamente en un tiempo quirúrgico, comenzando por la plastia del LCP, eje de la rodilla, y continuando por la del LCA. En esta reconstrucción son muy útiles los aloinjertos por la necesidad de mucho tejido reparador. El LCP se suele reconstruir con tendón de Aquiles-calcáneo, y el LCA, con H-T-H autólogo u otro aloinjerto de tendón de Aquiles.

8.2. Lesiones periféricas

LESIONES MEDIALES

Las lesiones aisladas del LCM son posibles, así como los arrancamientos insercionales, más frecuentes en el niño. Los esguinces de grado I y II no requieren tratamiento quirúrgico sino movilización controlada con ortesis de protección frente al valgo. La reparación del tejido es mejor, como lo prueba la experimentación animal, que con una inmovilización estricta en calza de escayola. Para los de tipo III no existe un criterio universal de tratamiento. Para algunos el tratamiento funcional ofrece muy buenos resultados. Para otras escuelas requiere un tratamiento quirúrgico para suturar el ligamento. Los arrancamientos son más susceptibles de requerir su fijación abierta. Las lesiones que afectan, además, al LPO y al PAPI necesitan ser intervenidas quirúrgicamente por abordaje medial. Deben ser reinsertadas y suturadas las estructuras dañadas. La reparación de la rama refleja del semimembranoso que tensa el LPO y del MI es importante. Se utilizan anclajes intraóseos o tornillos con arandela para reinsertar ligamentos o túneles transóseos para pasar las suturas. La inserción del LCM en su punto anatómico isométrico es esencial para evitar las rigideces articulares. La imposibilidad de reparar el LCM exige utilizar una plastia del tendón del semitendinoso, uno del semimembranoso o un aloinjerto tendinoso.

Las lesiones combinadas mediales y del LCP pueden ser reparadas con un mismo aloinjerto de tendón de Aquiles fijado en meseta tibial anterior, pasado por un túnel óseo en sentido posterior y redirigido a un túnel en la cara lateral del cóndilo interno, que, saliendo por la cara medial a la altura del epicóndilo, se dirige hacia la meseta tibial medial, donde se fija.

LESIONES LATERALES

Las roturas aisladas del LCL son excepcionales y puede optarse por un tratamiento conservador o por la sutura abierta, ya que, al ser cordonal, la cicatrización es más difícil. En general se trata de lesiones complejas que asocian la lesión del LCL al LCA, al LCP, al PAPE o incluso a la BIT, ocasionando inestabilidades posterolaterales, anterolaterales o combinadas. La reparación del LCL por sutura o reinserción ósea, del tendón del poplíteo roto o arrancado,

© Elsevier. Fotocopiar sin autorización es un delito.

de la inserción del bíceps en el peroné y del LA, junto con la reconstrucción del pivote central, es fundamental para evitar una inestabilidad residual posterolateral.

La BIT lesionada puede precisar el reanclaje óseo o la sutura. Una artroscopia previa puede ayudar a identificar las lesiones y reparar algunas de ellas como las meniscales o del cartílago, controlando una posible fuga de suero salino que podría ocasionar un síndrome compartimental.

Las inestabilidades crónicas requieren la reparación o reconstrucción mediante plastias tendinosas autólogas u homólogas del LCL, del tendón del poplíteo y del complejo arcuato, muy frecuentemente asociadas a la reconstrucción del pivote central.

Los alineamientos en varo-*recurvatum* o torsionales precisarán osteotomías correctoras asociadas.

9. LUXACIÓN DE LA RODILLA

Se define por la pérdida de congruencia de los extremos articulares, fémur y tibia, por la interrupción de las estructuras estabilizadoras. Pueden ser abiertas o cerradas en función de si se ponen en contacto o no los extremos articulares con el exterior. Según la dirección hacia la que se luxa la tibia, se clasifican en anteriores, posteriores, mediales y laterales. Las dos primeras se denominan «puras», al no existir «bostezo articular» o separación angular de los extremos óseos por ser traslacionales, y las dos últimas, «complejas», por su presencia. Pueden reducirse espontáneamente ocultando el diagnóstico, lo que no ocurre con las irreductibles o incarceradas.

www.elsevier.com

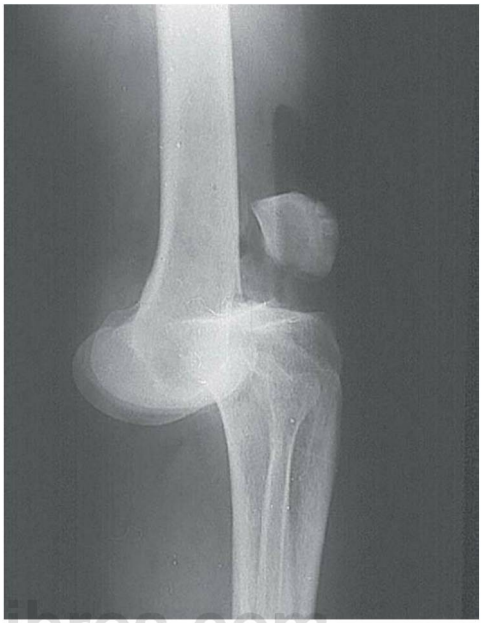

FIGURA 31.6
Imagen radiográfica de una luxación de rodilla que traduce una lesión segura de las estructuras ligamentosas de la rodilla. Debe descartarse la presencia de una lesión vascular siempre que se sospeche una luxación de rodilla.

9.1. Tipos

- **Luxación anterior** (fig. 31.6). Es secundaria a la hiperextensión articular pasiva por una fuerza que rompe sucesivamente el PAPI, el PAPE, el LCP y, finalmente, el LCA. Puede resultar indemne el LCP y, si existe una hiperextensión de más de 50°, se lesionará la arteria poplítea.
- **Luxación posterior.** Ocurre por una fuerza contra la cara anterior tibial en flexión y resultan afectadas las mismas estructuras que con la luxación anterior o con la lesión aislada de los dos ligamentos cruzados.
- **Luxación externa** (fig. e31.3). Es ocasionada por un valgo forzado o, más raramente, por un varo forzado con arrancamiento de estructuras laterales.
- **Luxación interna.** El varo forzado puede provocarla, rara vez con arrancamiento de las estructuras mediales del lado femoral. Con varo forzado se lesionará el nervio CPE.

Washer distingue cinco tipos de LR:

- **Tipo I,** con conservación del LCP y afectación de estructuras colaterales, en general las laterales.
- **Tipo II,** con rotura del LCA y LCP y laterales intactos (rara).
- **Tipo III,** con rotura de ligamentos cruzados y de un LCM o de un LCL.
- **Tipo IV,** asociando la rotura de ligamentos cruzados y colaterales.
- **Tipo V,** en la que se asocia una fractura periférica.

9.2. Tratamiento

Existen discrepancias sobre el tratamiento por la frecuente presencia de lesiones vasculares, nerviosas de los nervios ciáticos poplíteos externo e interno en ocasiones y cutáneas, con apertura y riesgo de infección. La exploración neurovascular es obligada incluso con arteriografía o angiografía por RM, si se dispone de ella, para diagnosticar la posible rotura de la íntima de la arteria poplítea. La reparación vascular ha de hacerse en las primeras 6 h, y deben realizarse *shunts* temporales si se demora la reparación y evitar la isquemia. Se realizará sutura lateral, terminoterminal, pontaje con vena safena contralateral o prótesis artificial vascular, y no se ligarán venas para no perjudicar el retorno, sino que se repararán. La rodilla ha de ser ya estable, por lo que una luxación incarcerada requiere la reducción abierta inmediata bajo anestesia, y una inestable, la estabilización mediante agujas de Kirschner transarticulares o por olecranización de la rótula, pasando la aguja en sagital por la rótula hacia la meseta tibial con cierta flexión de rodilla. Las luxaciones abiertas requerirán la estabilización mediante un fijador externo tras el lavado exhaustivo y el drenaje de la articulación. Las aperturas por traumatismo externo violento tienen peor pronóstico. Tras la reparación vascular se realizará una fasciotomía de los cuatro compartimentos de la pierna para

evitar un síndrome compartimental. Es obligada la terapia con anticoagulantes y vasodilatadores para controlar un posible espasmo arterial.

La incarceración sucede por interposición de partes blandas, como un ojal capsular anterointerno en las luxaciones posterolaterales o el LCM, que exige la cirugía abierta urgente para retirar las trabas y, en muchas ocasiones, para reparar total o, al menos, parcialmente las lesiones ligamentosas, estabilizar la luxación y actuar de modo definitivo en un segundo tiempo.

Otras indicaciones de cirugía urgente, pero diferida, son la asociación de lesiones en el aparato extensor como fracturas de rótula, arrancamientos de tendón cuadricipital o rotuliano o su rotura y las fracturas articulares, que exigen una reposición exigente. Las lesiones nerviosas, más frecuentes del CPE que las del nervio ciático poplíteo interno, son frecuentes por hiperextensión en apoyo, sumando casi un tercio de casos. La evolución de estas lesiones tiene un mal pronóstico y solamente se recuperan el 40–50% de los casos reparados o no. La recuperación puede tardar tiempo, incluso hasta 2 años. No deben repararse los nervios concomitantemente con las lesiones ligamentosas y deben posponerse, ya que la cicatrización ofrece un mal terreno para la reparación nerviosa. Una revisión en el momento quirúrgico, si se realiza, es útil para valorar la continuidad del nervio, realizar una neurólisis o marcar los extremos para revisarlos en un segundo tiempo. La neurapraxia del nervio debe recuperarse hacia los 4 meses. La reparación puede consistir en la liberación o neurólisis y la sutura terminoterminal si los cabos se aproximan sin tensión y si se comprueba con cortes progresivos proximales la zona sana nerviosa. En casos con separación de cabos o neuroma con fibrosis intraneural, que precisan la resección de un tramo nervioso, son necesarios los injertos libres de nervio sural contralateral en gavilla interpuesto o los injertos nerviosos vascularizados. Las lesiones vasculares concomitantes o un síndrome compartimental anterior son una contraindicación de la reparación. La asociación de lesiones traumáticas graves con las nerviosas y vasculares en una luxación puede constituir una indicación de amputación de la pierna de entrada.

La opción conservadora en el tratamiento de las luxaciones es arriesgada, ya que no se puede lograr una curación de un ligamento medial adecuada sin una estabilización estricta de la rodilla, con lo que se corre el riesgo de que se produzcan reinserciones anisométricas que causen rigidez posterior o subluxaciones permanentes. Se basa en la buena cicatrización de los ligamentos periféricos mediales y del LCP ayudada con una inmovilización corta de la rodilla en flexión, con cambios de yeso semanales. Son tolerables las laxitudes residuales del LCP de grados I y II. Si fracasa la estabilización, se puede intervenir posteriormente y reparar las estructuras laxas. Cuando las estructuras posterolaterales están afectadas, debe intervenirse para su reparación por su importancia, como ya se ha apuntado. Además, tras un lapso de tiempo de 2 semanas, la identificación de estas estructuras del PAPE es muy difícil, por lo que es aconsejable realizarla en los primeros 10 días tras la lesión.

La reconstrucción de los ligamentos cruzados sigue los principios expuestos previamente pero mediante cirugía abierta por la incontinencia capsular. El orden de reparación ha de ser LCP, LCA, estructuras posterolaterales y, finalmente, mediales. Los aloinjertos de tendón de Aquiles son las plastias más adecuadas por la carencia de tejidos adecuados. Es esencial la reducción correcta de la tibia para no ocasionar subluxaciones posteriores con rigidez asociada. La buena estabilización permitirá una rehabilitación precoz.

10. COMPLICACIONES

Las complicaciones específicas de esta cirugía pueden ser múltiples, aunque el tratamiento conservador no está exento de riesgos. La artritis séptica, grave por las posibles secuelas, requiere el lavado articular con desbridamiento, preferentemente artroscópico. Las técnicas artroscópicas, en especial las aplicadas en lesiones del LCP, ponen en peligro el paquete vasculonervioso poplíteo. Los abordajes mediales pueden lesionar el nervio safeno, y los laterales, el CPE. Las lesiones capsulares en técnicas artroscópicas pueden facilitar la fuga de líquido y ocasionar un síndrome compartimental. La morbilidad del sitio donante de un autoinjerto puede expresarse en dolor residual, fracturas de rótula (H-T-H) o debilidad muscular de cuádriceps. El dominio de los isquiosurales causará un flexo de la rodilla. Pueden provocar derrames de repetición por sinovitis reactiva. Requieren una rehabilitación intensiva. Menos frecuentes son las debilidades de los isquiosurales tras su extracción, con menos expresión clínica, salvo en deportistas de elite.

Un cuadro singular y raro es la calcificación heterotópica de la inserción superior del LCM tras su lesión, denominada «enfermedad de Pellegrini-Stieda». Provoca molestias locales y en ocasiones requiere cirugía ablativa.

10.1. Rigidez articular

Las complicaciones típicas de esta patología son las rigideces articulares con restricción del arco de movimiento para la flexión o la extensión. La artrofibrosis y el síndrome de contractura infrarrotuliano (SCIR) representan el paradigma de esta complicación. Las laxitudes o inestabilidades residuales a veces por rotura o elongación de una plastia no son infrecuentes. Las subluxaciones residuales, más posteriores, asociadas a rigidez, se presentan sobre todo en las lesiones múltiples. La artrosis es el cuadro final habitual de estas complicaciones.

La **artrofibrosis** conlleva una cicatrización exuberante intraarticular y provoca adherencias que cierran el fondo de saco subcuadricipital, los recesos laterales o el espacio intercondíleo. Se presentan más en las lesiones múltiples y con la cirugía abierta. Según su localización preferente limitarán más la flexión, la extensión o ambas. Pueden cursar con un cuadro seudoinflamatorio previo. Requieren un tratamiento rehabilitador intensivo, aplicación de máquinas de movilización pasiva continua y, en casos rebeldes, la movilización bajo anestesia o la artrólisis quirúrgica,

© Elsevier. Fotocopiar sin autorización es un delito.

preferentemente artroscópica, para resecar las adherencias y aplicar un programa rehabilitador intensivo.

En el **SCIR** las adherencias se localizan en la zona infrarrotuliana y en la bolsa de Hoffa con retracción del tendón rotuliano, lo que ocasiona una rótula baja o ínfera, con limitación de la flexión y/o la extensión (flexo de rodilla). Requiere habitualmente cirugía, como la artrofibrosis, con sección del alerón externo de la rótula y rehabilitación asociada. Los casos graves pueden requerir alargamientos del tendón rotuliano o deslizamiento superior de la TTA.

Un cuadro peculiar tras la cirugía del LCA es la presentación del **síndrome del cíclope** con formación de una masa fibrosa con aspecto de ojo de cíclope en la escotadura intercondílea, delante de la inserción de la plastia del LCA, que provoca limitación de la extensión y requiere resección artroscópica.

La rigidez articular frecuentemente es secundaria a una mala colocación de la plastia, en un punto anisométrico que la sobretensa; en caso de que se rompa, creará una laxitud paradójica asociada. Requerirá una nueva plastia en situación isométrica.

La subluxación posterior residual es muy grave, con retracción capsular posterior y del LCP, lo que originará rigidez y artrosis si no se corrige precozmente. La liberación capsular posterior y la reconstrucción correcta del LCP son obligadas. Los fijadores externos femorotibiales goniométricos con eje en el de flexión de la rodilla facilitan la estabilidad para una movilización precoz.

10.2. Inestabilidad residual

Puede ocurrir por debilidad estructural de la plastia, rotura por una fijación anisométrica o inadecuada, mala incorporación biológica, excesivo tensado, roces o topes intraarticulares por mala colocación, que pueden prevenirse con una técnica correcta. La inestabilidad conducirá a una degeneración artrósica iniciada en el cartílago y en el deterioro meniscal. El grave cuadro paradójico que asocia inestabilidad y rigidez requiere cirugía correctora de ambos procesos.

11. CONCLUSIONES

- La articulación de la rodilla es objeto de múltiples lesiones, sobre todo de carácter deportivo. Deben asegurarse su estabilidad y su capacidad para absorber impactos para poder realizar actividades físicas y para evitar cambios degenerativos precoces.
- Las distintas estructuras de la rodilla se ven sometidas a diferentes tensiones según la posición de la rodilla. Ante un mecanismo lesional que fuerce en exceso alguna posición se producirá un fracaso de la estructura anatómica y su consiguiente lesión.
- Existen múltiples maniobras exploratorias que, junto con el mecanismo lesional, nos ayudan a enfocar el diagnóstico de la lesión. Cada estructura anatómica cuenta con maniobras más o menos específicas para su exploración.
- El objetivo del tratamiento de las lesiones de rodilla es asegurar la estabilidad articular. En muchas ocasiones el tratamiento podrá ser ortopédico, pero en otras será necesario el tratamiento quirúrgico.
- La LR es una patología grave en la que se afectan todas las estructuras ligamentosas de la rodilla. Debe descartarse siempre la lesión vascular. El tratamiento quirúrgico es la norma para reconstruir las estructuras lesionadas.

Lecturas recomendadas

Andrews M, Noyes FR, Barber-Westin SD. Anterior cruciate ligament allograft reconstruction in the skeletally immature athlete. Am J Sports Med 1994;22:48-54.

Asselmeier MA, Caspari RB, Bottenfields S. A review of allograft processing and sterilization techniques and their role in the transmission of human immunodeficiency virus. Am J Sports Med 1993;21:170-5.

Daniel D, Akeson W, O'Connor J. Knee Ligaments. Structure, Function, Injury, and Repair. New York: Raven Press; 1990.

Fanelli GC, Edson CJ, Maish DR. Combined anterior/posterior cruciate ligament/medial/lateral side injuries of the knee. Sports Medicine and Arthroscopic review 2001;9:208-18.

Feagin JA. The Crucial Ligaments. New York: Churchill Livingstone; 1988.

Gómez-Castresana FB, Noriega Bastos M, Sacristán CG. Semitendinosus Kennedy ligament augmentation device anterior cruciate ligament reconstruction. Clin Orthop 1992;283:21-33.

Gómez-Castresana Bachiller F, Ferrández Portal L, Peña Gómez F. Lesiones aisladas del ligamento cruzado posterior. En: Ferrández Portal L, ed. Actualizaciones en Cirugía Ortopédica y Traumatología SECOT 3. Barcelona: Masson; 2002. p. 191-207.

Gómez-Castresana Bachiller F, Rodríguez Merchán EC, Pérez Caballer A, Moscardó Morales-Vara de Rey E. Aloinjertos liofilizados y deshidratados químicamente en la cirugía del ligamento cruzado anterior. Herrera Rodríguez. Actualizaciones en Cirugía Ortopédica y Traumatología SECOT 2. Barcelona: Masson; 2001. p. 193-209.

Insall J. Surgery of the Knee. 2nd ed. New York: Churchill Livigstone; 1993.

Noyes FR, Barber SD. Allograft reconstruction of the anterior and posterior cruciate ligaments: report of ten-year experience and results. En: Heckman JD, ed. Instructional Course Lectures, 42. Illinois: AAOS; 1993. p. 381-96.

Phelan DT, Cohen AB, Fithian DC. Complications of anterior cruciate ligament reconstruction. Light TR. Instructional Course Lectures, 55. Illinois: AAOS; 2006. p. 465-75.

Vangsness CT, Triffon MJ, Joyce MJ, Moore TM. Soft tissue allograft reconstruction of the human knee: a survey of the American Association of Tissue Banks. Am J Sports Med 1996;24:230-4.

Wascher DC, Schenck RC Jr. Surgical treatment of acute and chronic anterior cruciate ligament/posterior cruciate ligament/lateral sided injuries of the knee. Sports Medicine and Arthroscopic Review 2001;9:199-207.

www.medilib

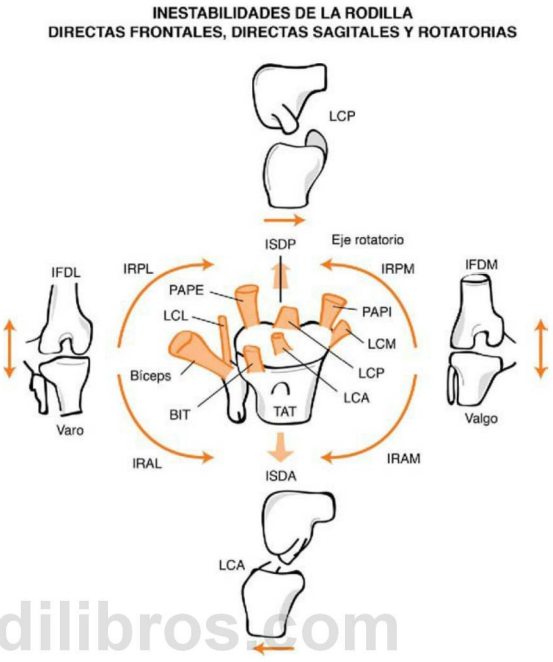

FIGURA e31.1
Esquema de las lesiones ligamentosas de la rodilla según la dirección del mecanismo lesional. BIT, bandeleta iliotibial; IFDL, inestabilidad frontal directa lateral; IFDM, inestabilidad frontal directa medial; IRAL, inestabilidad rotatoria anteromedial; IRAM, inestabilidad rotatoria anteromedial; IRPL, inestabilidad rotatoria posterolateral; IRPM, inestabilidad rotatoria posteromedial; LCA, ligamento cruzado anterior; LCL, ligamento colateral lateral; LCM, ligamento colateral medial; LCP, ligamento cruzado posterior; PAPE, punto de ángulo posteroexterno; PAPI, punto de ángulo posterointerno; TAT, tuberosidad anterior de la tibia.

www.medilibros.com

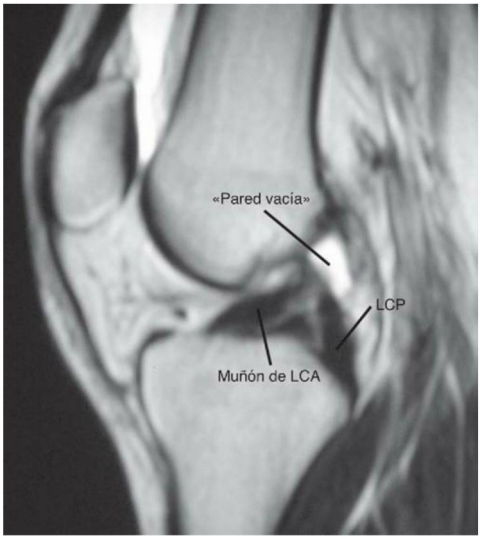

FIGURA e31.2
Imagen sagital de resonancia magnética típica de una lesión de ligamento cruzado anterior (LCA). Obsérvense la ausencia de inserción del LCA en el cóndilo femoral y la formación de un muñón ligamentoso. LCP, ligamento cruzado posterior.



FIGURA e31.3
Radiografía anteroposterior de una luxación lateral de la rodilla ocasionada por un valgo forzado.

© Elsevier. Fotocopiar sin autorización es un delito.

AUTOEVALUACIÓN

1. Una estructura anatómica de las enumeradas no pertenece al complejo estabilizador denominado «punto de ángulo posteroexterno» (PAPE) de la rodilla, ¿cuál?
- **a.** La bandeleta iliotibial (BIT).
- **b.** El ligamento colateral lateral (LCL).
- **c.** El ligamento fabelofibular de Valois.
- **d.** El ligamento arcuato.
- **e.** El tendón del poplíteo.

Respuesta correcta: a.

Respuesta razonada: El denominado «punto de ángulo posteroexterno» (PAPE), también llamado por Hughston «complejo ligamentoso arcuato», formado por el menisco externo, el tendón del poplíteo, el ligamento colateral lateral (LCL), el ligamento arcuato (LA), el ligamento fabelofibular de Valois y el gemelo externo. Es un freno primario del varo de la rodilla, de la traslación posterior y de la rotación externa de la tibia.

2. Una lesión aislada del ligamento cruzado posterior (LCP) de la rodilla sucede con más probabilidad:
- **a.** Al dar una patada fallida al aire tratando de golpear un balón.
- **b.** Al caer forzadamente en cuclillas con rotación externa de la tibia.
- **c.** Al recibir un impacto lateral en la rodilla por un placaje jugando al *rugby*.
- **d.** Al recibir un impacto en la cara anterior de rodilla con el pie apoyado.
- **e.** Al girar el cuerpo hacia fuera con el pie fijo en el suelo.

Respuesta correcta: d.

Respuesta razonada: Un traumatismo directo sobre la cara anterior de la rodilla con el pie apoyado forzará una hiperextensión de la rodilla y pondrá en tensión el ligamento cruzado posterior (LCP), que evita la traslación posterior de la tibia sobre el fémur. Si la energía del impacto es muy alta, se producirá la rotura del LCP.

3. Una inestabilidad posterolateral rotatoria de la rodilla denotará posible afectación de todas excepto de una de las estructuras anatómicas enumeradas, ¿cuál?
- **a.** Ligamento colateral lateral (LCL).
- **b.** Ligamento arcuato.
- **c.** Tendón del poplíteo.
- **d.** Menisco externo.
- **e.** Ligamento posterior oblicuo (LPO).

Respuesta correcta: e.

Respuesta razonada: En la inestabilidad posterolateral, el platillo tibial externo rota hacia atrás con bostezo externo al varo. El LCP, eje de giro, ha de estar conservado, y se afectan el LCL y el PAPE (punto de ángulo posteroexterno) o complejo arcuato, formado por el menisco externo, el tendón del poplíteo, el ligamento colateral lateral (LCL), el ligamento arcuato (LA), el ligamento fabelofibular de Valois y el gemelo externo.

4. Uno de los siguientes signos exploratorios de una inestabilidad de rodilla no estará presente en una lesión aislada del LCP, ¿cuál?
- **a.** Cajón posterior.
- **b.** Signo de la comba de Godfrey.
- **c.** Test activo del cuádriceps.
- **d.** Test del *recurvatum* rotatorio externo.
- **e.** Signo de Lachman inverso.

Respuesta correcta: d.

Respuesta razonada: El test del *recurvatum* rotatorio externo será positivo si, además del LCP, se afectan las estructuras del ángulo posteroexterno de la rodilla.

5. Uno de los hallazgos exploratorios tras una lesión aislada del ligamento cruzado anterior no es coherente, ¿cuál?
- **a.** Derrame precoz de la rodilla.
- **b.** Hemartros articular.
- **c.** Fractura de Segond.
- **d.** Enfermedad de Pellegrini-Stieda.
- **e.** Signo del desplazamiento de pivote *(pivot shift)* positivo.

Respuesta correcta: d.

Respuesta razonada: Se denomina «enfermedad de Pellegrini-Stieda» a un cuadro singular y raro caracterizado por la calcificación heterotópica de la inserción superior del ligamento colateral medial (LCM) tras su lesión. Provoca molestias locales y en ocasiones requiere cirugía ablativa. La fractura de Segond es patognomónica de la rotura del ligamento cruzado anterior, que al romperse puede arrancar una pastilla ósea del reborde tibial anterolateral.

www.mediLibros.com

CAPÍTULO 32

Lesiones meniscales

Javier Vaquero Martín

ÍNDICE DEL CAPÍTULO

1. **Introducción** 347
2. **Anatomía y función de los meniscos** 347
3. **Lesiones traumáticas meniscales** 348
   - 3.1. Etiopatogenia 348
   - 3.2. Clasificación 348
   - 3.3. Clínica 349
   - 3.4. Diagnóstico diferencial 350
   - 3.5. Tratamiento 350
4. **Otras patologías meniscales** 351
   - 4.1. Malformaciones meniscales 351
5. **Conclusiones** 352

OBJETIVOS DEL CAPÍTULO

- Entender la importancia de los meniscos en la fisiología y biomecánica de la rodilla.
- Conocer la clínica típica y las maniobras de exploración que permiten el diagnóstico de una lesión meniscal.
- Introducir los métodos de tratamiento disponibles y sus indicaciones.
- Mostrar otras patologías no traumáticas que pueden producir dolor de origen meniscal.

www.medilibros.com

1. INTRODUCCIÓN

El conocimiento de la importancia de las estructuras meniscales es relativamente reciente. En los estudios hipocráticos y galénicos no parece existir ninguna referencia a los desórdenes provocados por la rotura meniscal.

La función de estas estructuras era desconocida dentro de la rodilla hasta el punto de ser descritas como «reliquias musculares de la pierna», lo cual provocó frecuentes meniscectomías sin remordimientos frente a las repercusiones futuras. La observación de la artrosis que conllevaba su extirpación y los estudios biomecánicos en el último medio siglo han cambiado profundamente nuestra filosofía sobre estas importantes estructuras que hoy intentamos preservar por todos los medios.

Las lesiones de los meniscos tienen una gran incidencia en la práctica deportiva y, por tanto, su número ha aumentado con el auge del deporte en las últimas décadas.

2. ANATOMÍA Y FUNCIÓN DE LOS MENISCOS

Los meniscos son dos láminas fibrocartilaginosas de forma semilunar interpuestas entre los cóndilos femorales y las cavidades glenoideas de la tibia. Desde el punto de vista funcional, son consideradas prolongaciones tibiales destinadas a aumentar la profundidad de su superficie articular. Cada menisco cubre aproximadamente los dos tercios periféricos del platillo tibial correspondiente. Su forma es triangular al corte frontal, con la cara superior cóncava y la inferior plana. Esta forma es importante en la transmisión de la carga, así como en el reparto de tensiones dentro del tejido. En su estructura destacan las fibras de colágeno de tipo 1 dispuestas de forma circunferencial, entre las cuales se alojan fibrocondrocitos.

El menisco interno mide unos 3,5 cm en sentido anteroposterior y su cuerno posterior es más ancho que el anterior. Este último se inserta por delante de la inserción del ligamento cruzado anterior y una banda fibrosa, el ligamento yugal, lo une al cuerno anterior del menisco externo. Periféricamente se une fuertemente a la cápsula articular y al fascículo profundo del ligamento lateral interno.

El menisco externo es prácticamente circular, por lo que sus inserciones tibiales se acercan más que en el interno. El cuerno posterior suele tener un anclaje doble con un fascículo anterior que se inserta justo por delante del cuerno posterior del menisco interno y otro posterior que llega al fémur, lo que da lugar a los ligamentos meniscofemorales

© 2015. Elsevier España, S.L.U. Reservados todos los derechos

de Humphrey y de Wrisberg, que dirigen la movilidad del cuerno posterior en los movimientos de rotación tibial. Su anclaje periférico a la cápsula es más laxo, y en su tercio medio deja un espacio (hiato) para el paso del tendón del músculo poplíteo.

La vascularización meniscal se origina de las ramas superior e inferior de las arterias geniculares medial y lateral formando un plexo perimeniscal entre la sinovial y la cápsula que nutre aproximadamente el tercio periférico del menisco. El resto del menisco es avascular y aneural.

Desde el punto de vista biomecánico, los meniscos acompañan a los cóndilos femorales en su rodadura y deslizamiento durante la flexión y la rotación adaptándose al distinto radio de curvatura de los cóndilos. Se ha comprobado que el menisco externo tiene más movilidad. La mayor fijación del menisco interno hace que sea más vulnerable a las roturas.

Las funciones de los meniscos se describen en el cuadro 32.1.

La extirpación total de los meniscos acarrea una importante alteración biomecánica en la rodilla; la transmisión de cargas se afecta más cuando se extirpa el externo, mientras que se afecta más la estabilidad cuando no está presente el interno.

3. LESIONES TRAUMÁTICAS MENISCALES

3.1. Etiopatogenia

www.medilibros.com

Las causas que llevan a una rotura meniscal son muy variables, al entrar en juego muchos factores, pero son conocidas las relaciones entre las roturas meniscales y dos actividades: la deportiva y el trabajo en las minas; las causas son muy distintas.

En aquellas personas que trabajan durante horas con la rodilla en flexión, existe una sobrecarga a nivel de los meniscos que conlleva una degeneración estructural, quizá por mala nutrición. Sobre el menisco sano, la rotura se produce siempre por un mecanismo indirecto que combina mecanismos incoordinados de flexoextensión y rotación. El menisco es desplazado hacia el interior de la articulación y aprisionado entre la tibia y el fémur a modo de unos alicates. La rotación en ese momento provoca un aumento de las tensiones circunferenciales, por lo que la energía se disipa y se produce una pequeña rotura transversal que luego se propagará de forma longitudinal por la dirección de las fibras colágenas del menisco (fig. 32.1). Existen, además, una serie de factores predisponentes, entre los que se pueden citar los siguientes:

- **Constitución:** obesidad, desviaciones axiales, forma y anchura meniscal.
- **Factores adquiridos:** formaciones quísticas o tumorales que limitan la movilidad meniscal, laxitud articular, lesiones ligamentosas, degeneración, etc.

3.2. Clasificación

Por su localización en el menisco, distinguimos roturas de cuerno anterior, tercio medio y cuerno posterior.

Además, por la dirección de su trazo, las roturas pueden ser:

- **Longitudinales.** Una vez producida una solución de continuidad generalmente en el cuerno posterior, la fisura se va ampliando bajo el efecto de nuevos traumatismos («en brotes») y ante la ausencia de cicatrización solo puede agrandarse siguiendo la dirección de las fibras de colágeno meniscales (fig. 32.2). Pueden terminar extendiéndose hasta el cuerno anterior y dar lugar a una bandeleta, que puede llegar a luxarse en el espacio intercondíleo («asa de cubo»), lo cual es cuatro veces más frecuente en el menisco interno.
- **Transversales.** Se explica su mayor frecuencia a nivel del menisco externo por su forma más cerrada; en el interno son raras. Pueden asociarse a un trazo oblicuo y dar lugar a las roturas en «pico de loro» y en algunos casos alcanzan el hiato poplíteo, de modo que dividen al menisco en dos segmentos.

Cuadro 32.1 FUNCIONES DE LOS MENISCOS

- Aumentar la congruencia entre el fémur y la tibia y, por tanto, el área de contacto entre los extremos óseos y la estabilidad articular.
- Absorber y distribuir una parte de las cargas. La extirpación de un tercio del menisco multiplica por tres las presiones sobre el cartílago.
- Ayudar a la correcta lubricación articular y a la nutrición del cartílago hialino.
- Contribuir a la propiocepción por su riqueza en terminaciones nerviosas a nivel de los cuernos meniscales.

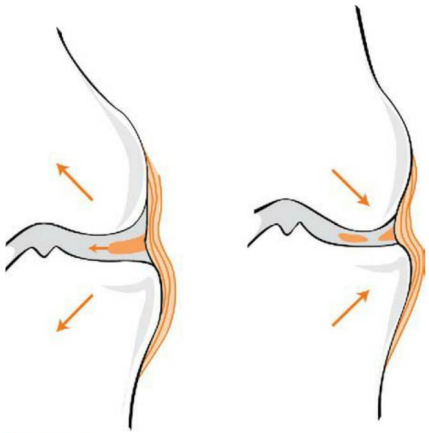

FIGURA 32.1
Mecanismo de rotura meniscal. Al abrirse la interlínea, el menisco se introduce entre los extremos óseos, que, al volver a su posición, lo atrapan. El giro y la flexión de rodilla acabarán de desgarrarlo.

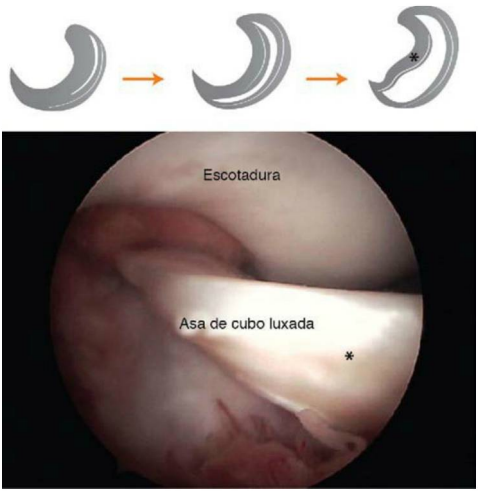

FIGURA 32.2
Propagación de una rotura longitudinal desde el cuerno posterior hacia delante siguiendo la dirección de las fibras de colágeno del menisco hasta completar una rotura en «asa de cubo» inestable. Imagen artroscópica de este tipo de rotura con el fragmento luxado en el espacio intercondíleo, que correspondería al fragmento de menisco marcado con un asterisco en el diagrama superior.

www.medilibros.com

- **Horizontales.** Son más frecuentes en el menisco externo y han sido denominadas por algunos autores como roturas en «libro» o en «boca de pez».
- **Complejas.** Son todas aquellas roturas que comprenden dos o más lesiones básicas.

3.3. Clínica

SÍNTOMAS

Síntomas generales

La naturaleza del dolor no suele permitir distinguir una lesión meniscal de otra que afecta a la cápsula o a los ligamentos; sin embargo, la rapidez de instauración del derrame articular nos puede orientar en el diagnóstico, ya que, a diferencia del derrame hemático, el derrame sinovial se instaura con lentitud, haciéndose patente generalmente al día siguiente a la lesión. Para Smillie, el menisco no sufre jamás una rotura sin que haya derrame tras el primer accidente.

Síntomas colaterales

Con frecuencia la energía del traumatismo no se agota en el menisco y da lugar a lesiones de otros componentes de la rodilla cuyos síntomas se superponen a los propiamente meniscales y pueden confundir a la hora de establecer el diagnóstico.

Síntomas propios de la lesión meniscal

Como propios de la lesión meniscal se han descrito un gran número de síntomas y signos cuya significación de cara al diagnóstico a veces es controvertida. Los podemos reunir en dos grupos siguiendo a Cabot:

- **Funcionales:** provocan dolor a nivel de la interlínea correspondiente, que suele ser brusco y puede acompañarse de sensación de desplazamiento de los extremos articulares. Otras veces el paciente refiere la aparición de dolor en los primeros pasos después de permanecer sentado en una silla («claudicación de butaca»), la cual es típica en las lesiones del cuerno posterior.
- **Mecánicos:** traducen la existencia de un obstáculo al libre movimiento articular. En la anamnesis, el paciente referirá crujidos, fallos articulares o, lo que es más expresivo de la lesión meniscal y casi patognomónico, bloqueo articular. Aparece después de un movimiento de flexión/rotación y el enfermo queda con la rodilla en semiflexión de 20-30° e imposibilitado para completar la extensión debido a una resistencia elástica y dolorosa, que traduce la interposición de un fragmento meniscal luxado. Tras la manipulación, el cuadro se resuelve acompañándose de un ruido articular y mejorando el dolor.

EXPLORACIÓN

Una vez interrogado cuidadosamente el paciente, pasaremos a la exploración que se debe realizar con el paciente acostado en decúbito supino y relajado. La exploración clínica bien realizada nos podrá llevar al diagnóstico en cerca del 70% de los casos.

Exploración general de la rodilla

Se pondrán en evidencia los factores favorecedores, así como los signos inespecíficos y colaterales a la lesión meniscal. Así, entre otros aspectos, exploraremos lo siguiente:

- Morfotipo general y ejes de los miembros inferiores.
- Atrofia muscular del muslo.
- Existencia de derrame articular.
- Exploración ligamentosa.

Signos propios de la lesión meniscal (síndrome meniscal)

Existen múltiples maniobras para poner en evidencia las alteraciones que acompañan a la rotura meniscal y requieren cierta experiencia. Se distinguen los signos funcionales, que demuestran la alteración vasomotora periférica y, por tanto, son más evidentes cuanto más reciente es la lesión, y los mecánicos, cuyo objetivo es provocar el desplazamiento anómalo del fragmento meniscal móvil, seguido de un resalte o crujido. A diferencia de los funcionales, su aparición será más frecuente cuanto más antigua sea la lesión y solo tendrán valor si el crujido se acompaña de dolor.

En el cuadro 32.2 se resumen los principales signos de lesión meniscal.

PRUEBAS DIAGNÓSTICAS COMPLEMENTARIAS

Radiografía

La radiografía simple rara vez permite reconocer la patología meniscal. Solo en los casos de condrocalcinosis se podrán apreciar cristales de pirofosfato cálcico dibujando

© Elsevier. Fotocopiar sin autorización es un delito.

Cuadro 32.2 SIGNOS ESPECÍFICOS DE LA LESIÓN MENISCAL

Signos funcionales

- Dolor a la movilización:
  - Limitación dolorosa de la flexoextensión: dolor que limita la extensión (signo del puente) y dolor que limita la flexión (signo de Bado).
  - Dolor a la rotación (signo de Steinmann I).
  - Dolor al estrechar la interlínea (signos de Böhler, Payr o Moragas). En todos estos signos, se busca dolor por compresión del menisco lesionado a distintos grados de flexión.
- Dolor a la palpación de la interlínea:
  - La palpación simple permite despertar el dolor para buscar la zona más dolorosa (anterior, media o posterior).
  - Migración posterior del dolor a la flexión (signo de Steinmann II).
  - Aumento del dolor con la rotación (signo de Bragard). Es el signo funcional más constante (90%).

Signos mecánicos

- Aparición de un resalte:
  - Rodilla en resorte. Cuando en el movimiento de flexoextensión se interpone un fragmento móvil y provoca un salto articular.
  - Signo de Finochietto. Aparece en aquellas rodillas laxas en las cuales, al forzar el cajón anterior, se produce un salto por rotura del cuerno posterior.
- Provocación de un crujido:
  - Signo de McMurray: flexión y rotación en decúbito supino.
  - Signo de Apley: la maniobra es similar a la anterior pero se realiza en decúbito prono.

la forma meniscal en la interlínea. Se debe practicar rutinariamente, sin embargo, para descartar lesiones osteocondrales u otras que simulen la patología meniscal.

Resonancia magnética

Las imágenes que proporciona se acercan sorprendentemente a las anatómicas y su fiabilidad en relación con las lesiones meniscales es superior al 90%. Sin embargo, existe un abuso en su indicación ante cualquier traumatismo de rodilla, despreciando la exploración clínica, lo que incrementa notablemente los gastos sanitarios.

Artroscopia diagnóstica

A pesar de su alta fiabilidad, la artroscopia como método diagnóstico en la actualidad solo estaría indicada en circunstancias excepcionales al ser un método invasivo. Sin embargo, como arma terapéutica se ha impuesto sobre las demás técnicas, como veremos más adelante.

Puede complementar lo expuesto en este apartado con el contenido de los capítulos 3 «Historia clínica y exploración del aparato locomotor» y 4 «Métodos complementarios de diagnóstico» de este texto.

3.4. Diagnóstico diferencial

- **Lesiones ligamentosas:** es frecuente la asociación de lesiones de menisco interno con otras a nivel del ligamento colateral medial, del ligamento cruzado anterior o de ambos («tríada desgraciada de O'Donoghue»).
- **Lesiones osteocondrales:** osteocondritis disecante y fracturas osteocondrales. En ambos casos se pueden formar cuerpos libres intraarticulares que dan lugar frecuentemente a bloqueos articulares.
- **Patología rotuliana:** la subluxación suele seguirse de derrame articular y dolor sobre el alerón interno, que puede remedar una lesión meniscal. La condromalacia se acompaña en las fases avanzadas de cuadros de seudobloqueo.
- **Patología sinovial:** los procesos inflamatorios crónicos de la rodilla suelen producir derrames de repetición que se confunden, en ocasiones, con lesiones meniscales.

3.5. Tratamiento

La lesión meniscal va a repercutir sobre las restantes estructuras de la rodilla (cartílago articular, cápsula, ligamentos y sinovial), por lo que puede llevar a un deterioro articular global, que tenemos que evitar. Las lesiones sintomáticas en pacientes jóvenes requieren generalmente un tratamiento quirúrgico. Las lesiones degenerativas en pacientes mayores pueden ser tratadas de forma conservadora inicialmente y solo está indicada la cirugía si este tratamiento fracasa y el paciente presenta síntomas mecánicos.

En la actualidad, el tratamiento de las lesiones traumáticas meniscales ofrece distintas posibilidades, que se exponen a continuación.

MENISCECTOMÍA TOTAL

Actualmente, el porcentaje de meniscectomías totales obligadas por la situación catastrófica del menisco en nuestro país no llega al 7%.

MENISCECTOMÍA PARCIAL

Tras comprobar los beneficios sobre el cartílago articular y la estabilidad de la rodilla que proporciona el dejar un anillo meniscal intacto, la meniscectomía parcial por vía artroscópica, que al principio se recibió con escepticismo, representa hoy en día la técnica de elección y el procedimiento quirúrgico más frecuente de nuestra especialidad (fig. 32.3). La morbilidad es baja, permite una rápida reincorporación a la vida activa, sus complicaciones son raras y son numerosos los trabajos que demuestran la superioridad de sus resultados en comparación con los de la meniscectomía total y que existe una relación directa entre la cantidad de tejido que se reseca y el resultado funcional a largo plazo.

REPARACIÓN MENISCAL

En los últimos 15 años se ha introducido el concepto de reparación meniscal, que sigue la línea de «economizar» menisco y que se basa en la posibilidad de que ciertos desgarros periféricos meniscales cicatricen. Se deben, por tanto, seleccionar los casos, y en general son reparables aquellas roturas de 1-2 cm de longitud y que se encuen-



FIGURA 32.3
Técnica de la meniscectomía parcial artroscópica e imagen de la extracción de una lengüeta meniscal.

tren en el tercio más periférico (zona vascularizada) de un menisco bien conservado.

En estas condiciones, que solo cumplen el 5-10% de las roturas, la mayoría de los autores refieren un 90% de éxitos con la sutura después de 5 años.

SUSTITUCIÓN MENISCAL

Trasplante meniscal

En la actualidad se están desarrollando técnicas para el trasplante de menisco con el objetivo de restaurar el reparto de cargas y evitar los cambios degenerativos en personas jóvenes y activas.

Prótesis meniscales

Después de haber probado sin éxito algunos materiales, a mediados de los años noventa se introdujeron en el mercado unos moldes de aspecto esponjoso fabricados en colágeno bovino cuyo objetivo es el de colonizarse con células del paciente una vez implantadas en el lugar del menisco resecado.

4. OTRAS PATOLOGÍAS MENISCALES

4.1. Malformaciones meniscales

MENISCO DISCOIDEO

Es una anomalía de la forma meniscal que es frecuente en el lado externo y excepcional en el interno. Suele afectar al 5% de todos los meniscos. En estos casos, el menisco adopta una forma de disco y cubre todo el platillo tibial. Por su morfología está más expuesto a los traumatismos, y en caso de rotura habría que proceder a la meniscectomía parcial, recortando el menisco hasta dejarlo con una forma normal, siempre que sea posible.

QUISTE MENISCAL

Esta patología es también más frecuente en el lado externo. Su etiología está relacionada con los microtraumatismos, y la clínica aparece cuando tienen tamaño suficiente como para determinar la aparición de una tumoración en la interlínea articular, que es el síntoma característico. Esta

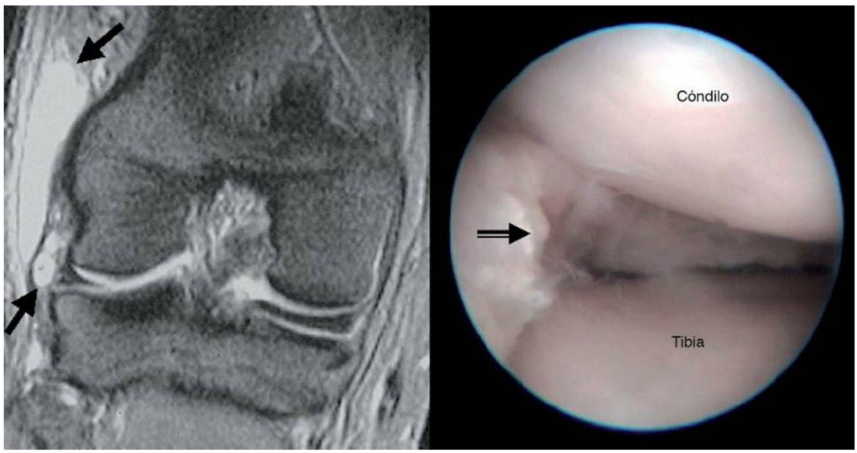

FIGURA 32.4
Resonancia magnética en la que se aprecia un quiste meniscal voluminoso *(flechas)*. Aspecto artroscópico tras la extirpación del tejido meniscal deteriorado en el que se aprecia la comunicación con el quiste *(flecha doble)*.

© Elsevier. Fotocopiar sin autorización es un delito.

tumoración aparece en extensión y flexión máximas, y desaparece en los grados intermedios. En muchas ocasiones acompañan a una rotura degenerativa horizontal del menisco. Generalmente suele ser necesaria la meniscectomía parcial del menisco con ayuda de la artroscopia si el mismo está degenerado y roto (fig. 32.4).

TRASTORNOS METABÓLICOS

En su conjunto no son infrecuentes y se caracterizan por el acúmulo anormal de materiales fundamentalmente a nivel de la matriz extracelular. El cuadro más frecuente, con diferencia, de este grupo es el producido por el acúmulo de cristales de pirofosfato de calcio, también conocido como «condrocalcinosis» o «seudogota». El cuadro clínico cursa con episodios agudos de tipo «artrítico» con dolor y derrame, y los cambios en la estructura meniscal pueden llevar a su rotura, en cuyo caso se procedería a la meniscectomía.

Tanto la hemocromatosis como la ocronosis (alcaptonuria) pueden también dar lugar a depósitos de hierro o de ácido homogentísico, respectivamente, en el menisco, dentro de un cuadro sistémico mucho más florido.

5. CONCLUSIONES

- Los meniscos son estructuras que mejoran la biomecánica de la rodilla y participan de la estabilidad articular.
- Una anamnesis adecuada y una correcta exploración permitirán establecer el diagnóstico clínico de hasta el 70% de las lesiones meniscales.
- La meniscectomía parcial artroscópica es el tratamiento quirúrgico de elección para la mayoría de las lesiones, si bien existen otras alternativas para determinados casos.
- Otras lesiones no traumáticas como el quiste meniscal o la condrocalcinosis pueden producir dolor de origen meniscal.

Lecturas recomendadas

Arnoczky SP, Bullogh PG. Cicatrización de los ligamentos y meniscos de la rodilla. En: Insall JN, Scott WN, editors. Rodilla. Madrid: Marbán; 2006. p. 457-72.
Cabot JR. Traumatología de los meniscos de la rodilla. Madrid: Paz Montalvo; 1951.
Cannon WD. Reparación meniscal artroscópica. En: Insall JN, Scott WN, editors. Rodilla. Madrid: Marbán; 2006. p. 521-38.
Easley ME, Cushner FD, Scott N. Resección meniscal artroscópica. En: Insall JN, Scott WN, editors. Rodilla. Madrid: Marbán; 2006. p. 473-520.
Klimkiewicz JJ, Shaffer B. Meniscal surgery 2002 update: indications and techniques for resection, repair regeneration and replacement. Arthroscopy 2002;18(9):14-25.
Mow VC, Arnoczky SP, Jackson DW. Knee meniscus. Nueva York: Raven Press; 1992.
Pelfort López X, Monllau García JC. Tratamiento de las lesiones meniscales. Manual de Cirugía Ortopédica y Traumatología. 2. ª ed. Madrid: Panamericana; 2010. p. 1239-46.
Ripoll Perez de los Cobos PL, Vaquero Martin J. Trasplante meniscal. Indicaciones y resultados. Manual de Cirugía Ortopédica y Traumatología. 2. ª ed. Madrid: Panamericana; 2010. p. 1247-54.
Smillie IS. Traumatismos de la articulación de la rodilla. Barcelona: JIMS; 1977.
Strobel MJ. Knee Joint. En: Strobel MJ, ed. Arthroscopic surgery. Berlín: Springer-Verlag; 2002. p. 97-199.

www.medilibros.com

AUTOEVALUACIÓN

1. Entre las funciones del menisco no figura:
- **a.** Mejorar la congruencia.
- **b.** Transmitir la carga.
- **c.** Producir líquido sinovial.
- **d.** Proporcionar estabilidad articular.
- **e.** Facilitar la propiocepción.

Respuesta correcta: c.

Respuesta razonada: Las funciones del menisco son todas las expuestas, excepto la d), producir líquido sinovial.

2. ¿Cuál sería el síntoma más característico de una rotura meniscal interna?
- **a.** Derrame sinovial.
- **b.** Hemartros.
- **c.** Dolor en la interlínea interna.
- **d.** Bloqueo articular.
- **e.** Signo de Steinmann.

Respuesta correcta: d.

Respuesta razonada: Los bloqueos articulares son patognomónicos de la existencia de una rotura meniscal.

3. Las lesiones que afectan a la porción vascular del menisco en los jóvenes serán tratadas preferiblemente mediante:
- **a.** Meniscectomía total.
- **b.** Inmovilización con yeso.
- **c.** Meniscectomía parcial.
- **d.** Sutura meniscal.
- **e.** El menisco es avascular.

Respuesta correcta: d.

Respuesta razonada: La indicación para una sutura meniscal es precisamente esa, un paciente joven con una lesión en la porción vascular del menisco.

4. La meniscectomía parcial artroscópica:
- **a.** Debe realizarse cuando la reparación no sea posible.
- **b.** Debe extirpar el tejido meniscal inestable.
- **c.** Debe ser lo más económica posible.
- **d.** Debe dejar un borde regular y bien contorneado.
- **e.** Todas las anteriores son ciertas.

Respuesta correcta: e.

Respuesta razonada: Tras comprobar los beneficios sobre el cartílago articular y la estabilidad de la rodilla que proporciona dejar un anillo meniscal intacto, la meniscectomía parcial por vía artroscópica, que al principio se recibió con escepticismo, representa hoy en día la técnica de elección y el procedimiento quirúrgico más frecuente de nuestra especialidad.

© Elsevier. Fotocopiar sin autorización es un delito.

CAPÍTULO 33

Lesiones traumáticas del tobillo y el pie

Fernando Marco Martínez

ÍNDICE DEL CAPÍTULO

1. **Introducción: recuerdo anatómico** 354
2. **Lesiones ligamentosas del tobillo** 355
   - 2.1. Fisiopatología 355
   - 2.2. Clasificación 355
   - 2.3. Diagnóstico 356
   - 2.4. Tratamiento 356
   - 2.5. Inestabilidad crónica 356
3. **Fracturas maleolares** 357
   - 3.1. Clasificación 357
   - 3.2. Diagnóstico 359
   - 3.3. Tratamiento 359
4. **Fracturas del pilón tibial** 360
   - 4.1. Mecanismo de lesión 360
   - 4.2. Clasificación 360
   - 4.3. Diagnóstico 360
   - 4.4. Tratamiento 361
5. **Fracturas de astrágalo** 362
   - 5.1. Clasificación y mecanismo de producción 362
   - 5.2. Clínica y tratamiento 362
6. **Fracturas de calcáneo** 362
   - 6.1. Mecanismo de producción 362
   - 6.2. Clasificación 363
   - 6.3. Clínica 363
   - 6.4. Tratamiento 363
   - 6.5. Complicaciones 364
7. **Otras fracturas-luxaciones relevantes del tarso y antepié** 364
   - 7.1. Fracturas de metatarsianos 364
   - 7.2. Fracturas de falanges 364
   - 7.3. Fracturas-luxaciones de la articulación de Lisfranc 364
   - 7.4. Luxación subastragalina 365
8. **Conclusiones** 365

www.medilibros.com

OBJETIVOS DEL CAPÍTULO

- Recordar la anatomía osteoligamentosa del tobillo para facilitar la comprensión de las lesiones tratadas en este tema.
- Reconocer las distintas lesiones ligamentosas del tobillo para poder realizar una adecuada aproximación diagnóstico-terapéutica.
- Conocer las fracturas que aparecen a nivel maleolar, los distintos tipos y mecanismos lesionales y el tratamiento más recomendado según el tipo de fractura.
- Saber las peculiaridades de la fractura de pilón tibial, por su afectación articular y por las diferencias de tratamiento y pronóstico respecto de otras fracturas de tobillo y tibia.
- Identificar las distintas fracturas que afectan al astrágalo y al calcáneo, y su importancia al tratarse de fracturas mayoritariamente intraarticulares.
- Introducir las lesiones óseas que pueden aparecer en otros huesos del tarso y del antepié.

© 2015. Elsevier España, S.L.U. Reservados todos los derechos

1. INTRODUCCIÓN: RECUERDO ANATÓMICO

La articulación del tobillo está formada por el astrágalo, que articula con los maléolos tibial y peroneo y la superficie articular distal de la tibia. El maléolo peroneo es posterior al maléolo tibial y su extremo es más inferior.

Aunque para simplificar se la describe como una articulación en bisagra, su movimiento es más complejo. Si bien el movimiento se realiza fundamentalmente en el plano sagital, también se producen algo de rotación y pequeñas cantidades de traslación de la cúpula astragalina dentro de la pinza maleolar o mortaja. El astrágalo posee una configuración trapezoidal con una sección transversal mayor a nivel anterior que en el plano posterior. De esta manera, la flexión dorsal del tobillo introduce la porción astragalina más ancha en la mortaja y fuerza una traslación lateral y una rotación externa del peroné. La flexión plantar se asocia con rotación interna del astrágalo relativa a la tibia debido a la actuación del ligamento deltoideo como una rienda.

La superficie articular cóncava distal de la tibia se ajusta a la superficie convexa de la cúpula astragalina. La porción supramaleolar de la tibia es conocida como «pilón tibial». La tibia posee dos rebordes anterior y posterior que prolongan distalmente la superficie articular. El reborde posterior representa un limitador a la traslación posterior del astrágalo y contribuye decisivamente a soportar la carga (un 35%), por lo que se denomina «maléolo posterior» o «tercer maléolo». Lateralmente la tibia presenta un tubérculo anterior mayor (tubérculo de Tillaux-Chaput) y otro posterior, que dejan una depresión central para el encaje del maléolo peroneo.

El tobillo es una articulación altamente congruente, y en condiciones de carga fisiológica el contacto articular proporciona un 100% de estabilidad en inversión y un 30% en rotación. Al tratarse de una articulación de carga, está sometida a fuerzas que podrían sobrepasar 5,5 veces el peso corporal durante actividades intensas.

Es en las situaciones de apoyo y despegue de la extremidad donde la participación de las estructuras musculoligamentosas que rodean al tobillo es imprescindible para evitar lesiones.

Los **ligamentos del tobillo** se dividen en tres grupos diferentes: colateral medial, colateral lateral y sindesmosis. El complejo ligamentoso lateral es el más frecuentemente lesionado y comprende el ligamento peroneoastragalino anterior (LPAA), el ligamento peroneo calcáneo (LPC) y el ligamento peroneoastragalino posterior (LPAP). El LPAA es un engrosamiento de la cápsula articular que se extiende desde el peroné distal hasta el cuello del astrágalo. Su orientación depende de la posición del tobillo. En flexión plantar es paralelo a la diáfisis del peroné y supone un estabilizador principal a la inversión y rotación interna previniendo también la subluxación anterior del astrágalo. El LPC es una estructura extraarticular, cordonal, que abarca la articulación del tobillo y la subtalámica, y que se inserta en la porción posterolateral del calcáneo. Presenta una íntima conexión con la vaina de los peroneos suprayacente al mismo. Su mayor solicitación a la inversión del tobillo se produce en dorsiflexión y es igualmente un estabilizador principal de la subastragalina. El LPAP es el más fuerte de los tres ligamentos y, por tanto, es el que se lesiona con menos frecuencia.

El ligamento deltoideo consta de componentes superficial y profundo. Las fibras profundas conectan el maléolo tibial con el astrágalo mientras que la porción superficial se abre en abanico abarcando inserciones en el escafoides, *sustentaculum tali* y la porción posterior del astrágalo.

La relación anatómica entre la tibia y el peroné distales es mantenida de manera dinámica por el complejo ligamentoso sindesmótico. La presencia de estos ligamentos permite la rotación del peroné, la traslación y la migración proximal con el pie en dorsiflexión, así como trasladar parte de la carga fisiológica desde la superficie tibial hasta el peroné (10-16%) (fig. 33.1).

Las lesiones traumáticas del tobillo se agrupan en dos grandes categorías de acuerdo con el mecanismo de producción. Los traumatismos por torsión, valgo o varo conllevan fracturas maleolares o lesiones capsuloligamentosas. Los traumatismos por compresión axial causarán las fracturas del pilón tibial.

El **astrágalo,** elemento óseo clave del sistema funcional periastragalino, une a la exigencia mecánica de ser conversor y repartidor de fuerzas rotatorias y compresivas de la extremidad inferior una vascularización precaria, muy sensible a la isquemia primaria o secundaria. Está revestido por cartílago articular en casi la totalidad de sus caras. Es un hueso articular, sin inserciones musculares.

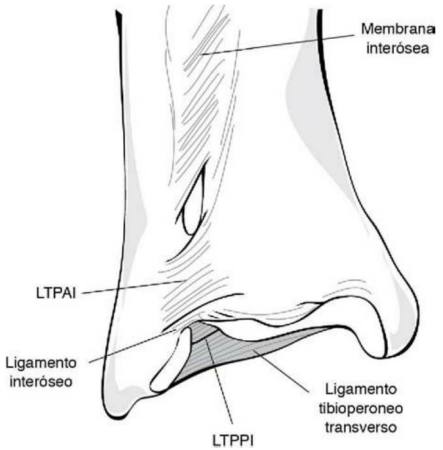

FIGURA 33.1
Anatomía de la sindesmosis del tobillo. LTPAI, ligamento tibioperoneo anteroinferior; LTPPI, ligamento tibioperoneo posteroinferior.

El **calcáneo** es el mayor hueso del tarso y constituye por sí solo el apoyo posterior del pie. En él se inserta el músculo tríceps, motor de la flexión plantar e indispensable para el despegue del pie en la marcha, el salto o la carrera. Su acción se prolonga a través de la aponeurosis plantar y de los músculos cortos plantares, como parte del **sistema aquíleo-calcáneo-plantar.**

Por su interés clínico, destacamos los siguientes aspectos morfológicos y biomecánicos del hueso:

- El **tálamo,** es la superficie articular posterior del calcáneo. De la integridad de estas estructuras dependerá en gran parte el funcionamiento correcto de la mecánica articular del retropié.
- Los **canales calcáneos,** medial y lateral, por los que discurren nervios y vasos, así como tendones, que estabilizan la unidad funcional astrágalo-calcánea. Su deformidad o desestructuración originará síndromes compresivos, con patología específica regional.
- El **ángulo tuberositario** de Böhler, que relaciona la porción más elevada de la carilla articular superior y la tuberosidad, con la apófisis anterior o menor; es decir, la longitud y la altura del hueso. Su valor es de 25-40° (fig. 33.2).

El calcáneo presenta una delgada capa de hueso cortical, que recubre el tejido esponjoso, componente estructural principal del mismo, con excepción del engrosamiento cortical, que soporta la superficie articular posterior (o porción talámica), el denso hueso que compone el *sustentaculum tali* y la gruesa cortical existente en el denominado «ángulo de Gissane».

La articulación tarsometatarsiana, o articulación de Lisfranc, se establece entre la extremidad proximal de los metatarsianos y la distal del tarso, es decir con las tres cuñas y el cuboides. Debe estudiarse en el conjunto formado por el complejo articular de Lisfranc y no como articulaciones aisladas. Los elementos óseos se articulan en diferentes planos, lo que da lugar a una interlínea irregular en forma de cerrojo que proporciona al pie, a la vez, la solidez necesaria en los últimos estadios de la fase de apoyo durante la marcha y la capacidad de amoldarse al terreno, lo que sería imposible si fuera rígido.

2. LESIONES LIGAMENTOSAS DEL TOBILLO

El complejo ligamentoso lateral del tobillo se lesiona frecuentemente, especialmente en actividades que requieren el salto y el giro. Los complejos medial y sindesmótico lo hacen en menor proporción. Aunque la mayoría de las veces curan sin problemas, un adecuado diagnóstico y un tratamiento correcto pueden reducir la importante repercusión socioeconómica de estas lesiones, al acortar el tiempo de recuperación y evitar secuelas.

2.1. Fisiopatología

Típicamente, las **lesiones del complejo lateral** ocurren cuando existen fuerzas de inversión y/o rotación interna aplicadas al pie con el tobillo en flexión plantar. Como estas fuerzas ocurren durante el apoyo o despegue, los efectos estabilizadores de las superficies articulares tibiotalámicas son menores que aquellos procedentes de las estructuras capsuloligamentosas del tobillo. La lesión del LPAA ocurre en primer lugar, seguida de un grado variable de lesión del LPC. En raras ocasiones, una fuerza de mayor intensidad produce la rotura del LPAP e incluso la luxación del astrágalo. Clínicamente, la rotura aislada del LPC es poco probable.

La rotura del **ligamento deltoideo** como lesión única es rara: se ha estimado en el 5% de las lesiones ligamentosas del tobillo. Lo más probable es que una fuerza en eversión o rotación externa de suficiente intensidad como para desgarrar el ligamento deltoideo lesione también la sindesmosis o produzca una fractura de peroné.

Tanto la dorsiflexión como las fuerzas en rotación externa son mecanismos implicados en la lesión de la **sindesmosis.** La prevalencia real de estas lesiones es desconocida, dado que no suelen reconocerse o registrarse. Su lesión completa provocaría una diástasis franca o latente de la mortaja.

2.2. Clasificación

Clásicamente los esguinces de tobillo han sido estratificados en tres grados siguiendo pautas generales. Estos grados

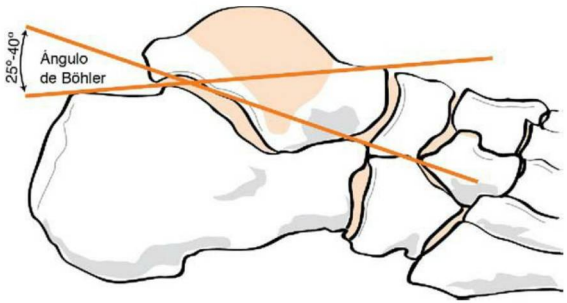

FIGURA 33.2
Esquema donde se representa el ángulo de Böhler, cuyo valor normal oscila entre 25-40°. Su medición radiográfica en el contexto de una fractura de calcáneo es muy importante, pues indica indirectamente el grado de afectación de la articulación subastragalina.

© Elsevier. Fotocopiar sin autorización es un delito.

combinarían la lesión anatómica con la clínica y la inestabilidad que conllevan:

- **Grado I (leve):** elongación sin rotura macroscópica. Clínica escasa sin inestabilidad.
- **Grado II (moderado):** rotura macroscópica parcial. Signos y síntomas más marcados con discreta pérdida de movilidad y cierto grado de inestabilidad.
- **Grado III (grave):** rotura completa con gran componente inflamatorio, limitación funcional e inestabilidad marcada.

Podemos también utilizar otros conceptos para su clasificación. Dado que el complejo lateral consta de tres fascículos, el grado I lo constituiría la lesión aislada del LPAA, el grado II incluiría el LPAA y LPC, y el grado III, los tres fascículos.

2.3. Diagnóstico

HISTORIA CLÍNICA

Es particularmente útil reconstruir el mecanismo de lesión, además de determinar el nivel de actividad y los antecedentes del paciente.

El dolor sigue el patrón general de las lesiones ligamentosas, con una fase de latencia tras el episodio traumático en la que la sintomatología es mínima. Una vez pasada la misma se establecerá de nuevo. A veces en las lesiones más graves la intensidad puede disminuir por la pérdida de continuidad de los fascículos nerviosos concomitante con la rotura ligamentosa.

EXAMEN FÍSICO

- **Inspección:** la tumefacción es constante tras lesiones significativas. Si la exploración se produce en las primeras horas, la localización de la tumefacción puede contribuir al diagnóstico preciso, mientras que pasado un tiempo se extenderá a toda la región lateral del tobillo y al pie. Inicialmente la hinchazón inmediatamente inferior y anterior al maléolo externo es característica de lesión del complejo ligamentoso lateral.
- **Palpación:** debe recorrerse sistemáticamente el pie, el tobillo y la pierna hasta la rodilla en busca de áreas sensibles tanto en los relieves óseos como en las partes blandas.

RADIOGRAFÍA

Es indispensable para descartar fracturas u otras lesiones asociadas al esguince, como fracturas osteocondrales o avulsiones. Las proyecciones habituales deben ser la anteroposterior y la lateral del tobillo, y puede completarse el estudio con la proyección de mortaja (anteroposterior en 15° de rotación interna). El ensanchamiento de la mortaja significa la disrupción de la sindesmosis y debe alertarnos también ante una posible fractura del peroné proximal (fractura de Maisonneuve) (fig. e33.1). Aunque este ensanchamiento es a veces difícil de valorar y requiere proyecciones comparativas contralaterales, existe alguna referencia útil. Así, el espacio entre el borde lateral del maléolo medial y la distancia entre la cúpula astragalina y la superficie articular tibial distal deben ser similares.

Las proyecciones en estrés (bostezo en varo y cajón anterior) son útiles en la valoración de las secuelas, así como también lo son la resonancia magnética (RM), la tomografía computarizada (TC), la gammagrafía y la artroscopia.

2.4. Tratamiento

Podemos establecer como referencia que aproximadamente el 80% de estas lesiones curarán sin secuelas.

Indicaremos tratamiento no quirúrgico inicialmente en todas las lesiones aisladas del complejo ligamentoso lateral y medial. Los principios que deben regir este tratamiento responderían al acrónimo RICE (del inglés *rest, ice, compression, elevation*, «reposo, hielo, compresión, elevación»). Se trata de reducir el dolor y la tumefacción inicial tanto con medidas físicas como con la utilización de fármacos de manera complementaria (analgésicos, antiinflamatorios no esteroideos [AINE]). No se consideran imprescindibles ni la inmovilización completa mediante vendajes enyesados ni la descarga de la extremidad. Por el contrario, siempre que sea posible se utilizarán vendajes funcionales u ortesis antiinversión (fig. e33.2), así como apoyo parcial y progresión gradual a carga completa mediante el uso de bastones. Estas medidas favorecen el acortamiento del tiempo de recuperación y evitan complicaciones derivadas de la descarga y de la inmovilización, al mismo tiempo que protegen los tejidos en reparación. El tratamiento puede completarse en una segunda fase con un período de rehabilitación encaminado, entre otros objetivos, a devolver la función muscular (peroneos) y recuperar la propiocepción por completo.

En las lesiones graves de la sindesmosis, una vez descartada la fractura asociada, puede indicarse el tratamiento quirúrgico mediante reducción de la diástasis y fijación temporal con tornillo tibioperoneo.

2.5. Inestabilidad crónica

La persistencia de síntomas tras un esguince de tobillo no siempre corresponde a un cuadro de inestabilidad residual. Por ello, debemos realizar siempre un estudio sistemático que pueda poner de manifiesto las diversas patologías que pueden presentarse y que ni siquiera siempre tienen un origen traumático (anomalías congénitas, tumores, lesiones tendinosas, lesiones osteocondrales, algodistrofia, etc.). Para nosotros este estudio debe realizarse en todo tobillo que no evoluciona a normalidad tras 3 meses de tratamiento y debe comprender anamnesis, exploración, radiología y pruebas complementarias.

El diagnóstico de inestabilidad residual requerirá maniobras de estrés articular que se objetivarán mejor en estudios radiográficos (pueden realizarse bajo anestesia local o general), como la maniobra del cajón anterior o la del bostezo en varo (fig. 33.3).

Aun una vez hecho el diagnóstico de inestabilidad crónica, la mayoría de los pacientes pueden ser tratados con éxito mediante un programa de rehabilitación y el uso de una ortesis protectora durante la actividad física. Será únicamente en los que este tratamiento fracase en los que consideraremos la necesidad de reconstrucción quirúrgica de los ligamentos.

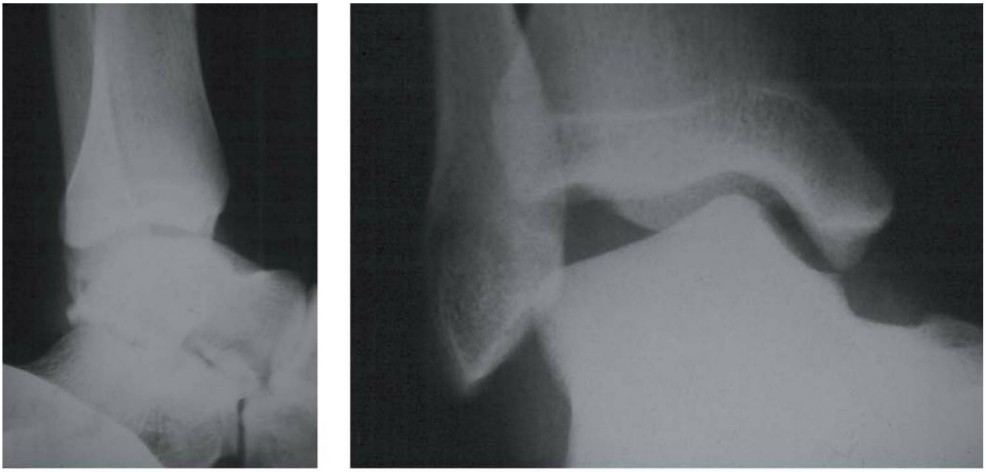

A B

FIGURA 33.3
Radiografías en estrés, forzando el varo, de tobillo. **A.** Anteroposterior. **B.** Lateral. Se puede apreciar la inestabilidad del tobillo. (Obsérvese la asimetría en la interlínea articular, más evidente en **B.**)

En el cuadro 33.1 se presenta un breve resumen sobre las lesiones ligamentosas del tobillo.

www.medilibros.com

3. FRACTURAS MALEOLARES

Ante una fractura de tobillo hemos de considerar siempre el conjunto de lesiones óseas y ligamentosas que comprende. El objetivo del tratamiento de todas las fracturas maleolares es restablecer la congruencia estática y dinámica de la articulación.

3.1. Clasificación (tabla 33.1)

Las más utilizadas son las de Lauge-Hansen y la de Danis-Weber. Ambas dan importancia al maléolo peroneo y, mientras que la primera se basa en el mecanismo de producción, la segunda lo hace en la relación del trazo de fractura del peroné con el nivel de la sindesmosis.

CLASIFICACIÓN DE DANIS-WEBER

- **Tipo A o infrasindesmal:** la fractura del peroné es distal a la sindesmosis.
- **Tipo B o transindesmal:** la fractura de peroné se sitúa de forma total o parcial a la altura de la sindesmosis.
- **Tipo C o suprasindesmal:** la fractura de peroné es proximal a la sindesmosis.

Lamentablemente, aunque el tipo B comprende la mayoría de las fracturas de tobillo, en él no se contemplan las lesiones mediales, por lo que no constituye un grupo homogéneo.

Cuadro 33.1 ESQUEMA DIAGNÓSTICO-TERAPÉUTICO DE LAS LESIONES LIGAMENTOSAS DEL TOBILLO

Anatomía
- **Medial:** ligamento deltoideo.
- **Lateral:**
  - Ligamento peroneoastragalino anterior (LPAA).
  - Ligamento peroneo calcáneo (LPC).
  - Ligamento peroneoastragalino posterior (LPAP).

Frecuencia de lesiones
- Del LPAA, las más frecuentes.
- Del LPC aislado, raras.
- Del ligamento deltoideo como lesión única: 5% de las lesiones ligamentosas del tobillo.

Clasificación y clínica
- **Grado I (leve):** elongación sin rotura macroscópica. Clínica escasa sin inestabilidad.
- **Grado II (moderado):** rotura macroscópica parcial. Signos y síntomas más marcados con discreta pérdida de movilidad y cierto grado de inestabilidad.
- **Grado III (grave):** rotura completa con gran componente inflamatorio, limitación funcional e inestabilidad marcada.

Tratamiento: inicialmente RICE
- **R** *(rest):* reposo.
- **I** *(ice):* hielo.
- **C** *(compression):* vendaje compresivo.
- **E** *(elevation):* elevación.

© Elsevier. Fotocopiar sin autorización es un delito.

TABLA 33.1 Clasificaciones utilizadas habitualmente para las fracturas de tobillo

Clasificación de Danis-Weber (localización del trazo de fractura)		
Tipo A	Infrasindesmal	Fractura del peroné distal a la sindesmosis
Tipo B	Transindesmal	Fractura de peroné total o parcialmente a la altura de la sindesmosis
Tipo C	Suprasindesmal	Fractura de peroné proximal a la sindesmosis
Clasificación de Lauge-Hansen (mecanismo de producción de la fractura)		
Supinación	Aducción	10-20%. Corresponden al tipo A de Danis-Weber
	Rotación externa	40-75%. Corresponden al tipo B de Danis-Weber
Pronación	Abducción	5-21%. Corresponden al tipo B de Danis-Weber
	Rotación externa	7-19%. Corresponden al tipo C de Danis-Weber
Clasificación de la AO (localización del trazo de fractura)		
44	A	Infrasindesmal
Codificado de acuerdo con el hueso y su segmento (4 = tibia, maléolos = 4)	B	Transindesmal
	C	Suprasindesmal

La presencia de lesión medial asociada implicaría la consideración de tratamiento quirúrgico. Por ello, mientras se considera que el tipo A es estable, y el C, inestable, este tipo B comprendería lesiones tanto estables como inestables (fig. 33.4).

CLASIFICACIÓN DE LAUGE-HANSEN

Se diseñó como medio para comprender el mecanismo lesional y poder efectuar una correcta reducción cerrada mediante la reversión del mismo.

El primer término de cada tipo representa la posición del pie en el momento de la lesión (supinación o pronación).

El segundo término determina la dirección de la fuerza deformante (rotación externa o eversión, abducción o aducción). Se diferencian de esta manera cuatro tipos distintos:

- **Fracturas en supinación-aducción:** se producen en el 10-20% de casos. Se correspondería con el tipo A de Danis-Weber.
- **Fracturas en supinación-rotación externa:** es el tipo más frecuente; ocurren en el 40-75% de casos. Se corresponderían con el tipo B de Danis-Weber. Asocian un trazo espiroideo del maléolo lateral que comienza a la altura de la interlínea y se extiende proximalmente a

www.medilibros.com

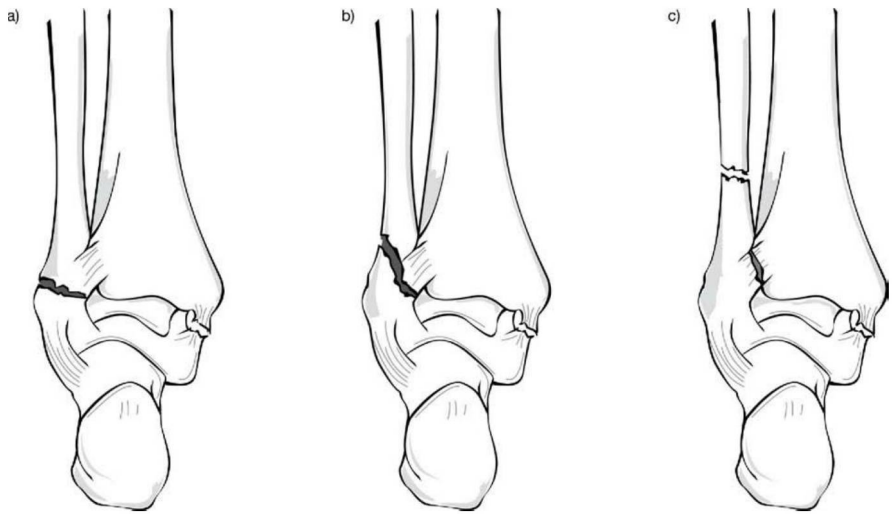

FIGURA 33.4
A. Fractura infrasindesmal de tobillo. **B.** Fractura transindesmal de tobillo. **C.** Fractura suprasindesmal de tobillo. La lesión medial no se utiliza como criterio para clasificar la fractura, pero sí debe tenerse en cuenta al plantear el tratamiento definitivo.

Cuadro 33.2 CONSIDERACIÓN DE LA FRACTURA DE MAISONNEUVE AL ESTUDIAR UNA LESIÓN TRAUMÁTICA DE TOBILLO

Lesiones presentes
- **Lesión del ligamento deltoideo.**
- Diástasis de la mortaja.
- Extensión a través de toda la membrana interósea, con lesión de la sindesmosis.
- **Trazo de fractura proximal en el peroné.**

Sospecha clínico-radiológica
- Lesiones aisladas del deltoideo **(dolor a la palpación de la cara medial del tobillo sin claro dolor en la cara lateral).**
- Fractura aislada del maléolo tibial.
- Diástasis de la mortaja tibio-peronea-astragalina en el estudio radiográfico sin trazo de fractura aparente.

Tratamiento
- Casi con toda seguridad, **quirúrgico:** reducción, reconstrucción y fijación de la mortaja.

una distancia variable. La fuerza lesiona inicialmente la sindesmosis, se extiende al peroné y finaliza en el lado interno con una rotura del deltoideo o una fractura por avulsión del maléolo tibial.

- **Fracturas en pronación-abducción:** se encontrarían también incluidas en el tipo B de Danis-Weber y representarían el 5-21% de las fracturas.
- **Fracturas en pronación-rotación externa:** se corresponden con el tipo C de Danis-Weber y representan el 7-19% de las fracturas maleolares. En este grupo (y, por tanto, en el C de Danis-Weber) se incluye un tipo especial de fractura llamada «de Maisonneuve», con trazo proximal en el peroné y extensión a través de toda la membrana interósea, que lesiona la sindesmosis y produce diástasis de la mortaja. Dada la inestabilidad que conlleva, debemos estar atentos ante indicios de la misma (p. ej., lesiones aisladas del deltoideo o del maléolo tibial) para diagnosticarlas y poder proceder al tratamiento correcto, casi con toda seguridad quirúrgico (v. fig. 33.2). En el cuadro 33.2 se ofrece un resumen sobre la fractura de Maisonneuve.

3.2. Diagnóstico

HISTORIA CLÍNICA

El paciente, por lo general, cuenta un episodio traumático que contiene una torsión del tobillo. Este hecho va seguido, inmediatamente, de dolor y tumefacción. Los pacientes con fracturas estables ocasionalmente son capaces de apoyar la extremidad, pero no así en caso de que presenten lesiones inestables.

EXAMEN FÍSICO

- **Inspección:** buscaremos signos de afectación uni- o bilateral (externa e interna) del tobillo como tumefacción, hematoma, abrasiones o heridas. La deformidad franca implica inestabilidad.
- **Palpación:** el tobillo debe ser explorado circunferencialmente, y la pierna, a lo largo de toda su longitud.
- **Exploración neurovascular:** como en todos los casos, la integridad de estas estructuras debe ser documentada desde el principio.

RADIOGRAFÍA

Al completar la exploración física deberemos tener idea de la extensión de las lesiones a uno o a los dos lados del tobillo y sobre la necesidad de extender la radiografía a toda la pierna y/o pie.

La radiografía simple debe incluir proyecciones anteroposterior, lateral y de mortaja (anteroposterior en 15° de rotación interna para evitar la superposición del peroné en la articulación tibioperonea distal). La radiografía simple debe permitirnos un diagnóstico preciso en la mayoría de los casos. Existen datos de referencia en las diferentes proyecciones. La evaluación del ensanchamiento de la mortaja como dato indicativo de la disrupción de la sindesmosis ya se ha mencionado al describir los esguinces de tobillo. Así, el espacio entre el borde lateral del maléolo medial y la distancia entre la cúpula astragalina y la superficie articular tibial distal deben ser similares.

Otros estudios complementarios vendrían representados fundamentalmente por el uso de la TC para valorar datos difíciles como la extensión de la lesión de la superficie articular o el tamaño de la fractura del maléolo posterior.

medilibros.com

3.3. Tratamiento

Debe comenzar de manera inmediata tras la exploración mediante la inmovilización y la elevación de la extremidad, junto con la reducción en las fracturas desplazadas, para evitar, en lo posible, aumentar la lesión de partes blandas, disminuir la inflamación y controlar el dolor.

El tratamiento sigue los principios básicos de las fracturas articulares: estabilidad articular, congruencia de superficies y alineamiento anatómico. La relación entre el astrágalo y la tibia debe ser perfecta, pues cualquier alteración en esta articulación altamente congruente y con elevada solicitación mecánica desembocará en artrosis precoz.

TRATAMIENTO CONSERVADOR

Alrededor del 85% de las fracturas de maléolo peroneo no conllevan lesión medial significativa. Las lesiones aisladas del peroné distal pueden ser tratadas de manera conservadora sin que se produzca una alteración subsiguiente de la mecánica o la cinemática articulares.

Las fracturas aisladas de maléolo peroneo (tipos A o B de Danis-Weber) deberían ser tratadas mediante inmovilización con bota de yeso u ortesis durante 6 semanas. El apoyo puede permitirse según la tolerancia progresiva al dolor, ya que la carga no supondrá un mayor desplazamiento de estas fracturas estables.

Las fracturas aisladas del maléolo tibial son raras y pueden ser tratadas de la misma manera conservadora, siempre que no estén desplazadas, afecten al maléolo por debajo

© Elsevier. Fotocopiar sin autorización es un delito.

de la interlinea articular o se reduzcan anatómicamente por métodos cerrados.

La reducción por métodos cerrados se efectúa invirtiendo el mecanismo lesional tal como se preconiza en la clasificación de Lauge-Hansen (fig. e33.3). A continuación se colocará una bota de yeso si la inflamación lo permite o una férula posterior de manera temporal. Toda reducción debe ser verificada radiológicamente de manera inmediata y semanalmente durante las primeras 4 semanas. Las fracturas inestables permanecerán en descarga inicialmente; el apoyo se iniciará pasadas 4-6 semanas y la inmovilización con yeso se prolongará hasta la octava semana.

TRATAMIENTO QUIRÚRGICO

Una vez decidida la indicación quirúrgica, la cirugía debe ser realizada precozmente, antes de que se instaure una tumefacción importante con presencia de flictenas que condicione la viabilidad de las partes blandas tras la cirugía, es decir en las primeras horas (6-8 h). Pasado este período de seguridad es preferible, ante la situación de riesgo, diferir la cirugía 7-10 días y contar con cobertura de partes blandas en buen estado.

Las técnicas de osteosíntesis para las fracturas maleolares siguen los principios generales y utilizan las placas y los tornillos descritos en el capítulo 6. En general, el maléolo peroneo requiere el uso de tornillos de compresión interfragmentarios y placas de neutralización. El maléolo tibial se fija adecuadamente con dos tornillos a compresión.

Fracturas maleolares aisladas

Únicamente en casos de desplazamientos significativos (> 2-3 mm) no reducibles por métodos cerrados serán candidatas a reducción abierta y fijación interna.

Fracturas bimaleolares

Estas fracturas (maléolos externo e interno) o su equivalente (maléolo lateral y rotura del deltoideo) son inestables y alteran la mecánica y la cinemática articulares. Su mejor tratamiento consiste en reducción abierta y fijación interna.

En el curso de la estabilización de las fracturas maleolares, deberemos decidir si la sindesmosis es inestable y requiere fijación temporal. Si la mortaja permanece ensanchada tras la síntesis maleolar, esta será una indicación absoluta para reducir el peroné sobre la escotadura tibial. De la misma manera, requeriremos fijación transindesmal si el peroné se moviliza excesivamente en dirección lateral una vez fijado (> 0,5 cm). La fijación de la sindesmosis se realiza habitualmente con un tornillo colocado en paralelo a la superficie articular y a 2 cm en sentido proximal de la superficie articular. La cirugía se completa con la reconstrucción de la sindesmosis, si es posible.

Tras la osteosíntesis el paciente permanecerá en descarga al menos hasta la sexta semana. El apoyo se autorizará entre la sexta y la octava semanas. El yeso que se coloca en la intervención podrá ser retirado pasada 1 semana para permitir ejercicios en descarga o bien mantenerse hasta que sea posible el apoyo. Antes de permitir el apoyo completo deberemos retirar con anestesia local el tornillo transindesmal en los casos en que se haya colocado.

La fractura de Maisonneuve, como equivalente de fractura bimaleolar, no requerirá el abordaje del peroné proximal sino simplemente la reducción y la reconstrucción de la mortaja y su fijación mediante tornillo transindesmal.

Fracturas trimaleolares y fracturas luxaciones

Entre ellas están todas las combinaciones de equivalentes bimaleolares más la fractura del canto posterior de la tibia distal. La mayoría de las fracturas son pequeñas y no causan inestabilidad. Cuando representan el 25% o más de la superficie articular o aquellas con más de 2 mm de desplazamiento en la radiografía lateral, se requieren reducción abierta y fijación interna.

4. FRACTURAS DEL PILÓN TIBIAL

En este apartado deben incluirse aquellas fracturas del extremo distal de la tibia que afectan a la región epifisometafisaria y que presentan características de extensión articular, hundimiento de uno o varios fragmentos, complejidad y habitualmente importante afectación de partes blandas. Son lesiones muy graves, de difícil tratamiento y con secuelas y malos resultados hasta en el 30% de los casos. No deben incluirse aquí fracturas del tercio distal de la tibia sin afectación articular o algunas fracturas maleolares de gran fragmento que no son propiamente fracturas del pilón tibial.

4.1. Mecanismo de lesión

Aunque algunas de estas fracturas se producen como resultado de lesiones de baja energía sin daño significativo sobre las partes blandas circundantes, esto no es habitual. Lo más frecuente es que se produzcan por traumatismos de alta energía como accidentes de tráfico o caídas desde cierta altura con desvitalización severa de partes blandas.

El mecanismo fundamental implicado es la compresión axial de la superficie distal de la tibia por el astrágalo, que actúa como ariete. Las lesiones de alta energía son frecuentemente abiertas y se asocian a fracturas cercanas (maléolo peroneo, pie) o lejanas (columna).

4.2. Clasificación

La clasificación de Rüedi-Allgöwer es la más utilizada para describir estas fracturas. El tipo I no presenta desplazamiento de la superficie articular; el tipo II presenta desplazamiento sin conminución, y el tipo III asocia conminución al desplazamiento de la superficie articular (fig. 33.5).

4.3. Diagnóstico

La evaluación inicial debe dirigirnos hacia el estado de las partes blandas y el estado neurovascular de la extremidad.

El estudio radiográfico debe incluir proyecciones centradas en el tobillo y otras de la diáfisis tibial entera. En las radiografías de tobillo buscaremos delimitar la incongruencia articular y la conminución. La extensión metafisaria y diafisaria de la lesión se aprecia en las proyecciones de

www.mediliboros.com

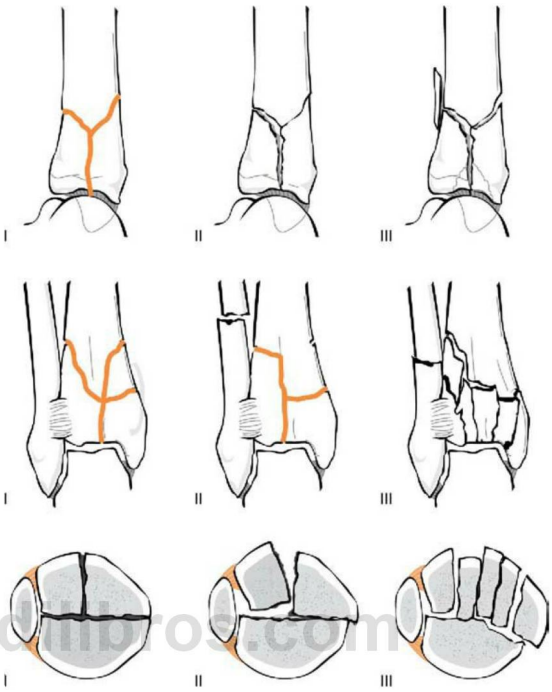

FIGURA 33.5
Clasificación de Rüedi-Allgöwer de las fracturas de pilón tibial. *De arriba abajo*, representaciones sagital, coronal y axial. Los números I, II y III se corresponden con la clasificación.

www.medilibros.com

toda la longitud tibial. Deberemos excluir cuidadosamente lesiones proximales que pueden pasar fácilmente desapercibidas. La TC es extremadamente útil para terminar de definir la extensión de la lesión, evaluar si se ha obtenido una reducción cerrada aceptable o planificar la cirugía.

4.4. Tratamiento

La atención inmediata se dirigirá a conseguir la alineación de la extremidad. Ello puede conseguirse mediante tracción e inmovilización con férula de yeso o bien con la colocación de tracción transesquelética con una aguja en el calcáneo si los desplazamientos son graves e inestables. Si se trata de fracturas abiertas, se pondrán en marcha las medidas generales de actuación ante este tipo de lesiones, tal y como se ha descrito en capítulos previos.

La decisión terapéutica y la cronología de esta dependerán directamente del estado de las partes blandas. De manera similar a la intervención sobre las fracturas maleolares, la cirugía se efectuará bien en las primeras horas (6-8 h) o preferiblemente de manera diferida, a la espera de que se produzca una mejoría de las partes blandas (7-10 días).

TRATAMIENTO CONSERVADOR

Se reserva únicamente para fracturas no desplazadas y para pacientes con pobre pronóstico médico.

TRATAMIENTO QUIRÚRGICO

No siempre será posible conseguir cumplir los principios generales del tratamiento de las fracturas articulares: reducción perfecta y fijación estable de los fragmentos o, de poderlo hacer, obtenerlo en un solo tiempo. En ocasiones tendremos que obtener soluciones de compromiso haciendo uso de diferentes métodos quirúrgicos. Suele ser preciso emplear un injerto óseo para rellenar cavidades tras la reducción.

A veces la osteosíntesis estable no es posible, bien por la conminución, bien por las partes blandas. En estos casos podemos utilizar otras medidas de manera transitoria o definitiva, como son la tracción esquelética transcalcánea, la fijación externa tibioastragalina, la fijación de los fragmentos articulares con pequeños implantes, como agujas de Kirschner o tornillos canulados, o una combinación de las dos anteriores.

El apoyo de la extremidad tras estas fracturas debe retrasarse hasta pasados 3 meses.

Como ya se ha mencionado, las complicaciones son frecuentes y graves, y entre ellas destacan la osteítis, la seudoartrosis, la consolidación viciosa, la rigidez articular y la artrosis postraumática. En ocasiones se recurre a una artrodesis de tobillo para solventar alguna de ellas, como la artrosis.

© Elsevier. Fotocopiar sin autorización es un delito.

5. FRACTURAS DE ASTRÁGALO

No son frecuentes y suelen afectar a personas jóvenes. Se asocian a otras lesiones esqueléticas existiendo a menudo otra ipsilateral, especialmente del tobillo.

5.1. Clasificación y mecanismo de producción

Por su localización anatómica, distinguiremos las fracturas de la cabeza (5-10%), del cuello (50%) y del cuerpo, y las fracturas osteocondrales y apofisarias.

Las **fracturas del cuello** se suelen producir por un traumatismo en flexión dorsal forzada, con lo que el hueso impactará con el borde anterior de la extremidad distal de la tibia. Según la energía cinética y la dirección del movimiento, se acompañará o no de luxación u otras fracturas asociadas. Este mecanismo típico fue descrito como «astrágalo del aviador», tras observar la frecuencia de esta lesión en aviadores durante la Primera y la Segunda Guerras Mundiales, en caso de aterrizajes forzosos a poca velocidad y sobre terrenos duros, con el pie en posición de flexión dorsal forzada («con los pies apoyados en la barra del timón»). Actualmente podemos extrapolar esta situación a la del conductor de automóvil, con el pie sobre el pedal del freno o del embrague. Hawkins las subdividió en tres grupos en función del desplazamiento y de la congruencia de las articulaciones subastragalina y tibioastragalina. Canale y Kelly añadieron un cuarto grupo cuando también resulta afectada la congruencia de la astragaloescafoidea.

www.medilibros.com

Las fracturas osteocondrales se asocian a traumatismos indirectos del tobillo, como los esguinces del complejo externo, que aparecen en la cúpula astragalina. El diagnóstico tardío de la lesión originará un resultado insatisfactorio. Por ello, ante una clínica dolorosa pertinaz del tobillo en un paciente, 6 semanas después de un traumatismo en inversión (un supuesto «esguince»), deberá investigarse la posibilidad de que se haya producido una fractura osteocondral.

Respecto a las apofisarias hay que distinguir la fractura de la apófisis posterior (o de los tubérculos posteriores) de la presencia del *os trigonum* (hueso supernumerario que aparece como consecuencia de la existencia de un núcleo accesorio de osificación). La lesión se produce generalmente en deportistas (futbolistas, paracaidistas y bailarinas de danza).

5.2. Clínica y tratamiento

Clínicamente se manifiestan por dolor, equimosis y tumefacción en las regiones dorsal y medial del pie. La radiografía oblicua y la TC ayudarán a conocer el alcance de la lesión.

Las fracturas no desplazadas serán tratadas con botín enyesado durante al menos 6-8 semanas y el paciente permanecerá en descarga inicialmente las primeras 4-6 semanas. En las desplazadas deberá procederse a la reducción anatómica y osteosíntesis. La tolerancia al desplazamiento residual debe ser mínima, al ser fracturas articulares que se producen frecuentemente en jóvenes y que, de no ser correctamente tratadas, desembocarán en una artrosis precoz. La reducción debe ser precoz para evitar agravar la precaria situación vascular que se produce especialmente en grandes desplazamientos fracturarios. La osteosíntesis se efectuará con tornillos. En los casos en que no es posible la reposición del cuerpo extruido o exista una gran conminución, podrá realizarse una artrodesis tibiotalar de rescate cuando las partes blandas lo permitan.

El pronóstico de las fracturas del cuello en relación con el desarrollo de una necrosis avascular dependerá del grado de desplazamiento. Así, para el tipo I el riesgo es de menos del 10%, mientras que los tipos II y IV pueden superar el 70-75% de incidencia. El **signo de Hawkins,** consistente en la aparición de una osteopenia por desuso bajo el hueso subcondral, ha sido interpretado como una prueba de la viabilidad del hueso, pero no siempre aparece en casos de buena evolución. En caso de duda, la RM es el elemento diagnóstico más fiable.

Las fracturas osteocondrales de la cúpula astragalina requerirán diferentes actuaciones en función del tamaño, del tiempo de evolución y del desplazamiento. La RM proporciona un diagnóstico preciso. Las actuaciones terapéuticas variarán entre la inmovilización, la fijación, el legrado simple o el legrado asociado a un injerto osteocondral. Puede utilizarse la artroscopia en casos quirúrgicos.

6. FRACTURAS DE CALCÁNEO

Las fracturas del calcáneo frecuentemente se acompañan de otras fracturas, tales como las del raquis (10%) o las ipsilaterales de la extremidad (27%). La mayoría son intraarticulares (75%), con una recuperación lenta y a menudo insatisfactoria, debido a la incongruencia de la articulación subastragalina y la consiguiente alteración de los mecanismos funcionales del tarso.

6.1. Mecanismo de producción

El mecanismo típico de producción de las fracturas intraarticulares suele ser una carga axial excéntrica del astrágalo sobre el calcáneo, el cual suele ocurrir en caídas desde cierta altura.

Se produce una línea de fractura por cizallamiento, paralela al borde posterolateral del astrágalo, llamada «línea primaria de fractura», la cual separa el hueso en dos partes: un fragmento posterolateral (tuberositario) y otro anteromedial (sustentacular).

Si se añade una fuerza compresiva que actúe simultáneamente sobre los dos grandes fragmentos descritos, el posterolateral quedará atrapado y comprimido por el astrágalo, y aparecerán la llamada «línea secundaria de fractura» y un tercer fragmento posterior («fractura-entres-fragmentos»). Dicho fragmento, según la fuerza del impacto, se hundirá más o menos en el tejido esponjoso subyacente. Este hundimiento generalmente se produce basculando en el plano frontal (vertical) o bien, menos frecuentemente, paralelo al plano horizontal, originando respectivamente las fracturas «en lengüeta», con la línea

de fractura emergiendo posteriormente por encima de la inserción del tendón de Aquiles, y «en depresión talámica central». En caso de persistir la acción de la fuerza compresiva, se producirá una conminución de la pared lateral del fragmento tuberositario, con extensión de la fractura al seno del tarso y a la articulación calcáneo-cuboidea.

Las fracturas descritas originan alteraciones graves morfológicas y funcionales del calcáneo. De una parte, el hueso se acorta debido a la retracción de las inserciones musculares en los diferentes fragmentos; por otra, las líneas fracturarias, penetrando hasta la cara plantar del calcáneo o fragmentando la articulación calcáneo-cuboidea, contribuirán al aplanamiento y al colapso del arco plantar. Además, se produce un ensanchamiento óseo a expensas de la separación de la pared lateral, responsable de la aparición de patología canalicular medial y/o lateral. Funcionalmente, el fulcro del tendón de Aquiles se acorta, lo que origina la pérdida de eficiencia mecánica del sistema aquíleo-calcáneo-plantar.

6.2. Clasificación

Desde un punto de vista práctico, existe unanimidad en dividir las fracturas del calcáneo en **extraarticulares** e **intraarticulares o talámicas.**

Las primeras no afectan a la articulación calcáneo-astragalina y presentan, en general, un buen pronóstico.

Las talámicas pueden originar una infinita variedad de tipos con diversos grados de desplazamiento de los fragmentos. Por ello presentan una mayor dificultad terapéutica y los resultados son menos predecibles y satisfactorios. Las clasificamos en fracturas sin desplazamiento o talámicas simples y fracturas desplazadas (cuadro 33.3). A su vez estas las dividimos según el número de fragmentos.

En la práctica clínica es muy utilizada la clasificación de Sanders: se basa en la división teórica del calcáneo en cuatro segmentos —lateral, central, medial y *sustentaculum*— en la visión coronal del calcáneo en una TC, de modo que las fracturas se clasifican en tipo I si, pese a existir trazo de fractura, no se divide ninguno de los segmentos, en tipo II si el trazo de fractura divide dos de los segmentos, tipo III si se dividen tres de los segmentos y tipo IV si los cuatros segmentos están divididos.

Cuadro 33.3 CLASIFICACIÓN ANATÓMICA DE LAS FRACTURAS DEL CALCÁNEO DE ESSEX-LOPRESTI

I. Extraarticulares:
- Fractura de la apófisis anterior o mayor.
- Fractura de la tuberosidad posterior:
  - Fractura en «pico de pato».
  - Fractura por avulsión.
- Fractura de la apófisis medial o lateral.
- Fractura del cuerpo sin afectación articular.
- Fractura del *sustentaculum tali* aislada.

II. Intraarticulares:
- Fractura sin desplazamiento.
- Fractura con desplazamiento.
  - Fractura en lengüeta *(tongue type).*
  - Fractura con hundimiento articular.
  - Fractura conminuta.

III. Atípicas (p. ej., por estrés).

6.3. Clínica

Según el mecanismo de lesión (por baja o alta energía) y el estado trófico previo de la extremidad, aparecerán inmediatamente o pasadas en torno a 24-36 h signos de lesión de las partes blandas, tales como hematomas, flictenas en la piel, edema y, en el 10% de los casos, dificultad para la movilización de los dedos y para la garra plantar, que indica la existencia de un síndrome compartimental.

EXPLORACIÓN RADIOLÓGICA

Se realizará una proyección lateral, para valorar el ángulo de Böhler y el de Gissane, y otra de la articulación tibioperoneoastragalina, para ver la faceta posterior y descartar la presencia de una lesión de tobillo añadida. La utilización de la TC como método de exploración habitual facilita la comprensión espacial y la planificación preoperatoria de la fractura.

6.4. Tratamiento

Los objetivos básicos del tratamiento se dirigen a:
- Restituir el ángulo de Böhler para devolver la biomecánica al sistema aquíleo-calcáneo-plantar.
- Recuperar la anchura y la longitud normal del calcáneo para evitar el atrapamiento tendinoso y neurovascular en los canales medial y lateral.
- Reparar la incongruencia articular subastragalina para impedir la evolución a la artrosis subastragalina.

TRATAMIENTO INICIAL

Las fracturas del calcáneo deben ser consideradas un traumatismo potencialmente grave en el momento de su asistencia inicial. Se colocará la extremidad en elevación y se inmovilizará con una férula enyesada para reducir la inflamación y la formación de flictenas. Se indicará al paciente que inicie la movilización precoz de los dedos, que colaborará en la reducción de la inflamación y del edema, así como de la tensión cutánea secundaria al hematoma.

Las fracturas abiertas requieren limpieza quirúrgica mediante lavado y desbridamiento de la herida inmediatos. El diagnóstico de un síndrome compartimental requiere una fasciotomía selectiva inmediata. En caso de indicación quirúrgica, normalmente el pie no estará inicialmente en condiciones como para que se practique una cirugía con márgenes de seguridad cutáneos razonables, razón por la que a veces será preciso posponerla 2-3 semanas.

TRATAMIENTO DE LA FRACTURA

Dada la diversidad de tipos de lesión no es posible un tratamiento estándar para todas las fracturas del calcáneo.

© Elsevier. Fotocopiar sin autorización es un delito.

Por ello, distinguiremos el de las fracturas extraarticulares del de las intraarticulares.

Las fracturas extraarticulares generalmente son de buen pronóstico y responden bien al tratamiento ortopédico. La inmovilización y la descarga iniciales, seguidas de rehabilitación, permitirán obtener la recuperación completa en la mayoría de los casos.

En ocasiones están indicadas la reducción quirúrgica y la osteosíntesis, como, por ejemplo, en los desplazamientos de la tuberosidad posterior por un mecanismo de avulsión.

El tratamiento de las fracturas intraarticulares es controvertido. Las posibilidades son:

- **Tratamiento ortopédico:** inmovilización y descarga inicial seguidas de apoyo progresivo hasta la carga completa pasadas 8-12 semanas.
- **Reducción cerrada y osteosíntesis percutánea:** por ejemplo, el método de Essex-Lopresti y Gissane. Se basa en la reducción del hundimiento talámico mediante apalancamiento del fragmento tálamo-tuberositario a través de un clavo introducido percutáneamente en la tuberosidad del calcáneo oblicuamente, de abajo arriba y desde atrás hacia delante.
- **Reducción abierta y osteosíntesis:** consiste en el abordaje, la desimpactación y la individualización de los fragmentos, la reconstrucción de la articulación subastragalina y de la longitud y anchura del hueso, y la osteosíntesis con tornillos o con placa de bajo perfil para el calcáneo. En las fracturas conminutas podrá ser conveniente utilizar injerto óseo para rellenar la cavidad originada por la pérdida de sustancia.
- **Tratamiento funcional:** a partir del hecho de la difícil reposición anatómica de las fracturas intraarticulares graves algunos autores preconizan el denominado «tratamiento funcional». El abordaje inicial consiste en la aplicación de un vendaje compresivo, manteniendo el miembro en elevación. **Se intentará siempre la reducción manual de la fractura bajo anestesia.** A partir de las 24 h siguientes comenzarán una serie de etapas de rehabilitación funcional que culminarán a partir de los 60 días con el inicio de apoyo progresivo.

En general, las fracturas de grado I de Sanders son susceptibles de tratamiento ortopédico o quirúrgico a cielo cerrado, y las de los grados II y III, a tratamiento quirúrgico a cielo abierto. En las de grado IV existe gran disparidad de criterios.

6.5. Complicaciones

En caso de no reducirse adecuadamente la fractura, pueden presentarse:

- Artrosis subastragalina sintomática: puede requerir la artrodesis diferida.
- Atrapamiento en los canales lateral (tenosinovitis de los peroneos) y/o medial (síndrome del túnel del tarso).
- Insuficiencia mecánica aquílea: por ascenso de la tuberosidad posterior.
- Talalgia: debido a la desestructuración de la almohadilla plantar.

7. OTRAS FRACTURAS-LUXACIONES RELEVANTES DEL TARSO Y ANTEPIÉ

7.1. Fracturas de metatarsianos

Por su localización, se clasifican en fracturas de la base, de la diáfisis y del cuello. Además, por su singularidad anatómica, distinguiremos las del quinto metatarsiano. Las **fracturas de la base** suelen ser estables, debido al efecto protector de las inserciones capsuloligamentosas y al equilibrio de las inserciones tendinoso-musculares, por lo que consolidan en unas 6 semanas. Se tratarán con un yeso de marcha y apoyo progresivo, según la tolerancia de cada paciente.

Entre las diafisarias, que son relativamente más frecuentes que las de la base, se encuentran las **fracturas de estrés.** Estas últimas deben ser sospechadas normalmente antes de que aparezcan los hallazgos radiográficos característicos con el callo de fractura. La sospecha se centrará en factores morfoestáticos y biomecánicos del paciente y/o su actividad física o profesional. El tratamiento conservador es la norma.

En cuanto a las fracturas agudas desplazadas, en general pueden tolerarse hasta un desplazamiento lateral de 3-4 mm y una angulación de 10°. Raramente son candidatas al tratamiento quirúrgico, especialmente las de trazo oblicuo. Se realizarán manipulación en tracción y descarga en botín enyesado o dispositivo ortopédico para después comenzar el apoyo.

Las **fracturas del quinto metatarsiano** son las más numerosas y, con frecuencia, provocan retardos de consolidación dolorosos. Estos suelen requerir osteosíntesis mediante tornillo canulado. Las **fracturas de Jones** o articulares se sitúan 1,5-2 cm distales a la punta de la tuberosidad, en la unión metafisodiafisaria. Comprende la zona delimitada por la inserción de los músculos peroneos. Las fracturas agudas son tratadas con un botín de escayola y descarga durante 6-8 semanas. En el caso de los deportistas, la osteosíntesis de la fractura permite una recuperación más rápida.

7.2. Fracturas de falanges

Son las más frecuentes del pie. El mecanismo de producción suele ser directo, por golpe o caída de un peso. Por su localización se dividen en epifisarias, metafisarias y diafisarias, y por su trazo, en transversas, oblicuas y espiroideas. En el niño suelen verse desprendimientos epifisarios en el primer dedo.

Excepto en el caso de las fracturas abiertas, en las poco desplazadas se practica una reducción cerrada; para ello se inmoviliza el dedo afecto pegándolo con esparadrapo a los contiguos (sindactilia), a modo de férula, durante 3 semanas; en tales casos, el vendaje se cambia semanalmente.

7.3. Fracturas-luxaciones de la articulación de Lisfranc

No son frecuentes, pero no es raro tampoco que pasen desapercibidas y, por tanto, que requieran tratamiento

diferido, lo que empeora su pronóstico. Las lesiones pueden presentar diferentes grados de incongruencia articular e inestabilidad de los segmentos. Pueden producirse por traumatismos directos o indirectos. Los traumatismos indirectos ocurren en caídas de altura, caídas al bajar escaleras con el pie bloqueado en flexión plantar y en accidentes de tráfico al quedar el pie atrapado entre los pedales del vehículo. Aunque puedan parecer triviales, la energía necesaria para producir la luxación debe ser importante y no puede considerarse como un hecho aislado, aunque el hallazgo radiológico sea mínimo, ya que no refleja la importante lesión de partes blandas existente.

El diagnóstico de la luxación tarsometatarsiana puede resultar difícil si no existe un gran desplazamiento o una importante desviación de las superficies articulares. Sin olvidar que la sospecha clínica es el elemento más importante para llegar al diagnóstico, los procedimientos más empleados son el estudio radiológico simple, la TC, la gammagrafía ósea y, ante sospecha de otras lesiones, la RM y el estudio mediante ecografía Doppler. Los signos radiológicos que encontraremos con más frecuencia son la diástasis entre la base del primer y del segundo metatarsianos o entre la primera y segunda cuñas, visible en las proyecciones anteroposterior y oblicua, y la imagen de arrancamiento óseo en el borde medial de la base del segundo metatarsiano o en el borde lateral de la primera cuña.

A pesar de que una reducción correcta no excluya la posibilidad de una evolución hacia la artrosis, existe concordancia en que un diagnóstico y un tratamiento correctos y precoces resultan necesarios para poder obtener los mejores resultados y el menor porcentaje de secuelas.

La reducción debe ser lo más precoz posible y posteriormente se realizará una estabilización de la misma. Si no se puede reducir de manera cerrada o el diagnóstico es diferido, se requerirá la apertura del foco. La estabilización se hará de manera percutánea o directa mediante agujas o tornillos.

7.4. Luxación subastragalina

Se luxan las articulaciones calcáneo-astragalina y astrágalo-escafoidea. El pie se luxa bajo el astrágalo, que permanece *in situ* en la mortaja tibioastragalina. Por ello tal vez sea más apropiado utilizar la expresión «luxación periastragalina». Representa una lesión poco frecuente del pie y se produce por la acción de traumatismos de alta energía. El tratamiento será urgente, evitando demoras innecesarias que originen complicaciones, tales como el edema o la necrosis de la piel que recubre la cabeza astragalina. Suelen poderse reducir con maniobras ortopédicas cerradas y ser estables tras la reducción.

8. CONCLUSIONES

- El conocimiento de la anatomía del tobillo, en concreto de las relaciones osteoligamentosas y de la sindesmosis, es importante para entender las distintas lesiones que pueden aparecer a este nivel.
- La mayoría de las lesiones ligamentosas a la altura del tobillo se diagnostican de forma clínica y su tratamiento suele ser conservador.
- A nivel maleolar diferenciamos las fracturas según afecten a la sindesmosis tibioperonea. Las fracturas infrasindesmales son tratadas habitualmente de forma conservadora, las suprasindesmales, de forma quirúrgica, y las transindesmales, depende del grado de afectación de la estabilidad del tobillo.
- La fractura de pilón tibial afecta a la parte más distal de la tibia y compromete siempre a la articulación del tobillo. Suele conllevar la aparición de complicaciones, y el tratamiento quirúrgico es la norma.
- Las fracturas que afectan al astrágalo y al calcáneo son habitualmente articulares y, como tales, debe buscarse la mejor reducción posible para disminuir el riesgo de complicaciones.
- Otras lesiones importantes a la altura del pie son la fractura-luxación de Lisfranc y la fractura de Jones de la base del quinto metatarsiano.

Lecturas recomendadas

Crist BD, Khazzam M, Murtha YM, Della Rocca GJ. Pilon fractures: advances in surgical management. J Am Acad Orthop Surg 2011;19(10):612-22.
Dean BJ, Kothari A, Uppal H, Kankate R. The jones fracture classification, management, outcome, and complications: a systematic review. Foot Ankle Spec 2012;5(4):256-9.
Donken CC, Al-Khateeb H, Verhofstad MH, van Laarhoven CJ. Surgical versus conservative interventions for treating ankle fractures in adults. Cochrane Database Syst Rev 2012;15(8). CD008470.
Epstein N, Chandran S, Chou L. Current concepts review: intra-articular fractures of the calcaneus. Foot Ankle Int 2012;33(1):79-86.
Gerstner Garces JB. Chronic ankle instability. Foot Ankle Clin 2012;17(3):389-98.
Guerado E, Bertrand ML, Cano JR. Management of calcaneal fractures: what have we learnt over the years? Injury 2012;43(10):1640-50.
Kerkhoffs GM, Van den Bekerom M, Elders LA, Van Beek PA, Hullegie WA, Bloemers GM, et al. Diagnosis, treatment and prevention of ankle sprains: an evidence-based clinical guideline. Br J Sports Med 2012;46(12):854-60.
Mauffrey C, Vasario G, Battiston B, Lewis C, Beazley J, Seligson D. Tibial pilon fractures: a review of incidence, diagnosis, treatment, and complications. Acta Orthop Belg 2011;77(4):432-40.
Stufkens SA, Van den Bekerom MP, Doornberg JN, Van Dijk CN, Kloen P. Evidence-based treatment of maisonneuve fractures. J Foot Ankle Surg 2011;50(1):62-7.
Vander Griend R, Michelson JD, Bone LB. Fractures of the ankle and the distal part of the tibia. Instr Course Lect 1997;46:311-21.
Watson TS, Shurnas PS, Denker J. Treatment of Lisfranc joint injury: current concepts. J Am Acad Orthop Surg 2010;18(12):718-28.

© Elsevier. Fotocopiar sin autorización es un delito.



FIGURA e33.1
Radiografía en la que se aprecia fractura a la altura del tercio proximal del peroné *(flecha continua)*, correspondiente a una fractura de Maisonneuve, en la que existían rotura del ligamento deltoideo, que se aprecia indirectamente por el aumento de espacio entre el maléolo tibial y el astrágalo *(flecha discontinua)*, disrupción de la sindesmosis y rotura de la membrana interósea.



FIGURA e33.2
Ortesis estabilizadora de tobillo, empleada en el tratamiento conservador de los esguinces de tobillo.

www.medilibros.com



A



B

FIGURA e33.3
Maniobras de reducción de una fractura maleolar de tobillo. **A.** Inspección de tobillo con una fractura-luxación, en el que se aprecia la pérdida de alineación de la tibia con el pie. **B.** El tipo de fractura y su mecanismo de producción guiarán la reducción, que se realiza en sentido opuesto a como se produjo la lesión y está encaminada a corregir la longitud y la rotación.

© Elsevier. Fotocopiar sin autorización es un delito.

AUTOEVALUACIÓN

1. ¿Cuál de los siguientes fascículos ligamentosos resulta lesionado con mayor frecuencia en los esguinces de tobillo?
- **a.** Peroneo astragalino anterior.
- **b.** Peroneo calcáneo.
- **c.** Peroneo astragalino posterior.
- **d.** Deltoideo superficial.
- **e.** Deltoideo profundo.

Respuesta correcta: a.

Respuesta razonada: Los esguinces de tobillo más frecuentes son los que afectan a la cara externa, por una supinación forzada del pie, con cierto componente de rotación interna. Esto hace que el ligamento más lesionado sea el peroneo astragalino anterior.

2. En la clasificación de Lauge-Hansen de fracturas del tobillo, el mecanismo más típico corresponde a:
- **a.** Pronación-rotación interna.
- **b.** Pronación-rotación externa.
- **c.** Supinación-rotación externa.
- **d.** Supinación-rotación interna.
- **e.** Todos los anteriores producen fracturas en igual porcentaje.

Respuesta correcta: c.

365.e2

Respuesta razonada: El mecanismo de lesión que con más frecuencia produce fracturas a la altura del tobillo es la supinación con rotación externa, que da lugar generalmente a una fractura transindesmal según la clasificación de Danis-Weber.

3. Siguiendo la clasificación de Danis-Weber, ¿cuáles de las siguientes fracturas pueden ser inestables?
- **a.** Transindesmales.
- **b.** Suprasindesmales.
- **c.** Infrasindesmales.
- **d.** Transindesmales y suprasindesmales.
- **e.** Transindesmales e infrasindesmales.

Respuesta correcta: d.

Respuesta razonada: Las fracturas de tobillo que consideramos inestables son aquellas que afectan a la sindesmosis tibioperonea. La fractura infrasindesmal no la afecta, la transindesmal puede afectarla, en torno al 50% de las veces, y la suprasindesmal siempre la afecta.

4. Las fracturas de astrágalo se localizan con mayor frecuencia en:
- **a.** Cabeza del astrágalo.
- **b.** Cuerpo del astrágalo.
- **c.** Cuello del astrágalo.
- **d.** Apofisarias.
- **e.** Subcondrales.

Respuesta correcta: c.

Respuesta razonada: El cuello del astrágalo es la zona con menor resistencia, al ser la parte más estrecha del hueso.

5. El mayor peligro de las fracturas desplazadas de astrágalo lo supone el riesgo de:
- **a.** Artrosis.
- **b.** Infección.
- **c.** Seudoartrosis.
- **d.** Necrosis avascular.
- **e.** Anquilosis.

Respuesta correcta: d.

Respuesta razonada: La vascularización del astrágalo es muy precaria por la gran cantidad de carillas articulares que posee, por donde no penetra la vascularización, por lo que la complicación más frecuente es la necrosis avascular del astrágalo.

6. En la evaluación clínico-radiológica de una fractura de calcáneo, en la exposición oral del tema, su profesor insistió de manera expresa en:
- **a.** La necesidad de averiguar el mecanismo.
- **b.** La exploración neurológica.
- **c.** La exploración vascular.
- **d.** La determinación exacta de ángulos.
- **e.** Descartar la presencia de lesiones asociadas.

Respuesta correcta: e.

Respuesta razonada: Dado el mecanismo lesional típico de las fracturas de calcáneo, las caídas desde cierta altura, es obligatorio descartar la presencia de lesiones a otros niveles asociadas al mismo mecanismo lesional, como son las fracturas de meseta tibial y las vertebrales.

7. ¿Cuál de los siguientes tratamientos es más útil en la atención inicial de los esguinces de tobillo?
- **a.** Vendaje enyesado.
- **b.** Antiinflamatorios no esteroideos.
- **c.** Infiltraciones de corticoides.
- **d.** Media elástica.
- **e.** Hielo local.

Respuesta correcta: e.

Respuesta razonada: El frío local es la medida antiinflamatoria más útil ante un esguince de tobillo, por lo que en la atención inicial la aplicación precoz disminuirá la inflamación y el dolor.

8. La fractura de Maisonneuve:
- **a.** Se trata con vendaje enyesado.
- **b.** Se clasifica como tipo C de Danis-Weber.
- **c.** Afecta al maléolo peroneo.
- **d.** Afecta al maléolo tibial.
- **e.** Es estable.

Respuesta correcta: b.

Respuesta razonada: La fractura de Maisonneuve define la lesión del ligamento deltoideo, la lesión de la sindesmosis tibioperonea, la rotura de la membrana interósea y la fractura de peroné a nivel proximal. Ante un paciente con dolor e impotencia funcional de tobillo y dolor en el ligamento deltoideo es indispensable realizar una exploración del

peroné proximal en busca de signos de fractura y, si es necesario, solicitar radiografías de todo el peroné para descartar la presencia de fractura. Al lesionarse las estructuras ligamentosas que confieren estabilidad al tobillo es considerada una fractura de tipo C de Danis-Weber.

9. Las fracturas intraarticulares de calcáneo suelen generarse por un mecanismo de compresión del astrágalo que produce un trazo primario que independiza dos fragmentos mayores. Señale cuáles son.
- **a.** Anterolateral y posteromedial.
- **b.** Anteromedial y posterolateral.
- **c.** Anterior y posterior.
- **d.** Lateral y medial.
- **e.** Anteroposterior y mediolateral.

Respuesta correcta: b.

Respuesta razonada: El mecanismo de compresión produce una línea de fractura por cizallamiento, paralela al borde posterolateral del astrágalo, llamada «línea primaria de fractura», que separa el hueso en dos partes: un fragmento posterolateral (tuberositario) y otro anteromedial (sustentacular).

© Elsevier. Fotocopiar sin autorización es un delito.

CAPÍTULO 34

Deformidades del pie

Luis Fernando Llanos Alcázar

ÍNDICE DEL CAPÍTULO

1. **Introducción** 366
2. **Pie zambo** 367
   - 2.1. Epidemiología 367
   - 2.2. Etiopatogenia 367
   - 2.3. Anatomía patológica 367
   - 2.4. Clasificación 368
   - 2.5. Clínica 368
   - 2.6. Tratamiento 368
3. **Metatarso varo** 369
4. **Pie hendido** 370
5. **Malformaciones de los dedos** 370
   - 5.1. *Hallux varus* congénito 370
   - 5.2. Polidactilia 370
   - 5.3. Macrodactilia 370
   - 5.4. Sindactilia 370
6. **Pie plano** 370
   - 6.1. Introducción 370
   - 6.2. Anatomía patológica 371
   - 6.3. Etiología 371
   - 6.4. Formas clínicas y tratamiento 372
7. **Pie cavo** 375
   - 7.1. Concepto 375
   - 7.2. Etiopatogenia 376
   - 7.3. Anatomía patológica 376
   - 7.4. Tipos de deformidad. Patomecánica 377
   - 7.5. Exploración 377
   - 7.6. Tratamiento 378
8. **Pie talo-valgo** 379
9. **Conclusiones** 379

www.medilibros.com

OBJETIVOS DEL CAPÍTULO

- Introducir la terminología utilizada para describir las diferentes deformidades del pie.
- Reconocer el pie zambo (PZ) como una de las patologías congénitas más frecuentes, y entender su fisiopatología, los métodos diagnósticos y las opciones de tratamiento.
- Identificar otras deformidades congénitas de los pies, aprendiendo a diagnosticarlas y a realizar una aproximación terapéutica de las mismas.
- Conocer el concepto de pie plano, sus diferentes variantes y las opciones de tratamiento según cada caso.
- Saber reconocer un pie cavo, la importancia de conocer la etiología del mismo y las posibilidades terapéuticas según el tipo.

1. INTRODUCCIÓN

Genéricamente, las deformidades del pie pueden deberse a:

- Defectos congénitos.
- Desequilibrio muscular.
- Laxitud ligamentosa.
- Inestabilidad articular.

El pie normal es **plantígrado;** es decir, la planta del pie en bipedestación forma un ángulo recto con la pierna. Si el pie se encuentra fijo en flexión plantar, diremos que está en **equino** (como sucede en el caballo) y si, por el contrario, está en flexión dorsal, se encontrará en **talo** y hablaremos de pie calcáneo. Normalmente, el talón presenta una leve angulación externa respecto de la pierna o **valgo fisiológico** (3-5°); el aumento o la disminución de este parámetro originará un pie valgo o varo. El borde medial del pie presenta una angulación entre el tarso y el metatarso que define la **bóveda plantar:** su aumento definirá el **pie cavo,** y su disminución o desaparición, el **pie plano.** Finalmente,

© 2015. Elsevier España, S.L.U. Reservados todos los derechos

la desviación externa del antepié respecto del retropié es el **pie abducto** y, si es interna, el **pie aducto.** A lo largo de este capítulo revisaremos deformidades mixtas de las primarias que hemos definido, especialmente en el campo de las malformaciones congénitas (fig. e34.1). Otras deformidades localizadas en el antepié, que afectan a los dedos, las estudiaremos en el capítulo 35, dedicado a las metatarsalgias.

2. PIE ZAMBO

El pie **equino-varo congénito,** también denominado *«talipes equinovaro»* o «pie zambo» (PZ, del latín *straumbus,* «estrábico»), es una deformidad compleja de la extremidad inferior que afecta a los tres planos del pie, caracterizada por equinismo y varo del retropié, aducto del antepié y cavo (fig. e34.2). Junto con la displasia de cadera y la escoliosis, representa una de las deformidades ortopédicas más frecuentes en la patología ortopédica infantil.

2.1. Epidemiología

Su incidencia es variable según las razas y/o los criterios de inclusión, pues suele tratarse de estadísticas hospitalarias. En la raza blanca es de 1-1,2 casos por cada 1.000 recién nacidos, en tanto que en África y en Polinesia se estima en 6,8 casos por cada 1.000 recién nacidos. Predomina en el varón (3:1) y en el 50% de los casos es bilateral.

2.2. Etiopatogenia

La etiología es desconocida, por lo que su existencia se atribuye a una serie de factores que, parcialmente o en conjunción, explican en parte la causalidad de esta deformidad. Los factores más frecuentemente invocados son:

- **Factores medioambientales o mecánicos.** Se refieren, fundamentalmente, al aumento de la presión intrauterina. No obstante, considerando que el PZ aparece durante un período muy precoz del desarrollo, cuando el feto es muy pequeño, es difícil que tenga problemas de espacio.
- **Factores hereditarios o genéticos.** Podría ser una herencia dominante, ligada al sexo, recesiva o poligénica. El parentesco de primer grado con un familiar afecto de PZ aumenta hasta 30 veces respecto a la población general el riesgo de presentarlo. El hermano de un niño con PZ tiene un 2-4% de probabilidad de padecer la deformidad, en tanto que dicho riesgo disminuye en caso de parentesco familiar de segundo o tercer grado. Hasta ahora, el estudio de diferentes genes no ha podido demostrar ninguna mutación en pacientes con PZ, hecho este que facilitaría un tratamiento específico preventivo.
- **Otras teorías.** La frecuente asociación del PZ con trastornos neuromusculares congénitos, tales como el mielomeningocele, la artrogriposis múltiple o la parálisis cerebral, o bien con miopatías congénitas, ha sugerido la existencia de un factor neurógeno que facilite su aparición. También se ha vinculado a una detención del desarrollo al final de la denominada «fase peronea» en la morfogénesis del pie (7 semanas) o al inicio de la fase tibial (9 semanas), debido a algún agente patógeno (tal vez medioambiental).

2.3. Anatomía patológica

Las diferentes alteraciones de las estructuras osteoarticulares y musculotendinosas que conducen al PZ han sido descritas detalladamente por Ponseti.

ALTERACIONES OSTEOARTICULARES

Todas las estructuras óseas y articulares están desplazadas y con alteración de la forma y del tamaño en el PZ. El astrágalo está en flexión plantar, aplanado y acuñado. El escafoides está desplazado medialmente y con su tuberosidad próxima al maléolo medial, por lo que se articula con la cara medial del astrágalo. El calcáneo está aducido, invertido y en flexión plantar, posición que produce el equinismo y el varo del retropié. El cuboides está desplazado medialmente e invertido frente al calcáneo, quedando solamente la parte medial de la tuberosidad anterior de este articulada con el cuboides. Los cuneiformes y metatarsianos siguen al resto de los huesos del tarso, desplazándose en aducción. Por último, el antepié se encuentra en pronación con respecto al resto del pie, debido al aumento de la flexión plantar del primer metatarsiano por el componente cavo ya citado del PZ. La articulación subastragalina también estará afectada en mayor o menor grado y podrá faltar la carilla anterior.

www.medilibros.com

ALTERACIONES MUSCULOTENDINOSAS

Las alteraciones descritas en la posición de los huesos del pie se encuentran fijadas por el acortamiento y la retracción de las partes blandas (músculos, tendones, ligamentos, fascias y piel).

Los tendones de los músculos tibial anterior, extensor largo de los dedos y del dedo gordo del pie, se encuentran desplazados medialmente. El tendón del músculo tibial posterior (TP) y el ligamento calcaneonavicular está acortado y engrosado, así como el ligamento peroneo-calcáneo. El sistema aquíleo-calcáneo-plantar de Antonio Viladot (tendón de Aquiles, sistema trabecular posteroinferior del calcáneo, fascia y musculatura corta plantar) está acortado y es más pequeño: esta alteración es el motivo fundamental de la desviación en varo del calcáneo (por insertarse el tendón de Aquiles en la porción medial del calcáneo) y del metatarso varo (MTV), ya que la musculatura corta actúa en la parte interna del pie a modo de cuerda de arco que mantiene y fija la deformidad. El resto de las estructuras capsuloligamentosas se retraerán igualmente siguiendo las malposiciones óseas citadas.

Algunos estudios histopatológicos han encontrado alteraciones en la microestructura de las fibras musculares, con aumento de las fibras de tipo I. A nivel molecular, los tejidos en el PZ tienen las mismas características observadas en otras afecciones, tales como la fibromatosis plantar, es decir, la existencia del mediador beta-catenín, regulador que se activa en procesos fibroproliferativos. Estas observaciones podrían apoyar la etiología causal del PZ relacionada con la detención temporal en el desarrollo

© Elsevier. Fotocopiar sin autorización es un delito.

de los tejidos blandos del compartimento posterior de la pierna y del pie.

2.4. Clasificación

Existen diversas clasificaciones que evalúan o definen el PZ para su tratamiento y seguimiento, tales como la de Staheli o el Grupo Internacional sobre el PZ.

Staheli, en función de la clínica, establece cinco grupos: 1) **PZ no tratado:** pies que nunca han sido corregidos; 2) **PZ recidivado:** si algún componente de la deformidad recidiva tras una corrección completa; 3) **PZ complejos:** en los que el tratamiento convencional no obtiene mejoría de la deformidad y es preciso cambiar el protocolo; 4) **PZ resistente:** si se trata de pies muy rígidos, que no responden a la manipulación y a la corrección con yeso, y 5) **PZ sindrómico:** asociado a otras deformidades, tales como la artrogriposis o el mielomeningocele.

2.5. Clínica

Tras una anamnesis que incluya la historia familiar, se realizará la exploración física, que comprenderá la cabeza, el cuello y la columna vertebral. Se seguirá de una valoración neurológica y de la movilidad del tronco y de las extremidades. Se descartarán procesos que cursen con rigidez generalizada (manos, rodillas, caderas), como es el caso de la artrogriposis u otras malformaciones asociadas.

La exploración del pie comprenderá el estudio de su morfología, la comprobación de la existencia o ausencia de pliegues en el tobillo y la piel —cuya presencia implicará una mayor gravedad del proceso— y la valoración del grado de irreductibilidad del pie —que nos orientará sobre el pronóstico—: se explorarán sucesivamente los componentes de aducción, cavo y varo-supinación y, por último, el equinismo. También se anotará la movilidad astragaloescafoidea y de la articulación subastragalina palpando la parte externa de la cabeza del astrágalo y la tuberosidad anterior del calcáneo.

La exploración radiológica en el neonato y el lactante no es importante, dado que en el primer año de vida solamente están osificados el astrágalo, el calcáneo y los metatarsianos (el cuboides aparece hacia los 6 meses de vida), y los núcleos de osificación son ovoideos. El escafoides, que es el hueso que presenta mayor desplazamiento en el PZ, no aparece hasta los 3-4 años de edad. Sin embargo, el examen radiológico es el único parámetro final objetivo, junto con la reducción de la deformidad.

Se practicarán las siguientes proyecciones: 1) dorsoplantar en carga, para valorar el ángulo de divergencia, que en el PZ presenta un valor inferior a lo normal (15-25°), pues los ejes astragalocalcáneos tienden a ser paralelos. Normalmente, el eje mayor del calcáneo cruza el cuboides; cuando, por el desplazamiento de este, dicho eje pasa por dentro, puede afirmarse que se trata de un PZ de mal pronóstico. Asimismo, la inclinación de los metatarsianos a la altura de la interlínea de Lisfranc indica la importancia del componente de MTV, y 2) proyección lateral en flexión plantar y dorsal. En caso de PZ, se repetirá el paralelismo entre el astrágalo y el calcáneo (fig. 34.1).

2.6. Tratamiento

El objetivo del tratamiento es que el paciente tenga un pie plantígrado y sin dolor. Para ello, deberán corregirse todos los componentes de la deformidad. Dada la imposibilidad hoy día de realizar un tratamiento etiológico, quedará en el mejor de los casos un pie más pequeño, con atrofia de la musculatura de la pantorrilla.

TRATAMIENTO CONSERVADOR

Existe consenso sobre que el tratamiento inicial debe ser conservador, inmediatamente después del nacimiento. Hipócrates, en la tercera centuria a. C., describió técnicas

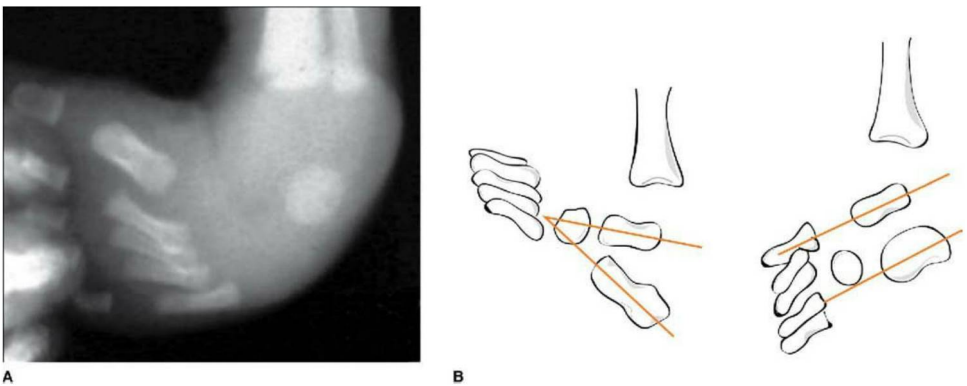

FIGURA 34.1
A. Radiografía de un pie zambo con paralelismo entre el astrágalo y el calcáneo. **B.** Esquema de los ejes astragalocalcáneos en el pie zambo. Se observa el paralelismo de estos, a diferencia de la divergencia normal (15-25°).

de manipulación y vendajes del PZ, y Delpech, a finales del siglo XVIII, la sección del aquiles percutánea. A lo largo del siglo XX se han postulado diversas técnicas correctoras. De entre todas, de la que hoy día existe un mayor acuerdo sobre su uso entre los cirujanos ortopédicos es la de Ponseti.

Dicho tratamiento se basa en aprovechar la respuesta biológica de las partes blandas y del tejido cartilaginoso y óseo del pie del lactante a los cambios graduales de posición tras las manipulaciones y los vendajes enyesados seriados.

Por medio de manipulaciones se corregirán, primeramente, la aducción del antepié y el cavo, después la supinación del retropié y, finalmente, el equino. El cavo se corregirá elevando el primer metatarsiano al mismo plano que los demás metatarsianos. Seguidamente se llevará el pie en abducción, para lo que deberá identificarse la cabeza del astrágalo.

Cada corrección se mantendrá mediante un vendaje elástico o yesos seriados. El yeso se confeccionará, primeramente, por debajo de la rodilla, en supinación y leve aducción ejerciendo ligeras presiones sobre la cara externa de la cabeza del astrágalo y manteniendo el equino. Una vez que se ha moldeado y secado, se amplía el yeso hasta la ingle, con la rodilla en flexión de 90°. En manipulaciones sucesivas se completará la corrección de todas las deformidades. En caso de no obtenerse la corrección ortopédica del equino, se procederá a realizar una tenotomía percutánea del tendón de Aquiles. Tras la última corrección obtenida y, en su caso, la tenotomía del tendón de Aquiles, se mantendrá un yeso durante unas 3 semanas, con el pie en posición de unos 60° de abducción y 15-20° de dorsiflexión.

Después del tratamiento con yesos, se utilizará una férula de abducción de tipo Ponseti (casos bilaterales) o Saint-Germain (unilaterales), con el pie en unos 60° de rotación externa en el PZ y de 30° en el pie sano. La distancia que separe ambos pies debe ser igual a la de los hombros del niño, sin exceder nunca los 25 cm (fig. e34.3). Inicialmente el paciente usará la ortesis 23 h diarias durante 3 meses, para ir disminuyendo su empleo progresivamente hasta las 12 h diarias (nocturnas). Esta pauta se mantendrá hasta los 4 años de edad.

Existe un grupo de PZ denominado **«complejo»**, con deformidades más graves y rígidas desde el inicio, que afecta al 3% de la población. Son pies con aspecto más corto y achatado: el primer dedo es corto y en hiperextensión, los músculos de la pantorrilla son más pequeños y el tendón de Aquiles es más largo, ancho y tenso. El retropié está en equino y varo grave; el antepié, aducido, y todos los metatarsianos se encuentran en flexión plantar, lo que produce una apariencia de pie más corto. Existe un pliegue profundo transversal en la planta del pie y otro sobre el talón (fig. e34.4).

En este tipo de PZ habrá que variar la técnica de reducción habitual, ya que es más difícil la identificación de la cabeza astragalina, que puede confundirse con la tuberosidad anterior del calcáneo. Los yesos correctores pueden producir edema y lesiones cutáneas: para evitarlo deberá colocarse la rodilla en flexión de 120° y se realizará la tenotomía del tendón de Aquiles, de tal forma que permita 10° de flexión dorsal. No se abducirá más de 30° y, a partir de la corrección obtenida, las partes blandas se relajarán paulatinamente, los pliegues cutáneos y el edema desaparecerán y el pie se desarrollará con normalidad.

Pese a todo, un tratamiento bien seguido puede desembocar en **recidivas.** Hay que considerar que, durante los primeros años, el crecimiento óseo puede no ser seguido igualmente por el de los tejidos blandos, que es más lento, especialmente por el de los tejidos del compartimento posterior de la pierna. En cualquier caso, hay que informar a los padres de la importancia del correcto uso de la férula de abducción, pues el incumplimiento de dicho protocolo constituye una de las causas más frecuentes de recidiva, con independencia de la tendencia natural de esta deformidad.

El tratamiento consistirá en rehacer las maniobras correctoras, con intervalos más cortos entre los yesos y con repetición, en su caso, de la tenotomía del tendón de Aquiles o un alargamiento del mismo en niños mayores de 5-6 años. Se seguirá de la aplicación de la férula de abducción hasta los 4-5 años de edad. En casos graves o con poca colaboración familiar, a partir de los 3 años (coincidentes con la osificación de la tercera cuña) se puede realizar la transferencia subcutánea del tendón del tibial anterior, que ayuda al balance muscular del pie y a acortar los plazos del uso de la férula. Se colocará un yeso que incluya la rodilla durante 5-6 semanas, tiempo en el que se procurará que el niño no camine para evitar la luxación del recorrido tendinoso.

elsevier.es/ortopedia-infantil-libros.com

TRATAMIENTO QUIRÚRGICO

La correcta ejecución del tratamiento conservador descrito y su control hacen innecesario el abordaje quirúrgico en la mayoría de los casos. Además, el seguimiento de los tratamientos quirúrgicos ha evidenciado un elevado número de complicaciones, tales como el aumento de artrosis evolutiva, mayor rigidez de las articulaciones del tarso y fibrosis de los gemelos, hechos estos que predisponen a pies dolorosos, con limitación de las actividades de la vida diaria.

La liberación extensa de partes blandas se realizará, en todo caso, en niños tratados durante 2-3 años sin éxito, hasta los 6 años de edad. En niños mayores, tendrán cabida las artrotomías amplias liberadoras u osteotomías de tipo Evans sobre la articulación calcaneocuboidea, unida a liberación de partes blandas, para alargar la columna externa del pie. A partir de los 12 años, con pies estructurados, con deformidad rígida grave en varo del talón y supinación del antepié, deberá realizarse una triple artrodesis (astragaloescafoidea, calcaneocuboidea y subastragalina) correctora y modeladora del pie.

3. METATARSO VARO

Deformidad consistente en aducción del antepié en relación con el medio y el retropié. Es muy frecuente, generalmente bilateral, con o sin componente de supinación. A veces se trata de una deformidad residual de un PZ no corregido totalmente, en cuyo caso suele ser rígido.

© Elsevier. Fotocopiar sin autorización es un delito.

Bleck distingue tres grupos de MTV de progresiva gravedad, trazando la bisectriz del pie desde la mitad plantar del talón: normalmente debe cortar el antepié entre los dedos segundo tercero. En los casos leves, pasará por el tercer dedo, en los moderados, entre el tercer y el cuarto dedos, y en los graves, entre el cuarto y el quinto dedos. En los casos graves, no puede abducirse el antepié.

El borde externo del pie es convexo, con un claro resalte de la base del quinto metatarsiano, y en las deformidades graves puede apreciarse un surco o resalte cutáneo vertical en la zona media del borde interno del pie (fig. e34.5). El MTV debe distinguirse del varo dinámico del primer metatarsiano, compensador en ocasiones del pie plano y de la marcha en rotación externa secundaria a un trastorno rotatorio de las extremidades de los niños.

La deformidad generalmente es flexible, por lo que el tratamiento será ortopédico hasta los 6-12 meses de edad, con correcciones y yesos progresivos. El tratamiento quirúrgico estará indicado cuando fracase el ortopédico, en casos de pies dolorosos, rígidos o con forma inapropiada para soportar el calzado. Hasta los 4 años se realizarán capsulotomías tarsometatarsianas e intermetatarsianas, para liberar y movilizar el borde medial. La cirugía en niños mayores de 4 años, con pies rígidos y dolorosos, consistirá en osteotomías múltiples de los metatarsianos y/o de los cuneiformes o cuboides.

4. PIE HENDIDO

Es una forma de ectrodactilia caracterizada por la ausencia de dos o tres radios digitales centrales (fig. e34.6). También denominado en «tenaza o pinza de langosta», se trata de una malformación muy rara. Suele ser bilateral y se hereda por un rasgo autosómico o dominante, con penetración incompleta. A veces aparece con la «mano de langosta», paladar y labios hendidos, polidactilia y sindactilia. La corrección quirúrgica, para facilitar el uso de calzado, se realizará cuando el niño tenga 1-2 años de edad.

5. MALFORMACIONES DE LOS DEDOS

5.1. *Hallux varus* congénito

Es una deformidad en la que el dedo gordo está angulado medialmente en la articulación metatarsofalángica (MTF). Debe diferenciarse del *metatarsus primus varus,* componente del *hallux valgus,* en el que la MTF no está deformada.

Generalmente unilateral, corto y grueso, puede presentarse unido a otras deformidades como falanges y/o metatarsianos accesorios, deformidad en varo de uno o varios metatarsianos o falanges laterales y una fuerte banda fibrosa extendida desde el borde medial del dedo gordo del pie hasta la base del primer metatarsiano. La deformidad en varo varía desde unos pocos grados hasta más de 90° (fig. e34.7).

Se origina por la existencia de dos dedos gordos en el útero, de los que el medial o accesorio no se desarrolla. El dedo fallido, provisto de la banda fibrosa, actúa como un tensor que progresivamente desvía el dedo desarrollado hacia el varo.

El tratamiento dependerá del grado de deformidad y rigidez de su contractura. Los procedimientos quirúrgicos más eficaces son el de Farmer, mediante corrección cutánea, y el de Kellikian, por medio de una sindactilización. En casos de artritis traumática, con proceso artrósico secundario, estará indicada la artrodesis de la MTF.

5.2. Polidactilia

Los dedos supernumerarios son frecuentes en el pie y pueden aparecer aisladamente o formando parte de un síndrome malformativo genético. Su incidencia es de 2 casos por cada 1.000 nacidos vivos y en el 30% de los casos existen antecedentes familiares. Se clasifican, según su localización, en: 1) **preaxial,** en el dedo gordo; 2) **central,** en los dedos medios, y 3) **postaxial,** en el quinto dedo. Generalmente son postaxiales (fig. e34.8). El tratamiento consistirá en la exéresis del dedo accesorio. Los peores resultados se unen a deformidades preaxiales con deformidad residual en *hallux varus.*

5.3. Macrodactilia

El gigantismo de uno o más dedos del pie es una deformidad rara. Suelen asociarse a neurofibromatosis y hemangiomatosis. El tratamiento se dirigirá a obtener un pie apto para el calzado, por lo que se realizarán técnicas de adelgazamiento unidas a ostectomía o epifisiodesis. Son frecuentes las recidivas, por lo que es necesario repetir los procedimientos en la edad adulta. En caso de fracasar repetidamente, estará indicada la amputación del radio.

5.4. Sindactilia

Es una deformidad relativamente frecuente de los dedos del pie, que rara vez interfiere en su función. Se distingue entre la **zigosindactilia** y la **polisindactilia.** La primera, completa o incompleta, suele localizarse entre el segundo y el tercer dedos. En la segunda, suele añadirse la duplicación del quinto dedo y puede existir una sindactilia entre los dedos duplicados, o bien entre el cuarto dedo y los dedos duplicados. La zigosindactilia rara vez origina problemas y no requiere tratamiento. En el caso de la polisindactilia, con problemas para el calzado, el tratamiento consiste generalmente en la exéresis del dedo lateral hacia el año de edad.

6. PIE PLANO

6.1. Introducción

Si bien el pie plano genéricamente es un concepto morfoclínico, que se refiere a la **disminución** o desaparición del arco medial de la bóveda plantar, existen una serie de síndromes posturales o secundarios a patologías congénitas, degenerativas, infecciosas, postraumáticas o neurológicas que tienen en común la desestructuración de la bóveda acompañada de un **aumento del valgo** de talón. Junto con el pie cavo, constituye la expresión clínica más frecuente de las alteraciones de la bóveda plantar.

Diferenciaremos el pie plano flexible del niño y adolescente del pie plano rígido del adulto, que acompaña a las patologías citadas.

La **bóveda plantar** corresponde a un concepto biomecánico de la morfología y de la función del pie, que, unido a la existencia del valgo de talón y a la ausencia de oposición del *hallux*, constituye un referente de la evolución filogenético en la escala animal desde los primeros bípedos al homínido. Para ello se estructura en una serie de unidades funcionales articulares, configuradas por sus correspondientes elementos óseos y transmisoras de las cargas provenientes de la cadena cinética del miembro inferior.

Morfológicamente se manifiesta por tener una forma de semicúpula (de ahí el término acuñado «bóveda») con unos «arcos plantares». Básicamente se define por el arco longitudinal medial, con ápice en la articulación astragaloescafoidea, que levanta la estructura del pie unos 18 mm del plano de apoyo. El arco externo tiene menos importancia en la configuración de la bóveda, ya que presenta una elevación máxima de unos 3 mm. En cuanto al teórico arco anterior o transversal, su existencia se evidencia con el pie en descarga, como manifestación externa del arco articular de las articulaciones MTF, también llamada «eminencia digitoplantar» (fig. 34.2A).

Estas estructuras se sustentan por medio de unos «tensores ligamentosos», entre los que destacan los ligamentos interóseos de la articulación subastragalina, el calcaneoescafoideo plantar, el ligamento de Chopart, el de Lisfranc, el calcaneocuboideo y la aponeurosis plantar.

El valgo de talón **fisiológico**, responsable de la correcta transmisión de cargas, se basa en la disposición: 1) de la potente pinza maleolar tibio-peroneo-astragalina; 2) del sistema aquíleo-calcáneo-plantar de Viladot, y 3) del compás o ángulo astrágalo-calcáneo (20-25° en las proyecciones dorsoplantar y de perfil).

La existencia de unos sistemas de haces trayectoriales trabeculares de la esponjosa de los huesos de la bóveda facilita la adecuada transmisión de cargas hacia el retropié y el antepié, en situaciones tanto estáticas como dinámicas, lo que asegura la estabilidad y el equilibrio de los componentes de la bóveda (fig. 34.2B). La musculatura plantar, especialmente los músculos peroneos y TP junto con los intrínsecos, asegura la cohesión articular y la mecánica del pie durante la marcha, el salto o la carrera, así como la adaptación a los diferentes tipos de terreno, merced a la existencia de movimientos combinados a través de ejes triplanares, como son los de inversión y eversión (en descarga) o pronosupinación en carga. (Los movimientos de pronación y supinación se producen alrededor del eje anteroposterior del pie en la intersección de los planos sagital y transversal.)

McConaill definió la bóveda plantar como una estructura helicoidal resultante de la existencia de una forma aplanada que se retorciera por delante (en pronación) y por detrás (en supinación) (fig. 34.2C). El aumento de dicha doble torsión se manifestaría por la aparición de un pie cavo, y la disminución, por la de un pie plano.

6.2. Anatomía patológica

Es común para las diferentes formas de pie plano que describiremos, y se deduce de los conceptos anteriormente desarrollados. Se producirán los siguientes trastornos:

- **Valgo de talón.** Es la deformidad fundamental: se localiza en la articulación subastragalina.
- **Equinismo astragalocalcáneo.** Favorecido en el caso del calcáneo por la retracción del tendón de Aquiles. El astrágalo se halla verticalizado y su movimiento de deslizamiento fisiológico anterior (listesis), aumentado, dada la laxitud de los ligamentos interóseos astragalocalcáneos y astragaloescafoideo, y la del músculo TP.
- **Aducción del astrágalo.** Se desplaza hacia dentro (imagen de «tercer maléolo»). El antepié se coloca en abducción.
- **Supinación del antepié,** con elevación del primer metatarsiano. Esta deformidad forma parte de la rotación helicoidal ya señalada entre el tarso posterior —que se prona— y el antepié —que supina—. El centro de rotación variará según el tipo etiológico de pie plano.

6.3. Etiología

La desestructuración de los mecanismos pasivos y activos de la bóveda plantar, que originan su aplanamiento,

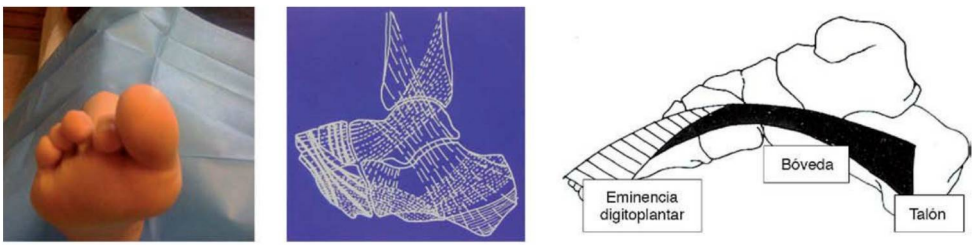

A B C

FIGURA 34.2
Fisiopatología del pie plano. **A.** Eminencia digitoplantar. **B.** Sistemas de haces trayectoriales trabeculares de los huesos de la bóveda. **C.** Definición esquemática de la bóveda plantar según McConaill (v. texto).

© Elsevier. Fotocopiar sin autorización es un delito.

Cuadro 34.1 ETIOLOGÍA DEL PIE PLANO

Por alteraciones óseas
- Malformaciones congénitas:
  - Astrágalo vertical congénito.
  - Por coaliciones tarsales.
  - Por escafoides accesorio.
- Por secuelas postraumáticas.
- Secundario a enfermedades óseas.
- Pie neuropático.

Por alteraciones capsuloligamentosas
- Laxo infantil.

Por alteraciones neuromusculares
- Por retracción del tendón de Aquiles.
- Por disfunción del músculo tibial posterior.
- Pie paralítico.

puede deberse a alteraciones óseas, capsuloligamentosas o neuromusculares.

En el cuadro 34.1 se resumen las causas más frecuentes.

6.4. Formas clínicas y tratamiento

Describiremos las más importantes por su gravedad o frecuencia.

PIE PLANO ASTRÁGALO VERTICAL CONGÉNITO

Malformación poco frecuente, grave, en la que se reconoce una etiología parecida a la del PZ, por detención del desarrollo embrionario. Se caracteriza por luxación rígida e irreductible de la articulación astragaloescafoidea. También se denomina «pie plano congénito en mecedora» por el aspecto típico de la planta del pie.

Afecta más a varones y puede ser uni- o bilateral, caso en el que uno de los pies puede presentar una forma incompleta de la malformación. Se presenta bien como malformación aislada, bien incluido en un cuadro malformativo, como pueda ser el mielomeningocele, la artrogriposis múltiple congénita, la neurofibromatosis o la luxación congénita de cadera.

Anatomía patológica

Existen alteraciones osteoarticulares y musculoligamentosas, resumidas en el cuadro 34.2.

Cuadro clínico

La deformidad es muy manifiesta desde el nacimiento: la planta es convexa, con aspecto de mecedora. La cabeza del astrágalo sobresale por las caras plantar e interna, y el escafoides, luxado, se palpa en el dorso del pie. El retropié está en equino-valgo, y el antepié, en abducción y dorsiflexión en la articulación mediotarsiana. El niño camina con torpeza, desequilibrado, y deforma el calzado. En el adolescente el pie es doloroso.

La radiografía refleja las alteraciones anatomopatológicas: 1) el astrágalo, incluido en la mortaja tibioperonea, está vertical, siguiendo el eje de la tibia. En niños mayores se aprecia la luxación dorsal del escafoides; 2) el calcáneo está en equino, y 3) el antepié está dorsiflexionado y desviado en sentido externo, y la articulación calcaneocuboidea, subluxada en sentido dorsolateral (fig. e34.10).

Tratamiento

Es difícil la corrección completa de las alteraciones. Debe iniciarse precozmente, y su objetivo será reponer el escafoides en una relación anatómica normal con el astrágalo. Cuanto más tardío sea su inicio, más compleja e incompleta será la corrección y mayores serán las secuelas.

En el neonato se realizarán correcciones por manipulación durante 4-6 semanas, para obtener el estiramiento de los músculos y ligamentos acortados; se seguirá del intento de reducción cerrada de la luxación astragaloescafoidea, que, en caso de obtenerse, se fijará con agujas de Kirchsner. La corrección obtenida se inmovilizará con un yeso isquiopédico, inicialmente en flexión plantar, para ir corrigiendo de forma seriada el equinismo. En caso de no ser posible la reducción, se realizará a cielo abierto a partir de los 3 meses de edad. Habrá que llevar a cabo el alargamiento del tendón de Aquiles y de los peroneos.

Entre los 3 y los 6 años de edad, si existe pie rígido, será preferible la exéresis del escafoides. En niños mayores, el intento de reducción conlleva el riesgo de producir una necrosis avascular del astrágalo, por lo que será preferible esperar hasta los 12 años para realizar una cirugía reconstructiva de artrodesis.

Cuadro 34.2 ANATOMÍA PATOLÓGICA DEL PIE ASTRÁGALO VERTICAL

Alteraciones osteoarticulares
- Luxación del escafoides.
- Verticalización del astrágalo dentro de la mortaja tibioperonea, con hipoplasia del cuello y deformidad de la cabeza del astrágalo.
- Desplazamiento posteroexterno del calcáneo respecto del astrágalo y equinismo.
- El *sustentaculum tali* no ofrece apoyo a la cabeza astragalina.
- Grado variable de subluxación dorsolateral de la articulación calcaneocuboidea.

Alteraciones musculoligamentosas
- Retracción muscular (tríceps, tibial posterior, extensor común de los dedos y peroneo lateral corto).
- El músculo tibial posterior y los peroneos se encuentran desplazados hacia delante y actúan como flexores dorsales.

Retracciones ligamentosas
- Son importantes y contribuyen a fijar la deformidad.

PIE PLANO LAXO INFANTIL

Se trata de la causa más frecuente de pie plano y es motivo habitual de consulta en atención primaria. Sin embargo, se trata de una alteración leve que **rara vez presenta indicación quirúrgica,** una vez que se hayan descartado etiologías neurológicas, congénitas o alteraciones rotacionales o axiales del miembro (p. ej., anteversión del cuello femoral).

El recién nacido y el niño que inicia la deambulación presentan siempre un pie plano, aumentado por la grasa plantar. La maduración neuromuscular no se alcanza hasta los 5-6 años de edad, época en la que también suelen normalizarse la laxitud ligamentosa y la anteversión del cuello femoral.

Entre los factores invocados para su aparición (aparte de los ya citados) mencionaremos la hiperlaxitud ligamentosa y la elongación del ligamento calcaneoescafoideo inferior y del interóseo astragalocalcáneo. ¡Siempre habrá que descartar la retracción del tendón de Aquiles! También habrá que valorar la obesidad o la presencia de alteraciones endocrinas.

Patomecánica

El pie plano laxo en descarga presenta una morfología normal del talón y de la bóveda plantar. Cuando recibe cargas, durante la bipedestación y la marcha, la porción anterior del calcáneo se desplaza hacia fuera, mientras que la cabeza del astrágalo lo hace en sentido medial y plantar. El ligamento calcaneoescafoideo plantar se alarga debido a la hiperlaxitud y no sostiene la cabeza del astrágalo. Por su parte, la laxitud de los ligamentos interóseos astragalocalcáneos permite la eversión del talón. Todo ello favorece el desplazamiento horizontal del escafoides (en abducción en relación con la cabeza del astrágalo), de modo que se desplaza junto con la apófisis anterior del calcáneo y arrastra al antepié. La línea de progresión de la marcha se medializa, pasando por dentro o a través del primer metatarsiano (en vez de hacerlo entre el segundo y el tercero). Instintivamente, el niño intenta reconvertir su línea de progresión rotando internamente el antepié, para que el avance se produzca por un eje que pase más lateralmente. En resumen, la introversión del pie del niño durante la marcha es un mecanismo compensatorio y no una deformidad primaria.

En caso de existir una retracción del tendón de Aquiles, el calcáneo llevado a la posición de flexión plantar contribuirá a aumentar el valgo de talón durante el apoyo bipodal en la marcha, impidiendo así el mecanismo de introversión compensador citado (fig. 34.3A).

Clínica

Inicialmente el pie plano laxo es asintomático y el hecho de que los padres acudan a consulta generalmente lo ocasiona el tipo de marcha, el desgaste del calzado o el aspecto de los pies de su hijo. El niño mayor sí puede presentar dolor o sensación de fatiga anormal en la bóveda plantar (arco medial) al final del día y más tras la práctica deportiva. Si existe dolor nocturno en la pierna, es debido a la contractura del tríceps.

Se explorará el pie en carga, descarga y deambulando con o sin calzado, para valorar el grado de reductibilidad. La maniobra de Rodríguez Fonseca, observando la persistencia o no del valgo y la aparición del arco interno, con el paciente de puntillas, tiene valor pronóstico para distinguir el pie plano laxo del rígido. Asimismo, la dorsiflexión del dedo gordo con el pie en carga originará la aparición de arco longitudinal interno en el pie plano laxo, hecho que no ocurrirá en el pie plano estructurado.

La exploración física se complementará con la neurológica y la muscular. También se realizará el estudio de la huella plantar en el podoscopio o mediante el fotopodograma, impregnando de revelador la planta del pie en carga sobre una placa velada y fijando la huella obtenida. La huella normal es aquella en la que el istmo de unión entre el mediopié y el talón mide la mitad de la línea de apoyo del antepié. Viladot, basándose en dicha huella, clasificó el pie plano en cuatro grados:

1. **Primer grado,** en el que se observa un aumento del borde externo del pie.
2. **Segundo grado,** en el que hay contacto entre el borde interno del pie con el suelo, pero se mantiene la bóveda. Se trata de un pie plano de transición. En este grupo se incluye el pie plano-valgo. Un pie contracturado puede dar esta imagen.
3. **Tercer grado,** en el que desaparece completamente la bóveda.
4. **Cuarto grado,** en el que la parte central del apoyo es más ancha que en el antepié. Corresponde al pie en «balancín» (fig. 34.3B).



A B C

FIGURA 34.3
Fotografía con retropié en valgo **(A),** huella con aumento del apoyo medial **(B)** y radiografía **(C)** características del pie plano laxo infantil.

© Elsevier. Fotocopiar sin autorización es un delito.

La exploración radiológica incluirá siempre radiografías en carga, en proyecciones dorsoplantar y lateral. En la primera se medirá el compás astrágalo-calcáneo (normal hasta los 25°), y en la segunda, el ángulo de Moreau-Costa-Bartani, normal entre los 120 y los 130° (fig. 34.3C).

Tratamiento

Por lo expuesto anteriormente, los pies planos no requerirán tratamiento hasta que el niño cumpla 3 años. Tampoco si presenta pies planos laxos leves (de primer grado), si son flexibles y poseen un control neuromuscular satisfactorio. Por lo mismo, deberá prescribirse el uso de los denominados «zapatos invertidos», consistentes en la colocación de cuñas laterales en la suela. Para ayudar a la maduración neuromuscular se postula clásicamente la realización de determinados ejercicios, tales como la marcha de puntillas o de talones, agarrar objetos con los dedos o la marcha descalzos sobre terrenos irregulares para favorecer los mecanismos propioceptivos, si bien no está demostrada su efectividad. Probablemente, lo más práctico lo constituyan los ejercicios de elongación del tendón de Aquiles, realizados de forma manual o presionando contra la pared. De esta forma casi el 90% de los casos evolucionan satisfactoriamente.

A partir de los 4-5 años, si persisten las alteraciones clínicas, radiológicas y de la marcha (pies planos de grado III o IV), estará indicado el uso de plantillas semirrígidas que balanceen las cargas soportadas por el pie, con el objetivo de evitar la fijación de la deformidad según la ley de Delpech, y poner en marcha los citados mecanismos propioceptivos que favorezcan la curación (v. fig. e34.9A).

El 1-2% de los pies planos infantiles refractarios a la pauta de tratamiento expuesta serán subsidiarios de tratamiento quirúrgico, con edades próximas a los 10 años. Se realizará corrección de la listesis astragalina y del valgo de talón; para ello, el cirujano colocará el retropié en supinación mientras el ayudante prona el antepié; la corrección se fijará implantando, a modo de bloqueo, una endortesis en el seno del tarso (v. fig. e34.9B). En la mayoría de los casos esta técnica deberá complementarse con el alargamiento percutáneo del tendón de Aquiles.

PIE PLANO POR DISFUNCIÓN DEL MÚSCULO TIBIAL POSTERIOR

Es la causa más habitual de aparición de pie plano en el adulto. Suele ocurrir en mujeres de mediana edad, con vida sedentaria y sobrecarga ponderal. Generalmente existen trastornos endocrinos propios de la menopausia.

Etiopatogenia

El músculo TP, tras pasar por el túnel osteofibroso retromaleolar interno (túnel tarsal), se inserta distalmente en el hueso escafoides y emite una serie de prolongaciones a diferentes huesos del tarso, con lo que contribuye al control de las articulaciones entre el mediopié y el antepié. Se entrecruza con los tendones del flexor común y el propio del dedo gordo del pie en el denominado «nudo de Henry», tan importante en la patología congénita del pie (fig. e34.11A).

(Braus, en su descripción anatomofuncional sobre la bóveda plantar, comparaba la acción del músculo TP y del peroneo lateral largo [PLL] con la de un estribo que, «embridando» el pie por la planta, lo equilibraba en un plano frontal. Electromiográficamente se ha demostrado que, en condiciones estáticas, la cohesión de las diferentes unidades funcionales articulares, reforzada por la tensión de los potentes ligamentos plantares y de la fascia plantar, es suficiente para el mantenimiento estable de la bóveda plantar: la actividad muscular requerida para el mantenimiento de la bóveda supone apenas el 10% de su actividad total posible. Sin embargo, en el pie plano aumenta dicha actividad hasta duplicarse o triplicarse, como sucede en el músculo TP y en el antagonista PLL.)

La función principal del músculo TP es la de aducir el antepié e invertir el retropié. Secundariamente es flexor plantar del tobillo. Por ello, su lesión provocará eversión con valgo del retropié y abducción del antepié. El aplanamiento de la bóveda plantar no se producirá súbitamente sino de forma progresiva, conforme las estructuras pasivas y la musculatura intrínseca plantar disminuyan su tensión.

Clasificación

Basándose en la exploración clínico-radiológica y en los hallazgos anatomopatológicos, Johnson y Strom clasificaron la disfunción del músculo TP en tres estadios o etapas.

1. **Estadio 1.** Caracterizado por la existencia de una **paratendinitis** en un tendón de longitud normal. La bóveda presenta un aspecto similar al del pie sano y la movilidad del complejo articular periastragalino es normal. Existe inflamación y dolor en el trayecto distal del tendón hasta su inserción en el escafoides. En la resonancia magnética (RM) puede detectarse el derrame de la vaina sinovial del tendón.
2. **Estadio 2.** El tendón está degenerado **(tendinosis)** y se hace progresivamente insuficiente, con lo que aparece el valgo de talón. Si exploramos el pie desde atrás, observaremos que, debido a la pronación del retropié y a la abducción del antepié, se ven más dedos en la parte externa del lado afecto (signo de «demasiados dedos»). Si pedimos al paciente que se ponga de puntillas, en los pies normales el talón pasa de la posición de valgo a la de varo por la acción del músculo TP; a medida que se va haciendo insuficiente, no se producirá dicha corrección y el talón permanecerá en valgo; la estancia de puntillas sobre el pie afecto se hace imposible. En la radiografía puede observarse una caída del astrágalo, y en la RM, signos de tendinosis (fig. e34.11B).
3. **Estadio 3.** Se produce la **rotura** del tendón. La lesión se hace irreductible en plano-valgo-abducto. Existe dolor en la zona externa del pie (seno del tarso) por afectación de la articulación subastragalina. Radiográficamente aparecen signos degenerativos.

Myerson añade un estadio 4, en el que aparecen signos degenerativos en la articulación del tobillo.

Tratamiento

En el estadio 1, con un tendón indemne, se tratará la tenosinovitis con las medidas habituales: descarga-reposo, hielo, antiinflamatorios no esteroideos y, si el dolor es intenso, inmovilización con botín enyesado durante 3 semanas. Se seguirá de medidas protectoras, moderando la actividad

física, y uso de plantillas de soporte interno de la bóveda plantar de base rígida. También se realizarán fisioterapia con masajes, ejercicios de estiramiento, baños de contraste, ondas de choque o electroterapia. ¡Deben evitarse las infiltraciones esteroideas del tendón, que pueden favorecer su rotura!

El tratamiento quirúrgico estará indicado cuando, pasados 3 meses fracasen estas medidas, antes de que la lesión evolucione hacia los estadios siguientes y la deformidad se estructure. Habrá que distinguir entre pies flexibles y estructurados, con o sin rotura del tendón. El objetivo será corregir los componentes de la deformación. Los casos con pies flexibles requerirán sutura del tendón y, si está muy degenerado, tenodesis de refuerzo (p. ej., del *flexor hallucis longus* o del *flexor digitorum longus*) (fig. e34.11C) y artrorrisis del seno del tarso u osteotomía varizante de calcáneo (fig. e34.11D). Si, además, existe una artrosis de la subastragalina, aun con pie flexible, estará indicada la artrodesis de la articulación. En las deformidades graves o en pies rígidos dolorosos acompañados de artrosis degenerativa, estarán indicadas las artrodesis tarsales (subastragalina o triple).

PIES PLANOS SECUNDARIOS A OTRAS LESIONES ÓSEAS

Las **coaliciones tarsales** pueden provocar el denominado **«pie plano peroneo espástico».** Se trata de un cuadro doloroso externo del tobillo, con deformidad en valgo rígida del retropié y espasmo muscular de los tendones peroneos. Se deben a un fallo en la segmentación del mesénquima primitivo, que da lugar a la formación de sinostosis, sincondrosis o sindesmosis, según el tejido conjuntivo responsable de la fusión articular (hueso, cartílago o tejido fibroso). Las más frecuentes son la calcaneoescafoidea y la calcaneoastragalina.

Rara vez se diagnostican en la infancia, generalmente por limitación de la movilidad. Las astragaloescafoideas pueden ser sintomáticas a partir de los 2 años de edad, las calcaneoescafoideas, entre los 8 y los 12 años, y las calcaneoastragalinas, en la adolescencia. Existe dolor en la subastragalina o mediotarsiana, en un paciente con valgo de talón variable (unilateral en su caso) (fig. e34.12A), con disminución del movimiento en la subastragalina, mediotarsiana o de Chopart. En fases avanzadas aparece el espasmo de los peroneos, que constituye el denominado **«pie plano peroneo espástico».** Una vez sospechada la malformación, podrá confirmarse radiológicamente con proyecciones a 45° o axiales. En caso contrario, se realizará un estudio con tomografía computarizada o bien con RM en períodos de inmadurez radiológica (figs. e34.12B, C).

En los casos asintomáticos o en fase de crecimiento no se precisará tratamiento, o bien se prescribirán plantillas correctoras del valgo. En fases de espasticidad, puede inmovilizarse temporalmente con un vendaje de yeso. El tratamiento quirúrgico se indicará en los casos sintomáticos crónicos, mediante la exéresis generosa del tejido patológico hasta visualizar claramente la articulación, pudiendo interponerse material irreabsorbible, grasa o tejido muscular (p. ej., del músculo pedio) a fin de prevenir las recidivas. Si existe gran espasticidad, puede estar indicado el alargamiento de los músculos peroneos. En los pies planos avanzados, se bloqueará quirúrgicamente el seno del tarso en posición anatómica tras corregir el valgo de talón. En el adulto, se realizarán artrodesis.

El pie plano por **escafoides supernumerario** (*pre hallux* o hueso tibial externo) se debe a la existencia de un hueso accesorio, por fallo en el proceso de fusión embrionaria del núcleo de osificación del tubérculo del escafoides, y puede originarse un pie plano por insuficiencia del músculo TP. Es relativamente frecuente (10% de la población). Clínicamente, se manifiesta como una prominencia en el arco interno. Si se producen dolor y/o inflamación a dicho nivel, se escindirá el osículo, dejando a plano la prominencia del escafoides, con reinserción del tendón.

El **pie plano del adulto** evolucionado se caracteriza por la afectación en mayor o menor grado de la articulación subastragalina. Si el dolor es la manifestación principal, estará indicada la artrodesis subastragalina, si es posible artroscópica. En el pie plano abducto del adolescente y del adulto, en el que la columna interna del pie tiene una longitud superior a la externa, estará indicada la técnica de Evans, mediante el alargamiento de la columna externa con un injerto corticoesponjoso colocado en la calcaneocuboidea, previamente cruentada (raspada para que sangre y se facilite la integración del injerto); en el adulto deberán realizarse cuñas de sustracción de las articulaciones del arco interno antes del tiempo externo.

El **pie plano postraumático** aparece como secuela de algunas lesiones del pie, tales como fracturas de calcáneo, fractura-luxación de escafoides o fractura-luxación de Lisfranc. Las secuelas dolorosas deberán ser tratadas mediante osteotomías realineadoras o artrodesis modeladoras de la deformidad. Igualmente sucederá en el **pie plano neuropático,** generalmente por diabetes, en el que existen graves lesiones destructivas y deformantes osteoarticulares (fig. e34.13). En este caso, habrá que considerar como factor agravante la frecuente aparición de úlceras plantares, debido a la ausencia de sensibilidad cutánea.

Algunas **enfermedades óseas,** tales como la artritis reumatoide o artrosis deformante, pueden evolucionar hacia un pie plano por fallo de las estructuras osteoarticulares. Se tratarán mediante plantillas modeladoras de descarga o intervenciones de artrodesis.

El **pie plano paralítico** se produce como consecuencia de parálisis flácidas o espásticas. La parálisis simultánea de los músculos tibiales anterior y posterior origina un pie plano. También la parálisis del músculo PLL favorece la aparición de la deformidad. En el pie espástico por lesión de origen medular o cerebral, se produce una gran retracción del tendón de Aquiles con equinismo secundario y valgo de calcáneo. Si se asocia una retracción de los peroneos, dará lugar a un pie plano muy rígido, de difícil tratamiento.

7. PIE CAVO

7.1. Concepto

El pie cavo ha sido calificado como una «trampa ortopédica». Si bien se define genéricamente como todo pie

© Elsevier. Fotocopiar sin autorización es un delito.

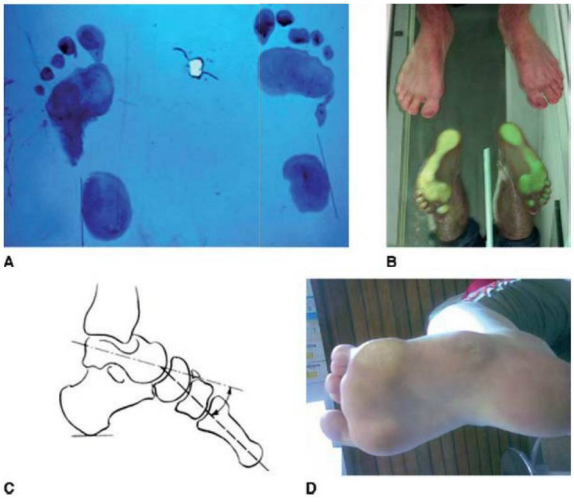

FIGURA 34.4
Pie cavo. Deformidad en equino fijo del antepié sobre el retropié (**A** y **B**) que suele determinar un varo de talón y un aumento de la bóveda plantar **(C).** Se acompaña generalmente de dedos en garra y callosidades plantares **(D).**

con una bóveda plantar aumentada, la incógnita de su etiología, unida al abigarrado cuadro sintomático que con frecuencia lo acompaña, así como la rigidez y la rápida estructuración presente en la mayoría de los casos, le confiere unas características que, excepto en el caso de los pies planos neurológicos de origen espástico, lo diferencia completamente de este tipo de pie, tanto en su evolución como en su tratamiento. Suele existir un antecedente familiar.

Se trata de un pie con deformidad en equino fijo del antepié sobre el retropié (figs. 34.4A, B, C), que suele determinar un varo de talón y un aumento de la bóveda plantar. No obstante, puede presentarse con talones valgos o neutros. Se acompaña generalmente de dedos en garra (figs. e34.14 y e34.15A) y callosidades plantares (fig. 34.4D).

7.2. Etiopatogenia

En principio se debe considerar el pie cavo como la manifestación de algún trastorno neuromuscular subyacente, aunque no siempre es posible su diagnóstico. Distinguiremos los siguientes mecanismos de producción:

- **Pie cavo esencial o idiopático.** Aquí se agrupa la forma más común de pie cavo, que suele cursar de forma asintomática y no precisa tratamiento. Puede unirse a escoliosis. También podemos incluir los denominados «pies cavos hipertónicos», frecuentes en deportistas y bailarines.
- **Pie cavo secundario.**
- **Otras causas.**

En el cuadro 34.3 se especifican los factores etiológicos más frecuentes en el pie cavo.

7.3. Anatomía patológica

Antonio Viladot distingue cambios morfológicos en los tres planos del espacio:

- **Plano sagital.** Con tres tipos de pie:
  - **Pie cavo posterior,** pie calcáneo-valgo o pie cavo-talo, por parálisis del tríceps. El calcáneo no es mantenido por el tríceps y bascula, ascendiendo su parte anterior, con lo que adopta una imagen de pie en «pistola» (fig. e34.15B). Esta deformidad aumentará con el trastorno de crecimiento del núcleo de osificación posterior debido a que está desplazado. El eje del calcáneo y el del antepié forman un ángulo muy cerrado, con su centro en la articulación calcaneocuboidea.
  - **Pie cavo anterior** o cavo-varo, la deformidad más frecuente, o **pie cavo esencial.** Durante la marcha, en este tipo de pie no tocan el suelo el talón ni el quinto metatarsiano, por equinismo del primer radio. El vértice de la deformidad se encuentra en la articulación de Lisfranc.
  - **Formas mixtas.**
- **En los planos transversal y frontal:**
  - **Según la dirección del talón:**
    - **Pie cavo varo,** típico de los pies cavos neurológicos. El retropié varo convierte el tríceps en inversor, por lo que actúa sobre las estructuras plantares, retrayéndolas y creando el cavo central.
    - **Pie cavo con talón neutro,** típico de los pies cavos no evolutivos.
    - **Pie cavo valgo.**
  - **En la porción media del pie.** Según el tipo de imagen de la huella plantar, se distinguen:

Cuadro 34.3 ETIOLOGÍA DEL PIE CAVO

Pie cavo esencial o idiopático

Pie cavo secundario

- **Congénito:**
  - Pie cavo congénito.
  - Pie zambo (con o sin tratamiento).
  - Artrogriposis múltiple congénita.
- **Postraumático:**
  - Síndrome compartimental.
  - Quemaduras graves.
  - Lesiones por aplastamiento.
- **Enfermedades neuromusculares:**
  - Nervio raquídeo o periférico: amiotrofia distal progresiva de Charcot-Marie-Tooth, polineuritis y lesiones traumáticas del nervio ciático.
  - Médula espinal: ataxia de Friedreich (tracto espinocerebeloso), poliomielitis, mielomeningocele, diastematomielia, siringomielia, tumores medulares y disrafia espinal.
  - Cerebral: parálisis cerebral (hemiplejia espástica o atetosis).
  - Muscular: distrofia muscular de origen distal y longitud excesiva del tríceps sural (calcáneo cavo).

Otras causas

- Infección.
- Fibromatosis plantar.
- Postraumático.
- Síndrome compartimental.
- Contractura de partes blandas.
- Quemaduras.
- Enfermedad de Lederhose.
- Psicológicas.

  - **Pie cavo de grado I,** si existe continuidad del apoyo del pie en todo el borde lateral del mismo.
  - **Pie cavo de grado II,** si existe una laguna sin apoyo central del pie.
- **En las articulaciones MTF.** En forma de dedos en garra por hiperextensión de la primera falange y flexión de la segunda. Existe una disminución de la actividad de los músculos intrínsecos y un aumento de la del flexor común. Puede afectar al primer radio o a todos.

www.medilibros.com

7.4. Tipos de deformidad. Patomecánica

Distinguiremos:

- **Pie cavo simple,** con transferencia normal de cargas, tanto por la columna interna como por la externa. El talón suele estar en posición neutra o en pequeño valgo.
- **Pie cavo-varo,** con descenso de la columna interna de antepié y equinismo del primer metatarsiano y en menor grado del segundo; el quinto permanece horizontal.
- **Pie calcáneo-valgo,** ya descrito.
- **Pie cavo-equino,** típico del PZ insuficientemente tratado. El antepié y el retropié están en equino.
- **Pie cavo congénito,** muy poco frecuente.

En la génesis y el desarrollo de la deformidad se encuentra el desequilibrio entre los tendones largos del pie, que, con o sin actividad, mantienen la forma normal. La existencia de unos intrínsecos (con origen e inserción en el pie) potentes, unida a la acción del extensor largo de los dedos reclutado para ayudar a la dorsiflexión del tobillo, determinará la garra digital.

(La etiología del pie cavo va a definir el tipo concreto de deformidad, variable. Así, por ejemplo, en la enfermedad de Charcot-Marie-Tooth [ChMT], el PLL ejerce una fuerza mayor que el tibial anterior debilitado, por lo que se produce una flexión plantar del primer radio y valgo del antepié. El músculo TP, más fuerte que el peroneo lateral corto, debilitado, origina la aducción del antepié. El valgo de antepié más el varo de retropié, provoca que los ligamentos laterales del tobillo sufran un aumento de las solicitaciones en carga y la aparición de una **inestabilidad** de tobillo que limitará la actividad deportiva del niño o adolescente. Esta patocronia no se puede generalizar a otros tipos de cavo.)

El cavo de la bóveda plantar evolucionará lentamente desde los 4 a los 8 años de edad y se mantendrá flexible por lo general. Pueden existir antecedentes familiares de pie cavo y presentar ya un dorso de pie elevado, acompañado de una hiperextensión permanente del primer dedo. A la palpación se comprueba la existencia de un cordón plantar cuando se realiza la flexión dorsal del primer dedo. La flexión dorsal del tobillo está limitada y existe pérdida de contacto de los dedos con el suelo cuando caminan descalzos.

Entre los 8 y los 15 años existirá ya una participación ósea en la deformidad. El pie es menos flexible y son frecuentes los esguinces. La pérdida de flexión dorsal del tobillo se compensa con una elevación anormal de las rodillas durante la marcha. La deformidad estética es peor tolerada por los chicos y mejor disimulada por las chicas, que se ponen tacones para compensar el desnivel entre el retropié y el antepié. A partir de los 15 años de edad la deformidad se estructurará y el dolor será el síntoma principal a nivel del dorso del pie, en forma de metatarsalgia o derivado de la garra de los dedos.

7.5. Exploración

Comenzará con una anamnesis neonatal en la que se descartará que existan antecedentes familiares, especialmente de ChMT u otras afecciones neurológicas (actualmente se conocen más de 50 enfermedades neurobiológicas y endocrinas que cursan con pies cavos).

Se explorará la columna (escoliosis, malformaciones), la cadera (displasias) y la marcha. Esta puede ser normal en los casos de pies cavos esenciales, pero suele aparecer una inversión de sus fases debido al equinismo, que, unida a la ya citada sobreelevación de las rodillas, determinará la típica «marcha en pichón». En el calzado se comprobará el posible aumento de desgaste lateral, dorsal y en varo del contrafuerte posterior.

© Elsevier. Fotocopiar sin autorización es un delito.

La exploración propiamente dicha del pie comenzará con la observación sobre el podoscopio, que permitirá ver la alineación del talón y las características de la huella plantar, así como el grado de desnivelación entre el retropié y el antepié, y la presencia de joroba dorsal. Se comprobará la movilidad del tobillo y subastragalina, así como el grado de tensión de la fascia plantar. La «prueba del bloque» de Coleman permitirá valorar la flexibilidad de la subastragalina: una subastragalina flexible se corregirá desde varo hacia neutro, en tanto que si está rígida, no existirá dicha corrección.

La clínica se centra en la alteración de la marcha y en la inestabilidad en la carrera La fase de **pie rígido** (primeramente por retracción de las partes blandas y luego por estructuración de la deformidad ósea) se caracterizará por la aparición de **dolor** en los las zonas de máximo apoyo y de **callosidades** en la cara plantar de las cabezas metatarsianas. La existencia de garra de los dedos favorece la formación de bolsas serosas dolorosas en el dorso de las articulaciones interfalángicas, debido a irritación crónica por el roce del calzado. Las articulaciones MTF están subluxadas, por lo que la base de las falanges proximales comprimirá hacia el suelo las cabezas de los metatarsianos, contribuyendo así al aumento del dolor y de las callosidades plantares.

La forma de la huella plantar determinará dos tipos de pie cavo: 1) de primer grado, si la zona ístmica de apoyo plantar tiene una amplitud inferior a un tercio del apoyo del antepié, y 2) de segundo grado, si desaparece completamente la huella plantar media.

Se realizarán radiografías en carga y descarga para valorar el grado de estructuración de la deformidad y el vértice de la deformidad (pie cavo anterior, posterior o mixto). La línea de Meary corresponde al eje diafisario del primer metatarsiano y a la línea del eje del cuello del astrágalo; normalmente estos ejes se superponen (0-5°). En el pie cavo pueden formar un ángulo de hasta 20°, como ocurre en el ChMT. El compás astrágalo-calcáneo se medirá en una proyección dorsoplantar (será inferior a 25°, debido a la supinación del retropié), en tanto que el arco longitudinal interno se medirá con el ángulo de Costa-Bartani (será inferior a 120°).

Otros métodos diagnósticos, como la electromiografía o la biopsia muscular, se indicarán ante la sospecha de enfermedad neurológica o miopatía, respectivamente.

7.6. Tratamiento

El pie cavo leve, asintomático, en principio, no necesita tratamiento, si bien es recomendable el seguimiento. De este grupo forman parte los pies cavos de deportistas (profesionales) y bailarines. En el caso de las polineuropatías sensitivomotoras hereditarias, hay que advertir a la familia de su evolución natural y remitir al paciente a una unidad de genética. Las enfermedades neuromusculares progresivas empeoran en su curso evolutivo, y es frecuente que sean necesarias varias cirugías a lo largo de la vida del paciente.

TRATAMIENTO ORTOPÉDICO

En niños con pie cavo doloroso se iniciará siempre. Generalmente se basará en la combinación de varios métodos:

- **Calzados** largos, con puntera lo más alta posible para facilitar la movilidad de los dedos.
- **Ortesis plantar** con:
  - Elevación del talón para prevenir el exceso de fuerza del impacto en el talón durante la fase de ataque del pie en el suelo y el acortamiento gemelar presente en el pie cavo.
  - Cuña de base externa en el talón para inducir eversión y una mayor distribución de cargas en todo el pie.
  - Arco longitudinal reducido que presente un receso bajo la cabeza del primer metatarsiano para acomodar el primer radio en flexión plantar.
  - Cuña de base externa, a partir del receso del primer radio, para corregir la supinación del retropié.
  - En su caso, según la importancia de las callosidades plantares, se podrá incluir una barra metatarsiana retrocapital.
- **Rehabilitación.** Ejercicios diarios de estiramiento pasivo de la aponeurosis y de la musculatura corta plantar para evitar el desarrollo de dedos en garra no reductibles.
- **Otros métodos.** Básicamente, se trata del tratamiento podológico de las durezas y callosidades plantares para evitar la aparición de úlceras. Nunca se utilizará la radioterapia para su extirpación, por el grave riesgo de necrosis. En niños con potencial de progresión importante, podrán indicarse férulas nocturnas correctoras.

TRATAMIENTO QUIRÚRGICO

Es imposible generalizar un tratamiento quirúrgico del pie cavo, porque no existe un «pie cavo típico». La edad, la clínica y la etiología serán los factores que deberán considerarse a la hora de planificar las indicaciones quirúrgicas. Deberá evaluarse la existencia de un déficit neuromuscular progresivo. El objetivo del tratamiento será conseguir un pie plantígrado, indoloro y estable mediante la corrección de las deformidades que permita la mejora de la marcha y facilite el uso del calzado.

De forma general, estableceremos las siguientes normas de actuación:

- Debe corregirse siempre la deformidad (flexible o rígida): las flexibles, mediante liberaciones de partes blandas, y las fijas, mediante osteotomías. Si la deformidad es muy grave, pueden plantearse las artrodesis. Las deformidades progresivas suelen precisar una combinación de técnicas sobre partes blandas y óseas, así como la utilización de una ortesis de mantenimiento postoperatoria. Se comenzará por la liberación plantar y, en un segundo tiempo, se realizarán los procedimientos óseos para evitar el riesgo isquémico en el antepié.
- El desequilibrio muscular subyacente a un pie cavo se corrige mediante el cambio del brazo de palanca de los tendones implicados en el mismo (transposiciones).
- La corrección se realizará sobre la zona de mayor deformidad.

- Se intentará conservar la movilidad del pie (es mejor realizar osteotomías que artrodesis en niños y adolescentes), especialmente en pacientes con alteraciones sensitivas.

Distinguiremos las intervenciones sobre partes blandas de las óseas, si bien con frecuencia se realizarán técnicas que combinen ambos procedimientos.

Intervenciones sobre partes blandas

Sobre las estructuras de la planta del pie. La sección de la aponeurosis plantar y la desinserción calcánea de los músculos cortos permiten alargar la planta entre 2 y 3 cm de media. Por la sección de los ligamentos calcaneocuboideo y calcaneoescafoideo plantares se obtiene una ganancia supletoria mayor de longitud. El objetivo será la corrección del equino, que permitirá alcanzar la dorsiflexión neutra. Citaremos entre otras, las siguientes intervenciones:

- Intervención de Steindler, o sección de la aponeurosis plantar en su inserción calcánea, con o sin desinserción de la musculatura corta plantar en el calcáneo.
- Desinserción del músculo TP en su inserción plantar escafoidea y reinserción más proximal y/o desinserción del músculo tibial anterior y reinserción más distal y dorsal.

Sobre el equilibrio del antepié y los dedos en garra. Se distinguen las siguientes intervenciones:

- Intervención de Camera. Trasplante de los extensores laterales de los dedos al cuello de los metatarsianos correspondientes.
- Intervención de Jones. Transposición del tendón extensor propio del dedo gordo al cuello del primer metatarsiano, con o sin técnica de Camera. Suele asociarse a la artrodesis interfalángica distal.
- Alargamiento del tendón de Aquiles. Nunca se realizará en un pie cavo anterior sin haber corregido previamente la deformidad.

Intervenciones óseas

Se realizarán en adolescentes con pies rígidos estructurados o en adultos.

Osteotomías. Se distinguen los siguientes tipos:

- Osteotomía de Dwyer, para corregir el varo del retropié. Consiste en resecar una cuña externa del calcáneo. Se combina con la liberación plantar y es aconsejable en niños de entre 8 y 14 años. Pasada esta edad no debe realizarse, pues, aunque mejora la disposición del retropié, no modifica ya el antepié.
- Osteotomías en el tarso medio, tales como la de Cole (tarsectomía cuneiforme dorsal en el cuboides y cuñas) y la de Japas (tarsectomía en «V» con base dorsal).
- Osteotomía-artrodesis de Lisfranc. Es una osteotomía de la base del primer, cuarto y quinto metatarsianos, unida a artrodesis de la segunda y tercera cuneometatarsianas. Está indicada en pies cavos idiopáticos y neurológicos.
- Osteotomía aislada de la base del primer metatarsiano. En los pies cavo-varos reductibles puede reducir indirectamente el varo de calcáneo. También puede utilizarse como método complementario a la operación de Jones.

Artrodesis. Están indicadas en pies inestables, dolorosos y muy deformados. Pueden ser:

- Artrodesis de las articulaciones de Chopart o Lisfranc, cuando el vértice de la deformidad se sitúa a dicho nivel.
- Doble artrodesis de las articulaciones subastragalina y de Chopart (triple de la literatura inglesa): es la técnica de elección como procedimiento de rescate en el pie cavo-varo grave (generalmente neurológico), del adulto.

8. PIE TALO-VALGO

Consiste en la deformidad en dorsiflexión y eversión de todo el pie. Se trata de una deformidad postural benigna debida a la contracción de las partes blandas del dorso y de la parte externa del pie. En casos graves, el dorso del pie puede tocar la cara anterior de la pierna.

No presenta alteraciones articulares ni cambios óseos, por lo que su pronóstico es bueno y no precisa tratamiento quirúrgico. La corrección se realizará mediante estiramientos pasivos diarios. En caso necesario, se procederá a la manipulación y conservación de la posición obtenida con yesos u ortesis.

Es importante diferenciarlo del pie plano astrágalo vertical y siempre se descartará que exista luxación congénita de cadera.

www.mediLibros.com

9. CONCLUSIONES

- Es importante conocer los términos empleados para referirse a determinadas deformidades del pie. El pie normal es *plantígrado;* puede estar en *equino,* si el pie se encuentra fijo en flexión plantar. Si, por el contrario, está en flexión dorsal, se encontrará en *talo;* el talón presenta un *valgo fisiológico* (3-5°); el borde medial del pie presenta una angulación entre el tarso y el metatarso que define la *bóveda plantar;* su aumento definirá el *pie cavo,* y su disminución o desaparición, el *pie plano.* Finalmente, la desviación externa del antepié respecto del retropié es el *pie abducto* y, si es interna, el *pie aducto.*
- El PZ representa la deformidad congénita más frecuente de los pies. Debe identificarse precozmente, pues el comienzo temprano del tratamiento es clave para el buen pronóstico.
- El pie plano es una de las causas de consulta más frecuentes en edad infantil. Es importante conocer sus diversas etiologías, para identificar aquellas que pueden requerir la intervención del cirujano.
- Ante el diagnóstico de un pie cavo debe realizarse siempre una minuciosa exploración neurológica para descartar la afectación del sistema nervioso central como causante del mismo.

Lecturas recomendadas

Carranza A, Deformidades del pie, En: Ferrández L, Llanos LF, Marco F. Lecciones de Cirugía Ortopédica y Traumatología. Madrid: Acción Médica; 2005. p. 653-78.

© Elsevier. Fotocopiar sin autorización es un delito.

Curto JM, González JC, Rodríguez JR. Pie cavo del adulto. Revista del Pie y Tobillo XXI. número extraordinario: 2007;26-34.
Guyton GP, Mann RA, Pes cavus. En: Couhglin MJ, Mann RA, Saltzman CHL. Surgery of the Foot and Ankle. 8th ed. Philadelphia: Mosby Elsevier; 2007. p. 1125-48.
Hipólito E, Farsetti P, Catering R, Turdisco C. Long-term comparative results in patients with congenital clubfoot treated with two different protocols. J Bone Joint Surg Am 2003;85-A:1286-94.
Johnson KA, Strom DE. Tibialis posterior tendon dysfunction. Clin Orthop Relat Res 1989;239:196-206.
Monteagudo M, Pie cavo infantil; En: Núñez-Samper M, Llanos LF, Biomecánica. Medicina y Cirugía del pie. Madrid: Elsevier Masson; 2006. p. 219-32.
Morcuende JA, Weinstein SL, Dietz RF, Ponseti IV. Plaster cast treatment of clubfoot: The Ponseti method of manipulation and casting. J Pediatr Orthop Part-B 1994;3:161-7.
Ponseti IV, Zhivkov M, Davis N, Siclair M, Dobbs MB, Morcuende JA. Treatment of the complex idiopathic clubfoot. Clin Orthop 2006;451:171-6.
Núñez-Samper M, Llanos LF, Martín J, Gómez L. Análisis funcional y estadístico de la bóveda plantar. Chir Piede 1984;8:147-52.
Rochera R, Pie plano. En: Núñez-Samper M, Llanos LF. Biomecánica. Medicina y Cirugía del pie. Madrid: Elsevier Masson; 2006. p.199-218.
Rochera R. Pie plano en la infancia Evolución natural. ¿Es necesario el tratamiento? Revista del Pie y Tobillo XXI. número extraordinario 2007;35-42.
Turco VJ. Surgical correction of the resistant club foot One-stage posteromedial release with internal fixation: a preliminary report. J Bone Joint Surg Am 1971;53:477-97.
Viladot A, Viladot R, Pie plano, pie cavo. En: Forriol F, Marco F, Vaquero J. Manual de Cirugía Ortopédica y Traumatología. Madrid: Médica Panamericana; 2010. p. 1449-58.

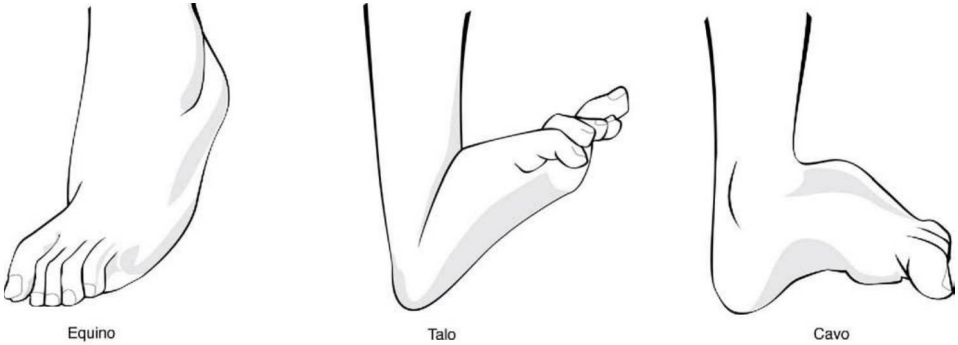

FIGURA e34.1
Imagen de tres deformidades típicas: equino, talo y cavo.



FIGURA e34.2
Imagen de dos gemelos con pies zambos bilaterales.



FIGURA e34.3
Férulas de abducción de tipo Ponseti utilizadas para el tratamiento del pie zambo.



FIGURA e34.4
Imagen de un pie zambo complejo. Obsérvese que son pies con aspecto más corto y achatado. El retropié está en equino y varo grave, el antepié está aducido y todos los metatarsianos se encuentran en flexión plantar, lo que produce una apariencia de pie más corto. Existen un pliegue profundo transversal en la planta del pie y otro sobre el talón.

© Elsevier. Fotocopiar sin autorización es un delito.



FIGURA e34.5
Imagen de los pies de un paciente con una deformidad en metatarso varo.

www.medilibros.com



FIGURA e34.6
Imagen de dos pies hendidos, caracterizada por la ausencia de dos o tres radios digitales centrales.



A



B

FIGURA e34.7
Fotografía de un pie con *hallux varus* congénito **(A)** y su radiografía correspondiente **(B)**.



A B

FIGURA e34.8
Pie con polidactilia postaxial (quinto dedo) **(A)** y su radiografía correspondiente **(B)**.

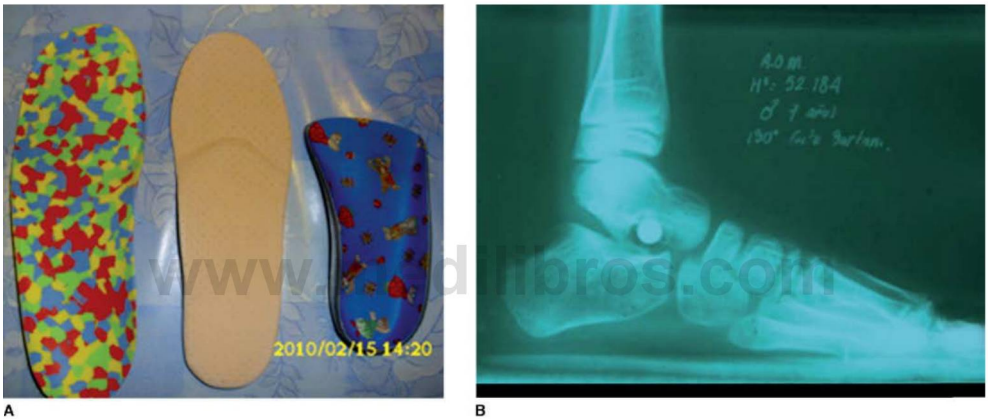

A B

www.edilibros.com

FIGURA e34.9
Opciones de tratamiento del pie plano. **A.** Plantillas. **B.** Corrección quirúrgica. Se observa la endortesis en el seno del tarso.



FIGURA e34.10
Radiografía característica de un pie plano astrágalo vertical congénito. *1.* El astrágalo, incluido en la mortaja tibioperonea, está vertical, siguiendo el eje de la tibia. *2.* El calcáneo está en equino. *3.* El antepié está dorsiflexionado y desviado en sentido externo, y la articulación calcaneocuboidea está subluxada en sentido dorsolateral.

© Elsevier. Fotocopiar sin autorización es un delito.

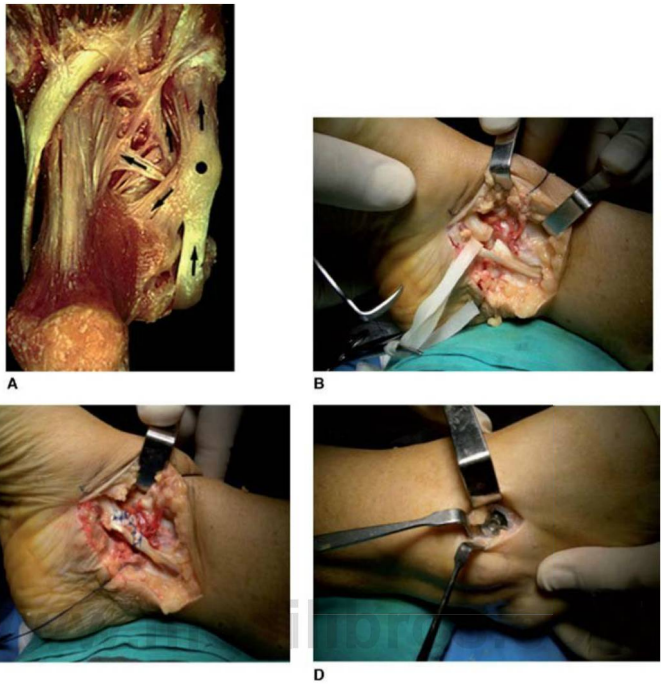

FIGURA e34.11
Etiopatogenia del pie plano por disfunción del tibial posterior. **A.** Detalle del nudo de Henry *(marcado con un punto)* creado por entrecruzamiento tendinoso *(flechas)*. **B.** Imagen quirúrgica de un tendón tibial posterior con tendinosis. **C.** Foto de un campo quirúrgico con una tenodesis de refuerzo del tendón tibial posterior con *flexor hallucis longus*. **D.** Otra forma de tratamiento del pie plano mediante artrorrisis del seno del tarso (obsérvese el dispositivo metálico implantado).

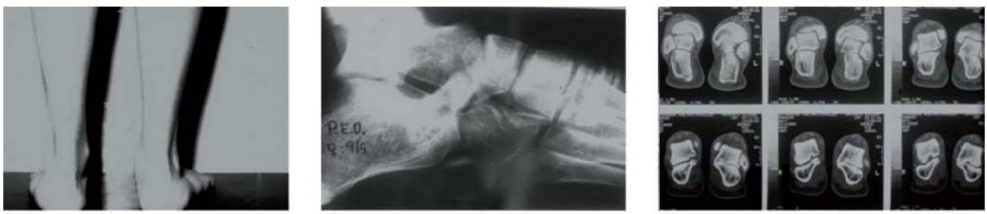

FIGURA e34.12
Imágenes clínica **(A),** radiológica **(B)** y de tomografía computarizada **(C)** de un pie plano como consecuencia de una coalición tarsiana.



FIGURA e34.13
Radiografía de un pie neuropático en el que existen graves lesiones destructivas y deformantes osteoarticulares.

www.medilibros.com



FIGURA e34.14
Dedos en garra característicos del pie cavo.



A



B

FIGURA e34.15
A. Imagen clínica de un pie cavo. **B.** Radiografía correspondiente a un pie cavo.

AUTOEVALUACIÓN

1. ¿Qué estructuras óseas y articulares están desplazadas y con alteración de forma y tamaño en el pie zambo?
- **a.** El astrágalo.
- **b.** El calcáneo y el cuboides.
- **c.** El escafoides y el astrágalo.
- **d.** El astrágalo, los cuneiformes y los metatarsianos.
- **e.** Todas las anteriores.

Respuesta correcta: e.

Respuesta razonada: En el pie zambo, el astrágalo, el calcáneo, el escafoides, el cuboides, los cuneiformes y los metatarsianos presentan alteraciones de forma y tamaño, lo que hace que el pie adquiera esa posición característica. Es decir, existe una alteración estructural de todos los huesos del retropié, del mediopié y de los metatarsianos.

2. Señale cuál de las siguientes afirmaciones es falsa:
- **a.** La anatomía patológica del pie plano comprende la existencia de valgo de talón, equinismo astrágalo-calcáneo, aducción del astrágalo y supinación del antepié.
- **b.** El pie plano astrágalo vertical se caracteriza por luxación fija e irreductible de la articulación astragaloescafoidea.
- **c.** El pie plano laxo en descarga presenta una morfología alterada del talón y de la bóveda plantar.
- **d.** El pie plano se explora en carga, descarga y deambulación, con el paciente calzado y descalzo, para comprobar su grado de reductibilidad.
- **e.** El pie plano por disfunción del músculo tibial posterior es la causa más frecuente de pie plano en el adulto.

Respuesta correcta: c.

Respuesta razonada: Es una característica del pie plano laxo que en descarga presenta una morfología normal del talón y de la bóveda plantar, y al cargar aparece una introversión del pie que genera la apariencia del pie plano.

3. Respecto al pie cavo, señale cuál de las siguientes afirmaciones es falsa:
- **a.** Se trata de un pie con equino fijo del antepié sobre el retropié.
- **b.** La flexión dorsal del tobillo está limitada y existe pérdida de contacto de los dedos con el suelo cuando el paciente camina descalzo.
- **c.** La prueba de Coleman («del bloque») permite valorar la flexibilidad de la tibiotarsiana.
- **d.** Debe iniciarse siempre el tratamiento ortopédico en niños con pies cavos dolorosos.
- **e.** Las osteotomías se realizarán en adolescentes con pies cavos rígidos estructurados o en adultos.

Respuesta correcta: c.

Respuesta razonada: La «prueba del bloque» de Coleman permitirá valorar la flexibilidad de la subastragalina, no de la tibiotarsiana: en un pie cavo con una articulación subastragalina flexible esta se corregirá desde varo hacia neutro, en tanto que si está rígida no existirá dicha corrección.

elsevier libros.com

CAPÍTULO 35

Pie doloroso: metatarsalgias y talalgias

Luis Fernando Llanos Alcázar

ÍNDICE DEL CAPÍTULO

1. **Introducción** 381
2. **Talalgias** 381
   - 2.1. Concepto 381
   - 2.2. Clasificación 382
   - 2.3. Clínica y tratamiento 382
3. **Metatarsalgias** 385
   - 3.1. Concepto 385
   - 3.2. Clasificación 386
   - 3.3. Formas clínicas 386
   - 3.4. Tratamiento 392
4. **Conclusiones** 392

www.medilibros.com

OBJETIVOS DEL CAPÍTULO

- Conocer el significado de términos ampliamente utilizados, como «talalgia», «metatarsalgia» y «*hallux valgus*».
- Diferenciar las patologías que tienen el astrágalo como el origen del dolor en el pie.
- Conocer el sistema aquíleo-calcáneo-plantar (SACP) y su papel en la fisiopatología de diversas patologías que afectan el calcáneo.
- Reconocer las distintas osteonecrosis que pueden aparecer en el pie, entre ellas la enfermedad de Köhler o la de Freiberg.
- Identificar las patologías de compresión de nervios periféricos que tienen su origen en el pie.
- Entender la patomecánica del pie para comprender el origen de las metatarsalgias y de la patología del *hallux*.
- Conocer las causas más frecuentes de metatarsalgia y su aproximación terapéutica.
- Explicar los distintos tipos de síndromes de insuficiencia del primer radio (SIIR), especialmente el *hallux valgus*, por su importancia clínica.

1. INTRODUCCIÓN

El dolor de pie es muy variable en cuanto a su origen y a su localización. Por su origen, puede reconocer un mecanismo a distancia, como es el caso de las alteraciones mecánicas del miembro inferior o las compensaciones a dismetrías, báscula pélvica, deformidades del raquis, etc. Por su etiología, puede incluirse dentro de un cuadro patológico general, como poliartrosis, artritis reumatoide (AR), diabetes, neuropatía, etc. o bien tratarse de una afección localizada del tobillo y del pie. A estas últimas nos referiremos fundamentalmente.

Distinguiremos, básicamente, los dolores del retropié, o talalgias, de los del antepié, o metatarsalgias.

2. TALALGIAS

2.1. Concepto

Definimos como «talalgia» toda manifestación dolorosa del pie localizada en el talón.

Dicha región asienta arquitecturalmente en dos huesos: 1) el **astrágalo,** distribuidor de cargas y —libre de inserciones

© 2015. Elsevier España, S.L.U. Reservados todos los derechos

Cuadro 35.1 CLASIFICACIÓN DE LAS TALALGIAS

De origen óseo
- Patología postraumática del tobillo.
- Patología del astrágalo: traumatismos, tumores, osteocondritis y osteonecrosis.
- Patología del calcáneo: fracturas, tumores, infecciones, osteocondrosis, exostosis y espolones.

Por afectación de las partes blandas
- Patología del tendón de Aquiles: tendinitis, rotura y tumores.
- Afecciones de las bolsas y vainas sinoviales.
- Patología tendinosa.
- Síndrome del seno del tarso.
- Síndrome del túnel del tarso.

Por enfermedades osteoarticulares
- Inflamatorias.
- Infecciosas.
- Metabólicas.

musculares— elemento fundamental del complejo funcional articular periastragalino (CAP), y 2) el **calcáneo,** receptor de fuerzas tensiles y compresivas, eslabón intermedio del SACP de Viladot y, por tanto, pieza clave en el mecanismo receptor-impulsor del pie. El tendón de Aquiles, la aponeurosis plantar y parte de la musculatura corta del pie se insertan en este hueso. Además, existen unas bolsas serosas de deslizamiento.

2.2. Clasificación

Las sistematizaremos agrupadas en tres grandes apartados (cuadro 35.1): 1) de origen óseo (patología postraumática del tobillo, patología del astrágalo y del calcáneo); 2) patología de las partes blandas, y 3) patología osteoarticular inflamatoria.

www.medilibros.com

2.3. Clínica y tratamiento

PATOLOGÍA DE ORIGEN ÓSEO

Patología postraumática del tobillo

Básicamente debida al acortamiento del peroné por mala reducción de la fractura, que llevará a la incongruencia tibioperoneoastragalina (TPA).

Patología del astrágalo

Las **fracturas del astrágalo** se han descrito en el capítulo 33. Las **necrosis del astrágalo,** son relativamente frecuentes. Las formas parcelares corresponderían a osteocondritis. La resonancia magnética (RM) o la gammagrafía ósea podrán, en su caso, completar o avanzar el diagnóstico (figs. 35.1A,B).

Patología del calcáneo

Traumatismos. Las fracturas intraarticulares (o talámicas), en caso de no ser reducidas y fijadas adecuadamente, dejarán como secuela un pie plano doloroso (v. capítulo 33). La incongruencia articular originará fundamentalmente una artrosis subastragalina, con dolor y rigidez del retropié (fig. 35.1C).

Tumores e infecciones. El calcáneo es el hueso del pie con mayor prevalencia de tumores, generalmente benignos. En cuanto a las infecciones, tales como la tuberculosis, hoy día son infrecuentes. Deberán considerarse las yatrogénicas, secundarias a la osteosíntesis.

Osteocondrosis. Es la **epifisitis posterior** del calcáneo o enfermedad de Sever. Para más detalles, véase el capítulo 16 de esta obra.

Exostosis. Las exostosis generalmente se deben a defectos morfológicos del calcáneo que secundariamente, constriñen o aprisionan las partes blandas circundantes y originan higromas, bursitis o tendinitis.

De entre las posibles causas etiológicas, la más frecuente es la **exostosis posterosuperior,** correspondiente a un calcáneo más alto y puntiagudo (fig. 35.1D). La talalgia correspondiente se denomina **enfermedad de Haglund,** debida a la variante morfológica del hueso, que puede manifestarse por un cuadro doloroso, especialmente en mujeres jóvenes que utilicen zapatos de tacón alto. Generalmente existe una tumoración dolorosa en la cara posterior del calcáneo en forma de callosidad, debida a la fibrosis interna y a la hiperqueratosis cutánea, que puede evolucionar hacia una tumoración blanda (higroma), infectada o no.

El diagnóstico clínico se verá confirmado por el radiológico.

El tratamiento se basará en la profilaxis y en la evitación del roce del calzado; una vez establecida la inflamación, el tratamiento sintomático suele dar pobres resultados, por lo que estará indicada la resección de la exostosis.

Fascitis plantar y espolón calcáneo. Los **espolones calcáneos** son espículas óseas localizadas en la parte posterior y plantar del calcáneo, generalmente sin significación patológica. Corresponden a osificaciones del SACP funcional, que, en condiciones normales, transmite la potencia del tendón de Aquiles a la aponeurosis plantar (fig. e35.1A). Se formarían por microtraumatismos repetidos o tracción excesiva y provocarían una inflamación de la aponeurosis plantar e hiperemia reactiva, origen de la descalcificación local ósea. Al remitir la hiperemia, el calcio se deposita sobre el tejido de granulación formado, constituyendo así el espolón (fig. e35.1B). Su forma es variada, y la sintomatología no depende de esta ni del tamaño del espolón. A veces es bilateral y la talalgia unilateral.

Se deben incluir dentro del grupo de las **entesopatías,** en este caso con afectación del SACP.

El paciente, generalmente un adulto expuesto a estancias prolongadas en bipedestación («talón de policía»), acude a consulta por dolor punzante en la porción posteroinferior y medial del calcáneo, que calma con el reposo y lo obliga a cojear, ya que camina sobre el borde externo del pie. Los afectados presentan, por lo general, dolor matinal debido a la posición de descanso nocturno con el pie en posición de equino, que provoca una contractura de la fascia plantar dolorosa al estiramiento con los primeros pasos.

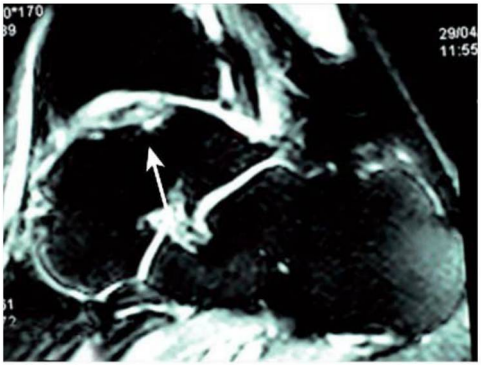

A

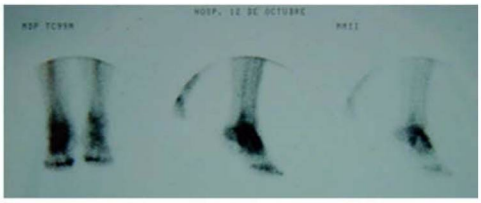

B



C



D

www.[illegible]pros.com

FIGURA 35.1
A. Resonancia magnética en la que se aprecia una lesión osteocondral de la cúpula del astrágalo *(flecha blanca)*. **B.** Gammagrafía ósea en la que se observa una importante captación en la región del astrágalo. **C.** Radiografía donde se observa artrosis subastragalina y astragaloescafoidea. **D.** Detalle radiográfico de una exostosis de calcáneo.

Existe hipersensibilidad y dolor agudo a la presión sobre el tubérculo plantar medial del calcáneo. La remisión espontánea es rara.

Se describen tres formas clínicas:

1. **Fascitis plantar aguda** (3 semanas), o fase de contractura sin reacción inflamatoria.
2. **Fascitis subaguda** (3-8 semanas), con reacción inflamatoria durante o después del ejercicio.
3. **Fascitis crónica** (> 8 semanas), con reacción inflamatoria en reposo.

El diagnóstico clínico y radiológico debe acompañarse de la práctica de una ecografía, que detectará el engrosamiento de la fascia plantar en su zona de inserción calcánea (fig. e35.1C).

El tratamiento inicial deberá ser siempre conservador e incluir, si es preciso, el reposo absoluto. El zapato con talón elevado y una plantilla con una oquedad en la zona dolorosa relajan la tensión aquílea. Se añadirán antiinflamatorios no esteroideos (AINE) y **ejercicios de elongación** aquíleos. En caso de no mejorar, se procederá bien al uso de infiltraciones de anestésico con corticoides, inyectados localmente en la zona de inserción ósea (una infiltración semanal, durante 3-5 semanas), bien a la utilización de ondas pulsátiles magnéticas. En un reducido número de pacientes será preciso realizar tratamiento quirúrgico, consistente en la desinserción a cielo abierto o percutánea de las partes blandas insertas en el espolón (fascia y musculatura corta plantar). La extirpación del espolón, resultado y no causa de la afección, se efectuará, en todo caso, con fines psicológicos respecto del paciente.

© Elsevier. Fotocopiar sin autorización es un delito.

Patología del escafoides

Escafoiditis tarsiana o enfermedad de Köhler (fig. e35.2A). Corresponde a una osteocondrosis o necrosis del escafoides en el niño (v. capítulo 16 para más detalles).

Escafoides accesorio. Durante el desarrollo embrionario del escafoides tarsiano puede existir un centro secundario de osificación independiente en su polo medial *(os externum tibiale, prehallux)*, que dará lugar al escafoides accesorio. Su existencia puede condicionar un síndrome caracterizado por prominencia dolorosa en el borde interno del pie, bursitis o inflamación dolorosa en la inserción del tibial posterior en el escafoides y frecuente asociación con el pie plano valgo. Aparece al final de la primera década de la vida y en la segunda, coincidiendo con el aumento de la demanda de actividad física. Radiológicamente se describen tres fases, correspondientes a un fragmento claramente diferenciado con un perfil triangular, con líneas redondeadas correspondiente a una sincondrosis o, en un estadio más avanzado, una prominencia medial a modo de asta de toro (figs. e35.2B, C).

El tratamiento será inicialmente conservador por medio de plantillas de soporte del arco. En caso de no mejorar se procederá a la extirpación de la prominencia ósea y al anclaje de la inserción escafoidea del músculo tibial posterior.

AFECTACIÓN DE LAS PARTES BLANDAS

Alteraciones del sistema aquíleo-calcáneo-plantar

Roturas del tendón de Aquiles. Lesión típica de los deportistas, generalmente debida a una tracción brusca del tendón. Rara vez se relaciona con un mecanismo directo de producción, y sí suele estar asociada con situaciones de microtraumatismos repetidos o con una patología previa, ya que sería necesaria una gran fuerza para que se rompiera espontáneamente el tendón.

Anatomopatológicamente, la rotura suele afectar a la zona más estrecha y con peor vascularización del tendón, si bien no es avascular. El tendón aparece deshilachado y desgarrado 3-4 cm en sentido proximal a la zona de inserción calcánea. El músculo plantar delgado suele permanecer indemne.

La clínica es muy típica: el paciente refiere que, en un momento dado de su ejercicio, ha realizado un «mal gesto», al que han seguido un chasquido audible, un intenso dolor e impotencia funcional instantánea, que lo han obligado a abandonar la práctica que realizaba.

Generalmente existe una hendidura entre ambos fragmentos tendinosos en la que puede introducirse un dedo, produciéndose dolor intenso. La prueba de Thompson sirve para diagnosticar la rotura en caso de duda: con el paciente en decúbito prono, dejando que los pies sobresalgan de la camilla exploradora, al comprimir con la mano fuertemente los músculos de la pantorrilla se producirá la flexión plantar del pie si el tendón de Aquiles está indemne; en caso contrario, permanecerá inmóvil.

El tratamiento de las lesiones agudas consistirá, siempre que sea posible, en la sutura terminoterminal del tendón para restablecer su continuidad.

Tendinitis (aquileítis). La inflamación del tendón de Aquiles se produce por un mecanismo similar a la de las bolsas serosas pre- y retroaquíleas, pues durante la flexión plantar el tendón roza contra el borde libre del contrafuerte del zapato. En deportistas y bailarines puede producirse tras una elongación brusca del tendón.

El paciente aqueja dolor espontáneo a la movilización del tobillo, que puede ceder o desaparecer con el reposo. Clínicamente se aprecia tumefacción, dolor a la presión pinzando el tendón por encima del calcáneo y, a veces, una fina crepitación y engrosamiento.

Anatomopatológicamente, en las lesiones crónicas pueden existir depósitos cálcicos o fibrosos en el tendón o alrededor de él, el cual se palpa como una masa irregular. Existe una degeneración fibrosa que puede facilitar su rotura espontánea.

El tratamiento consistirá en reposo, relajación del tendón mediante elevación del tacón y ultrasonidos. En caso de no mejorar, estará indicada la inmovilización del tobillo con ortesis o botín enyesado.

Bursitis. Las bolsas sinoviales de la región del talón son asiento frecuente de inflamaciones e infecciones por el mecanismo de roce o microtraumatismos repetidos, ya sea por el tipo de calzado o por la actividad desarrollada. Su función es proteger las estructuras tendinosas, a la par que facilitar la movilidad de las mismas y evitar que se produzca una fricción excesiva.

Existen una bolsa preaquílea entre el tendón y su inserción calcánea, y unas bolsas serosas retroaquíleas entre el mismo y la piel. Todas ellas pueden lesionarse por contacto directo y repetido entre el calzado y el talón. Cualquier anomalía del calcáneo favorecerá dicha fricción: las bolsas serosas desarrollarán una capa fibrosa más espesa, susceptible de inflamación y posterior infección (fig. e35.3A).

El único tratamiento válido consistirá en hacer que desaparezca la causa irritativa, intrínseca o extrínseca.

Patología tendinosa

La región tarsal se relaciona estrechamente con formaciones tendinosas que, provenientes de la musculatura de la pierna, discurren por el tobillo para insertarse en los huesos del pie. De entre ellos, aquellos que provocan talalgias más frecuentemente son los peroneos.

Luxación recidivante de los peroneos. La luxación, o desplazamiento de los tendones peroneos de su canal retromaleolar externo, es sencilla de reducir, pero también lo es la recidiva en caso de no instaurarse el tratamiento correcto. Suele producirse por un movimiento de flexión dorsal del tobillo con eversión forzada del antepié.

Clínicamente, el cuadro recuerda al de un esguince agudo de tobillo, con dolor retromaleolar, equimosis, tumefacción e impotencia funcional. La existencia de un abultamiento evidente en la zona maleolar que desaparece a la presión con la flexión plantar del pie facilitará el diagnóstico diferencial (fig. e35.3B). En caso de no ser diagnosticada y tratada apropiadamente la lesión, quedarán como secuelas una inflamación crónica de la vaina y claudicación

por pérdida de funcionalidad de los peroneos, anormalmente dispuestos.

El tratamiento de las luxaciones agudas será ortopédico, mediante reducción de la luxación y mantenimiento enyesado o con vendaje elástico del pie en equino. En los demás casos (luxación recidivante), será quirúrgico.

Síndrome del seno del tarso

Se describe como la persistencia de dolor en el seno del tarso meses o años después de que el paciente haya sufrido un esguince de tobillo.

Anatómicamente, es el espacio localizado entre el calcáneo y el astrágalo, 1 cm por delante del maléolo peroneo, que se encuentra lleno de grasa, vasos y terminaciones nerviosas propioceptivas. En su interior se aloja el ligamento astragalocalcáneo interóseo.

La clínica se manifiesta por dolor intenso y espontáneo sobre el seno del tarso, que aumenta a la presión y se acompaña de sensación de inestabilidad del tobillo; generalmente, existen antecedentes de esguince del fascículo peroneoastragalino anterior.

Con la toma de AINE e infiltraciones del seno del tarso con anestésico local, se curan la mayoría de los casos. En caso de persistir la clínica inicial, se realizará un vaciado de su contenido a través de una incisión mínima sobre el seno del tarso.

Síndrome del túnel del tarso

El túnel o canal del tarso morfológicamente está constituido por la cara medial del calcáneo, la cara posterior del astrágalo y el borde posterior del maléolo interno. Lo recubren, por arriba, el ligamento anular y, por debajo, el músculo abductor del dedo gordo del pie. A través de este túnel osteomusculoligamentoso discurren los tendones del músculo tibial posterior, el flexor propio del *hallux* y el común de los dedos, y el paquete vasculonervioso, con el nervio y los vasos tibiales posteriores. Todos estos elementos sufren una angulación de 90° en su trayecto hacia abajo y adelante desde la pierna. A un nivel variable en relación con el túnel, el nervio se divide en sus ramas terminales: ramos calcáneos y nervios plantar interno y externo (figs. e35.4A, B).

Cualquier circunstancia patológica que incida volumétrica o funcionalmente sobre el continente o contenido del túnel originará una clínica que será más o menos específica según el(los) elemento(s) comprimido(s). Incluiremos las malformaciones óseas, ligamentosas (ligamento anular engrosado o fibrosado), musculares (músculos o fascículos supernumerarios), tumorales y traumáticas (fracturas talámicas del calcáneo), los trastornos morfoestáticos, tales como el pie plano valgo (neuritis de pronación, con hipertrofia de la aponeurosis del músculo abductor del gordo) y la torsión tibial, las alteraciones tróficas (neuropatía diabética, neuritis) o la estancia bípeda prolongada (en ciertas profesiones).

La clínica se debe, fundamentalmente, a la compresión del nervio tibial posterior o de sus ramas a la salida del túnel. El paciente refiere algias diversas, tales como dolor punzante, eléctrico, quemante, etc., con parestesias (sensación de hormigueos), disestesias e irradiación a la planta del pie y a los dedos, dependiendo de la(s) rama(s) afecta(s). Paralelamente se producirán alteraciones vegetativas, algunas de ellas debidas a la consecutiva compresión de los elementos vasculares, especialmente de la arteria. El diagnóstico se basará en la respuesta dolorosa del nervio a la presión en la zona en la que está comprimido. El signo de Tinel, consistente en la percusión suave del tronco nervioso desde su porción distal hasta llegar a donde se produce una suerte de descarga eléctrica, suele ser positivo. La irradiación de la descarga nos informará sobre la localización de la lesión. La RM objetivará la ocupación del canal. La electromiografía, realizada sobre el músculo abductor del dedo gordo, y la velocidad de conducción nerviosa ayudarán a precisar la lesión.

El diagnóstico diferencial se planteará con otras lesiones neurológicas, tales como hernia discal lumbar o la neuralgia metatarsiana o neuroma de Morton (v. más adelante), vasculopatías periféricas, fibromatosis plantar, tenosinovitis del músculo tibial posterior o AR, entre otras.

En caso de fracasar el tratamiento mediante antineuríticos y AINE por vía oral, electroterapia e infiltraciones anestésicas locales, así como con la corrección del trastorno trofoestático, si lo hubiere, se realizará tratamiento quirúrgico (fig. e35.5).

ALTERACIONES POR ENFERMEDADES OSTEOARTICULARES INFLAMATORIAS, COMO LA ESPONDILITIS ANQUILOSANTE O GOTA

Véase capítulo 12.

www.medilibros.com

3. METATARSALGIAS

3.1. Concepto

Genéricamente, el dolor agudo o crónico de la parte anterior del pie se denomina «metatarsalgia». Es una de las causas más frecuentes de dolor del cuerpo humano, la segunda del aparato locomotor tras la lumbalgia y la localización más frecuente en el pie. Afecta preferentemente al sexo femenino, ya sea por predisposición congénita o por la influencia del calzado.

«Metatarsalgia» es un término descriptivo, no diagnóstico, que agrupa una serie de procesos clínicos de etiología diversa. De hecho, se refiere al dolor agudo o crónico que afecta a una o varias articulaciones metatarsofalángicas (MTF) originado por el daño de estructuras anatómicas relacionadas con las articulaciones (hueso, cartílago, cápsula y ligamentos, vasos, nervios, bolsas sinoviales, tejido subcutáneo y piel), sin que se limite únicamente a la región plantar. Generalmente se debe a trastornos biomecánicos.

PATOMECÁNICA DEL ANTEPIÉ

Las cabezas de los cinco metatarsianos soportan peso durante el apoyo bipodal estático en condiciones normales. Por ello no existe un arco transversal anterior en posición de carga. En el pie humano existe un arco longitudinal medial (que define fundamentalmente la bóveda plantar) y un arco transversal en la interlínea de Lisfranc, cuya arquitectura remeda un arco romano con clave en la segunda articulación mediotarsiana.

© Elsevier. Fotocopiar sin autorización es un delito.

La mayor parte de las metatarsalgias tienen su origen en alteraciones mecánicas e incluso las de origen inflamatorio comparten protagonismo en su patogenia. Por ello se presta creciente atención a la longitud relativa de los metatarsianos que dibujan una suerte de «parábola metatarsiana». Antonio Viladot acuñó el término «fórmula metatarsiana» y estableció una clasificación del tipo de antepié dependiendo de dicha longitud: 1) *index minus,* cuando el primer metatarsiano queda más corto que el segundo; 2) *index plus-minus,* cuando tienen longitudes similares, y 3) *index plus,* cuando es más largo. El resto de los metatarsianos deben ser progresivamente más cortos, siguiendo, como la parábola, una progresión geométrica.

Por otra parte, la longitud relativa de los dedos determina la denominada «fórmula digital», por la que los pies son clasificados en: 1) fórmula egipcia, cuando el dedo gordo del pie es más largo que el segundo; 2) cuadrada, si son similares, y 3) griega, si el *hallux* es más corto que el segundo dedo. Se considera que un pie se acerca al ideal mecánicamente cuando coinciden un *index plus-minus* con una fórmula digital cuadrada (fig. e35.6A).

Sobre el plano transversal, el eje del pie viene determinado por la diáfisis del segundo metatarsiano; cualquier dedo cuyo extremo distal se desvíe hacia ese eje estará realizando una aducción. Los ejes de los metatarsianos divergen con respecto al del segundo y se muestran paralelos en condiciones patológicas, como la enfermedad de Müller-Weiss. En el caso del ángulo entre el primer y el segundo metatarsianos, la divergencia suele ser menor de 9°. En caso de aumentar, se habla de *metatarsus primus varus,* deformidad frecuentemente asociada al *hallux valgus* (v. más adelante) (fig. e35.6B). Estas y otras mediciones de utilidad clínica deberán hacerse sobre radiografías realizadas con técnicas estándar, en proyección dorsoplantar.

La estabilidad de las articulaciones MTF es básica para el correcto funcionamiento de la mecánica del antepié. Dicha estabilidad se debe a la interacción de unas unidades anatomofuncionales denominadas «aparato falángico» en las articulaciones menores y «aparato glenosesamoideo» en la primera articulación. La rotura de dichas unidades y la luxación MTF subsiguiente representarán la causa última del desarrollo de gran parte de las denominadas «metatarsalgias mecánicas» y de los dedos en garra.

3.2. Clasificación

- **Sistémicas o extrarregionales:** comprenden las afecciones vasculares, metabólicas, inflamatorias (incluidas las enfermedades reumáticas con manifestación clínica en el antepié y muy particularmente la AR), neurológicas y psicógenas. La responsable del dolor y de la desestructuración del antepié es una enfermedad sistémica, aunque siempre participarán las alteraciones mecánicas secundarias en el desarrollo de las deformidades.
- **Por afecciones regionales:** de la piel y del tejido subcutáneo, de las bolsas y vainas tendinosas, de los nervios periféricos (síndromes compresivos canaliculares, metatarsalgia de Morton), de los huesos y de las articulaciones (osteocondrosis, osteítis, artritis infecciosas, traumatismos).
- **Metatarsalgias mecánicas:** las más frecuentes (92,6% para Viladot, 84,4% para Bardelli), debidas a anomalías funcionales o a defectos estructurales (cuadro 35.2).

3.3. Formas clínicas

METATARSALGIAS SECUNDARIAS A ENFERMEDADES SISTÉMICAS

- **Por enfermedad vascular,** con repercusiones graves, tales como la pérdida de función e incluso del miembro.

Cuadro 35.2 CLASIFICACIÓN DE LAS METATARSALGIAS MECÁNICAS

Anomalías funcionales

Pie plano:
- Juvenil.
- Adulto.

Laxitud ligamentosa.

Deformidades de los dedos:
- En el plano longitudinal:
  - Camptodactilia.
  - Dedo en martillo: proximal, distal (dedos en maza) y total (dedos en garra).
- En el plano transversal:
  - Clinodactilia.
  - Dedos supra- e infraductus.

Enfermedades musculares.

Sobrecarga ponderal.

Defectos estructurales

Síndrome de sobrecarga anterior:
- Pie cavo.
- Equinismo del tobillo.

Distribución irregular de la carga en el antepié:
- Síndrome de insuficiencia del primer radio:
  - Acortamiento del primer metatarsiano congénito o adquirido, desviación en varo, colocación retrasada de sesamoideos («pie atávico de Morton»).
  - *Hallux valgus* y las alteraciones acompañantes del primer radio.
  - Causas yatrogénicas (p. ej., algunas operaciones para tratamiento del *hallux valgus*).
  - Brevedad del primer dedo.
- Síndrome de sobrecarga del primer radio:
  - *Hallux rigidus*.
  - *Hallux flexus*.
  - Afecciones de los sesamoideos (sesamoiditis, enfermedad de Renander).
- Síndrome de insuficiencia de los radios medios.
- Síndrome de sobrecarga del quinto radio.

Entre las diversas patologías que pueden originar una metatarsalgia, citaremos las arteriopatías obstructivas, en las que el dolor metatarsiano puede ser el primer síntoma de un estado vascular precario o bien de una obstrucción vascular que desarrolle una embolia.

- **Por enfermedades sistémicas.** Producen metatarsalgia la diabetes, la gota y la osteoporosis (incluido el síndrome de Südeck [SDR]). También las artropatías inflamatorias, tales como la AR y la psoriasis.
- **Enfermedades neurológicas:**
  - Distinguiremos primeramente las del **sistema nervioso central,** con lesiones de la vía piramidal, caracterizadas por pérdida del tono y de la motilidad voluntaria, asociada a hipertonía de la musculatura (espasticidad).
  - Las **lesiones distales** de la neurona motora también originan metatarsalgia; es el caso de la poliomielitis, las radiculopatías (mecánicas, inflamatorias, infecciosas o tumorales) y neuropatías diversas en relación con enfermedades sistémicas, infecciosas, inflamatorias, autoinmunes y por drogas o venenos.

METATARSALGIAS SECUNDARIAS A PATOLOGÍA REGIONAL

Metatarsalgias secundarias a patología de la piel y del tejido subcutáneo

La etiología más frecuente es la secundaria a la atrofia de la almohadilla plantar en los pacientes de edad avanzada. También son numerosas las enfermedades dermatológicas que se manifiestan clínicamente en forma de máculas, nódulos, pápulas, placas, pústulas y vesículas, y causan dolor plantar. Entre ellas destaca la **verruga plantar,** que representa el 48% de todas las lesiones benignas de partes blandas; en el 87% de los casos aparece en la zona de apoyo plantar metatarsiano. Algunas profesiones o prácticas deportivas favorecen la aparición de lesiones cutáneas en el antepié por mecanismo de fricción o microtraumatismos repetidos (p. ej., soldados, atletas) (fig. e35.7A). También los traumatismos, las quemaduras, la inclusión de cuerpos extraños o ciertas intervenciones quirúrgicas (¡cuide la piel plantar!), constituyen una causa frecuente de metatarsalgias. Las **queratosis plantares,** por el contrario, representan, por lo general, un mecanismo defensivo secundario a un trastorno biomecánico, más que la causa del mismo.

De entre los muchos trastornos ungueales (onicomicosis, infecciones, viriasis), destaca por su frecuencia y repercusión funcional la **uña *incarnata*.** Se trata de un proceso doloroso caracterizado por la incarceración del extremo distal de la uña o, a veces, de ambos extremos en las partes blandas circundantes, de modo que se produce un abultamiento con inflamación y dolor de forma permanente que puede llegar a la supuración (fig. e35.7B). La uña en forma de teja árabe o con placa ungueal plana pero con bordes laterales angulosos, deformidades digitales que favorezcan la presión con el calzado, las alteraciones tróficas vasculares y/o neurológicas o los traumatismos son causas posibles de esta lesión. El tratamiento tendrá como fin liberar los surcos ungueales laterales de la agresión de la uña mediante curas con algodón subungueal, técnicas de ortonixia o levantamiento del borde subungueal, remodelado de los bordes con bisturí eléctrico, exéresis parcial, matricectomía con fenolización de los bordes o, en casos de recidiva, ablación total de la uña.

Metatarsalgias secundarias a patología de las bolsas y los tendones

Pueden producir metatarsalgias por mecanismo de hiperpresión o infección, o bien ser secundarias a sinovitis en el caso de los tendones.

Metatarsalgias secundarias a patología de los nervios periféricos

Son frecuentes los trastornos irritativos en forma de dolores irradiados, parestesias o disestesias debidos a neuropatías periféricas. El cuadro clínico dependerá del nivel de compresión del nervio.

La causa más frecuente de dolor metatarsiano de origen irritativo es el síndrome de Civinini-Morton, neuroma interdigital o **metatarsalgia de Morton.**

Fue descrito por Thomas Morton en 1876 como un síndrome doloroso agudo que afecta al tercer espacio interóseo. Su incidencia es mayor en la mujer (80% de los casos), con una edad media de aparición de 25 a 50 años. En el 5% de los casos se encuentran afectados dos espacios y en el 7% es bilateral. Se trata de una irritación primaria del nervio digital común por compresión proveniente del ligamento transversal metatarsiano profundo. El tipo de calzado puede agravar el proceso (p. ej., de tacón alto). Se han invocado otros numerosos factores (formación de una bolsa intermetatarsiana [IM] por microtraumatismos o inflamación, tenosinovitis de los lumbricales o flexores plantares, quistes sinoviales, etc.). Histológicamente, se observan fibrosis perineural, engrosamiento y hialinización de las paredes de los vasos endoneurales, así como cambios degenerativos tisulares nerviosos.

La clínica es de dolor súbito, lancinante, periódico y localizado en la zona plantar del espacio interdigital. El dolor irradia típicamente a los dedos adyacentes y, a veces, al tobillo y a la pierna. Se alivia mediante el reposo, con la retirada del zapato y frotando el pie, y se puede reproducir apretando el espacio afecto o bien de forma lateromedial (signo de Mulder). La dorsiflexión de los dedos afectos aumenta el dolor (signo de Lasègue del pie) (fig. e35.8A). Existe pérdida de sensibilidad en ambos lados de los dedos y en la porción distal del mismo. Puede coexistir esta clínica con *hallux valgus, hallux rigidus* o dedos en garra. El diagnóstico se basará fundamentalmente en la clínica y, como pruebas complementarias, en la electromiografía, en la RM y la ecografía. Los neuromas menores de 5 mm suelen ser asintomáticos. El diagnóstico diferencial se hará con procesos inflamatorios, mecánicos y neuríticos, así como con la compresión de una raíz espinal.

El tratamiento se basa en la administración de AINE y analgésicos, y en el uso de una ortesis para desplazar la zona de carga durante la marcha. La inyección local de anestésico más corticoide tiene valor terapéutico y diagnóstico: el 30% de los pacientes mejoran tras dos o tres infiltraciones, de los cuales se produce una recidiva en el 50%. En caso de persistir la sintomatología dolorosa, se

© Elsevier. Fotocopiar sin autorización es un delito.

procederá a la resección del neuroma; la remisión del dolor se obtiene en más del 80% de los pacientes (fig. e35.8B).

Fracturas de estrés

Suelen producirse en el tercio distal de la diáfisis del metatarsiano. Se deben a un aumento del momento de dorsiflexión en el hueso.

Estas lesiones se asocian frecuentemente con la actividad física (atletas de fondo). La gammagrafía ósea detectará la lesión antes de que la confirmen las imágenes radiográficas (fig. e35.9). El tratamiento seguirá las normas de las fracturas de estrés: descarga de la extremidad, fisioterapia, etc.

Metatarsalgias secundarias a patología osteoarticular

Se deben a osteítis y osteoartritis de las cabezas metatarsianas y de las articulaciones MTF, a traumatismos articulares, a heridas penetrantes que originen artritis sépticas y a fracturas de estrés. Entre las *osteocondrosis* o lesiones de los núcleos de osificación, destaca como causa de metatarsalgia la **enfermedad de Freiberg o Köhler II** (fig. e35.10), que se trata en profundidad en el capítulo 16.

En la figura e35.11 se señalan las localizaciones más habituales de dolor de antepié.

METATARSALGIAS DE ORIGEN BIOMECÁNICO

Son, con mucho, las más frecuentes, como ya se ha expuesto. De entre ellas, destacan los denominados **«síndromes de insuficiencia del primer radio»** (SIIR), que se presentan en diversas situaciones estructurales y funcionales (cuadro 35.3).

Hallux valgus

Consiste en la subluxación estática de la primera articulación MTF, con desviación medial del primer metatarsiano y lateral del dedo gordo del pie. Es la causa más frecuente del SIIR. En casos avanzados se acompaña de rotación o pronación del dedo gordo del pie y de prominencia de la parte interna de la cabeza del primer metatarsiano; constituye lo que se conoce vulgarmente como «juanete». Es la desviación en valgo del dedo y no la citada prominencia la que determina el término «*hallux valgus*» (figs. 35.2, 35.3A).

Su **etiología** es multifactorial, si bien existe consenso en señalar el calzado como factor esencial. Por ello, las mujeres, que utilizan a menudo zapatos con puntas estrechas y excesivo tacón, han sido consideradas la principal población de riesgo. También se ha relacionado con el pie plano y el metatarso varo, y, como señaló A. Viladot, favorece la deformidad y la existencia de una fórmula metatarsiana de tipo *index minus* y de una fórmula digital de tipo egipcio.

La **anatomía patológica** refleja la concurrencia de varias deformidades bajo el epígrafe de *hallux valgus* (fig. 35.4 A-B):

- **Subluxación MTF,** de carácter progresivo hasta hacerse irreductible. Se caracteriza por el aumento del ángulo formado por la intersección del eje de la falange proximal y del primer metatarsiano, por encima de los 10-15° considerados normales y del ángulo IM, formado por la intersección de los ejes longitudinales del primer y del segundo metatarsianos, por encima de los 9°.
- **Desarrollo de exostosis en la cabeza del primer metatarsiano,** como manifestación de las desviaciones del metatarsiano y de la primera falange, que deja al descubierto la porción interna de la cabeza metatarsiana.
- **Luxación de la cabeza del primer metatarsiano sobre el rodete glenosesamoideo.** Es importante significar que, mantenidos los sesamoideos en posición por el ligamento transversal plantar metatarsiano y por las fibras transversales del músculo aductor del dedo gordo del pie, es el metatarsiano el que se desvía en varo y rotación interna. Los sesamoideos estarán siempre unidos a la falange.
- Otras manifestaciones patológicas son las **hiperqueratosis,** los **higromas,** la **luxación dorsal** y la **periostitis.** Las callosidades plantares hay que considerarlas siempre patológicas y se sitúan preferentemente bajo el segundo y el tercer metatarsianos. Los higromas se sitúan en el tejido celular subcutáneo y pueden infectarse y evolucionar hacia una bursitis. El fenómeno de la luxación MTF se produce por desalineación de los tendones del flexor y del extensor propio, que se desplazan hacia fuera y forman la cuerda del arco MTF (v. fig. e35.6B).

Clínica. El paciente con *hallux valgus* generalmente consulta por dolor y/o deformidad. El dolor es referido a la eminencia medial y, en casos avanzados, a la planta del pie, especialmente bajo la cabeza del segundo metatarsiano, donde desarrolla una callosidad como reflejo de la insuficiencia del primer radio. Como señalara A. Viladot, el dolor se produce: 1) por sobrecarga de los metatarsianos centrales: la metatarsalgia suele ser más precoz e intensa que el dolor en el juanete; 2) por el roce de la exostosis con el calzado: generalmente existen tumefacción y bursitis, que puede infectarse, y 3) cuando en la MTF aparece artrosis MTF *(hallux rigidus)*, más frecuente en personas mayores.

Cuadro 35.3 CLASIFICACIÓN DE LOS SÍNDROMES DE INSUFICIENCIA DEL PRIMER RADIO (SIIR)

SIIR estructurales

- Brevedad del primer metatarsiano, congénita o adquirida.
- Brevedad del primer dedo.
- Agenesia de los sesamoideos.
- *Metatarsus primus elevatus.*

SIIR funcionales

- Dorsiflexión excesiva del primer metatarsiano.
- Situaciones de pérdida de fuerza para la primera metatarsofalángica (*hallux valgus*, intervenciones previas, etc.).



FIGURA 35.2
Radiografía donde se observa una deformidad en *hallux valgus* bilateral en estadio avanzado.

www.medilibros.com



A



B

FIGURA 35.3
A. Imagen clínica de una deformidad del primer dedo en *hallux valgus.* Obsérvese la deformidad medial causada por la prominencia de la parte interna de la cabeza del primer metatarsiano. **B.** Radiografía anteroposterior en carga del pie, donde puede medirse el aumento del ángulo de *hallux valgus* y del ángulo intermetatarsiano.



A



B

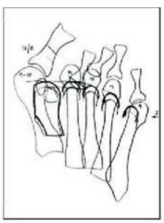

C



D



E

FIGURA 35.4
A. Pie con importante deformidad en el antepié. Obsérvense el *hallux valgus,* la deformidad de los dedos menores y el *quintus varus.* **B.** Radiografía con las líneas de medición del ángulo de *hallux valgus* y del ángulo intermetatarsiano. **C.** Planificación preoperatoria de la cirugía. **D.** Resultado radiográfico tras la osteotomía del primer al quinto metatarsianos y de la falange proximal del primer dedo. **E.** Otros autores realizan, en ocasiones, osteotomías a cielo abierto sin fijar de los metatarsianos, como se observa en la radiografía de la imagen.

© Elsevier. Fotocopiar sin autorización es un delito.

La exploración radiológica básica comprenderá las proyecciones dorsoplantar y lateral en carga. La planificación de la cirugía correctora exige unas mediciones radiológicas previas:

- **Ángulo del *hallux valgus* o MTF.** Su valor normal en carga oscila entre 5 y 20°.
- **Ángulo IM,** formado por la intersección del eje diafisario del primer y segundo metatarsianos. Su valor normal es de 9°.
- **Índice de protrusión metatarsiana relativa.** Permite valorar radiográficamente la fórmula metatarsiana. Se toman como referencia las perpendiculares trazadas a la diáfisis del segundo metatarsiano, tangentes al extremo distal de cada metatarsiano (fig. 35.3B).

Tratamiento. Variará según debamos corregir únicamente la deformidad en varo del primer metatarsiano o, en caso de existir un acortamiento importante del mismo, el síndrome de sobrecarga añadido a los demás metatarsianos, con o sin garra digital. De entre los múltiples procedimientos diseñados para el tratamiento de esta afección, señalaremos los siguientes:

- **Procedimientos sobre tejidos blandos.** Comprenden básicamente la exostectomía medial, la liberación de la cápsula lateral y el retensado de la medial. Aun aplicados en casos de deformidad leve, la experiencia indica que con ellos, si se utilizan como procedimientos únicos, la recidiva es frecuente.
- **Resección-artroplastia.** Se basa en la técnica descrita por Keller y, posteriormente, por Brandes, consistente en la exostosectomía y resección de la porción proximal de la primera falange del dedo gordo del pie. Esta técnica hoy día está reservada para pacientes con edad física o biológica por encima de los 70 años.
- **Osteotomías** (figs. 35.4C, E):
  - **Del primer radio.** Pretenden, respetando la integridad articular, corregir el varo del primer metatarsiano, recentrar el mismo con los sesamoideos y recuperar el equilibrio articular y muscular alterado. Las osteotomías del primer metatarsiano pueden localizarse en la base, en la diáfisis (osteotomía en *scarf* o «rayo de Júpiter») o distalmente (osteotomía en *chevron* o «tejadillo») por debajo de la cabeza (fig. e35.12A). El objetivo deberá ser conseguir una fórmula metatarsiana *index plus-minus* y que la cabeza del primer metatarsiano esté centrada sobre los sesamoideos.
  - **De los radios laterales.** Hoy en día, la más utilizada es la osteotomía cervical capital, descrita por Weil. Es un arma quirúrgica excelente también para corregir las deformidades MTF en garra (v. más adelante) (fig. e35.12B).
  - **De la base de los metatarsianos centrales.** Pretenden elevar el extremo distal del metatarsiano afecto. Su indicación es el cavo de antepié local o global, que contraindica la osteotomía tipo Weil.

Hallux limitus rigidus

Se define como la limitación de la dorsiflexión de la MTF del *hallux*, que, en condiciones normales, es de 90°. Se asocia a dolor, deformidad dorsal de la cabeza y alteraciones en la rodada del radio cuando no se alcanzan los 60° *(limitus)*, y puede llegar a anular la capacidad de dorsiflexión del primer radio *(rigidus)* (fig. 35.5A). Constituye la causa más frecuente de síndrome de sobrecarga del primer radio (v. más adelante).

Se describen cuatro estadios radiológicos; al cuarto de ellos corresponde la existencia cambios artrósicos graves. Se utilizará calzado con suela rígida y balancín MTF, si bien en algún caso el cuadro clínico hará precisa la cirugía, generalmente artrodesis MTF (fig. 35.5B).

Quinto dedo en varo

Consiste en la deformidad simétrica al *hallux valgus* que afecta al quinto dedo. Se caracteriza por la existencia de: 1) valgo del quinto metatarsiano; 2) desviación hacia dentro del dedo pequeño, o *quintus varus;* 3) exostosis capitometatarsiana o «juanete de sastre» (v. fig. 35.4A), y 4) rotación más o menos marcada del dedo. En las formas congénitas, es más importante la desviación del dedo que la del metatarsiano, el cual puede situarse por encima o por debajo del cuarto dedo *(supraductus/infraductus)*.



FIGURA 35.5
A. Imagen clínica de un pie con *hallux rigidus*. **B.** Radiografía postoperatoria donde se observa artrodesis con placa de la primera articulación metatarsofalángica.



FIGURA 35.6
Ejemplo de callosidades plantares. La localización de las callosidades ayuda a diferenciar la causa de las mismas.

FORMAS CLÍNICAS DE LAS METATARSALGIAS DE ORIGEN MECÁNICO

- Los **SIIR** se asocian a limitaciones de la dorsiflexión de la primera MTF, como ocurre en el *hallux limitus-rigidus*, que aparece con frecuencia en primeros radios potentes y largos, *hallux flexus* por elevación del primer metatarsiano y diversas afecciones de los sesamoideos (p. ej., sesamoiditis). Una sobrecarga del primer radio suele manifestarse clínicamente en forma de dolor en los radios menores por transferencia, al verse obligado el antepié a asumir una supinación permanente en el apoyo final, cuando no puede conseguirse una dorsiflexión adecuada del dedo gordo del pie.
- Los **síndromes de insuficiencia de los radios centrales** (SIRC) suelen asociarse a intervenciones quirúrgicas de descarga de los mismos.
- Los **síndromes de sobrecarga anterior** (SSA) corresponden a condiciones tanto estructurales como funcionales en las que el aumento del ángulo de ataque de los metatarsianos en conjunto origina el hiperapoyo; el pie cavo y las formas clínicamente aparentes o poco aparentes de equinismo por acortamiento relativo del tríceps sural (TS) son los SSA más importantes.
- En los **síndromes de sobrecarga de los metatarsianos centrales,** con luxación de varios dedos, en el contexto de una enfermedad destructiva, como la AR, las osteotomías (basales o distales) no bastarán, por lo que constituyen una indicación de intervención de *alineamiento metatarsiano* mediante la resección de las cabezas metatarsianas que se precise para obtener una fórmula *plus-minus*.

La localización de las *callosidades plantares* ayuda a determinar en qué fase del ciclo de la marcha se produce la hiperpresión que genera la metatarsalgia (fig. 35.6).

DEDOS EN GARRA

Son las deformidades de los dedos más frecuentes como motivo de consulta por dolor, discapacidad o dificultades para el calzado. Pueden presentarse con o sin luxaciones MTF.

Acompañan habitualmente a la mayoría de las metatarsalgias mecánicas.

En general, se acepta que las diferentes formas de deformidad en garra de los dedos se deben al fracaso de la musculatura intrínseca, fundamentalmente de los interóseos y lumbricales, para estabilizar la MTF en flexión plantar.

Dicho fracaso puede deberse a un fallo primario de esta musculatura (ya sea por afecciones neurológicas o por síndromes compartimentales), por alteración de las partes blandas (retracciones cicatriciales, quemaduras, etc.) o, lo más frecuente, por aumento exagerado de las solicitaciones mecánicas en dorsiflexión de las MTF (fig. e35.13)

Se denomina «dedo en martillo» a la deformidad cuando la articulación interfalángica proximal (IFP) se deforma en flexión y la interfalángica distal (IFD) lo hace en hiperextensión. Es la forma más frecuente y suele acompañarse de hiperextensión de la MTF por contractura de la cápsula articular. Los llamados «dedos en garra» se diferencian por presentar deformidad en flexión de las IFP y las IFD.

El tratamiento, ortopédico o quirúrgico, deberá individualizarse en función de su mecanismo de producción,

© Elsevier. Fotocopiar sin autorización es un delito.

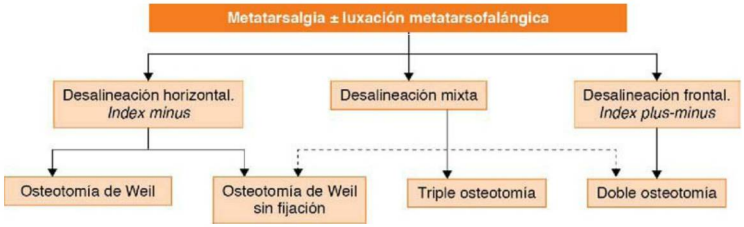

FIGURA 35.7
Indicaciones quirúrgicas de las metatarsalgias mecánicas.

de la reductibilidad o irreductibilidad de la lesión y de la repercusiones que tenga en cada paciente.

3.4. Tratamiento

TRATAMIENTO INCRUENTO

Dado que los resultados de la cirugía del pie para la metatarsalgia a menudo son impredecibles, la mayoría de los pacientes deben ser tratados de modo incruento antes de someterse a una intervención. La fisioterapia preoperatoria parece tener un papel poco importante en este tipo de tratamiento, a diferencia de la utilización de plantillas u ortesis plantares.

PLANTEAMIENTO GENERAL DEL TRATAMIENTO QUIRÚRGICO

www.medilibros.com

En los casos en que la metatarsalgia responda a un proceso sistémico o regional, se añadirá al tratamiento ortopédico o quirúrgico de la misma el de la enfermedad de origen. En el caso de las lesiones deportivas, habrá que atender a aspectos relacionados con el zapato utilizado, el tipo y la progresividad del entrenamiento y el terreno.

Un apartado particular es la **garra de los dedos,** que habrá de ser tratada cuando sea sintomática, teniendo en cuenta su grado de estructuración o rigidez. De acuerdo con estos criterios, se han descrito intervenciones de transferencia tendinosa flexoextensora a la articulación IFP (con o sin tenotomía extensora), artrodesis IFP o resección de la cabeza de la falange proximal.

En la deformidad del quinto dedo varo, se intentará un tratamiento incruento con vendajes correctores en los estadios iniciales. En los dedos sintomáticos, se realizarán técnicas similares a las correcciones distales del *hallux valgus,* acompañadas de tiempos cutáneos o tendinosos.

En la figura 35.7 se resumen las indicaciones quirúrgicas de las metatarsalgias mecánicas.

4. CONCLUSIONES

- Son muchos los términos que existen para describir el origen del dolor en el pie, como «metatarsalgia», que describe el dolor que se origina en los metatarsianos. Tales términos en la mayoría de las ocasiones son meramente descriptivos del origen del dolor.
- El astrágalo puede verse afectado por fracturas, osteocondritis u osteonecrosis, que requieren un diagnóstico preciso.
- El pie es asiento de múltiples osteonecrosis, entre las cuales las más frecuentes son la de Köhler (escafoides tarsiano) y la de Freiberg (cabeza de los metatarsianos centrales).
- Las compresiones de nervios periféricos son causa común de dolor en el pie. Deben ser identificadas clínicamente por el tipo de dolor. Entre las etiologías más comunes se encuentra el neuroma de Morton y el síndrome del túnel tarsiano.
- El origen de múltiples patologías del antepié se encuentra en alteraciones de la biomecánica del pie. Por ello conocer esta es fundamental para entender los principios terapéuticos que se llevan a cabo.
- El *hallux valgus* es una patología englobada dentro del SIIR, muy prevalente y que requiere aproximaciones terapéuticas diferentes según la deformidad existente.

Lecturas recomendadas

Asunción J, Carranza A, Vilá J, Viladot A. (coords). Tratamiento de las secuelas traumáticas del retropié. Monografías de la SEMCPT (Vol. 2). Barcelona: EDIKAMED; 2010.
Coughlin MJ, Mann RA, Saltzman ChL. Surgery of the Foot and Ankle. 8th ed. Philadelphia: Mosby-Elsevier; 2007.
De Doncker E, Kowalski C. Le pied normal et pathologique. Acta Orthop Belg 1970;36:377-560.
Helal B, Wilson D. The Foot. London: Churchill Livingstone; 1988.
Lelièvre J. Patología del pie. 4.ª ed. Barcelona: Masson; 1984.
Llanos LF, Maceira E, Metatarsalgias En. Manual SECOT de Cirugía Ortopédica y Traumatología». 2.ª ed. Madrid: Médica Panamericana; 2010. p. 1471-80.
Maceira E, Llanos LF. Deformidades de los dedos del pie En: Manual SECOT de Cirugía Ortopédica y Traumatología». 2.ª ed. Madrid: Médica Panamericana; 2010. p. 1503-9.
Maceira E. Aproximación al estudio del paciente con metatarsalgia. Revista del Pie y Tobillo 2003;17(2):14-29.
Maestro M, Besse JL, Ragusa M, Berthonnaud E. Forefoot morphotype study and planning method for forefoot osteotomy. Foot Ankle Clin 2003;8(4):695-710.
Núñez-Samper M, Llanos LF, Viladot R. Técnicas quirúrgicas en cirugía del pie. Barcelona: Masson; 2003.
Núñez-Samper M, Llanos LF. Biomecánica Medicina y Cirugía del pie. Barcelona: Elsevier-Masson; 2006.
Olson SL, Ledoux WR, Ching RP, Sangeorzan BJ. Muscular imbalances resulting in a clawded hallux. Foot Ankle Int 2003;24(6):477-85.
Viladot A. Patología del antepié. 3.ª ed. Barcelona: Toray; 1984.

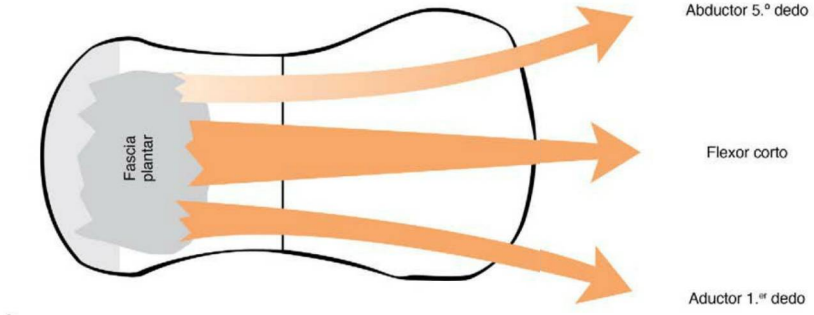

A

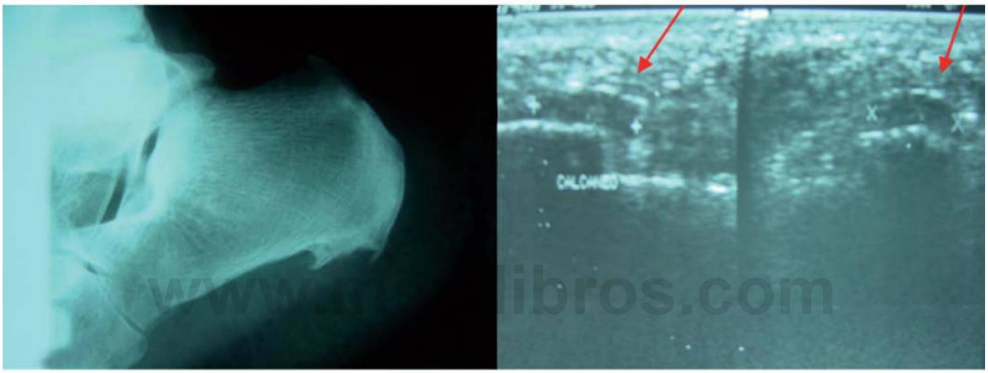

B C

www.elsevierlibros.com

FIGURA e35.1
A. Esquema de transmisión de fuerzas desde la aponeurosis plantar del sistema aquíleo-calcáneo-plantar. **B.** Radiografía donde puede apreciarse un espolón calcáneo, consecuencia y no causa de la fascitis plantar. **C.** Detalle ecográfico del engrosamiento de la fascia plantar en su inserción calcánea, característico de la fascitis plantar.



A B C

FIGURA e35.2
A. Imagen de una enfermedad de Köhler. Puede verse el escafoides aplanado, escleroso e irregular. **B** y **C.** Imágenes clínica y radiográfica donde se observa la prominencia medial que acaba apareciendo en la enfermedad de Köhler. En la radiografía **(C)** anteroposterior se observa el fragmento triangular característico.

© Elsevier. Fotocopiar sin autorización es un delito.



FIGURA e35.3
A. Bursitis retroaquílea en el pie izquierdo. **B.** Imagen de inflamación perimaleolar, que, en este caso, corresponde a una luxación de los tendones peroneos.

www.mediLibros.com

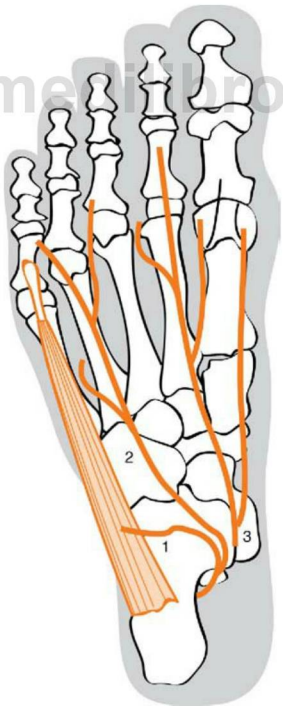

FIGURA e35.4
Esquema de división del nervio tibial posterior dando ramas calcáneas *(1)* y los nervios plantar externo *(2)* e interno *(3)*.

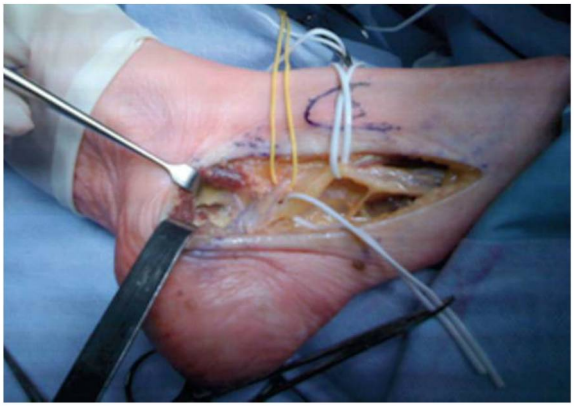

FIGURA e35.5
Imagen quirúrgica de una neurólisis del nervio tibial posterior en el contexto de tratamiento de un síndrome del túnel tarsiano.

www.medilibros.com

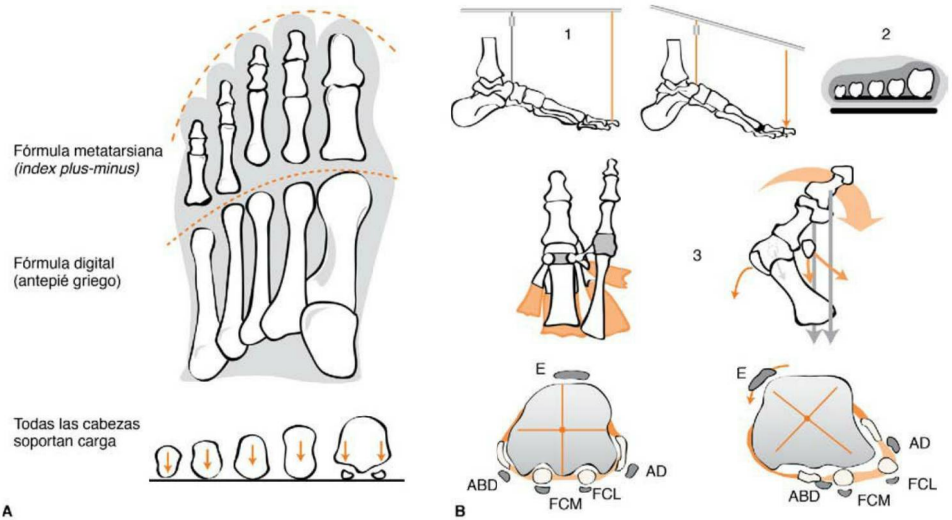

FIGURA e35.6
A. Esquema de un pie que representa la fórmula metatarsiana *(index plus-minus)* y la fórmula digital (pie griego). **B.** Esquema de la fisiopatología del *hallux valgus* (v. texto). ABD, abductor; AD, aductor; E, extensor; FCL, flexor corto lateral; FCM, flexor corto medial.

© Elsevier. Fotocopiar sin autorización es un delito.



A B

FIGURA e35.7
A. Imagen de una lesión cutánea plantar en la zona de la cabeza del segundo metatarsiano por un microtraumatismo repetido. **B.** Imagen de una uña *incarnata.*

www.medilibros.com

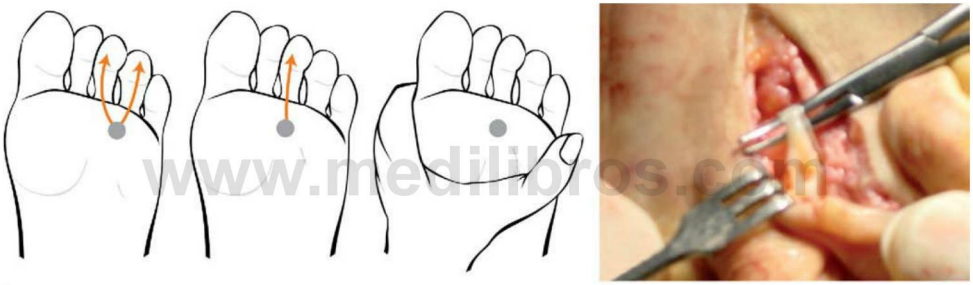

A B

FIGURA e35.8
A. *Izquierda,* zona de irradiación típica del dolor en el neuroma de Morton; *centro,* maniobra de Lasègue, que produce dolor con la dorsiflexión del dedo; *derecha,* maniobra de Mulder, que reproduce el dolor apretando de forma lateromedial el antepié. **B.** Detalle quirúrgico del engrosamiento del nervio digital común.



FIGURA e35.9
Imagen radiográfica de una fractura de estrés del segundo y tercer metatarsianos. La imagen radiográfica es la última en aparecer; puede observarse antes mediante resonancia magnética o gammagrafía.

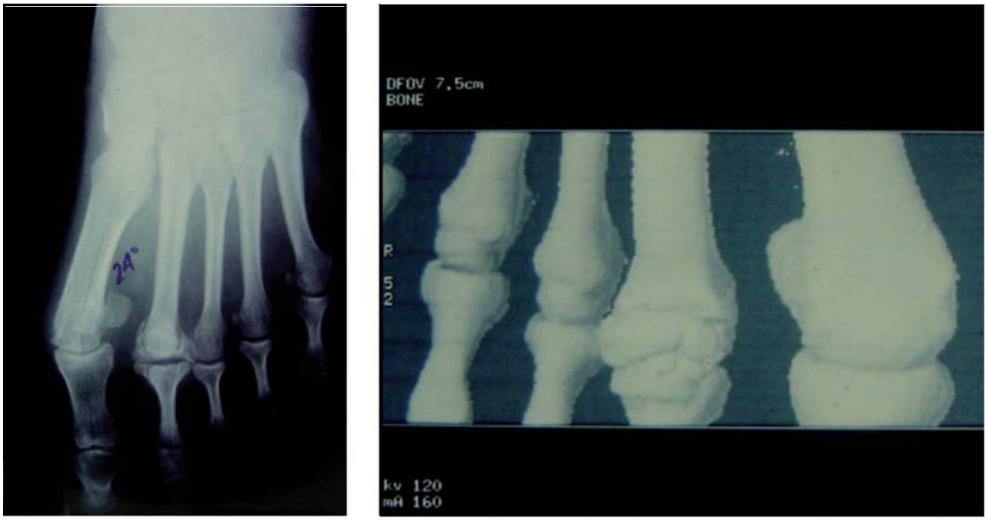

FIGURA e35.10
Enfermedad de Freiberg. Radiológicamente **(A),** la lesión evoluciona en etapas o fases desde una imagen radiotransparente de forma triangular en la cabeza del metatarsiano, pasando por un aplanamiento y un ensanchamiento de esta, hasta la artrosis clara de la articulación con un rodete osteocítico característico en la periferia de la cabeza, bien visible en la tomografía computarizada tridimensional **(B).**

www.meducambros.com

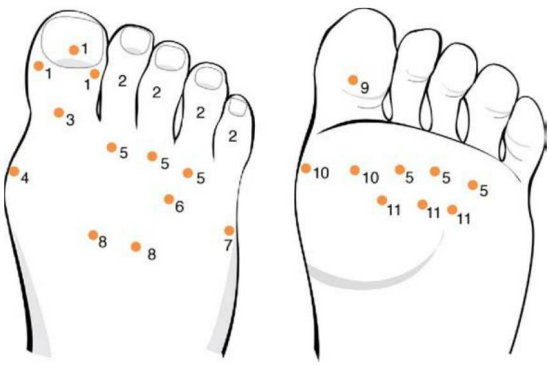

FIGURA e35.11
Localizaciones más habituales de dolor en el antepié (la numeración no indica orden de frecuencia). Dorso *(izquierda): 1,* uña del primer dedo; *2,* articulación interfalángica de los dedos menores; *3,* articulación metatarsofalángica del primer dedo; *4,* bunio; *5,* cabeza de los metatarsianos centrales; *6,* tercer espacio interdigital (neuroma de Morton); *7,* 5.ª articulación metatarsofalángica *(quintus varus); 8,* articulación de Lisfranc. Planta *(derecha): 9,* articulación interfalángica del primer dedo; *10,* 1.ª articulación metatarsofalángica; *11,* espacios interdigitales centrales.

© Elsevier. Fotocopiar sin autorización es un delito.

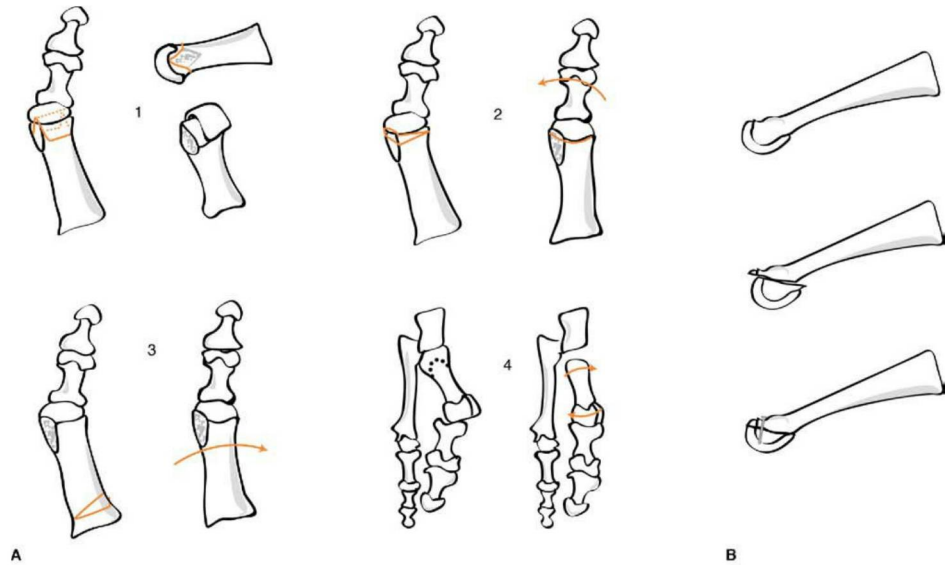

FIGURA e35.12

A. Esquema de las distintas osteotomías que pueden realizarse para el tratamiento del *hallux valgus. 1* y *2* muestran osteotomías distales; *3,* una osteotomía proximal, y *4,* una doble osteotomía. **B.** Esquema de la osteotomía de Weil realizada en un metatarsiano y fijada con un tornillo.

www.medilibros.com

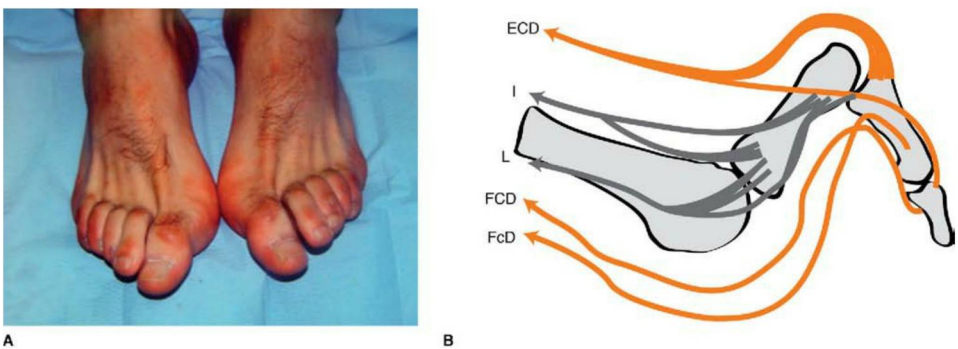

FIGURA e35.13

A. Imagen clínica de pies con dedos en garra. **B.** Representación de la fisiopatología de los dedos en garra: la musculatura intrínseca (I, interóseos; L, lumbricales) fracasa o la musculatura extrínseca aumenta las solicitaciones mecánicas (ECD, extensor común de los dedos; FcD, flexor corto de los dedos; FCD, flexor común de los dedos).

AUTOEVALUACIÓN

1. Señale cuál de las siguientes deformidades no forma parte de la evolución natural de un paciente con *hallux valgus:*
   a. Onicodistrofia en el primer dedo.
   b. Formación de eminencia medial (bunio).
   c. Varo del primer metatarsiano y valgo del primer dedo.
   d. Uno o varios dedos en martillo.
   e. Artrosis de la primera articulación metatarsofalángica.

Respuesta correcta: a.

Respuesta razonada: La afectación de las uñas no forma parte de la patogenia del *hallux valgus,* por lo que deben descartarse otras etiologías, como la infección fúngica.

2. La artrosis de la primera articulación metatarsofalángica se denomina también:
   a. *Hallux flexus.*
   b. *Hallux extensus.*
   c. *Hallux rigidus.*
   d. *Hallux valgus.*
   e. *Hallux pronatus.*

Respuesta correcta: c.

Respuesta razonada: La artrosis de la primera metatarsofalángica produce una limitación de la flexión dorsal del primer dedo; por esa rigidez característica se denomina también «*hallux rigidus*».

3. Señale la respuesta incorrecta respecto al neuroma interdigital (neuroma de Morton) del pie:
   a. La localización más frecuente de dolor es entre las cabezas del tercer y cuarto metatarsianos.
   b. El dolor suele describirse como quemante o de tipo calambre.
   c. La compresión lateral del antepié puede provocar la aparición de un chasquido palpable e incluso audible.
   d. El tratamiento conservador es uniformemente ineficaz en este cuadro.
   e. La cirugía para la extirpación del neuroma es útil para el alivio del dolor, pero no es infrecuente la persistencia de síntomas menores, como sensibilidad plantar o entumecimiento.

Respuesta correcta: d.

Respuesta razonada: El tratamiento del neuroma de Morton se basa en la administración de antiinflamatorios no esteroides y analgésicos, y en el empleo de ortesis para desplazar la zona de carga durante la marcha. La inyección local de anestésico más corticoide tiene valor terapéutico y diagnóstico: el 30% de los pacientes mejoran tras dos o tres infiltraciones. Si persiste la sintomatología dolorosa, se procederá a la resección quirúrgica del neuroma.

4. Se denomina «deformidad de Haglund» a:
   a. Variante morfológica del calcáneo que provoca una inflamación crónica de la bolsa pretendinosa que separa el tendón del calcáneo de la piel.
   b. Bursitis y tumefacción de la región de la pata de ganso de la rodilla.
   c. Hipertrofia de la cabeza del peroné en la rodilla que forma un relieve cutáneo apreciable, en mayor medida en individuos delgados.
   d. Deformidad muy poco frecuente del quinto metatarsiano que adopta forma de «palo de *hockey*».
   e. No existe ningún cuadro conocido con ese nombre.

Respuesta correcta: a.

Respuesta razonada: En la deformidad de Haglund aparece una exostosis posterosuperior, correspondiente a un calcáneo más alto y puntiagudo. La talalgia correspondiente se denomina «enfermedad de Haglund» y es debida a la variante morfológica del hueso, que puede manifestarse por un cuadro doloroso, especialmente en mujeres jóvenes que utilicen zapatos de tacón alto.

5. Respecto al neuroma interdigital, o metatarsalgia de Morton, ¿qué es incorrecto?:
   a. Predominio en mujeres.
   b. Predominio en la localización del segundo espacio interdigital.
   c. Dolor lancinante a la pisada.
   d. Provocación de dolor a la compresión lateromedial del antepié.
   e. La infiltración local con anestésico local y corticoide puede estar indicada.

Respuesta correcta: b.

Respuesta razonada: La localización más frecuente es entre el tercer y el cuarto metatarsianos (tercer espacio interdigital).

6. Señale la asociación falsa:
   a. Metatarsalgia de Morton-signo de Mulder.
   b. Síndrome del seno del tarso-antecedentes de esguince del ligamento lateral externo del tobillo.
   c. Enfermedad de Haglund-tendinopatía aquílea.
   d. Escafoides accesorio-tibial posterior.
   e. *Hallux rigidus*-insuficiencia del primer radio.

Respuesta correcta: e.

Respuesta razonada: El *hallux rigidus* no entra dentro de las patologías correspondientes a insuficiencia del primer radio. El *hallux valgus,* en cambio, sí es considerado una insuficiencia del primer radio funcional.

© Elsevier. Fotocopiar sin autorización es un delito.

7. ¿Cuál de las siguientes afirmaciones sobre el *hallux valgus* es correcta?
- **a.** En personas mayores de 70 años la artroplastia de resección metatarsofalángica es una buena opción terapéutica.
- **b.** Un ángulo intermetatarsiano de 15° es considerado normal.
- **c.** Los sesamoideos siempre acompañan a la cabeza del primer metatarsiano en su desplazamiento.
- **d.** La hiperqueratosis plantar típica se sitúa bajo la cabeza del primer metatarsiano.
- **e.** La artrodesis metatarsofalángica es una buena técnica quirúrgica en personas jóvenes y activas.

Respuesta correcta: a.

Respuesta razonada: La artroplastia de resección de Keller-Brandes es una opción terapéutica reservada a pacientes con edad física o biológica por encima de 70 años.

8. De entre las propuestas, las talalgias más frecuentes en el niño y en el adulto son, respectivamente:
- **a.** La compresión del nervio tibial posterior y la enfermedad de Haglund.
- **b.** La aquileítis y la tendinitis del tendón de Aquiles.
- **c.** La enfermedad de Sever y la fascitis plantar.
- **d.** La artritis postraumática y la artritis gotosa.
- **e.** La escafoiditis plantar y las fracturas del astrágalo.

Respuesta correcta: c.

392.e8

Respuesta razonada: La talalgia describe el dolor en el talón del pie. En el niño, la enfermedad de Sever o la apofisitis del calcáneo y en el adulto la fascitis plantar son las causas más frecuentes de talalgia.

9. Señale la propuesta falsa en relación con los síndromes de atrapamiento nerviosos del pie propuestos:
- **a.** La metatarsalgia de Morton se sitúa en el tercer espacio interóseo.
- **b.** El diagnóstico del síndrome de Morton es, ante todo, clínico.
- **c.** El signo de Tinel suele ser negativo en el síndrome compresivo del túnel tarsiano.
- **d.** El tratamiento de la metatarsalgia de Morton y del síndrome del túnel del tarso recidivantes es la cirugía de descompresión.
- **e.** El síndrome del seno del tarso debe diferenciarse de la tenosinovitis de los peroneos y de la inestabilidad de tobillo.

Respuesta correcta: c.

Respuesta razonada: El signo de Tinel es una maniobra exploratoria que se utiliza para detectar nervios irritados y se realiza percutiendo el nervio en la zona de atrapamiento, con lo que se desencadena una sensación de calambre. Si es positivo, indica que existe atrapamiento. Es inespecífico, pero aparece frecuentemente en las neuropatías por compresión, como en el caso del síndrome compresivo del túnel tarsiano.

10. Señale la afirmación falsa:
- **a.** La artrosis de la metatarsofalángica del dedo gordo del pie se denomina *hallux rigidus*.
- **b.** La deformidad inicial del *hallux valgus* es la subluxación metatarsofalángica.
- **c.** Los dedos en garra se producen por desequilibrio entre la musculatura flexora y extensora.
- **d.** El tratamiento quirúrgico del *hallux valgus* debe intentar reponer el primer metatarsiano sobre los sesamoideos.
- **e.** La enfermedad de Freiberg o de Köhler II es una fractura de estrés del segundo metatarsiano.

Respuesta correcta: e.

Respuesta razonada: La enfermedad de Freiberg es una osteonecrosis de la cabeza de los metatarsianos centrales, no una fractura de estrés.

CAPÍTULO 36

Desviaciones angulares y torsionales de los miembros inferiores

Enrique Guerado Parra

ÍNDICE DEL CAPÍTULO

1. **Introducción** 393
2. **Desviaciones angulares** 393
   2.1. Cadera 393
   2.2. Rodilla 395
   2.3. Alteraciones angulares en el plano lateral 397
3. **Desviaciones rotacionales de los miembros inferiores** 398
   3.1. Generalidades 398
   3.2. Torsión femoral 399
   3.3. Torsión tibial 400
4. **Conclusiones** 400

www.medilibros.com

OBJETIVOS DEL CAPÍTULO

- Introducir la terminología que hace referencia a las alteraciones angulares y torsionales de los miembros inferiores.
- Entender el desarrollo normal del niño y los cambios que se van produciendo durante el mismo para saber diferenciar una variante de la normalidad de una patología.
- Describir la exploración física que ha de llevarse a cabo para el diagnóstico correcto de estas patologías.
- Conocer las causas más frecuentes de deformidad angular y torsional a nivel de la rodilla y la cadera.
- Saber realizar una aproximación terapéutica a las patologías más frecuentes.

1. INTRODUCCIÓN

Las desviaciones angulares y torsionales de los miembros inferiores son causa frecuente de consulta, sobre todo en la edad infantil. El conocimiento del desarrollo normal del niño es fundamental para conocer situaciones que son patológicas y tranquilizar, en aquellas que no lo son, a los padres. En el adulto, las desviaciones angulares pueden acelerar los procesos de degeneración articular, por lo que su identificación temprana permitirá llevar a cabo medidas terapéuticas que enlentezcan la aparición de artrosis.

2. DESVIACIONES ANGULARES

En primer lugar, vamos a recordar la terminología utilizada para referirnos a la angulación que tienen las articulaciones. Se toma como referencia la posición del segmento proximal, de modo que la terminología describe los cambios del segmento distal respecto del proximal.

Así, empleamos el término «**varo**» cuando la posición del segmento distal hace que la angulación de la articulación vaya dirigida hacia la línea media. En el caso de la rodilla, el *genu* varo son las denominadas «piernas en paréntesis» o «piernas arqueadas».

Empleamos el término «**valgo**» cuando la posición del segmento distal hace que la angulación de la articulación se aparte de la línea media. Las piernas con *genu* valgo también se denominan «piernas en "X"».

En la tabla 36.1 se describen los valores normales de varo-valgo de los miembros inferiores.

2.1. Cadera

COXA VARA

Como se ha detallado anteriormente, la *coxa vara* se define por la disminución del ángulo entre el cuello femoral y la diáfisis. Esto hace que se alteren las relaciones anatómicas

© 2015. Elsevier España, S.L.U. Reservados todos los derechos

TABLA 36.1 Valores normales de varo-valgo en las articulaciones de los miembros inferiores

Cadera			
Medición: ángulo entre el cuello y la diáfisis del fémur			
Valores normales	**Niños**		**Adultos**
	135-145°		120-140°
Disminución del ángulo	*Coxa vara*		
Aumento del ángulo	*Coxa valga*		
Rodilla			
Medición: ángulo entre el eje anatómico del fémur y el eje anatómico de la tibia			
Valores normales	**Niños**		**Adultos**
	Nacimiento	*Genu* varo	5-8° de valgo
	18-20 meses	Eje neutro	
	3-4 años	*Genu* valgo máximo (15°)	
	A partir de 4 años	Disminución del valgo	
Disminución del ángulo	*Genu* varo		
Aumento del ángulo	*Genu* valgo		

entre las estructuras de la cadera. Así, el trocánter mayor estará ascendido, lo que limitará la abducción de la cadera al disminuir el brazo de palanca de la musculatura abductora. Clínicamente, se traduce en aparición de cojera y signo de Trendelenburg positivo (inclinación pélvica contralateral al realizar apoyo monopodal sobre la extremidad afecta).

CLASIFICACIÓN

www.medilibros.com

Atendiendo al momento de presentación y a su posible asociación con otras alteraciones se definen los tipos que se describen a continuación.

Coxa vara congénita

Está presente en el momento del nacimiento. Se engloba dentro de los denominados «defectos del desarrollo del fémur», que pueden ir desde un fémur corto congénito a una hipoplasia completa con ausencia total del fémur. Se trata de un defecto congénito, cuyo único agente etiológico conocido es la talidomida.

El objetivo del **tratamiento** es conseguir una igualdad en la longitud de las extremidades y una mejoría en la alineación del fémur proximal y distal. En los primeros meses está indicada la rehabilitación para mejorar las contracturas. A partir de los 18 meses de edad se colocan ortesis para facilitar la marcha en caso de acortamiento. En lo que se refiere a la cirugía, está indicada la realización de una osteotomía valguizante para corregir la *coxa vara* y de procedimientos para corregir la discrepancia de longitud.

Coxa vara infantil o del desarrollo

Se trata de un trastorno raro que afecta a 1:25.000 recién nacidos vivos. Se manifiesta con cojera típicamente al comenzar la marcha, aunque en ocasiones lo puede hacer 2-3 años más tarde.

Radiográficamente, observaremos la disminución del ángulo cervicodiafisario y el ascenso del trocánter mayor, y asimismo es posible evidenciar alteraciones en el cuello.

En cuanto al tratamiento, está indicada la osteotomía intertrocantérea valguizante después de los 1,5-2 años de edad cuando el ángulo cervicodiafisario es menor de 105°, cuando hay progresión de la deformidad en varo o si hay basculación lateral del glúteo medio.

Coxa vara del adolescente

En los capítulos 25 y 26 se tratan las patologías de la cadera en desarrollo, en las cuales puede aparecer una *coxa vara*.

Coxa vara secundaria

La aproximación diagnóstica y terapéutica deberá tener en cuenta cuál ha sido la lesión o enfermedad que ha provocado la aparición de *coxa vara*. Entre las patologías que pueden asociar *coxa vara* tenemos el síndrome de Morquio, la displasia epifisaria, la necrosis aséptica de la epífisis y la fisis femoral, la enfermedad de Legg-Calve-Perthes, etc.

COXA VALGA

Se define como el aumento del ángulo cervicodiafisario femoral. Se trata de una alteración más infrecuente que la *coxa vara*, pero con mayor repercusión clínica, pues los pacientes con una *coxa valga* tienen más probabilidades de desarrollar artrosis de cadera a una edad temprana, debido a la situación biomecánica desfavorable.

Radiográficamente, se diagnostica midiendo el ángulo cervicodiafisario en una radiografía anteroposterior de la cadera. En ocasiones se asocia con anteversión del cuello femoral, y es necesario diferenciar ambos cuadros mediante la realización de radiografías con la cadera en rotación interna, lo que permite una medición más precisa del ángulo cervicodiafisario.

Se puede clasificar de la siguiente manera:

- ***Coxa valga* congénita o del desarrollo:** el ángulo cervicodiafisario, que durante el desarrollo debe ir disminuyendo, no lo hace.
- ***Coxa valga* asociada a la displasia del desarrollo de la cadera:** en esta patología puede asociarse una *coxa valga*, que da lugar a un aumento de las posibilidades de reluxación de la cadera.

- ***Coxa valga* asociada a enfermedades neuromusculares:** la poliomielitis, el mielomeningocele y otras enfermedades que afecten, por ejemplo, a la musculatura abductora de la cadera pueden producir *coxa valga*.
- ***Coxa valga* secundaria:** otras patologías, como traumatismos, infecciones o tumores, pueden alterar el normal desarrollo de la cadera y hacer que aparezca como resultado una *coxa valga*.

TRATAMIENTO

La tendencia fisiológica durante el desarrollo es a una varización de la cadera, por lo que no se debe esperar la normalización del ángulo cervicodiafisario durante el crecimiento. Como se ha expuesto previamente, el desarrollo de artrosis es muy probable, sobre todo si se asocia a anteversión femoral, por lo que cada vez es más defendida la actitud de llevar a cabo un abordaje quirúrgico precoz con realización de una osteotomía intertrocantérea varizante.

2.2. Rodilla

Las alteraciones angulares a nivel de la rodilla son una causa frecuente de consulta en la edad infantil, y debe evaluarse de manera sistemática lo siguiente:

- **Historia clínica:** momento del inicio de la deformidad, enfermedad o traumatismos previos, progresión, bilateralidad, antecedentes familiares, etc.
- **Examen físico:** examen general del niño. Se debe realizar una exploración completa de los miembros inferiores, incluida la laxitud articular. Para la exploración específica del *genu* valgo y del *genu* varo se deben alinear las dos piernas colocándolas con las rótulas mirando al frente. Se mide primero el ángulo tibiofemoral. En el caso de un *genu* valgo (piernas en «X») se mide la distancia intermaleolar en el tobillo, y en el *genu* varo (piernas arqueadas), la distancia intercondílea en el fémur distal. Se cuantifican en centímetros estas distancias, lo que complementa las mediciones radiográficas.
- **Pruebas complementarias:** el estudio más indicado es una telerradiografía de miembros inferiores. No se debe menospreciar la dosis de radiación que supone la realización de esta prueba, por lo que se hará siguiendo las siguientes indicaciones: cuando se sospeche que la deformidad es patológica; al planificar una cirugía; cuando la medición clínica de las distancias intermaleolar o intercondílea o del ángulo tibiofemoral prevea que la deformidad es grave; cuando la talla del paciente se encuentre por debajo del percentil 25; cuando exista una asimetría de la deformidad; cuando haya asociación con torsión tibial excesiva, y si existe historia familiar o progresión de la deformidad en pocos meses. En la radiografía se miden el eje anatómico tibiofemoral y el eje mecánico de ambas extremidades. El eje mecánico se traza desde el centro de la cabeza femoral al centro del tobillo debiendo pasar por el centro de la rodilla. Cuando el eje pase medialmente al centro de la rodilla estaremos ante un *genu* varo, y cuando pase lateralmente, ante un *genu* valgo.

GENU VARO

Genu varo fisiológico

Es el más frecuente. El motivo de consulta en los niños deriva de la observación por parte de los padres de la forma de las piernas, en paréntesis. En la mayoría de los casos se trata de un retraso en el cambio de la morfología de las rodillas de varo a valgo propia del desarrollo. Descartadas otras patologías, podemos hablar de *genu* varo fisiológico. Este no requiere un tratamiento especial. Se debe tranquilizar a los padres informándoles sobre las características del desarrollo normal del niño. No están indicados ni el uso de ortesis ni tratamiento quirúrgico alguno.

Enfermedad de Blount o tibia vara

Se trata de una patología, descrita por Blount, en el que está afectada la osificación endocondral de la zona medial de la fisis proximal de la tibia.

Etiología y patogenia. No está aclarada la etiología de esta enfermedad, pero parece que el factor mecánico juega un papel importante en su desarrollo. Es más frecuente en niños obesos que comienzan a deambular precozmente.

Tipos. Se distinguen los siguientes:

- **Blount infantil o de inicio precoz:** antes de los 4 años de edad. Típicamente, se produce con inicio de deambulación precoz (9-10 meses), y es bilateral en el 50-75% de los casos. La señal de alarma aparece cuando no se observa el desarrollo normal de *genu* varo a *genu* valgo. No suele ser sintomática. En la exploración física se asocia el *genu* varo a torsión tibial interna, obesidad, pies pronados y leve acortamiento del miembro inferior afecto.
- **Blount de inicio tardío:** en niños mayores de 4 años.
- **Blount juvenil:** entre los 4 y los 10 años de edad. Frecuentemente es bilateral.
- **Blount adolescente:** en mayores de 11 años. Es unilateral (80%), lo que causa discrepancia de longitud. En este caso sí suelen existir dolor e inestabilidad en la rodilla. Los pacientes suelen presentar una alteración en el fémur distal, que contribuye al varo, junto con la deformidad en la tibia. Es más frecuente en niños obesos de raza negra y se asocia típicamente con el síndrome de apnea obstructiva del sueño.

Diagnóstico y estudios radiográficos. Se deben solicitar radiografías de ambas rodillas en proyección anteroposterior y lateral, así como una telerradiografía.

Se describen seis estadios evolutivos, que fueron propuestos por Langenskiöld en 1952 (fig. 36.1).

Otro método diagnóstico, cuando no aparecen los signos radiográficos típicos, es la medición del ángulo metafisodiafisario de la tibia proximal, descrito por Drennan. En niños menores de 2 años un valor de este ángulo por encima de 16° y en mayores de 2 años superior a 11° es muy sugestivo de Blount.

Es importante realizar radiografías seriadas, pues raramente con un solo estudio de imagen se podrá diagnosticar una enfermedad de Blount.

© Elsevier. Fotocopiar sin autorización es un delito.

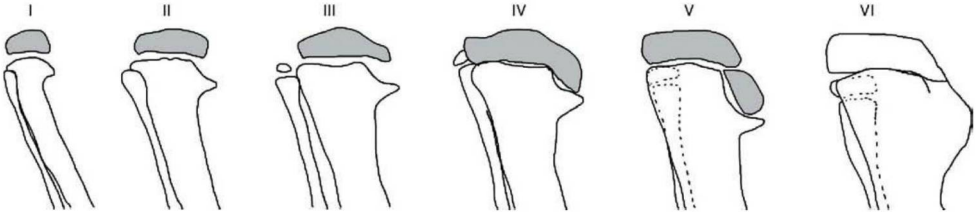

FIGURA 36.1
Clasificación de Langenskiöld de la enfermedad de Blount. Estadio I: irregularidad de la osificación de la metáfisis, con aspecto protruyente, con un pico en dirección medial y distal. Estadio II: depresión lateromedial aguda en la línea de osificación del tercio interno de la metáfisis; aparece un pico característico. Estadio III: aparece un escalón en el área radiotransparente metafisaria interna. Estadio IV: notable irregularidad del borde interno de la epífisis ósea, que está aumentada de tamaño y ocupa la depresión de la parte interna de la metáfisis. Estadio V: separación en dos porciones de la epífisis ósea. La superficie articular de la parte interna de la tibia está deformada y presenta una inclinación en dirección medial y distal. Estadio VI: la parte interna de la lámina epifisaria está osificada, y el crecimiento continúa por su parte externa de forma normal.

Tratamiento. El principal objetivo del tratamiento es que al acabar el desarrollo el paciente tenga los miembros inferiores con un eje normal, con las superficies articulares de las rodillas bien orientadas y sin discrepancia de longitud.

Existen diversos tipos de tratamiento dependiendo del tipo y del estadio de la enfermedad:

- **Blount infantil:**
  - **Niños menores de 2-3 años con estadios 1-2.** Está descrita la resolución espontánea en el 100% de los casos del tipo 1 y en el 75% de los casos en los tipos 2 y 3. Pese a todo, algunos autores siguen recomendando el uso de ortesis de descarga del compartimento medial de la rodilla hasta que esta tenga un eje valgo, aunque su eficacia no está demostrada.
  - **Niños menores de 4 años con estadios 3-4.** Los mejores resultados se obtienen realizando una osteotomía proximal valguizante para intentar conseguir una sobrecorrección de 5-10° de valgo. Se puede emplear también la resección de la barra fisaria, si está presente, o la elevación del platillo tibial medial en casos muy avanzados.
- **Blount de inicio tardío.** El tratamiento mediante osteotomía de tibia proximal asociado a una corrección gradual de la deformidad es el tipo de tratamiento que mejores resultados aporta. Además, con la aparición de modernos fijadores externos, es posible la corrección de la deformidad en todos sus planos. Otros tratamientos utilizados son las hemiepifisiodesis de la fisis lateral o del fémur, empleadas cuando la deformidad es leve, y el denominado «crecimiento guiado», mediante la colocación de grapas o placas en ocho a nivel fisario, lo que detiene temporalmente el crecimiento exclusivamente en la zona donde hemos colocado el dispositivo; las grapas o placas pueden ser retiradas posteriormente para no detener el crecimiento definitivamente.

Independientemente del tratamiento realizado, se debe realizar un seguimiento cercano de estos pacientes hasta el final del crecimiento, pues las recurrencias son muy frecuentes y puede ser necesario asociar varias formas de tratamiento en el mismo paciente.

GENU VALGO

Genu valgo del desarrollo

Antes de alcanzar el eje en valgo fisiológico se produce un valgo máximo de unos 15°, aproximadamente a los 3 años de edad, que disminuye ligeramente hasta alcanzar los valores normales en torno a los 8 años. En esta etapa de la infancia, los padres pueden consultar por este motivo. En el 95% de los casos mejorará de forma espontánea.

Cuando la edad de consulta es más tardía, a partir de los 10 años, se debe prestar especial atención. En estos casos la alteración del eje suele acompañarse de clínica de dolor en la cara anterior de la rodilla y dificultad al correr, y puede aparecer inestabilidad rotuliana (mayor tendencia de la rótula a luxarse).

Indicaciones de tratamiento

El único tratamiento efectivo en casos de *genu* valgo persistente es el quirúrgico. Las ortesis no han demostrado utilidad para la corrección del eje.

El tratamiento quirúrgico está indicado en niños mayores de 10 años, con una distancia intermaleolar superior a 8 cm y con un ángulo femorotibial de más de 15°.

Técnica quirúrgica. Se distinguen los siguientes procedimientos:

- **Hemiepifisiodesis interna temporal:** consistente en detener temporalmente el crecimiento a nivel de la cara interna de la fisis distal del fémur, lo que irá corrigiendo poco a poco el exceso de valgo, al ser mayor el crecimiento por la región externa de la fisis.
- **Hemiepifisiodesis definitiva:** procedimiento similar al anterior, en el que se calcula el tiempo de crecimiento restante y se realiza la hemiepifisiodesis de forma definitiva.
- **Osteotomía varizante:** se lleva a cabo en pacientes esqueléticamente maduros, con deformidades graves. Se puede realizar en la región supracondílea del fémur o en la proximal de la tibia.

Otras causas de *genu* valgo (cuadro 36.1)

Entre estas otras causas destacamos la aparición de *genu* valgo de forma secundaria a una fractura a nivel de la

metáfisis proximal de la tibia, denominada «fractura de Cozen». Es típica en niños de entre 2 y 8 años de edad, y se asocia a una deformidad progresiva en valgo que va aumentando en el transcurso de 1 año desde que se produce la fractura. Se debe realizar un seguimiento durante este período para descartar que aparezca la deformidad. Cuando aparece suele corregirse espontáneamente durante el crecimiento, pero si no lo hace deberá plantearse un tratamiento quirúrgico definitivo, como el expuesto para el *genu* valgo fisiológico.

Cuadro 36.1 OTRAS CAUSAS DE *GENU* VALGO

- *Genu* valgo fisiológico.
- Fractura metafisaria proximal de tibia (fractura de Cozen).
- Alteraciones metabólicas:
  - Osteodistrofia renal.
  - Raquitismo hipofosfatémico.
- Displasias óseas:
  - Displasia epifisaria múltiple.
  - Seudoacondroplasia.
- Tibia valga primaria.
- Patología tumoral/seudotumoral:
  - Osteocondromatosis múltiple.
  - Encondromatosis (enfermedad de Ollier).
  - Displasia focal fibrocartilaginosa.
- Osteomielitis subaguda.
- Anomalías congénitas:
  - Hipoplasia del cóndilo femoral externo.
  - Déficit de longitud congénito del peroné.
  - *Coxa vara.*
- Alteraciones neuromusculares:
  - Contractura de la banda iliotibial.
  - Mielomeningocele.

2.3. Alteraciones angulares en el plano lateral

Distinguimos dos situaciones:

- ***Genu recurvatum:*** la rodilla adquiere una incurvación de vértice posterior y concavidad anterior.
- ***Genu* flexo:** la rodilla adopta una posición de semiflexión permanente.

GENU RECURVATUM

Hablamos de una situación patológica cuando el ángulo entre el fémur y la tibia en el plano lateral es mayor a 15°, medido en una radiografía en bipedestación y carga.

Genu recurvatum congénito o luxación congénita de la rodilla

Se trata de una deformidad congénita en la que la tibia está desplazada hacia delante en relación con el fémur, manifestándose clínicamente como un *genu recurvatum*. Tiene una incidencia baja, en torno a 1 caso por cada 100.000 recién nacidos vivos, y es más frecuente en mujeres. Se asocia frecuentemente a deformidades a otros niveles, como displasia de cadera, deformidades del pie, luxación congénita de codo, labio leporino, paladar hendido, hidrocefalia, etc. Aparece también englobado en cuadros sistémicos como la artrogriposis múltiple o el síndrome de Larsen y en síndromes caracterizados por hiperlaxitud, como el de Ehlers-Danlos o el de Down.

Diagnóstico. Se basa fundamentalmente en la inspección, donde se aprecia la marcada hiperextensión de la rodilla (fig. 36.2).

Tratamiento. Es fundamental el reconocimiento precoz de la patología para poder instaurar el tratamiento lo más pronto posible.

En deformidades leves se realiza reducción de la deformidad mediante manipulación y se inmoviliza mediante yeso



A B

FIGURA 36.2
A. Imagen clínica de una luxación congénita de rodilla. Obsérvese la hiperextensión tan marcada de la rodilla, que debe hacer sospechar el diagnóstico.
B. Radiografías que muestran una rodilla luxada *(izquierda)* y otra normal *(derecha)*. En la primera, se observan la hiperextensión y la disposición posterior de la tibia respecto del fémur.

© Elsevier. Fotocopiar sin autorización es un delito.

en la posición de flexión alcanzada. El yeso se cambia cada 2 semanas hasta conseguir una flexión de 90°, lo que suele suceder alrededor de la sexta semana, momento en el que se coloca un arnés de Pavlik durante 2-3 meses y se indican ejercicios de flexión progresiva de la rodilla, que deberán ser practicados al paciente por sus padres (fig. e36.1).

En caso de luxación irreductible se coloca una tracción blanda y, si no se consigue la reducción cerrada, se deberá realizar reducción abierta.

En el paciente adulto en el que no se realizó tratamiento en la infancia la solución definitiva es la artrodesis de rodilla.

Genu recurvatum adquirido

***Genu recurvatum* constitucional.** Es característico de personas hiperlaxas, por lo que se suele acompañar de *genu* valgo, hiperlordosis lumbar, pie plano valgo y fatigabilidad aumentada. Suele ser bilateral y se considera que es patológico cuando la hiperextensión es mayor de 15°. Se deben diferenciar las formas ligamentosas de las óseas, para lo que se debe realizar el estudio radiográfico con la rodilla en carga y en descarga:

- Formas óseas: la deformidad no cambia.
- Formas ligamentosas: el *genu recurvatum* es evidente en carga, pero desaparece en descarga.

En cuanto al **tratamiento,** al igual que el *genu* valgo del desarrollo, tiende a la corrección espontánea, pero en niños mayores de 8 años y cuando el *recurvatum* es superior a 20-25° se debe corregir mediante osteotomía flexora.

***Genu recurvatum* neurológico.** Puede aparecer como consecuencia de una parálisis flácida de la musculatura flexora de la rodilla, lo que produce un desequilibrio muscular con predominio de las fuerzas musculares extensoras, que conlleva un desarrollo progresivo de *genu recurvatum*. Cuando la deformidad se hace funcionalmente inaceptable, el tratamiento consiste en la realización de una osteotomía de corrección.

***Genu recurvatum* postraumático.** Suele ser unilateral y se produce por una lesión de la parte anterior de la fisis que hace detener el crecimiento a ese nivel. El desequilibrio al continuar el crecimiento en la zona posterior conllevará un *recurvatum* de la rodilla. Entre las patologías que pueden producir la lesión de la fisis anterior se encuentran el arrancamiento traumático de la tuberosidad tibial anterior, la enfermedad de Osgood-Schlatter, alguna infección y un proceso tumoral. El tratamiento consistirá, en una fase precoz, en la resección de la barra fisaria, con interposición de un material inerte o de grasa para evitar un nuevo cierre; en fases tardías, cuando la angulación es mayor de 20°, estará indicada la osteotomía correctora.

GENU FLEXO

En este caso, al contrario que en el *genu recurvatum*, la rodilla adopta una posición en flexión con incapacidad para la extensión completa de la misma.

Genu flexo congénito

El hallazgo de un *genu* flexo en el neonato debe hacer descartar alteraciones esqueléticas complejas, como la artrogriposis o el síndrome del niño modelado.

Genu flexo adquirido

- ***Genu* flexo paralítico:** las enfermedades neuromusculares, manifestadas clínicamente como parálisis espásticas o flácidas, acaban produciendo alteraciones en el equilibrio muscular entre los grupos flexores y extensores de la rodilla.
- ***Genu* flexo postraumático:** suele ser unilateral y se produce por una lesión de la parte posterior de la fisis que detiene el crecimiento a ese nivel.
- ***Genu* flexo de origen articular:** producido por la presencia de derrame articular persistente, que puede ser de etiología muy variada (postraumático, infeccioso, inflamatorio, etc.). El aumento del volumen articular a causa del derrame hace que la rodilla adopte una actitud en semiflexión, lo que, mantenido en el tiempo, acaba provocando la aparición de adherencias en la parte posterior de la rodilla, en los fondos de saco sinoviales, en la cápsula posterior, etc.

En cuanto al **tratamiento,** inicialmente en esta deformidad está indicado el uso de ortesis que mantengan la extensión de la rodilla. Si la deformidad se hace rígida o fracasa el tratamiento ortopédico, está indicado el tratamiento quirúrgico.

3. DESVIACIONES ROTACIONALES DE LOS MIEMBROS INFERIORES

Definimos las desviaciones rotacionales como las alteraciones de la versión de los miembros inferiores que producen problemas funcionales, sobre todo para la marcha (tabla 36.2).

www.medilibros.com

3.1. Generalidades

DESARROLLO POSTURAL NORMAL

A partir de la cuarta semana de gestación se esbozan las extremidades inferiores. En la séptima semana se produce una rotación medial de la extremidad inferior y el primer dedo del pie se orienta hacia la línea media. Desde ese momento, y hasta acabar el desarrollo esquelético en la adolescencia, el crecimiento de las extremidades inferiores se acompaña de una rotación externa de las mismas, a nivel

TABLA 36.2 Versión: medición y valores normales*

Versión femoral		
Medición: ángulo formado por el eje cervical del fémur y el eje transcondíleo del fémur		
Valores normales	**Niños**	**Adultos**
	25-30° anteversión	10-15° anteversión
Versión tibial		
Medición: ángulo formado por el eje transcondíleo de la rodilla y el eje transmaleolar del tobillo		
Valores normales	**Niños**	**Adultos**
	5° de versión tibial externa	15° de versión tibial externa

**La versión se define como la variación normal de la rotación de las extremidades inferiores.*

tanto femoral como tibial. Este concepto es importante, pues permite comprender como una rotación interna excesiva, por ejemplo a nivel tibial, tenderá a mejorar durante el desarrollo, mientras que las rotaciones externas patológicas no mejorarán. No hay estudios definitivos que asocien la presencia de una excesiva torsión tibial o femoral con procesos degenerativos artrósicos a largo plazo.

ETIOLOGÍA

La causa de las alteraciones torsionales es desconocida, aunque se han implicado factores hereditarios, posturas intrauterinas forzadas o factores posturales posnatales.

EVALUACIÓN

- **Motivo de consulta:** la causa más frecuente de consulta viene motivada por la tendencia del niño a caminar «metiendo» los pies hacia dentro *(in-toeing)* o «sacando» los pies hacia fuera.
- **Historia clínica:** se ha de preguntar sobre el momento del inicio de la deformidad, por enfermedades o traumatismos previos, así como por la progresión, la bilateralidad, los antecedentes familiares, etc.
- **Examen físico:** consiste en el examen general del niño. Se debe realizar una exploración completa de los miembros inferiores, sin centrarse exclusivamente en el problema torsional que ha llevado al paciente a la consulta, pues, como se viene repitiendo en el capítulo, existen patologías donde coexisten varias deformidades. Para la valoración específica de las rotaciones de los miembros inferiores se debe evaluar el **perfil rotacional,** descrito por Staheli, de la siguiente forma:
  - **Ángulo de progresión del pie o de la marcha:** nos informa sobre el estado rotacional global de los miembros inferiores. Su normalidad no excluye la presencia de patología, pues pueden existir una rotación externa femoral que se compense con una rotación interna tibial y apariencia de una marcha normal. Se evalúa pidiendo al niño que camine en línea recta; mientras lo hace, se determina el ángulo entre la imaginaria línea recta de progresión y el eje del pie. Los valores normales están entre +5 y +20°; el signo positivo indica que el pie se desvía externamente de la línea media. Se obtendrán valores negativos si el pie se desvía hacia dentro.
  - **Rotación interna y externa de la cadera:** nos orienta acerca de la versión femoral. Se explora con el paciente en decúbito prono y con las rodillas flexionadas a 90°; en esta posición, se mide el ángulo formado por la vertical y la pierna en las dos posiciones extremas de rotación, interna y externa, de la cadera. El grado de rotación interna orienta acerca de la versión femoral. La rotación interna suele ser menor de 70° en niñas y de 60° en niños.
  - **Ángulo muslo-pie:** nos indica el grado de rotación tibial. Se coloca al paciente en decúbito prono, con las rodillas y los tobillos flexionados a 90°; en esta posición, se mide el ángulo entre el eje longitudinal del muslo y el eje longitudinal del pie (o el eje transmaleolar del tobillo, si el pie presenta una deformidad asociada). Se expresa en valores positivos si existe rotación tibial externa y en valores negativos si hay rotación tibial interna.
  - **Alineación del pie:** permite diagnosticar si el pie es el responsable de la alteración de la marcha, por ser un pie aducto o abducto. Se observa el borde lateral del pie, que debe ser recto. Si es convexo, se debe descartar un metatarso aducto, en el que el pie adopta una forma arriñonada, y si es cóncavo, se debe descartar un metatarso abducto. Se explora también el eje del pie trazando una bisectriz imaginaria del retropié por la planta del pie, que normalmente se proyectará entre el segundo y el tercer dedos.
- **Pruebas complementarias.** La prueba indicada es la tomografía computarizada, que mediante procesamiento informático de las imágenes permite una medición del ángulo de torsión femoral y tibial. Se debe considerar su realización en casos de alteraciones torsionales graves en las que se prevea un tratamiento quirúrgico.

3.2. Torsión femoral

ANTEVERSIÓN FEMORAL

De forma fisiológica, la anteversión femoral va disminuyendo durante el desarrollo hasta alcanzar el valor normal de 10-15° propio del adulto.

- **Motivo de consulta:** al comenzar a deambular, los padres notan que el niño «mete los pies hacia dentro».
- **Etiología:** se ha descrito la posición de sedestación en «W» como un posible factor etiológico del aumento de la anteversión femoral.
- **Clínica:** generalmente se asocia a una marcha torpe, por lo que suele pasar desapercibido hasta que comienzan a andar.
- **Exploración física:** en bipedestación se observa como las rótulas miran hacia dentro, al colocarse el paciente con los pies juntos y colocados en paralelo. El aumento de la anteversión femoral permite un mayor recorrido en rotación interna de la cadera, por lo que en estos niños destacará un aumento de la rotación interna (hasta 90°), con una disminución de la rotación externa, sobre todo en extensión.
- **Tratamiento:** en niños pequeños se deben realizar correcciones posturales, al sentarse o al dormir. Hasta los 7-8 años de edad, la deformidad puede ir mejorando de manera espontánea. En niños de más de 8 años estará indicado el tratamiento quirúrgico mediante una osteotomía de rotación externa cuando exista una limitación grave para la rotación externa de la cadera, cuando la anteversión supere los 40° o cuando la incapacidad funcional, por la torpeza en la marcha, sea muy importante. De cualquier manera, distintos autores han demostrado que la presencia de una anteversión femoral excesiva no es causa de artrosis en la edad adulta.

RETROVERSIÓN FEMORAL

- **Motivo de consulta:** al contrario que en la anteversión, en este caso la queja de los padres es que el niño camina con los pies hacia fuera.
- **Etiología:** se ha asociado con la postura de dormir en decúbito prono, durante los primeros años de vida, con los pies colocados en rotación externa máxima.

© Elsevier. Fotocopiar sin autorización es un delito.

TABLA 36.3 Mediciones que deben recordarse para el tratamiento quirúrgico de las desviaciones angulares y torsionales de los miembros inferiores

Patología	Edad para plantear tratamiento quirúrgico	Medición que debe efectuarse	Medida a partir de la cual se debe pensar en cirugía
***Coxa vara* del desarrollo**	2 años	Ángulo cervicodiafisario femoral	< 105°
***Genu* valgo**	> 10 años	DIM	> 8 cm
		Ángulo femorotibial	> 15°
Genu recurvatum	> 8 años	Ángulo femorotibial	> 20°
Anteversión femoral	> 8 años	Anteversión	> 40°
Torsión tibial externa	> 10 años	Ángulo muslo-pie	> 40°

DIM, distancia intermaleolar.

- **Clínica:** consiste fundamentalmente en el problema estético de la deambulación con los pies mirando hacia fuera.
- **Exploración física:** en bipedestación se observa que para que las rótulas miren al frente las piernas se tienen que colocar en una rotación interna excesiva. En la exploración de la cadera, la rotación externa está aumentada, y la rotación interna, disminuida.
- **Tratamiento:** el pronóstico es bueno. Se deben realizar recomendaciones posturales, y puede indicarse, en ocasiones, el uso de ortesis nocturnas que mantengan los pies girados hacia dentro.

3.3. Torsión tibial

TORSIÓN TIBIAL INTERNA

- **Motivo de consulta:** es uno de los motivos de caminar metiendo los pies hacia dentro, sobre todo en niños mayores.
- **Etiología:** se asocia con la postura intrauterina, dormir en decúbito prono y sentarse sobre los pies.
- **Clínica:** al deambular con los pies hacia dentro puede aparecer torpeza en la marcha.
- **Exploración física:** el ángulo muslo-pie será negativo.
- **Tratamiento:** en el 90% de los casos se corrige de forma espontánea antes de los 8 años de edad. El uso de ortesis en este caso no ha demostrado utilidad. Como dato interesante se ha observado que un pequeño grado de rotación interna mejora la fase de despegue de la marcha, con lo que mejora la velocidad al correr.

TORSIÓN TIBIAL EXTERNA

- **Motivo de consulta:** generalmente los pacientes consultan por presentar dolor femororrotuliano.
- **Clínica:** aunque la marcha de estos pacientes es con los pies hacia fuera, es el dolor femororrotuliano el que debe llamar la atención. En ocasiones, cuando la deformidad es importante, puede asociarse también a inestabilidad femororrotuliana.
- **Exploración física:** él ángulo muslo-pie es positivo.
- **Tratamiento:** la deformidad tiende a aumentar durante el crecimiento, por lo que no se debe esperar su corrección espontánea. El tratamiento quirúrgico, mediante osteotomía desrotatoria tibial está indicado en niños mayores de 10 años con un ángulo muslo-pie mayor de 40°.

A modo de recordatorio, en la tabla 36.3 quedan reflejadas algunas de las patologías descritas en este capítulo, con las edades, las mediciones que deben realizarse y los valores de estas que son importantes a la hora de decidir el tratamiento quirúrgico.

4. CONCLUSIONES

- Los términos «varo», «valgo», «flexo», «*recurvatum*», «anteversión», «retroversión», «rotación tibial interna» y «rotación tibial externa» se emplean para describir la situación anatómica de los miembros inferiores en los planos coronal y sagital.
- Durante el desarrollo del niño se producen cambios en los ejes de los miembros inferiores. Conocer estos cambios permite descartar patologías importantes y, en la mayoría de los casos, tranquilizar a los padres explicándoles que se trata del desarrollo normal de su hijo.
- La exploración física debe ser siempre completa; es decir, no deben explorarse únicamente las piernas del niño. En los miembros inferiores deben explorarse todas las articulaciones, pues muchas patologías se asocian, y algunas pueden quedar enmascaradas si no se presta atención.
- Algunas causas de alteraciones angulares y torsionales que deben recordarse son la enfermedad de Blount, la luxación congénita de rodilla, la anteversión femoral excesiva o la torsión tibial interna excesiva.
- El tratamiento en la mayoría de los casos es conservador, pues las patologías más frecuentes tienden a la resolución espontánea. El uso de ortesis tiene sus indicaciones, aunque su utilidad es controvertida. En casos de grandes deformidades y limitación funcional, el tratamiento quirúrgico, en la mayoría de las ocasiones mediante osteotomías, puede solucionar el problema.

Lecturas recomendadas

Carranza B. Desviaciones angulares y rotacionales de los miembros inferiores. En: Ferrández L, Llanos LF, Marco F, editores. Lecciones de Cirugía Ortopédica y Traumatología. Madrid: Acción Médica; 2005. p. 309-25.

www.medilibros.com

Fabry G. Clinical practice Static, axial and rotational deformities of the lower extremities in children. Eur J Pediatr 2010;169:529-34.
Haverkamp D, Marti RK. Bilateral varus osteotomies in hip deformities: are early interventions superior? Int Orthopedics 2007;31:185-91.
Herring JA. Tachdjian's Pediatric Orthopaedics. 4th ed. Philadelphia: Saunders; 2007.
Sabharwal S. Current concept review Blount Disease. J Bone Joint Surg Am 2009;91:1758-76.
SECOT. Manual de Cirugía Ortopédica y Traumatología. 2.ª ed. Madrid: Panamericana; 2009.
Sponseller PD. Handbook of Pediatric Orthopedics. 2nd ed. Nueva York: Thieme; 2010.
Staheli LT. Rotational problems in children. En: Schafer M, ed. AAOS Instructional Course Lecture Vol 43. Rosemont: AAOS; 1994. p. 199-209.

© Elsevier. Fotocopiar sin autorización es un delito.



A



B

FIGURA e36.1
A. Férula empleada para la reducción progresiva de la rodilla. **B.** Aspecto de la rodilla reducida.

© Elsevier. Fotocopiar sin autorización es un delito.

AUTOEVALUACIÓN

1. La causa más frecuente de que un niño camine metiendo el pie hacia dentro *(in-toeing)* es:
- **a.** Pie plano.
- **b.** Retroversión femoral.
- **c.** Anteversión femoral.
- **d.** Rotación tibial interna.
- **e.** Rotación tibial externa.

Respuesta correcta: c.

Respuesta razonada: La anteversión femoral excesiva es la causa más frecuente del *in-toeing*. Tiende a la resolución espontánea con el desarrollo, por lo que generalmente es benigna.

2. Le remiten a su consulta como especialista de ortopedia infantil a un niño de 18 meses porque los padres notan que su hijo tiene las piernas en forma de paréntesis. El niño tiene el calendario vacunal actualizado. Presentó un cuadro de bronquiolitis a los 8 meses de vida que requirió su ingreso hospitalario y tratamiento con corticoides inhalados. El desarrollo psicomotor hasta el momento ha sido normal; comenzó la deambulación a los 12 meses. Su diagnóstico de presunción es:
- **a.** Tibia vara. Debe instaurarse un tratamiento con ortesis.
- **b.** Luxación congénita de rodilla que ha pasado desapercibida. Requiere tratamiento quirúrgico para la reducción.
- **c.** Artritis séptica crónica de rodilla secundaria a la infección respiratoria. Requiere lavado articular y tratamiento antibiótico.
- **d.** Se debe sospechar maltrato infantil: las fracturas alrededor de la rodilla son la causa más probable de la deformidad.
- **e.** Ninguna de las anteriores.

www.medilibros.com

Respuesta correcta: e.

Respuesta razonada: El *genu* varo fisiológico hace que las piernas tengan una forma en paréntesis característica. No supone ninguna patología; es el desarrollo normal desde el *genu* varo al *genu* valgo. Se pasa de *genu* varo a neutro a los 18-20 meses de edad, pero puede retrasarse en ocasiones, hasta alcanzar el *genu* valgo máximo a los 3-4 años de edad para disminuir ligeramente hasta el *genu* valgo del adulto, que es de 5-8°. Se debe tranquilizar a los padres explicándoles que se trata del desarrollo normal del niño.

3. ¿Cuál es la medida clínica más eficaz en la exploración de un paciente con *genu* valgo?
- **a.** Distancia intermaleolar.
- **b.** Distancia intercondílea.
- **c.** Ángulo cervicodiafisario femoral.
- **d.** Ángulo proximal tibial mecánico.
- **e.** Distancia desde la espina ilíaca anterosuperior hasta el maléolo interno.

Respuesta correcta: a.

Respuesta razonada: En el *genu* valgo se produce una forma en «X» de las piernas, por lo que la distancia intermaleolar a nivel de los tobillos será la que nos permita cuantificar clínicamente el grado de la deformidad. En el *genu* varo se realiza la medición de la distancia intercondílea, al tener las piernas forma de paréntesis.

4. Acude a su consulta de pediatría del centro de salud una madre refiriendo que su hijo, al caminar, mete el pie derecho hacia dentro. Usted no dudará en realizar, ¿qué exploración?
- **a.** Valoración del ángulo de progresión de la marcha.
- **b.** Valoración de la versión de las caderas.
- **c.** Ángulo muslo-pie.
- **d.** Alineación del pie.
- **e.** Todas las anteriores.

Respuesta correcta: e.

Respuesta razonada: Se debe realizar una valoración del perfil rotacional de los miembros inferiores, que consta de ángulo de progresión de la marcha, versión de caderas, ángulo muslo-pie y alineación del pie.

5. Señale, de entre las siguientes, cuál no es causa de *genu* valgo:
- **a.** Enfermedad de Blount.
- **b.** Fractura de Cozen.
- **c.** Hipoplasia de cóndilo femoral externo.
- **d.** Enfermedad de Ollier.
- **e.** Displasia epifisaria múltiple.

Respuesta correcta: a.

Respuesta razonada: La enfermedad de Blount, o tibia vara, es una patología en la que está afectada la osificación endocondral de la zona medial de la fisis proximal de la tibia, de modo que se produce una deformidad en varo de la rodilla, no en valgo.

SECCIÓN IV

Raquis

Coordinador: Fernando Marco Martínez

ÍNDICE DE LA SECCIÓN

37. Deformidades y desviaciones de la columna vertebral. Espondilolistesis 404
38. Lesiones traumáticas de la columna vertebral 412
39. Patología del disco intervertebral 423
40. Espondilodiscitis 434

www.

CAPÍTULO 37

Deformidades y desviaciones de la columna vertebral. Espondilolistesis

Carlos Resines Erasun

ÍNDICE DEL CAPÍTULO

1. **Deformidades y desviaciones de la columna vertebral** 404
   - 1.1. Introducción 404
   - 1.2. Escoliosis 405
   - 1.3. Cifosis 409
2. **Espondilolistesis** 410
   - 2.1. Introducción 410
   - 2.2. Clasificación 410
   - 2.3. Diagnóstico 410
   - 2.4. Tratamiento 411
3. **Conclusiones** 411

www.medilibros.com

OBJETIVOS DEL CAPÍTULO

- Clasificar las deformidades vertebrales según el plano y el momento de aparición.
- Identificar los patrones de curvas escolióticas.
- Medir las curvas con el método de Cobb.
- Plantear un tratamiento de la escoliosis en función de la gravedad y de la capacidad de progresión de la curva.
- Reconocer los diferentes tipos de espondilolistesis.
- Evaluar el desplazamiento vertebral según la clasificación de Meyerding.

1. DEFORMIDADES Y DESVIACIONES DE LA COLUMNA VERTEBRAL

1.1. Introducción

La columna vertebral está formada por 33 vértebras en la mayoría de las personas (7 cervicales, 12 torácicas, 5 sacras y 4 coccígeas).

La columna cumple una doble función: por un lado, de soporte mecánico, ya que es el eje central del cuerpo en el que se anclan, de una forma u otra, todas las vísceras y recibe todas las cargas de los miembros; y, por otro lado, actúa como armadura protectora de la médula espinal y de la salida de las raíces nerviosas.

Aunque en el feto y el recién nacido no están completamente formadas, una vez que se inicia la deambulación empiezan a aparecer cuatro curvas fisiológicas en el plano sagital: dos lordosis (cervical y lumbar) y dos cifosis (torácica y sacrococcígea). En el plano coronal se considerará anormal cualquier desviación por encima de los 10°, mientras que en el plano transversal no debe haber rotaciones vertebrales.

Se considera que se encuentran dentro de rangos normales los siguientes valores de lordosis y cifosis (los autores plantean rangos de variación que difieren ampliamente):

- Lordosis cervical fisiológica: 25-40°.
- Cifosis dorsal fisiológica: 10-40°, medida entre T2 y T12.
- Lordosis lumbar fisiológica: 40-60°, medida entre los platillos superiores de T12 y S1.

Las deformidades se pueden definir según el plano en:

- **Sagitales:**
  - **Hipercifosis:** como en la enfermedad de Scheuermann.

© 2015. Elsevier España, S.L.U. Reservados todos los derechos

- **Hipocifosis:** generalmente asociada a escoliosis idiopática.
- **Hiper- o hipolordosis:** asociadas a escoliosis secundarias, congénitas, neuromusculares, etc.
- **Listesis**.

- **Coronales:**
  - **Asimetrías espinales:** cualquier desviación menor de 10°; no tienen significación patológica.
  - **Escoliosis:** realmente la escoliosis es una deformidad en los tres planos, pero clásicamente se define, mide y clasifica según el plano coronal.
- **Rotacionales:**
  - **Escoliosis:** generalmente, la rotación del cuerpo vertebral es el primer hecho que condiciona el resto de desviaciones en los otros planos en las escoliosis.

1.2. Escoliosis

DEFINICIÓN

Deformidad de la columna vertebral en los tres planos del espacio asociada a rotación vertebral, desviaciones laterales en el plano coronal mayores de 10°, y alteraciones de la lordosis y cifosis fisiológicas en el plano sagital.

TIPOS

- **No estructurada:** no asocia alteraciones estructurales vertebrales ni rotación de los cuerpos. No es progresiva; se debe poder corregir en las radiografías en flexión lateral *(bendings)* de forma simétrica. Generalmente es debida a una contractura muscular cuya causa hay que investigar (hernias discales, tumores, infecciones, dismetrías de miembros, etc.).
- **Estructurada:** asocia alteraciones de elementos intrínsecos (vértebras, discos y ligamentos) y extrínsecos (músculos, costillas y vísceras) (fig. 37.1).

TERMINOLOGÍA

- **Curva mayor:** aquella que incluye todas las vértebras rotadas. Suele ser estructurada (no se corrige en los *bendings*).
- **Curvas compensatorias:** craneales y caudales a la(s) curva(s) mayor(es), sin rotación vertebral e inicialmente flexibles (no estructuradas), aunque con el tiempo tienden a hacerse rígidas, sobre todo las torácicas.
- **Vértebra apical:** es la vértebra más desplazada lateralmente en la curva; no tiene inclinación apenas, aunque sí la máxima rotación.

PATRONES

Según la localización de la vértebra apical se describen distintas curvas:

- Cervicotorácica: C7-T1.
- Torácica: T2-T11.
- Toracolumbar: T12-L1.
- Lumbar: L2-L4.
- Lumbosacra: L5-S1.
- Doble torácica: las dobles curvas tendrán dos vértebras apicales, una para cada curva.
- Torácica y toracolumbar.
- Doble torácica y lumbar.



FIGURA 37.1
Telerradiografía anteroposterior de columna vertebral con imagen de escoliosis infantil. Se aprecia la rotación de los cuerpos vertebrales.

MEDICIÓN DE LAS CURVAS

- **Método de Cobb-Lippman:** para todo tipo de escoliosis (fig. 37.2).
- **Método de Metha:** para escoliosis infantiles; se miden los ángulos costovertebrales de cada lado. Tiene valor pronóstico según la diferencia de ángulos. Los valores mayores de 20° de diferencia indican una alta probabilidad de progresión de la curva si no es tratada (fig. 37.3).

CLASIFICACIÓN DE LAS ESCOLIOSIS

Escoliosis idiopáticas

Suponen el 65% de los casos; se subdividen según la edad de aparición. En la tabla 37.1 se resumen las principales características de este tipo de escoliosis. Se distinguen los siguientes tipos:

- **Infantil (0-3 años):** se resuelve espontáneamente en el 85-90% de los casos; es más frecuente en Europa que en América y en varones que en el sexo femenino; generalmente es torácica izquierda; se asocia con plagiocefalia, retraso mental, cardiopatía congénita y displasia de cadera. Es mandatorio realizar una resonancia magnética (RM) para descartar que la escoliosis no sea

© Elsevier. Fotocopiar sin autorización es un delito.

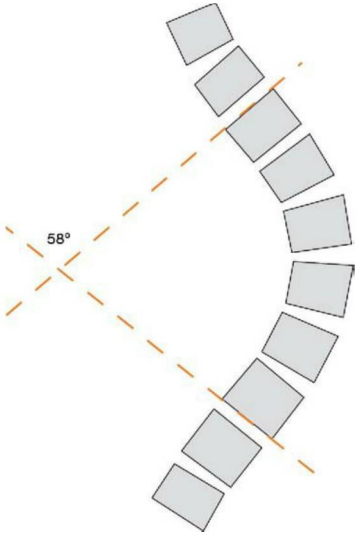

FIGURA 37.2
Esquema de medición del ángulo de escoliosis según el método de Cobb.

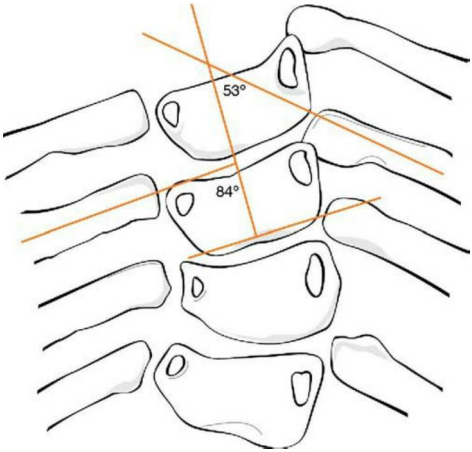

FIGURA 37.3
Medición del ángulo costovertebral según el método de Metha. Se mide el ángulo entre el eje de la costilla y el eje vertical de la vertebra con la que articula. Su importancia reside en la diferencia entre los lados (en este caso, derecho 84° e izquierdo 53°).

www.medilibros.com

idiopática sino un signo de patología potencialmente tratable.

- **Juvenil (4-12 años):** es una transición entre la forma infantil y la del adolescente. Entre los 4 y los 6 años la incidencia mujer:varón es de 1:1, y entre los 6 y los 10 años, de 8:1. Son más frecuentes los patrones torácicos derechos y los dobles mayores; el 70% de los casos progresan si no son tratados. También debe realizarse una RM para descartar que exista patología neural.
- **Del adolescente (> 12 años):** es la forma más frecuente, con una prevalencia cercana al 3% de la población general (aunque solo el 0,3% de los pacientes necesitarán tratamiento); los patrones típicos son torácicos derechos y lumbares izquierdos, así como la hipocifosis torácica. Se deben descartar otras patologías (con RM u otras pruebas diagnósticas) en caso de patrones atípicos o de curvas dolorosas. Este tipo de curvas han sido clasificadas tradicionalmente en cinco tipos según los criterios de King y Moe. Esta clasificación daba información

TABLA 37.1 Características típicas de la escoliosis idiopática según la edad de aparición

Escoliosis idiopática	Infantil	Juvenil	Del adolescente
Edad	0-3	4-9	10-20
Incidencia	30%	12-15%	55%
Sexo (varón:mujer)	1:1-2:1	1:3-1:6	1:6
Tipo de curva	Torácica izquierda	Torácica derecha	Torácica derecha
Compromiso cardiopulmonar	Alto	Intermedio	Bajo
Progresión	2-3°/año	6°/año	1-2°/año
Resolución	< 1 año: 90% > 1 año: 20%	20%	—
Magnitud máxima	70-90°	50-90°	Raro > 90°
Tratamiento ortopédico	Efectivo Retrasa la progresión	Retrasa la progresión hasta la pubertad Fallo: 33-88%	Controla las curvas < 40° Éxito: 75-80%
Tratamiento quirúrgico	< 8 años: ISF	< 8 años: ISF > 8 años: FA/FP > 11 años: FP	I + FP

FA, fusión anterior; FP, fusión posterior; I, instrumentación; ISF, instrumentación sin fusión.

sobre el número de segmentos que debían ser intervenidos mediante artrodesis empleando las barras de Harrington. Solo tenía en cuenta el plano coronal para la toma de decisiones. Actualmente se tiende a emplear más la clasificación de Lenke, que tiene en cuenta el perfil sagital torácico y el grado de rotación de las curvas lumbares; distingue un total de 42 patrones de curvas, divididos en seis grandes tipos.

Escoliosis congénitas

Representan el 15% de los casos. Se hace evidente en el momento del nacimiento o a las pocas semanas del mismo.

Generalmente se relaciona con otras malformaciones, como en la asociación VATER (defectos vertebrales, atresia anorrectal, fístula traqueoesofágica y displasia radial del antebrazo) o VACTERLS (como la anterior, más malformaciones cardíacas y renales, arteria umbilical solitaria y anomalías pulmonares *[lung]*), ambos acrónimos derivados de sus nombres en inglés.

Según las anomalías vertebrales, dentro de las escoliosis congénitas se pueden diferenciar las siguientes:

- **Canal medular abierto**:
  - **Con lesión neurológica:** mielomeningocele.
  - **Sin lesión neurológica:** espina bífida oculta; mielocele.
- **Canal medular cerrado:**
  - **Con lesión neurológica:** diastematomielia.
  - **Sin lesión neurológica:** hemivértebra (fallo de formación); barras y bloques (fallo de segmentación) (fig. 37.4).

También puede haber anomalías extravertebrales que provoquen escoliosis, como las coaliciones costales, que pueden asociarse o no a fallos de segmentación vertebral. El efecto de frenado asimétrico del crecimiento será tanto mayor cuanto más cerca esté la coalición de los cuerpos vertebrales.

Escoliosis neuromusculares

Son curvas amplias de gran radio. Suelen progresar y, generalmente, se controlan mal con corsés. Pueden conducir a una insuficiencia respiratoria, normalmente si la curva torácica supera los 100°, y suelen, aunque no siempre, obligar a realizar una artrodesis a edades tempranas. Hay que tener en cuenta que una artrodesis torácica antes de los 12 años de edad va a producir un tórax corto con disminución de la capacidad pulmonar, que también puede provocar una insuficiencia respiratoria en la edad adulta. En cualquier caso, la indicación de artrodesis dependerá de la tendencia a la progresión de la curva, de la situación general del paciente y de su enfermedad de base. Generalmente requieren instrumentaciones largas (de T2 hasta L5 o sacro y/o pelvis), la decisión del número de niveles dependerá del tipo de curva (si incluye el sacro, es decir, si hay oblicuidad pélvica) y de que el paciente camine o esté confinado a una silla de ruedas por su enfermedad de base.

Escoliosis neuropáticas

- **Por trastornos en la neurona motora superior:**
  - Parálisis cerebral infantil.
  - Degeneración espinocerebelosa: Friedreich; Charcot-Marie-Tooth; Roussy-Lévy.
  - Siringomielia.
  - Cuadriplejia por tumor espinal o traumatismo medular.
- **Por trastornos en la neurona motora inferior:**
  - Poliomielitis.
  - Atrofias musculares espinales: síndrome de Werdnig-Hoffman; Kugelberg-Welander.
  - Disautonomía: Riley-Day.
- **Miopáticas:**
  - Distrofias musculares: Duchenne; distrofia de cinturas; distrofia facioescapulohumeral.
  - Artrogriposis.
  - Hipotonía congénita.
  - Miotonía distrófica.

www.medilibros.com

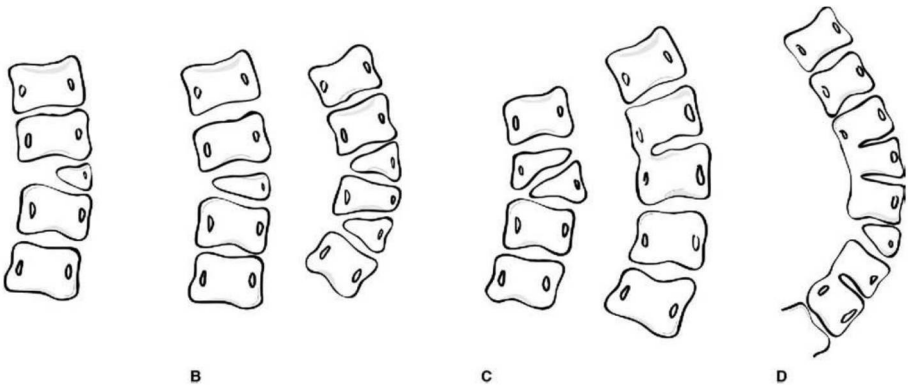

FIGURA 37.4
Representación esquemática de las anomalías vertebrales que producen escoliosis. **A** y **B.** Por fallos en la formación (hemivértebra). **C.** Mixta. **D.** Por fallos en la segmentación (barras y bloques).

© Elsevier. Fotocopiar sin autorización es un delito.

Neurofibromatosis

Representa el 5% de los casos. La neurofibromatosis puede producir curvas especialmente agresivas y progresivas, generalmente cifoescolióticas y cortas, y de evolución rápida, lo que obliga a realizar fusiones precoces.

Otras causas de escoliosis

- Alteraciones mesenquimales: síndrome de Marfan; síndrome de Ehlers-Danlos; artritis reumatoide, etc.
- Traumáticas: fracturas, laminectomías, irradiación, etc.
- Osteocondrodistrofias: mucopolisacaridosis, displasia espondiloepifisaria, displasia epifisaria múltiple, etc.
- Alteraciones metabólicas: osteomalacia, raquitismo, osteogénesis imperfecta, etc.
- Tumores: bien sean primarios (cordoma, osteosarcoma) o secundarios (síndrome de Pancoast pulmonar o metástasis), benignos (osteoma) o malignos o lesiones seudotumorales (tumor pardo del hiperparatiroidismo, quistes, granulomas, etc.).

DIAGNÓSTICO

Diagnóstico clínico

La escoliosis es un hallazgo de la exploración física rutinaria de niños y adolescentes y se confirma mediante radiografías.

En la anamnesis son datos importantes la edad del paciente, el momento en que se descubrió por primera vez la escoliosis y los antecedentes médicos de interés. Se deben buscar posibles patologías que provoquen escoliosis.

En la exploración clínica se deben buscar estigmas que indiquen un posible origen secundario de la escoliosis (manchas café con leche, lesiones cutáneas lumbares, escleróticas azules, deformidades o malformaciones en la cabeza o las extremidades, etc.).

Es importante descartar posibles dismetrías de miembros inferiores con significación clínica (por encima de 2 cm de dismetría).

Pruebas de imagen

Para el diagnóstico inicial se recomienda realizar una telerradiografía posteroanterior en bipedestación (en caso de pacientes ambulantes) de la columna vertebral, así como una telerradiografía lateral de columna. Las proyecciones anteroposteriores permiten una mejor definición de la columna, pero suponen una mayor absorción de radiación para la glándula mamaria, por lo que deben evitarse.

El grado de desarrollo de la fisis de la cresta ilíaca según el test de Risser proporciona información sobre el potencial de crecimiento óseo del paciente (y de la curva escoliótica) y debe anotarse (fig. 37.5).

Una vez diagnosticada la escoliosis, el seguimiento puede hacerse de forma clínica con un escoliómetro y mediante telerradiografías posteroanteriores; las radiografías laterales no son necesarias para el seguimiento.

Las radiografías en flexión lateral *(bendings)* dan información sobre la flexibilidad de las curvas y las posibilidades de corrección, sobre todo si se planea realizar una cirugía. En casos de escoliosis idiopáticas típicas (las más frecuentes) no suelen ser necesarios estudios de imagen más complejos.

www.medilibros.com

En las curvas atípicas y en escoliosis secundarias se recomienda realizar una RM para descartar patologías del canal neural y de la médula espinal. También deben realizarse

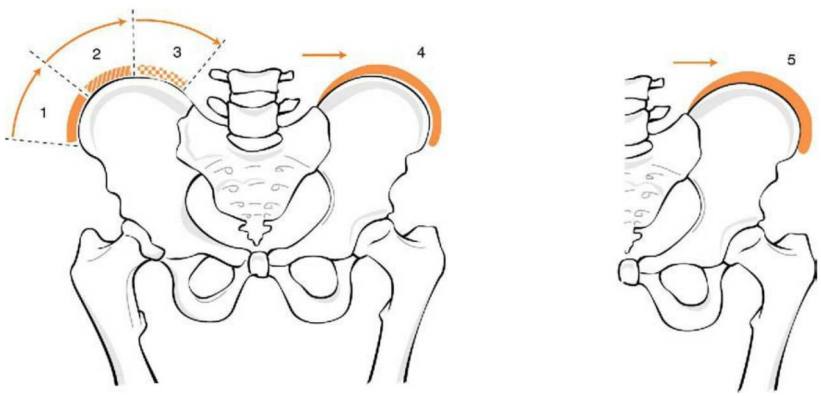

FIGURA 37.5
Escala de Risser que valora el grado de desarrollo de la fisis de la cresta ilíaca, proporciona información sobre el potencial de crecimiento óseo del paciente y, por tanto, orienta sobre la posibilidad de progresión de las deformidades del raquis. Para clasificarlo se divide la cresta ilíaca en tercios, progresando del 1 al 3 según la cresta ilíaca se osifica de lateral a medial, al grado 4 cuando la cresta ilíaca comienza a fusionarse con la pala (progresa de medial a lateral) y al grado 5 cuando la cresta ilíaca está completamente fusionada.

las pruebas pertinentes para descartar malformaciones asociadas, en caso de que se sospechen (estudios del aparato urinario, cardiológicos, enfermedades metabólicas o mitocondriales, cariotipo, etc.).

TRATAMIENTO

Escoliosis idiopática

Los tres puntos básicos del tratamiento son:

1. Control de la progresión hasta la madurez esquelética.
2. Corrección de la deformidad.
3. Evitar consecuencias locales o generales.

En las **formas infantiles** de la escoliosis idiopática hay que tener en cuenta que las menores de 35° suelen tender a la resolución espontánea sin tratamiento, por lo que puede bastar con realizar observación seriada y recomendar que el niño duerma en decúbito prono. En las formas progresivas se emplean los corsés de yeso seriados y, cuando el niño tiene edad suficiente, los corsés de termoplástico. Entre las opciones quirúrgicas están las siguientes:

- **Distractores costovertebrales:** inicialmente diseñados como distractores costocostales para el tratamiento de las malformaciones costales, se han expandido sus indicaciones, permiten preservar el potencial de crecimiento y se van alargando cada cierto tiempo conforme el niño crece, al mismo tiempo que evitan la progresión de la curva.
- **Instrumentación sin fusión:** se realiza una instrumentación clásica vertebrovertebral, pero sin lesionar articulaciones, con dos barras conectadas en el medio para permitir alargar la instrumentación según va creciendo el paciente.
- **Artrodesis circunferenciales:** la fusión posterior aislada no se recomienda en estos casos porque el potencial de crecimiento de los cuerpos vertebrales por delante produce un aumento de la deformidad (fenómeno del cigüeñal). Si es posible, debe diferirse la artrodesis definitiva hasta después de los 12 años de edad para evitar producir un tórax corto con problemas pulmonares y baja talla en la edad adulta. Las fusiones con tornillos por debajo de los 5 años de edad pueden lesionar las placas de crecimiento en el diámetro del canal vertebral y producir estenosis de canal cuando el paciente sea adulto.

En las **formas juvenil y del adolescente** el tratamiento depende de los grados de deformidad:

- **10-20°:** observación seriada.
- **20-50°:** corsés de termoplástico (Boston, Cheneau o Milwaukee, según dónde se localice el ápex de la curva principal).
- **40-50°:** con Risser menor de 3 estaría indicada la artrodesis quirúrgica; con Risser mayor o igual de 3 el potencial remanente de crecimiento de la curva es escaso y se puede valorar la observación por si tendiera a progresar en la edad adulta.

Escoliosis congénitas

Siempre se intenta, inicialmente, un tratamiento conservador y se observa la progresión de la curva.

En curvas por encima de 25° a los 3 años de edad o de 35° a los 6 años de edad está indicada la cirugía.

Escoliosis neuromusculares

El tratamiento ortopédico es difícil en estos casos, por la mala tolerancia de los pacientes a los corsés y por su, relativamente, baja eficacia. Puede plantearse en progresiones lentas y para permitir la sedestación en pacientes que no caminan.

El tratamiento quirúrgico se indica en curvas progresivas que llegan a 30-40°, independientemente de la edad. Generalmente requiere fusiones posteriores largas, con frecuencia deben incluirse los ilíacos en la instrumentación (mediante la técnica de Galveston o con tornillos a ilíacos) y suele ser recomendable controlar el estado de la médula y de las raíces mediante potenciales evocados durante la cirugía.

En el cuadro 37.1 se recuerdan algunos valores que deben retenerse para el tratamiento de la escoliosis idiopática del adolescente.

1.3. Cifosis

Se consideran cifosis patológicas aquellas que sobrepasan los grados considerados normales en la columna dorsal y, además, producen sintomatología. En la transición toracolumbar y en la columna lumbar es patológico cualquier grado de cifosis.

Desde el punto de vista de la etiología, hay descritos hasta 15 tipos de cifosis según Winter y Hall.

www.enelibros.com

Desde un punto de vista más descriptivo, se pueden dividir en angulares, cuando el aumento de la curva solo se produce en un segmento corto de la columna, y en armónicas o redondeadas, cuando son muchos los niveles que participan de la curva cifótica:

- **Cifosis angulares:**
  - **Congénitas:** debidas a defectos de formación o de segmentación de los cuerpos vertebrales.
  - **Espondilodiscitis:** tuberculosas o piógenas; pueden producir colapsos de cuerpos vertebrales o lesiones de núcleos de crecimiento en uno o pocos niveles y dar lugar a angulaciones en el plano sagital.
  - **Traumáticas:** por fracturas-acuñamiento de una o varias vértebras que hayan consolidado sin reducir.
- **Cifosis armónicas:**
  - **Dorso curvo postural:** es la causa más frecuente de cifosis. Es habitual en adolescentes. Se trata de una

Cuadro 37.1 VALORES DEL ÁNGULO DE COBB DE LA CURVA PRINCIPAL QUE RECORDAR PARA EL TRATAMIENTO DE LA ESCOLIOSIS IDIOPÁTICA DEL ADOLESCENTE

- < 20°: **observación** seriada.
- 20-50°: **corsés** de termoplástico.
- 50°:
  - Risser < 3: **artrodesis quirúrgica.**
  - Risser ≥ 3: valorar cirugía u observación.

© Elsevier. Fotocopiar sin autorización es un delito.

curva flexible, y se suele corregir completamente con fisioterapia y ejercicio. En algunas raras ocasiones es preciso utilizar corsés de tipo Milwaukee.

- **Enfermedad de Scheuermann:** de etiología aún desconocida. Se diagnostica típicamente en varones de entre 13 y 15 años. Se puede asociar con tórax en quilla. Se observan acuñamientos vertebrales anteriores de 5° o más en, al menos, tres vértebras consecutivas, entre T5 y T8 o entre T6 y T9, con rigidez de la curva y, ocasionalmente, dolor. Radiológicamente son típicos los nódulos de Schmorl, la irregularidad de los platillos vertebrales, el estrechamiento de los discos intervertebrales y el esternón corto. Las curvas relativamente flexibles (40-60°) pueden ser tratadas con corsés cervicotoracolumbares de tipo Milwaukee; las curvas sintomáticas por encima de 75° son una indicación de cirugía.
- **Espondilitis anquilopoyética.**
- **Osteoporosis:** suele producir curvas armónicas, excepto en casos de fracturas-acuñamiento.
- **Enfermedad de Marfan** u otras colagenopatías.

2. ESPONDILOLISTESIS

2.1. Introducción

La espondilolistesis es un deslizamiento de una vértebra con respecto a la inmediatamente inferior. Generalmente se habla de listesis cuando la vértebra se desliza en sentido anterior, que es lo más frecuente y llamativo; los deslizamientos en sentido posterior, o retrolistesis, se suelen ver en columnas degenerativas en la edad adulta.

2.2. Clasificación

Se suele utilizar la clasificación de Wiltse de los tipos de listesis según la etiología, ampliada con el tipo 6 para las yatrogénicas (tabla 37.2), y la clasificación en grados de Meyerding según el porcentaje de deslizamiento; otros datos que han de tenerse en cuenta son el ángulo de deslizamiento y el ángulo sacrohorizontal o L5-horizontal.

2.3. Diagnóstico

Los tipos más frecuentes son la displásica y la ístmica. Nos referiremos sobre todo a ellas en el resto del capítulo.

DIAGNÓSTICO CLÍNICO

La mayoría de los casos son asintomáticos y se descubren de forma accidental.

En los que dan síntomas, lo más frecuente es el dolor lumbar, que puede irradiar a las nalgas y los muslos. El acortamiento y/o la contractura de isquiotibiales no son raros y a veces son el único síntoma. Ocasionalmente pueden presentarse síntomas radiculares, alteraciones posturales y anomalías de la marcha.

En adultos y, sobre todo, en escoliosis degenerativas, pueden aparecer síntomas de claudicación neurógena por la estenosis de canal que se produce secundariamente al desplazamiento vertebral. En estos pacientes son más frecuentes los síntomas neurológicos. Es importante descartar en adultos otros posibles orígenes del dolor (p. ej., discopatía a otros niveles). Los síntomas de síndrome de cauda equina son muy raros.

PRUEBAS DE IMAGEN

La radiografía simple, con proyecciones oblicuas de columna lumbar, suelen dar el diagnóstico. Se suele preferir hacer las radiografías en bipedestación, para valorar la columna bajo cargas fisiológicas. Las proyecciones laterales en flexión-extensión y las proyecciones en decúbito aportan información sobre el grado de hipermovilidad. Otras proyecciones, como la de Ferguson se usan más raramente.

La tomografía computarizada es útil en casos en que se sospecha una lesión de los arcos posteriores pero no hay una listesis evidente; también puede ayudar a valorar la anatomía para la planificación preoperatoria (p. ej., para estimar el tamaño de los pedículos para la inserción de tornillos).

La RM raramente es necesaria en niños y adolescentes para esta patología, pero es muy valiosa en casos con clínica de déficit neurológico. Es muy útil para descartar otras posibles causas de dolor lumbar, como tumores o infecciones, y para valorar el estado de los discos intervertebrales, tanto el listésico como los adyacentes.

La gammagrafía con tecnecio puede ser útil en niños para valorar el potencial de consolidación si se plantea la reparación de la *pars* articular. Suele ser negativa en adultos, por lo que no tiene valor en este grupo de pacientes.

TABLA 37.2 Clasificación de Wiltse de los tipos de espondilolistesis según la etiología

Tipo	Etiología	Características
1	Displásica	Generalmente está producida por un déficit congénito de la faceta superior sacra o del arco de L5
2	Ístmica	Se debe a un defecto (espondilólisis) del istmo y a una posterior separación del mismo
3	Degenerativa	Es secundaria a artritis degenerativa de larga evolución e inestabilidad segmentaria de las articulaciones facetarias junto con degeneración del disco
4	Traumática	Fractura aguda en otros sitios distintos a la *pars interarticularis*
5	Patológica	Afectación del arco posterior por procesos patológicos que lo debilitan, con lo que dan origen a la aparición de un desplazamiento vertebral
6	Yatrogénica	Descrita posteriormente por Newman

2.4. Tratamiento

- **Conservador:**
  - En niños asintomáticos, se recomienda observación y seguimiento con radiografías hasta que el paciente alcance la madurez ósea.
  - En casos sintomáticos leves con escasa listesis (< 50%) y ángulo de deslizamiento bajo (< 45°) se puede plantear tratamiento con antiinflamatorios no esteroideos, analgésicos, fisioterapia, modificación de actividades, evitación de la hiperextensión forzada de la columna y ortesis que limiten la lordosis lumbar.
  - En adultos se recomienda perder peso y dejar de fumar.
- **Quirúrgico:**
  - Se plantea en caso de fracaso del tratamiento conservador después de más de 6 meses o 1 año.
  - Presencia o progresión de clínica neurológica (radiculopatía, claudicación, pérdida de fuerza, etc.).
  - Se puede plantear de entrada en casos con gran listesis en el momento del diagnóstico, progresión de la misma durante el seguimiento, ángulos de deslizamiento altos y morfologías desfavorables de las vértebras (sacro en cúpula, L5 trapezoidal, etc.) en pacientes en crecimiento.
  - Procedimientos quirúrgicos:
    - Reparación directa de la *pars* articular: las indicaciones son escasas. Solo está indicada en menores de 25 años con deslizamientos menores de 3 mm, sin evidencia de patología discal o facetaria, y, generalmente, para niveles por encima de L5, aunque también puede hacerse en el nivel L5-S1.
    - Descompresión aislada sin fusión: no recomendada en menores de 40 años por el riesgo de progresión. En adultos el disco suele estar degenerado y ser incompetente, por lo que tampoco se suele recomendar esta técnica, salvo en pacientes ancianos con muy poca demanda funcional.
    - Artrodesis *in situ:* es la técnica más utilizada, la instrumentación no suele ser necesaria de forma rutinaria en niños, pero se puede considerar si se asocia descompresión o en caso de listesis de alto grado. En adultos la instrumentación es la norma. Generalmente se prolonga la artrodesis a L4 en listesis > 50% o con ángulos sacrohorizontales o L5-horizontales mayores de 55°. La utilización de ortesis postoperatorias es controvertida. La artrodesis circunferencial, con o sin reducción, se suele reservar para los casos de alto grado. También se puede utilizar si se desea aumentar la altura del espacio discal para mejorar la descompresión radicular o si se ha realizado una descompresión posterior tan amplia que no haya lecho óseo suficiente como para realizar una aceptable artrodesis posterolateral.
    - Técnicas de reducción: la reducción de las listesis antes de su instrumentación y fusión no son imprescindibles para el buen éxito de la cirugía, pero sí pueden mejorar las tasas de fusión, previenen la progresión del deslizamiento, restauran la anatomía y mejoran la descompresión neural. En el lado negativo, aumentan las posibles complicaciones mecánicas y neurológicas del procedimiento.

3. CONCLUSIONES

- En cuanto a las curvas fisiológicas del raquis, los distintos autores plantean valores cuyo rango difiere ampliamente.
- La mayor parte de las escoliosis se encuentran dentro del grupo de las idiopáticas y sus características varían según la edad de aparición.
- Existe una causa habitual de cifosis: el dorso curvo postural, típica de adolescentes y que se resuelve habitualmente con fisioterapia y ejercicio.
- Hay que identificar la enfermedad de Scheuermann, típica de adolescentes varones y que en ocasiones requiere tratamiento ortopédico e incluso quirúrgico.
- Los tipos más frecuentes de espondilolistesis son la displásica y la ístmica.
- La mayoría de los casos de espondilolistesis son asintomáticos y se descubren de forma accidental.

Lecturas recomendadas

Amundson G, Edwards CC, Garfin SR. Spondylolisthesis. En: Herkowitz HN, Garfin SR, Balderston RA, Eismont FJ, Bell GR, Wiesel SW, eds. Rothman-Simeone. The Spine. 4th ed. Philadelphia: Saunders; 1999. p. 835-85.

An HS, Humphreys SC, Balderston R. Juvenile kyphosis. En: Herkowitz HN, Garfin SR, Balderston RA, Eismont FJ, Bell GR, Wiesel SW, eds. Rothman-Simeone. The Spine. 4th ed. Philadelphia: Saunders; 1999. p. 405-15.

Devlin VJ. Spine Secrets. Philadelphia: Hanley & Belfus; 2003.

Lenke LG, Betz RR, Harms J, Bridwell KH, Clements DH, Lowe TG, et al. Adolescent idiopatic scoliosis, a new classification to determine extent of spinal arthrodesis. J Bone Joint Surg Am 2001;83(8):1169-81.

Newton PO, Wenger DR, Mubarak SJ. Neuromuscular scoliosis. En: Herkowitz HN, Garfin SR, Balderston RA, Eismont FJ, Bell GR, Wiesel SW.Rothman-Simeone. The Spine. 4th ed. Philadelphia: Saunders; 1999. p. 373-403.

Winter RB, Lonstein JE. Juvenile and adolescent scoliosis. En: Herkowitz HN, Garfin SR, Balderston RA, Eismont FJ, Bell GR, Wiesel SW. Rothman-Simeone. The Spine. 4th ed. Philadelphia: Saunders; 1999; p. 325-72.

© Elsevier. Fotocopiar sin autorización es un delito.

AUTOEVALUACIÓN

1. La forma más frecuente de presentación de la escoliosis es:
- **a.** Idiopática infantil.
- **b.** Idiopática del adolescente.
- **c.** Neuromuscular.
- **d.** Traumática.
- **e.** Neurofibromatosis.

Respuesta correcta: b.

Respuesta razonada: Las formas idiopáticas suponen el 65% de las escoliosis y, dentro de estas, la del adolescente es la forma más frecuente de presentación.

2. El ángulo que indica los grados de deformidad de la columna vertebral en el plano sagital se conoce como:
- **a.** De Risser.
- **b.** De Cobb.
- **c.** De Lenke.
- **d.** De King y Moe.
- **e.** De Harrington.

Respuesta correcta: b.

Respuesta razonada: El método descrito por Cobb, y que da nombre al ángulo, es el más seguido para valorar los grados de deformidad en la columna vertebral.

3. Acude a su consulta un padre muy preocupado porque a su hija de 12 años le han dicho en el colegio que tiene la espalda «torcida». Tras el examen físico y radiográfico usted encuentra, efectivamente, una escoliosis dorsal, con ángulo de Cobb de 15° con tronco equilibrado y un Risser de 4. ¿Cuál sería su plan terapéutico?
- **a.** Recomendaría simplemente observación y ejercicios posturales.
- **b.** Intervención quirúrgica programada; no es urgente pero requiere una artrodesis vertebral.
- **c.** Corsé de Boston durante 17 h al día.
- **d.** Nuevas radiografías al cabo de 1 semana para ver si progresa la deformidad.
- **e.** Ninguna de las anteriores.

Respuesta correcta: a.

Respuesta razonada: La escoliosis del adolescente de menos de 20°, en pacientes cercanos a la madurez esquelética (en este caso Risser 4), no requiere ningún tipo de intervención terapéutica. Basta con tranquilizar a los padres y al paciente y decirles que observen al paciente y vuelvan a consultar si aparecen cambios.

4. ¿Cuál de las siguientes no es causa de escoliosis?
- **a.** Mielomeningocele.
- **b.** Hemivértebra.
- **c.** Barra vertebral.
- **d.** Siringomielia.
- **e.** Enfermedad de Madelung.

Respuesta correcta: e.

Respuesta razonada: Las respuestas a y b corresponden a etiologías neuromusculares de la escoliosis, y las respuestas b y c corresponden a anomalías congénitas de la columna que se asocian a escoliosis. La enfermedad de Madelung, patología de la muñeca infantil, no se asocia a escoliosis.

© Elsevier. Fotocopiar sin autorización es un delito.

CAPÍTULO 38

Lesiones traumáticas de la columna vertebral

Enric Cáceres Palou

ÍNDICE DEL CAPÍTULO

1. **Introducción** 413
2. **Anatomía y biomecánica** 413
   - 2.1. Funciones de la columna vertebral 413
   - 2.2. Estabilidad de la columna vertebral 413
   - 2.3. Fisiopatología de las lesiones de la columna vertebral 413
3. **Mecanismos de lesión** 414
   - 3.1. Flexión 414
   - 3.2. Compresión axial 414
   - 3.3. Compresión lateral 414
   - 3.4. Flexión-hiperextensión 414
   - 3.5. Flexión-rotación 414
   - 3.6. Extensión 414
4. **Clasificación** 415
   - 4.1. Clasificación de las fracturas cervicales 415
   - 4.2. Clasificación de las fracturas toracolumbares 415
5. **Evaluación del paciente afecto de fractura vertebral** 416
   - 5.1. Valoración del estado general 416
   - 5.2. Valoración del estado neurológico 416
   - 5.3. Clasificación del estado neurológico del paciente 417
6. **Exploraciones complementarias** 417
   - 6.1. Radiografía simple 417
   - 6.2. Tomografía computarizada 418
   - 6.3. Resonancia magnética 419
7. **Tratamiento** 419
   - 7.1. Inmovilización 419
   - 7.2. Estabilización médica 419
   - 7.3. Reducción y alineación 420
   - 7.4. Tratamiento conservador 420
   - 7.5. Tratamiento quirúrgico 420
8. **Rehabilitación** 422
9. **Conclusiones** 422

www.medilibros.com

OBJETIVOS DEL CAPÍTULO

- Recordar la anatomía de la columna y los aspectos fisiopatológicos que deben tenerse en cuenta para el estudio de las lesiones de la columna vertebral.
- Definir los distintos mecanismos de lesión de la columna vertebral.
- Conocer las diferentes lesiones que pueden aparecer según el segmento vertebral afectado y la forma de clasificación de las fracturas vertebrales.
- Saber qué exploración física debe realizarse al paciente con una lesión vertebral y darse cuenta de la importancia de la misma a la hora de establecer la actitud terapéutica y el pronóstico.
- Repasar las pruebas complementarias más utilizadas y los hallazgos que han de tenerse en cuenta en las mismas.
- Introducir los principios de tratamiento de un paciente con lesión vertebral, las indicaciones y los métodos quirúrgicos, y los principios de la rehabilitación.

© 2015. Elsevier España, S.L.U. Reservados todos los derechos

1. INTRODUCCIÓN

El tratamiento apropiado de un paciente con una lesión traumática de la columna requiere un conocimiento sólido de la anatomía, de la biomecánica de la lesión y del concepto de estabilidad. Los principios de reducción y estabilización de las fracturas, de conservación de una función neurológica intacta o residual y de movilización temprana del paciente son capitales en la recuperación de los pacientes que han sufrido esas lesiones.

2. ANATOMÍA Y BIOMECÁNICA

2.1. Funciones de la columna vertebral

La columna vertebral tiene como finalidad transmitir y amortiguar las cargas a las que es sometida, permitir su movilidad aun manteniendo cierta rigidez y proteger las estructuras neurales.

Los cuerpos vertebrales transmiten y amortiguan las cargas junto con los discos intervertebrales. La esponjosa es la principal responsable de la resistencia a compresión de la columna, mientras que la cortical solo aporta un pequeño porcentaje (10-20%).

El arco posterior de las vértebras, a diferencia los cuerpos vertebrales, se encuentra sometido a fuerzas de tensión, y su finalidad es facilitar y controlar la movilidad.

Las zonas que presentan más movilidad de la columna vertebral son, a nivel cervical, el segmento C5-C6, la denominada «charnela dorsolumbar», formada por T12-L1, y la transición entre las columnas lumbar y sacra, L5-S1. Estas zonas más móviles van a ser más proclives también a lesionarse con más frecuencia.

2.2. Estabilidad de la columna vertebral

White y Panjabi definieron la estabilidad como la pérdida de la capacidad de la columna vertebral de mantener en condiciones fisiológicas las relaciones anatómicas entre las vértebras, de manera que no se produzcan una lesión y la ulterior irritación en la médula y en las raíces ni modificaciones estructurales que provoquen dolor o deformidad incapacitante.

Para comprender mejor el significado de estabilidad de la columna es interesante conocer la división que se hace, de cada segmento vertebral en el plano sagital, en tres columnas según describió Denis (fig. 38.1):

1. **Columna anterior:** formada por el ligamento vertebral común anterior, la mitad anterior del disco y el cuerpo vertebral.
2. **Columna media:** la forman la mitad posterior del disco, el cuerpo vertebral y el ligamento vertebral común posterior. Aquí se incluye el denominado «muro vertebral», correspondiente a la pared posterior del cuerpo y estructura clave en la estabilidad.
3. **Columna posterior:** está constituida por el arco óseo posterior y la cápsula y los ligamentos asociados.

2.3. Fisiopatología de las lesiones de la columna vertebral

Las lesiones que afectan a la columna vertebral pueden comprometer su estabilidad y llegar a poner en riesgo las estructuras neurales que protege.

Diferenciamos dos tipos de inestabilidad: la denominada «clínica» y la anatómica.

INESTABILIDAD CLÍNICA

En función de sus consecuencias, los traumatismos se etiquetarían como:

- **Lesiones estables:** son aquellas fracturas por compresión del cuerpo con afectación leve o moderada de la columna anterior y sin afectación de la columna media.
- **Inestabilidad mecánica:** aparece cuando se ven dos columnas afectadas que permiten una movilidad anormal; eventualmente cursa con dolor pero sin afectación neurológica. Ocurre en los traumatismos causados por flexión y distracción de la columna, que interrumpen las columnas media y posterior.
- **Inestabilidad neurológica:** aparece cuando, a consecuencia de un mecanismo de compresión, se produce el estallido del cuerpo vertebral, de modo que se desplaza la parte posterior de la columna media hacia atrás, con lo que invade el canal raquídeo, lo cual supone una amenaza para las estructuras neurales, pero sin riesgo de movilidad anormal.

www.medilibros.com

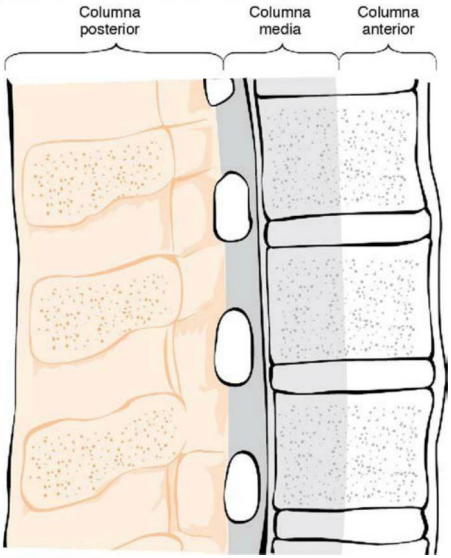

FIGURA 38.1
Esquema de la teoría de las tres columnas de Denis, que divide la vértebra en una columna anterior, una media y una posterior. Si la fractura afecta a más de una columna, la lesión generalmente es inestable.

© Elsevier. Fotocopiar sin autorización es un delito.

- **Inestabilidades combinadas (mecánicas y neurológicas):** aparecen en las fracturas-luxaciones de la columna vertebral, ya que en ellas ceden las tres columnas, por lo que constituyen la mayor amenaza tanto para la médula y sus raíces como para la aparición de dolor y deformidad.

INESTABILIDAD ANATÓMICA

Se puede diferenciar también la inestabilidad de la columna vertebral según las estructuras anatómicas que se vean afectadas. Así, las clasificamos en:

- Óseas.
- Ligamentosas.
- Mixtas.

3. MECANISMOS DE LESIÓN

Varios mecanismos pueden conducir a una pérdida de la integridad estructural de la columna vertebral, como son fuerzas como la flexión, la compresión axial y la lateral, la flexión combinada con rotación, la flexión combinada con separación y la extensión, que pueden darse en diversas combinaciones.

3.1. Flexión

Las lesiones que se producen por una hiperflexión pura dan lugar a un fallo de la columna anterior por compresión. Las columnas osteoligamentosas media y posterior suelen estar intactas cuando la compresión anterior es inferior al 50% de la altura del cuerpo vertebral anterior. Se considera que estas lesiones, que son más frecuentes en la columna torácica, son estables. Cuando la compresión anterior es superior al 50% de la altura del cuerpo anterior, la columna posterior está sujeta a una fuerza de tensión importante, con lo que puede fallar y dar lugar a un patrón de lesión inestable de forma aguda o tardía.

3.2. Compresión axial

La carga axial aplicada a la columna puede dar lugar a patrones de lesión variables basados en la localización de la fuerza aplicada (p. ej., torácica o toracolumbar) y en la alineación preexistente (p. ej., columna cifótica o lordótica). Cuando se aplica una carga axial a la columna torácica o cifótica, se produce un momento de flexión y, si aparece un fallo, este se produce con una deformación en cuña de la columna anterior. La carga axial en una columna toracolumbar no cifótica y relativamente recta puede causar un fallo de la columna ósea anterior y de la columna osteoligamentosa media por compresión.

La fragmentación del cuerpo vertebral y la retropulsión de la pared vertebral posterior en el interior del canal raquídeo pueden producirse cuando aumentan la frecuencia y la magnitud de la fuerza aplicada, y da lugar a un déficit neurológico en el curso de la deformidad cifótica que puede acompañar a estas lesiones. Además, puede producirse un fallo de la columna posterior por compresión, que se manifiesta en forma de una fractura articular y/o una subluxación o fracturas verticales de las láminas o la apófisis espinosa. También puede producirse un fallo de tensión del elemento posterior si se aplica una fuerza de flexión significativa en la columna posterior tras una lesión de carga axial, con lo que aumentaría aún más la inestabilidad del segmento raquídeo.

3.3. Compresión lateral

Una fuerza de compresión aplicada lateralmente causa una lesión similar a la que provoca una flexión pura. El cuerpo vertebral sufre un colapso asimétrico en el lado de la carga aplicada y un fallo por tensión en el lado contrario. Esta lesión da lugar a una deformidad en el plano coronal, con escoliosis focal, y puede ser inestable y progresiva.

3.4. Flexión-hiperextensión

El eje de rotación de la fuerza aplicada en este tipo de patrón de lesión está situado por delante del cuerpo vertebral, generalmente en la pared abdominal anterior (lesión de cinturón de seguridad). La columna posterior falla bajo una carga de tensión y es la localización inicial de la lesión. A continuación, la lesión pasa a través del espacio discal y/o el cuerpo vertebral. Cuando la línea de fuerza pasa a través de los elementos óseos solamente, se denomina «fractura de Chance». El eje de rotación puede transferirse también a la columna media y causar un fallo de tensión posterior importante y un fallo de compresión de la columna anterior. Esta variante del mecanismo del momento de flexión es una lesión más amplia que la fractura en cuña anterior y es más probable que sea inestable.

3.5. Flexión-rotación

Este mecanismo de lesión da lugar a un fallo de las tres columnas e indica una lesión manifiestamente inestable. Puede haber un fallo de la columna anterior por compresión, debido a la fuerza de flexión. También existe una interrupción posterior de las articulaciones intervertebrales, de las cápsulas y de las estructuras ligamentosas. A medida que aumenta el grado de rotación, se produce una lesión de tipo desgarro a través de las columnas anterior, media y posterior que da lugar a una luxación del segmento raquídeo. La fractura-luxación puede reducirse espontáneamente y dar una falsa impresión del grado de inestabilidad que implican estas lesiones.

3.6. Extensión

Las lesiones de extensión dan lugar a un fallo de tensión del ligamento longitudinal anterior y del disco anterior, que a menudo se manifiesta por fracturas de avulsión de los cuerpos vertebrales. La columna posterior está sujeta a fuerzas de compresión y puede sufrir fracturas de la apófisis espinosa, de las láminas y, ocasionalmente, de los pedículos. Estas lesiones infrecuentes generalmente son estables.

4. CLASIFICACIÓN

4.1. Clasificación de las fracturas cervicales

Las fracturas que afectan al raquis cervical pueden dividirse básicamente en dos segmentos: 1) columna cervical alta, o charnela cervicooccipital, que afecta al atlas y al axis (C1-C2), y 2) columna cervical baja (C3-C7), cuyas lesiones pueden clasificarse igual que las que afectan el raquis toracolumbar.

RAQUIS CERVICAL ALTO (C1-C2)

Dentro del primer segmento cabe clasificar las siguientes lesiones específicas: cóndilo occipital, subluxación rotatoria del atlas-axis, luxación atlantoaxoidea, fractura del arco anterior del atlas, fractura de los arcos anterior y posterior del atlas (denominada «fractura de Jefferson»), lesión de las masas laterales, lesión de la apófisis odontoides y fractura de los pedículos de C2 (la llamada «fractura del ahorcado»).

RAQUIS CERVICAL BAJO (C3-C7)

Las fracturas de este segmento pueden ser similares a las del raquis toracolumbar, y se distinguen los siguientes grupos: lesiones menores, luxación unifacetaria, luxación bifacetaria, fracturas del cuerpo vertebral y fracturas por extensión. Mención aparte merecen las fracturas asociadas a la espondilitis anquilopoyética.



FIGURA 38.2
Fractura por compresión de una vértebra dorsal. Se observa el acuñamiento anterior del cuerpo vertebral en comparación con las vértebras superiores e inferiores. Este tipo de fracturas son las más frecuentes en pacientes osteoporóticos.

www.medilibros.com

4.2. Clasificación de las fracturas toracolumbares

El sistema ideal de clasificación de las fracturas debe ofrecer una descripción exacta tanto del mecanismo etiológico como de la morfología de la lesión, y establecer el grado de estabilidad del segmento vertebral lesionado.

Como ya se ha tratado previamente en el capítulo, este concepto de estabilidad es trascendental para el manejo y pronóstico de las fracturas toracolumbares, y es esa la razón por la que la mayoría de las clasificaciones se basan en él. Denis establece su teoría tricolumnar (v. fig. 38.1), aportación que ha tenido un mayor número de seguidores para la comprensión de los traumatismos del raquis toracolumbar. Siguiendo a Denis, por tanto, clasificamos las fracturas toracolumbares en fracturas menores o apofisarias y en fracturas mayores que afectan a las columnas.

Las fracturas mayores se clasifican en cuatro grupos:

1. **Fracturas por compresión:** afectan a la columna anterior por mecanismo de compresión.
   a. **Acuñamiento anterior** (fig. 38.2). Se trata más en detalle por ser el tipo más frecuente de fractura vertebral osteoporótica. Cuando la pérdida de altura del cuerpo vertebral es menor del 50% y las columnas media y posterior están intactas se trata de una lesión estable.
      – **Clínica:** si es aguda, se manifestará como dolor de espalda brusco con traumatismo mínimo o inexistente. Si es crónica, se apreciará una pérdida progresiva de altura con aparición de deformidad de la columna (giba) y un abdomen prominente.
      – **Tratamiento:** la mayor parte de las veces es conservador. En ocasiones está indicado el tratamiento mínimamente invasivo mediante cifoplastia con balón para aliviar el dolor, mejorar la estabilidad, restaurar la altura de la vértebra y así reducir la aparición de deformidad residual.
   b. **Acuñamiento lateral.**
2. **Fracturas por compresión o estallido:** afectan a las columnas anterior y media por mecanismo de compresión axial.
   a. Fractura de ambos platillos vertebrales.
   b. Fractura del platillo superior.
   c. Fractura del platillo inferior.
   d. Estallido por rotación: compresión axial y rotación.
   e. Estallido por flexión lateral: compresión axial y flexión lateral.
3. **Fracturas por flexión-distracción:** afectan a las columnas posterior y media por mecanismo de flexión asociado a distracción axial.
   a. Solución de continuidad ósea en un nivel vertebral.
   b. Solución de continuidad discoligamentosa en un nivel vertebral.

© Elsevier. Fotocopiar sin autorización es un delito.

   c. Solución de continuidad ósea en dos niveles.
   d. Solución de continuidad discoligamentosa en dos niveles.
4. **Fracturas-luxaciones:** afectan a las tres columnas y en este caso el mecanismo es múltiple: compresión —distracción axial, rotación y cizallamiento— (fig. e38.1).
   a. Mecanismo de flexión-rotación, bien a través del disco o a través del cuerpo vertebral.
   b. Mecanismo de cizallamiento.
   c. Fractura-luxación por mecanismo de flexión-distracción.

Como en toda clasificación, existen algunas lesiones que no presentan un enfoque adecuado:

- **Fractura con división de trazo coronal del cuerpo vertebral:** Denis la clasifica dentro de las fracturas por compresión; sin embargo, la posibilidad de interposición de material discal y, por tanto, de seudoartrosis es muy elevada. No podemos considerarla, en consecuencia, una fractura estable.
- **Fracturas por estallido por rotación y fracturas por estallido por flexión-lateral:** son consideradas por muchos autores fracturas-luxaciones con todas las características de inestabilidad que ello conlleva, dado que existe, en la mayoría de los casos, lesión de la columna posterior.

5. EVALUACIÓN DEL PACIENTE AFECTO DE FRACTURA VERTEBRAL

La valoración del paciente es de gran importancia para poder clasificarlo en función del nivel de riesgo y de la necesidad de tratamiento quirúrgico, así como del momento en que se debe llevar a cabo este en el caso de que sea preciso. La valoración del paciente debe realizarse desde tres puntos de vista: valoración del estado general, valoración del estado neurológico y valoración radiológica.

5.1. Valoración del estado general

La mayor parte de los pacientes con traumatismo vertebral o vertebromedular suelen ser pacientes politraumatizados con afectación del aparato locomotor en otras regiones anatómicas y/o afectación de otros órganos y sistemas. Es importante conocer los datos relativos al mecanismo lesional, ya que nos ayudarán a interpretar posteriormente el estudio radiológico. Hay que llevar a cabo una valoración correcta del estado de la vía aérea, de la respiración y del estado circulatorio e intentar reponer con la mayor rapidez cualquier alteración que encontremos en cualquiera de estas funciones. Se debe valorar la existencia de traumatismos torácicos y/o abdominales asociados, ya que hasta el 15% de los pacientes asocian lesiones viscerales. Entre el 5 y el 20% de los pacientes con lesiones vertebrales asocian fracturas o luxaciones vertebrales a otros niveles. La inspección completa de la columna vertebral colocando al paciente en decúbito lateral, para lo que es imprescindible movilizarlo en bloque, nos va a permitir valorar la existencia de contusiones o erosiones cutáneas que nos puedan indicar el punto de impacto. La palpación cuidadosa de la columna permite identificar puntos dolorosos y nos va a ayudar a valorar la existencia de deformidades cifóticas.

5.2. Valoración del estado neurológico

Se debe realizar una valoración completa del estado neurológico motor y sensitivo, y de los reflejos osteotendinosos, así como se debe explorar la presencia de reflejos anormales. Es de gran importancia la valoración del estado de la función sacra distal, que marca la diferencia entre lesión completa e incompleta. Esta exploración deber llevarse a cabo en el momento del ingreso y posteriormente cada 30 min, a fin de confirmar la presencia de lesión evolutiva. Dado que algunos de los datos son subjetivos, es útil que el explorador que repita el examen sea siempre el mismo.

VALORACIÓN DEL ESTADO NEUROLÓGICO MOTOR

Es imprescindible valorar la función muscular de todos los grupos musculares de los miembros inferiores y superiores (tabla 38.1). La función de cada uno de estos grupos musculares debe ser cuantificada de acuerdo con la escala que se muestra en la tabla 38.2.

Tiene una gran importancia conocer el estado motor del esfínter anal, es decir, si existe tono en el esfínter rectal, si es capaz de contraerse y si lo hace voluntariamente.

VALORACIÓN DEL ESTADO NEUROLÓGICO SENSITIVO

Hay que proceder a la exploración de la sensibilidad táctil y dolorosa para delimitar el nivel sensitivo o de la última metámera en la que la sensibilidad es normal en ambos hemicuerpos. Como referencia nos puede servir que T4 se

TABLA 38.1 Niveles motores y sensitivos afectados en las lesiones medulares

	Músculo afecto
Nivel motor	
C3, C4	Diafragma
C5	Deltoides, flexores del codo, diafragma
C6	Flexores del codo, extensores de la muñeca
C7	Extensores del codo y de la muñeca
C8	Flexores del codo
T1	Abductor del quinto dedo
T1-T12	Inervación segmentaria de los músculos intercostales, abdominales y paraespinales
(T12), L1, L2, L3	Flexores de la cadera
L2, L3, L4	Cuádriceps
L4	Tibial anterior
L5	EHL, EDL
S1	Flexores del tobillo, peroneos
Nivel sensitivo	
T4	Pezón
T10	Ombligo
T12	Ingle

EHL, *extensoris hallucis longi,* extensor largo del *hallux;*
EDL, *extensoris digitorum longi,* extensor largo de los dedos.

TABLA 38.2 Escala de fuerza muscular de Daniels

Grado	Actividad muscular
0	No hay contracción muscular
1	Vestigio de contracción. Actividad eléctrica en el electromiograma
2	Movimiento muscular a favor de la gravedad
3	Movimiento muscular contra la gravedad
4	Movimiento activo contra la gravedad y resistencia leve
5	Potencia muscular normal

encuentra a nivel de las mamilas; T10, a nivel del ombligo, y T12, a nivel de la sínfisis del pubis. Se debe tener en cuenta si existe una pérdida completa de la sensibilidad desde el nivel sensitivo, si la pérdida sensitiva es solo una hipoestesia o si el defecto es parcheado. Además de la valoración sensitiva del tronco y de los miembros inferiores, es importante conocer si existe sensibilidad perianal.

VALORACIÓN DE LA FUNCIÓN REFLEJA

Se deben explorar los reflejos osteotendinosos fisiológicos de los miembros superiores e inferiores, así como los dependientes de las raíces sacras:

- Bicipital: C5.
- Radial: C6.
- Tricipital: C7.
- Rotuliano: L4.
- Aquíleo: S1.
- Cremastérico: T12.
- Bulbocavernoso: S2-S4.
- Anal: S2-S4.

Hay que identificar la presencia de reflejos patológicos, como el reflejo plantar anormal (Babinski) y la respuesta clónica, que indican que existe una lesión de la neurona motora superior.

La contracción voluntaria del esfínter anal indica la posibilidad de una recuperación parcial de la lesión neurológica.

La exploración del reflejo bulbocavernoso es especialmente importante ante la sospecha de una lesión medular, pues la reaparición de esta reflejo en presencia de una lesión neurológica completa, tras la fase de shock medular, indica la irreversibilidad del cuadro.

5.3. Clasificación del estado neurológico del paciente

Con el estudio clínico previamente realizado debemos establecer si nos encontramos ante un paciente que tiene una lesión neurológica completa o si, por el contrario, el paciente tiene una lesión incompleta. Esta diferenciación es de gran importancia, ya que el paciente con lesión incompleta tiene un mejor pronóstico, por lo que es posible la recuperación total o parcial del estado motor. La valoración del grado de afectación neurológica se realiza mediante la escala de Frankel (tabla 38.3).

TABLA 38.3 Grados de Frankel de afectación neurológica

Grado	Función
A	Lesión neurológica completa
B	Sensibilidad distal conservada
C	Actividad motora no funcional
D	Actividad motora funcional pero no completa
E	Normalidad sensitivomotora

SHOCK MEDULAR

Se define como la supresión postraumática inmediata y transitoria de la función medular de carácter fisiológico (y no estructural) que afecta tanto a la transmisión por los haces largos como a la función refleja de los segmentos distales a la lesión. La reaparición del reflejo bulbocavernoso al cabo de 24 h señala el final de esta fase, momento en el que puede establecerse la función residual. La presencia de una lesión completa y el reflejo bulbocavernoso presente a las 48 h indican la irreversibilidad lesional.

LESIÓN MEDULAR COMPLETA

La presentan aquellos pacientes en los que existe una pérdida completa de la movilidad y de la sensibilidad distal al nivel de lesión, incluidos los últimos niveles sacros, y el reflejo bulbocavernoso está presente, es decir, que se encuentran fuera del período de shock medular.

LESIÓN MEDULAR INCOMPLETA

La presentan aquellos pacientes en los que existe algún tipo de función motora o sensitiva distal al nivel lesionado, incluida la función conservada de los niveles sacros más inferiores. Se ha acuñado el concepto de preservación sacra, que es de gran importancia para definir una lesión medular como incompleta. Este concepto abarca la positividad en la tríada de sensibilidad perianal, tono rectal y capacidad de flexión plantar del primer dedo.

6. EXPLORACIONES COMPLEMENTARIAS

El estudio de imagen de un paciente con un traumatismo múltiple debe incluir una exploración radiológica simple de columna cervical y toracolumbar. El estudio radiológico básico debe estar formado por una radiografía en proyecciones anteroposterior y lateral. En caso de confirmarse que existe una lesión osteoligamentosa, o bien si existiera una duda fundada, el estudio se debe completar con una tomografía computarizada (TC) o con una resonancia magnética (RM).

6.1. Radiografía simple

El estudio radiológico simple incluye siempre dos proyecciones: anteroposterior y lateral. Por sus diferencias anatómicas diferenciamos los estudios cervicales de los toracolumbares.

ESTUDIOS DE RADIOGRAFÍA SIMPLE DE COLUMNA CERVICAL

La **proyección lateral** es la que más valor diagnóstico aporta el estudio de la columna cervical. La radiografía debe

www.medilibros.com

© Elsevier. Fotocopiar sin autorización es un delito.

incluir hasta T1, para lo cual en ocasiones es necesario realizar la proyección del nadador; si esto no es posible, se procede a realizar una TC para evitar que pasen inadvertidas lesiones de los últimos segmentos.

Existen una serie de mediciones que deben realizarse para descartar la presencia de lesiones a nivel cervical:

- Una traslación anteroposterior mayor 3,5 mm y una angulación entre las apófisis espinosas superior a 11°, como se aprecia en la figura 38.3, son criterios de inestabilidad de la columna cervical.
- El espacio de los tejidos blandos retrofaríngeos debe ser, a nivel de C2, inferior 2 mm, y, a nivel de C6, menor de 6 mm.
- La correcta alineación de C1-C2 se comprueba cuando la distancia entre la apófisis odontoides y el arco anterior del atlas es menor de 3,5 mm.

Se pueden realizar **radiografías laterales dinámicas,** en las que se valora la alineación de los cuerpos vertebrales en flexión y extensión, pero se reservan más bien para momentos posteriores, una vez superada la fase aguda y cuando el lesionado puede colaborar en el estudio.

En la **proyección anteroposterior** se valora la inclinación de los cuerpos vertebrales o la presencia de mala alineación de las apófisis espinosas.

La **proyección transoral** nos permite valorar la relación entre las masas laterales del atlas y el axis. Una distancia mayor de 7 mm entre ellos puede significar la rotura del ligamento transversal. Las fracturas de la apófisis odontoides pueden también ser diagnosticadas mediante este tipo de proyección.

Las **proyecciones oblicuas** son útiles para estudiar los pedículos y las carillas articulares.

ESTUDIOS DE RADIOGRAFÍA SIMPLE DE COLUMNA TORACOLUMBAR

En la **proyección anteroposterior** hay que valorar el ensanchamiento de la distancia interpedicular, el mal alineamiento de las apófisis y la presencia de facetas vacías.

En la **proyección lateral** hay que descartar el aumento de la distancia entre las apófisis espinosas, así como la presencia de fracturas y luxaciones de los cuerpos vertebrales.

6.2. Tomografía computarizada

El estudio mediante TC permite confirmar la rotura del muro posterior, el grado de conminución del cuerpo vertebral, el grado de ocupación del canal medular y el estudio de las relaciones anatómicas entre las apófisis articulares posteriores. La aparición de la TC helicoidal ha mejorado la definición del estudio de la anatomía patológica de las mismas (fig. e38.2).

www.medilibros.com



A B

FIGURA 38.3
A. Radiografía lateral de columna cervical en la que se observa una pérdida de alineación del cuerpo vertebral de C4 sobre C5 con una traslación mayor de 3,5 mm, además de una angulación entre las apófisis espinosas superior a 11°. **B.** Resultado del tratamiento quirúrgico realizado mediante abordaje anterior, reducción y fijación con una placa anterior.

6.3. Resonancia magnética

La RM permite conseguir una información que, si bien tiene una menor calidad en lo que respecta a la estructura anatómica ósea, posee una gran fiabilidad para el estudio de las partes blandas. Permite conocer el lugar exacto en el que se localiza el cono medular, y visualiza fácilmente los cambios de señal en la médula, el estado de las estructuras ligamentosas y de los discos intervertebrales incluidos en el nivel funcional de la lesión y en los espacios adyacentes.

El estudio mediante RM estaría indicado en todo paciente con traumatismo vertebral sin afectación neurológica que haya sido clasificado como inestable y que vaya a ser sometido a tratamiento quirúrgico. Aquellos pacientes que tengan lesión neurológica deben ser sometidos a estudio mediante RM para identificar el tipo de lesión que presentan y valorar el grado de afectación neural. Una indicación absoluta de RM es la existencia de una lesión neurológica sin que se visualice lesión ósea o ligamentosa alguna en el estudio radiológico simple.

7. TRATAMIENTO

Se ha producido un desarrollo espectacular del tratamiento de los pacientes con lesiones del raquis con o sin déficit neurológico en los últimos 20 años por los avances en el tratamiento terciario de la lesión espinal y al gran desarrollo de técnicas más eficaces en la instrumentación vertebral y la anestesia. Pese a ello, la mayoría de los pacientes con lesiones raquídeas son tratados de forma conservadora con inmovilización y deambulación precoz. Los tratamientos más agresivos se basan en la clasificación de las lesiones donde se detallan el mecanismo de lesión, el grado de compromiso de las estructuras neurales y el potencial de inestabilidad tardía por lesión mecánica o lesión neural.

Los objetivos del tratamiento son:

- Descompresión de los elementos neurales.
- Estabilizar la columna con protección o mejora del estado neurológico del paciente.
- Evitar lesiones añadidas.
- Acortar el período de recuperación.

El tratamiento inicial incluye la inmovilización, la estabilización médica (cuadro 38.1) y la reducción de la deformidad. Las decisiones definitivas sobre el tratamiento se basan en la estabilidad de la zona lesionada y en la necesidad de descompresión de los elementos neurales, seguidas de la rehabilitación apropiada para conseguir la máxima función.

Cuadro 38.1 TRATAMIENTO INICIAL DEL PACIENTE CON UNA LESIÓN MEDULAR

- Mantener presión arterial sistólica > 90 mmHg.
- Aporte de oxígeno al 100%.
- Diagnóstico precoz de la lesión medular.
- Metilprednisolona:
  - Bolo inicial: 30 mg/kg.
  - Posteriormente, mantener infusión de 5,4 mg/kg/h durante 23-48 h.
- Reducción-tracción inmediata de la lesión si es posible.
- Completar estudios de imagen ósea y medular: tomografía computarizada y resonancia magnética.
- Cirugía urgente en caso de lesión incompleta y progresiva.

7.1. Inmovilización

Se ha demostrado experimentalmente que la inmovilización ayuda a limitar el daño futuro de la médula espinal y que a menudo es beneficioso para controlar el dolor asociado con una lesión del raquis toracolumbar. El simple reposo en cama en hiperlordosis sobre un lecho de reclinación puede ser útil, pero se pueden producir problemas si la disposición del lecho no es la correcta o la comunicación oral con el paciente no existe debido a que este se encuentra en coma o porque está intubado, como ocurre con los pacientes politraumatizados. Una cama oscilante es útil para cambiar el peso del cuerpo de los pacientes sin movilización del mismo. Si se cree que la tracción es deseable, puede ser un medio eficaz para proporcionar inmovilización espinal.

En la columna cervical la inmovilización con un collarín cervical semirrígido, tipo Filadelfia, es a menudo suficiente (v. capítulo 5, fig. 5.3).

7.2. Estabilización médica

La estabilización médica del paciente con una lesión del raquis toracolumbar es de gran importancia. La hipotensión secundaria al shock neurogénico o hemorrágico debe ser tratada y revertida con fluidos hiperosmolares y/o reemplazo de sangre, con o sin el uso de vasopresores. Se deben evaluar sistemáticamente los órganos críticos y tratarlos según los requerimientos necesarios. El tratamiento médico de la lesión espinal se dirige a minimizar o prevenir la lesión de la médula espinal secundaria al edema y a la isquemia. Se administrará rutinariamente metilprednisolona intravenosa en casos de lesión de la médula espinal. Se ha establecido su máxima eficacia en situaciones en que se comienza tratamiento dentro de las primeras 8 h después de la lesión espinal. No se ha demostrado la eficacia de uso de los corticosteroides en lesiones puras de las raíces. Entre las complicaciones de uso de los corticosteroides está una incidencia más alta de infección postoperatoria y úlcera gástrica. Otros agentes farmacológicos más nuevos, como los β-glicósidos y los factores del crecimiento, han sido evaluados de forma prospectiva en lesiones mayores de la médula espinal sin que se hayan demostrado todavía nuevas ventajas de su uso. La enfermedad tromboembólica es un problema considerable en los pacientes traumatizados agudos y en aquellos con lesiones espinales. Debe realizarse profilaxis mecánica con el empleo de bombas de contracción intermitente mediante elementos externos neumáticos, y se han de evitar la trombosis venosa profunda de la extremidad y la embolia pulmonar mediante el uso rutinario de heparina. Si se requiere cirugía, el problema de la tromboembolia se trata con la colocación de un filtro percutáneo en la vena cava inferior.

© Elsevier. Fotocopiar sin autorización es un delito.

7.3. Reducción y alineación

Se han empleado varios métodos para mejorar la alineación espinal en el período perilesional. La reducción postural en cama simple con una pequeña cuña almohadillada en el ápex de la deformidad puede utilizarse como tratamiento efectivo en algunas lesiones. Si se desea aumentar la altura de la columna vertebral anterior y reducir el grado de cifosis, puede utilizarse una tracción bifemoral esquelética. Esta forma de inmovilización ciertamente puede ser cómoda inicialmente para el paciente pero no permite una deambulación precoz. Se debe realizar un examen detallado diario de la piel para evidenciar cualquier escara o deterioro que pueda comprometer el posterior abordaje quirúrgico.

7.4. Tratamiento conservador

El tratamiento conservador de las fracturas toracolumbares se reserva para las lesiones que son consideradas estables sin potencial para la deformidad progresiva o compresión neurológica. El tratamiento ambulatorio y la inmovilización externa son los procedimientos más correctos. Las lesiones de una sola columna son estables por definición y entre ellas se encuentran las fracturas-acuñamientos y las lesiones de los elementos posteriores. Estas lesiones suelen curarse sin secuelas importantes cuando son tratadas con deambulación e inmovilización externa mediante un corsé de yeso o una ortesis. La forma de inmovilización escogida debe proporcionar un vector de la fuerza opuesto a la lesión inicial de mayor fuerza, tal como un corsé en extensión para una lesión por flexión o compresión. Para lesiones sobre T7, se usa una ortesis o inmovilización occipitocervicotorácica hasta su curación, entre 8 y 12 semanas. Para las lesiones inferiores a T7, se prescribe una ortesis toracolumbosacra, entre las que se encuentra el marco de Jewett, y se mantiene entre 12 y 16 semanas. En lesiones lumbares bajas el dispositivo ortésico debe incluir un muslo durante las primeras 6 a 12 semanas para estabilizar la pelvis. El tratamiento conservador es también una opción segura para algunas lesiones aisladas inestables óseas sin déficit neurológico. Por ejemplo, las lesiones por flexión-distracción con trazo a través del hueso (fractura de Chance) pueden ser tratadas con inmovilización en extensión mediante corsé u ortesis sin problemas. Algunas fracturas por compresión vertical (fracturas por estallido estables) con mínima conminución de la columna media y poca cifosis pueden ser tratadas también con un corsé en extensión u ortesis.

7.5. Tratamiento quirúrgico

INDICACIONES

Se indica el tratamiento quirúrgico de las fracturas del raquis en las lesiones que son consideradas más inestables y tienen el potencial de daño neurológico en su evolución posterior. En pacientes con lesiones neurológicas completas la estabilización quirúrgica puede favorecer la movilización más rápida y el comienzo más precoz de la rehabilitación física. Existe controversia acerca del tratamiento de lesiones del raquis inestables en pacientes sin lesión neurológica. Los defensores de tratamiento no quirúrgico inicial creen que se pueden obtener resultados buenos en la mayoría de los casos y que los déficits posteriores pueden corregirse siempre de forma diferida. Estamos de acuerdo con otros que creen que la estabilización quirúrgica facilita el retorno funcional más rápido y la reintegración a la sociedad para pacientes con fracturas inestables. Este enfoque prevé las complicaciones tardías de la lesión neurológica, la deformidad y la inestabilidad dolorosa. Los métodos quirúrgicos necesitan corregir las secuelas de la inestabilidad tardía. En casos de disrupción de la columna media, está indicada a menudo la descompresión del compromiso de canal, incluso en presencia de lesiones neurológicas completas, con la esperanza de conseguir una recuperación radicular adicional. Este punto de vista es más importante en las localizaciones de la unión toracolumbar y en la columna lumbar alta, donde la recuperación de una raíz uni- o bilateral de un nivel tiene una importancia considerable.

DESCOMPRESIÓN

En general la extrusión de un fragmento de hueso o tejido blando en el canal medular requerirá descompresión quirúrgica. Más frecuentemente, la compresión ocurre en la zona anterior del canal raquídeo debido a retropulsión de hueso o disco fragmentado de la columna media. También es posible la compresión posterior por un fragmento de lámina. En casos de compromiso significante del canal medular con un déficit neurológico incompleto, la persistencia de la lesión condicionará la descompresión del canal. En el caso de lesiones completas de la charnela toracolumbar y de la columna lumbar, la recuperación de una raíz adicional proporcionaría beneficios importantes funcionales, por lo que se indica la descompresión del canal si existe un compromiso significativo. En casos sin déficit neurológico, no se indica descompresión si se puede asegurar la estabilidad espinal con la eventual remodelación de los fragmentos de hueso retropulsado. La descompresión de raquis toracolumbar puede realizarse por vía anterior, posterolateral o posterior. La descompresión anterior por medio de una vertebrectomía es útil para el compromiso medular debido a la retropulsión de fragmentos de hueso y disco de la columna, y una combinación de distracción y lordosis proporciona la reducción óptima como fuerza indirecta necesaria para la reducción del raquis fracturado. La laminectomía sola se ha mostrado ineficaz como procedimiento de descompresión en los casos de compromiso anterior del canal medular. Se indica laminectomía en pacientes con déficits neurológicos y fracturas de la lámina, para poder inspeccionar elementos neurales atrapados y lesiones de la dura. En casos en que se realice una laminectomía, con déficit óseo anterior, se provoca una desestabilización más amplia y resulta necesaria una estabilización mediante instrumentación; de no practicarse, el resultado final podría ser desastroso.

CALENDARIO DE LA CIRUGÍA

Creemos que, en general, la descompresión quirúrgica, si se requiere, debe realizarse de forma urgente y no como una emergencia. Los pacientes son estabilizados médicamente, con lo que la fractura activa sangrante forma un

hematoma y disminuyen las pérdidas de sangre preoperatorias, especialmente en los procedimientos de descompresión anteriores. Quedarán como procedimientos de emergencia aquellos casos de lesión toracolumbar con un déficit neurológico progresivo e incompleto asociado con una luxación irreducible o bien en caso de progresión de la lesión.

PAPEL DE LA DESCOMPRESIÓN ANTERIOR

En las lesiones de la columna toracolumbar, la realineación y la estabilización del raquis son los aspectos más importantes del tratamiento, y la descompresión por vía anterior es necesaria cuando la compresión medular anterior persiste tras la realineación. Sin embargo, cuál sería el momento de realizar la descompresión anterior es un aspecto todavía muy debatido. Empíricamente, estudios clínicos y de laboratorio indican que el efecto de la compresión medular es inversamente proporcional a la duración de la compresión. Nosotros recomendamos que los lesionados medulares, con lesiones tanto completas como incompletas, sean sometidos a estudio de técnicas de diagnóstico por la imagen. Si persiste la compresión anterior de forma significante tras usar la tracción y realineación, deberemos considerar la posibilidad de realizar un procedimiento de descompresión anterior y así maximizar las posibilidades de recuperación funcional, medular y radicular. En el raquis toracolumbar es muy importante el tipo de lesión neurológica antes de decidir el tratamiento definitivo.

ESTABILIZACIÓN DEL RAQUIS

El método de estabilización del raquis depende tanto de la personalidad de la fractura como del cirujano. Los pacientes que tras reducción con tracción no muestren un compromiso medular considerable serán tratados con fusión, preferentemente por vía posterior. En los abordajes posteriores la osteosíntesis podrá realizarse clásicamente con alambres interlaminares o sublaminares o bien, algo más habitual en la actualidad, con instrumentaciones derivadas del tratamiento tridimensional de la escoliosis con ganchos y tornillos pediculares, como en el caso de la figura 38.4. El abordaje anterior con aporte de injerto intersomático se verá favorecido en cuanto a su estabilidad de osteosíntesis con placas y tornillos especialmente diseñados para este segmento raquídeo. En aquellos casos de afectación tricolumnar y compromiso medular no solo realizaremos una descompresión anterior y la fusión por vía anterior, sino que deberemos considerar la estabilización y la fusión por vía posterior.

INSTRUMENTACIÓN POSTERIOR

La opción de instrumentación posterior (IP) se basa en varios factores. El mecanismo de lesión y la fractura resultante determinan el modelo de aplicación de la fuerza que debe ser suministrada por el sistema de instrumentación. En general, la IP se usa para lesiones de la columna

www.medilibros.com

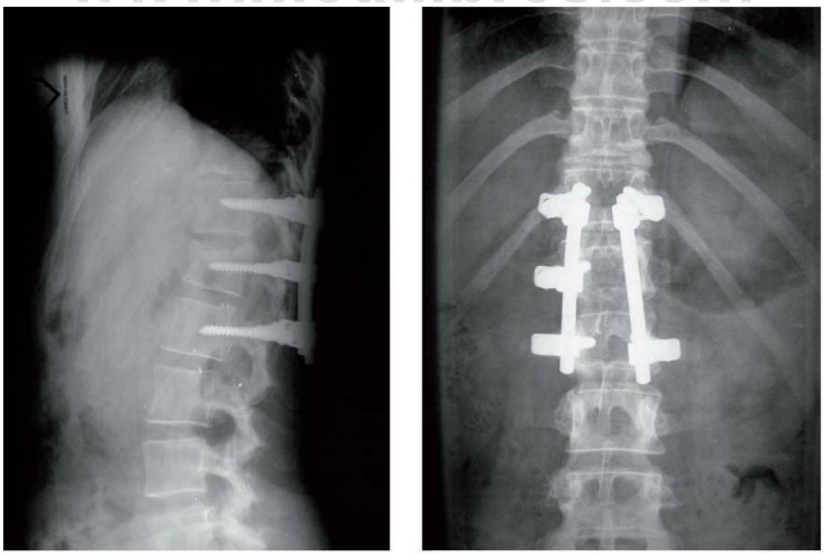

A B

FIGURA 38.4
A. Radiografía lateral de columna dorsolumbar tras la realización de una fijación posterior para conseguir la estabilización de una fractura de L1. **B.** Proyección anteroposterior del mismo caso. Se han empleado tornillos pediculares conectados mediante barras laterales.

© Elsevier. Fotocopiar sin autorización es un delito.

toracolumbar en flexión con los elementos posteriores intactos. La distracción de las estructuras y la lordosis también son útiles por la descompresión indirecta del canal medular que producen. Se puede conseguir la distracción mediante ganchos, tornillos pediculares o un híbrido entre ambos. La compresión puede utilizarse si la columna media no está conminuta y las facetas están intactas. Recientemente ha empezado a utilizarse con más frecuencia la IP con tornillos pediculares de la vértebra inmediatamente superior e inferior a la fractura y también uno o dos tornillos en la vértebra fracturada, previo estudio por TC del tipo de lesión. La rotura del pedículo no es en sí misma una contraindicación de su instrumentación pedicular. Este tipo de montaje se ha mostrado estable en las lesiones de la charnela toracolumbar y también en las lesiones lumbares. Su uso más universal y los resultados a más largo plazo nos podrán corroborar estas afirmaciones. La estabilización segmentaria con ganchos, alambres sublaminares y tornillos transpediculares puede usarse en casos de gran inestabilidad rotacional y traslacional en relación con fuerzas de distracción, rotación y compresión definitiva. En casos de estabilización posterior después de descompresión anterior y estabilización con injerto de las columnas anteriores y media, se consigue el montaje más estable posible.

8. REHABILITACIÓN

En pacientes con un déficit neurológico residual, la colocación de férulas que eviten la deformidad y el movimiento pasivo de las articulaciones puede ser muy útil para evitar la deformidad posterior definitiva. El entrenamiento de la fuerza en la parte superior del tronco es esencial en pacientes funcionales parapléjicos para facilitar la transferencia del mismo y un retorno independiente a la vida social. La aplicación y el uso de aparatos y ortesis, con un entrenamiento apropiado, pueden favorecer la deambulación independiente, la fuerza y la capacidad funcional motora de pacientes con lesiones toracolumbares. La asistencia profesional y el entrenamiento físico ayudan al paciente a recobrar la máxima independencia funcional y financiera.

9. CONCLUSIONES

- Las fracturas del raquis cervical muestran con mayor frecuencia lesión neurológica.
- La clasificación de Denis, que divide el raquis en tres columnas (anterior, media y posterior), es la más utilizada.
- Una lesión que afecta a dos o más columnas es considerada inestable según la clasificación de Denis.
- La determinación de lesión completa o incompleta es fundamental para establecer un pronóstico en las lesiones neurológicas por fracturas del raquis.
- El tratamiento quirúrgico de las fracturas vertebrales requiere un abordaje y una técnica específicos.
- La mayoría de las lesiones cervicales son tratadas mediante abordaje anterior, mientras que las fracturas toracolumbares lo son por abordaje posterior.

Lecturas recomendadas

Abudou M, Chen X, Kong X, Wu T. Surgical versus non-surgical treatment for thoracolumbar burst fractures without neurological deficit. Cochrane Database Syst Rev 2013;. doi: 10 1002/14651858. CD005079.pub3.

Alexandru D, So W. Evaluation and management of vertebral compression fractures. Perm J 2012;16(4):46-51. Review.

Court C, Vincent C. Percutaneous fixation of thoracolumbar fractures: current concepts. Orthop Traumatol Surg Res 2012;98(8):900-9. doi:10.1016/j.otsr.2012.09.014.

Denis F. Spinal instability as defined by the three-column spine concept in acute spinal trauma. Clin Orthop 1984;189:65-76.

Denis F. The three column spine and its significance in the classification of acute thoracolumbar spinal injuries. Spine 1983;8:817-31.

Ferguson RL, Allen BL Jr. A mechanistic classification of thoracolumbar spine fractures. Clin Orthop 1984;189:77-88.

Ghobrial GM, Jallo J. Thoracolumbar spine trauma: review of the evidence. J Neurosurg Sci 2013;57(2):115-22.

Pneumaticos SG, Triantafyllopoulos GK, Giannoudis PV. Advances made in the treatment of thoracolumbar fractures: current trends and future directions. Injury 2013;44(6):703-12.

Ryken TC, Hadley MN, Aarabi B, Dhall SS, Gelb DE, Hurlbert RJ, et al. Management of acute combination fractures of the atlas and axis in adults. Neurosurgery 2013;72(Suppl 2):151-8.

Stahel PF, VanderHeiden T, Finn MA. Management strategies for acute spinal cord injury: current options and future perspectives. Curr Opin Crit Care 2012;18(6):651-60.

Syre P, Petrov D, Malhotra NR. Management of upper cervical spine injuries: a review. J Neurosurg Sci 2013;57(3):219-40.

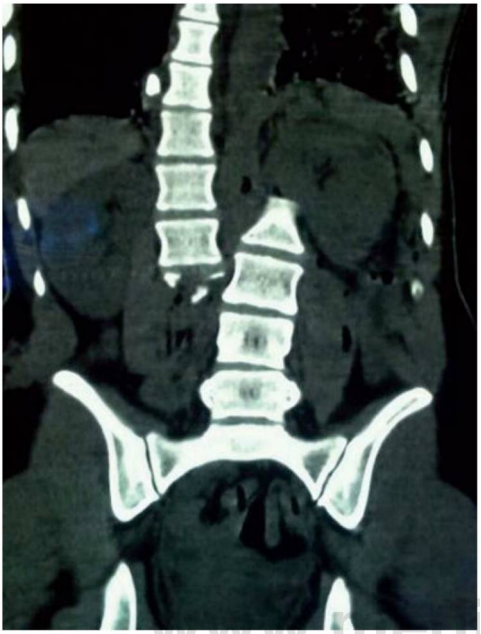

FIGURA e38.1
Imagen de un corte coronal de tomografía computarizada de una luxación de columna vertebral a nivel de L1-L2 a consecuencia de un accidente de tráfico.



FIGURA e38.2
Imágenes coronales de una tomografía computarizada (TC). Se observan fracturas por acuñamiento anterior a varios niveles. El estudio con TC se realiza de forma prácticamente rutinaria en las lesiones vertebrales para completar el estudio de la radiografía simple.

© Elsevier. Fotocopiar sin autorización es un delito.

AUTOEVALUACIÓN

1. ¿En cuál de los siguientes pacientes con fractura vertebral no debe tener usted dudas sobre la necesidad de un tratamiento quirúrgico urgente?
- **a.** Cuadro neurológico que empeora progresivamente.
- **b.** Fractura-luxación con lesión neurológica parcial.
- **c.** Paraplejia o tetraplejia completas.
- **d.** Son ciertas las respuestas a y c.
- **e.** Son ciertas las respuestas a y b.

Respuesta correcta: e.

Respuesta razonada: Entre las indicaciones de tratamiento quirúrgico urgente en pacientes con fractura vertebral se encuentran la progresión de un déficit neurológico y la presencia de una fractura inestable, como es el caso de las fracturas-luxaciones, con una lesión neurológica, para realizar una descompresión nerviosa y una estabilización de la columna.

2. La ortesis conocida como «marco de Jewett» puede ser apropiada para el tratamiento de fracturas vertebrales a los siguientes niveles:
- **a.** Cervical alto.
- **b.** Torácico alto.
- **c.** Torácico bajo.
- **d.** Lumbar bajo.
- **e.** Son correctas las respuestas b y c.

422e.2

Respuesta correcta: c.

Respuesta razonada: En el tratamiento conservador de las fracturas vertebrales para lesiones sobre T7, se usa una ortesis o inmovilización occipitocervicotorácica hasta su curación, entre 8 y 12 semanas. Para las lesiones inferiores a T7, se prescribe una ortesis toracolumbosacra, entre las que se encuentra el marco de Jewett, y se mantiene entre 12 y 16 semanas. En lesiones lumbares bajas, el dispositivo ortésico debe incluir un muslo durante las primeras 6 a 12 semanas para estabilizar la pelvis.

3. ¿Cuál es el dato clínico característico que marca el final de la fase de shock medular?
- **a.** La reaparición del reflejo bulbocavernoso.
- **b.** La aparición de clono.
- **c.** El descenso de un punto en la escala de Frankel.
- **d.** La mejoría en un punto en la escala de Daniels.
- **e.** La desaparición del reflejo plantar anormal.

Respuesta correcta: a.

Respuesta razonada: El reflejo bulbocavernoso desaparece en la fase de shock medular y vuelve a aparecer una vez acabado este. La presencia de una lesión neurológica completa, tras la fase de shock medular, es decir, con el reflejo bulbocavernoso nuevamente presente, indica la irreversibilidad del cuadro.

4. En las fracturas vertebrales por compresión, y en términos generales, se fija un porcentaje de aplastamiento del cuerpo a partir del cual la lesión debería ser considerada inestable. Señale la respuesta correcta:
- **a.** 25%.
- **b.** 30%.
- **c.** 40%.
- **d.** 50%.
- **e.** 75%.

Respuesta correcta: d

Respuesta razonada: Un aplastamiento por encima del 50% es un criterio de inestabilidad de la fractura y puede plantearse el tratamiento quirúrgico de la misma.

5. ¿Cuál de estas asociaciones es incorrecta respecto a la clasificación y la fisiopatología de las fracturas vertebrales?
- **a.** Lesión por flexión-distracción/eje de rotación en la columna media.
- **b.** Lesión por compresión/eje de rotación en la columna posterior.
- **c.** Lesión por estallido/alteración de las columnas anterior y media.
- **d.** Lesión por flexión-distracción/alteración de la columna posterior e incluso de la media.
- **e.** Lesión por compresión/alteración de la columna anterior.

Respuesta correcta: a.

Respuesta razonada: El eje de rotación de la fuerza aplicada en las lesiones por flexión-distracción está situado por delante del cuerpo vertebral, generalmente en la pared abdominal anterior (lesión de cinturón de seguridad).

6. La denominada «fractura del ahorcado» corresponde a:
- **a.** Fractura baja de la apófisis odontoides.
- **b.** Espondilolistesis traumática del axis.
- **c.** Fractura de las masas laterales del atlas.
- **d.** Fractura de las espinosas de C6-C7.
- **e.** Fractura luxación unifacetaria cervical baja.

Respuesta correcta: b.

Respuesta razonada: En las fracturas del ahorcado lo que se produce es una espondilolistesis traumática del axis, con fractura de la *pars interarticularis.*

www.medilibros.com

CAPÍTULO 39

Patología del disco intervertebral

Fernando Gómez-Castresana Bachiller

ÍNDICE DEL CAPÍTULO

1. **Introducción** 423
2. **Anatomía y biomecánica del disco** 423
3. **Anatomía patológica** 424
4. **Columna cervical** 425
   - 4.1. Dolor axial cervical 425
   - 4.2. Radiculopatía cervical 425
   - 4.3. Mielopatía cervical 426
   - 4.4. Tratamiento conservador 426
   - 4.5. Tratamiento quirúrgico 427
5. **Columna torácica** 427
6. **Columna lumbar** 428
   - 6.1. Disrupción interna del disco 428
   - 6.2. Hernia discal 429
   - 6.3. Degeneración discal 432
   - 6.4. Estenosis del canal 433
7. **Conclusiones** 433

www.medilibros.com

OBJETIVOS DEL CAPÍTULO

- Aprender la fisiopatología discal reconociendo las diferentes lesiones para poder asociarlas a los distintos cuadros clínicos.
- Manejar las diferentes técnicas diagnósticas en patología discal.
- A nivel cervical, conocer los cuadros dolorosos que representan la degeneración discal.
- A nivel lumbar, diferenciar las alteraciones discales junto con la clínica correspondiente.
- Valorar la eficacia en cada caso de la gran variedad de tratamientos conservadores y quirúrgicos.

1. INTRODUCCIÓN

Los síntomas ocasionados por las discopatías son motivo habitual de consulta en cirugía ortopédica y traumatología (COT). La lumbalgia, aguda o crónica, es una dolencia tan común que en EE. UU. ocasiona un gasto anual de unos 100.000 millones de dólares.

2. ANATOMÍA Y BIOMECÁNICA DEL DISCO

Forman el disco intervertebral el anillo fibroso (AF), o ánulo, que envuelve un núcleo central gelatinoso, denominado «núcleo pulposo» (NP). Junto con las estructuras periféricas articulares y ligamentosas componen la denominada «unidad motora segmentaria de la columna» (fig. 39.1A). El colágeno de tipo 1 forma capas en el AF de dirección oblicua inversa en cada capa, como cruces de San Andrés. El NP, con poco componente celular, lo forman fibras de colágeno de tipo 2 fino, de conformación en malla tridimensional laxa, englobando los proteoglicanos o glicosaminoglicanos (GAG), que le ofrecen las propiedades biomecánicas esenciales al disco. El 70-90% del NP es agua embebida en los GAG. Se comporta el disco como un cojinete hidráulico a presión que transmite y absorbe cargas. Su rotura o pérdida de la imbibición hídrica hace perder esta propiedad biomecánica del disco. Reparte las cargas verticales transformándolas en horizontales, abombando el AF. El NP es deformable e incompresible y forma una especie de bola donde se balancean y rotan los cuerpos vertebrales, unidos a modo de muelle por el AF. Se asemeja la función del AF a la de los aros de una cuba, que fijan las tablas de la misma para evitar su separación. Este mecanismo de carga ayuda a la nutrición del disco, ya que en fase de compresión desplaza líquido hacia los platillos vertebrales, atravesándolos hacia los cuerpos vertebrales. En reposo, el disco embebe de

© 2015. Elsevier España, S.L.U. Reservados todos los derechos

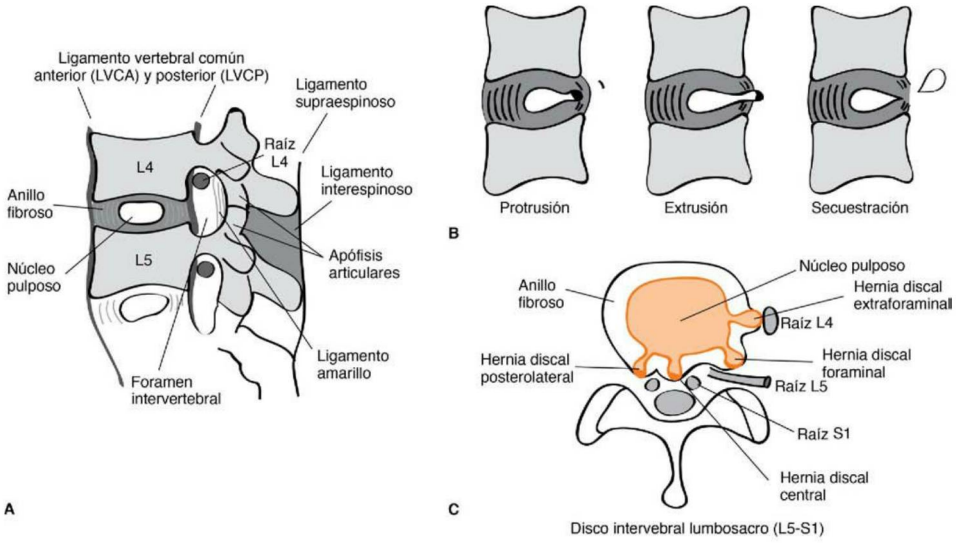

FIGURA 39.1
A. Unidad motora segmentaria de la columna. **B.** Tipos herniarios morfológicos. **C.** Tipos herniarios topográficos.

www.medilibros.com

nuevo agua y recupera su turgencia, vehiculizando glucosa y oxígeno. Su déficit provoca falta de síntesis de colágeno y GAG, con pérdida de la imbibición de agua y de la función transmisora de cargas. Con la edad y las sobrecargas continuas se produce la eburnación del hueso subcondral de los platillos y se ve dificultado el paso de nutrientes. Aparecen fisuras y cavidades en el disco como expresión de esta degeneración denominada «discartrosis» o espondilosis. Se puede comprender este proceso al comprobar que sujetar una carga de 50 kg con los brazos extendidos supone una presión de 750 kg en el interior del disco lumbosacro (L5-S1). No obstante, la acción de la prensa muscular abdominal y los músculos erectores del tronco sobre la columna ayudan a disipar estas cargas. Biomecánicamente, el disco soporta bien las cargas axiales, no así las flexoras o, más aún, las torsionales, que provocan desgarros periféricos del AF.

El disco actúa en sincronía con las articulaciones interapofisarias formando un mecanismo denominado por Farfan «complejo de las tres articulaciones». La degeneración del disco comporta la sobrecarga de las articulaciones facetarias con artrosis secundaria, que a su vez influye negativamente en la función discal, con lo que se crea un círculo vicioso. Cuando se afectan las articulaciones facetarias y el disco, el proceso se denomina «espondiloartrosis». Kirkaldy-Willis ha establecido una teoría evolutiva degenerativa basada en el concepto biomecánico de Farfan que se expone en la figura 39.2. Existirían tres fases: 1) disfunción, que aparece entre los 15 y los 45 años y cuya expresión clínica típica es la hernia discal (HD); 2) degeneración, con inestabilidad segmentaria por la movilidad aumentada y presente en la edad media de la vida, que provoca el crecimiento osteofítico de los platillos vertebrales y de las facetas, y 3) estabilización final, que comporta la estrechez o estenosis del canal medular o de los recesos laterales, típica por encima de los 65 años de edad. Cada una de ellas justificaría la presencia de dolor locorregional, de dolor radicular y de alteraciones neurológicas medulares o radiculares.

3. ANATOMÍA PATOLÓGICA

La desecación del NP hace que el AF se fisure y se abombe, aparezca una movilidad anómala que provocará la formación de osteofitos o picos de hueso desde los rebordes del cuerpo vertebral (espondilosis) o con la participación de las facetas (espondiloartrosis), que robarán espacio a las estructuras adyacentes viscerales o nerviosas, al ocupar el foramen o los recesos laterales del canal medular.

Se definen cuatro lesiones del disco: 1) disrupción interna del disco o creación de fisuras en el AF y llegada del NP a las capas periféricas con irritación bioquímica de la zona inervada del disco; 2) protrusión discal, cuando el AF abomba por falta de contención externa del NP o material del NP se insinúa entre las fibras más periféricas del AF. Si rompe la periferia del AF y se aloja bajo el ligamento vertebral común posterior (LVCP), se denomina «hernia discal directa»; 3) extrusión, cuando el material herniado traspasa el LVCP y mantiene contacto con el disco, y 4) secuestración, cuando el material herniado se desprende del disco en el canal medular (fig. 39.1B). Estas tres últimas definen los tipos clásicos de HD. Casos singulares son las hernias posteriores en barra, centrales, por la incompetencia del LVCP, que pueden ocasionar la compresión de la médula en la

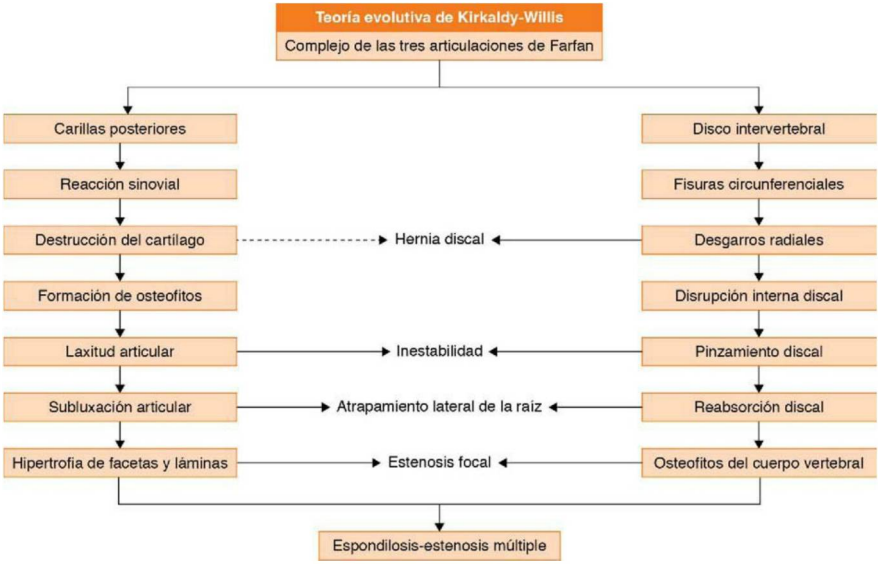

FIGURA 39.2
Teoría evolutiva degenerativa que Kirkaldy-Willis ha establecido basada en el concepto biomecánico de Farfan (v. texto).

www.medilibros.com

zona cervical o de la cola de caballo (síndrome de la cauda equina) en la zona lumbar. La herniación puede dirigirse hacia el foramen o hacia el lateral del disco, definiendo las HD foraminales o extraforaminales. Si la HD se dirige al interior del cuerpo vertebral, sin afectar a las estructuras nerviosas, se denomina «hernia de Schmorl» (fig. 39.1C).

La presencia de material discal en el canal provocará la compresión del saco tecal o de la raíz nerviosa. No se sabe con certeza el origen del dolor radicular, pero intervienen factores químicos, un pH alterado, factores mecánicos, la compresión, factores isquémicos y la autoinmunidad.

La herniación o la desecación del NP provocarán una pérdida de altura del disco o «pinzamiento», que a su vez afectará a las facetas posteriores, que se encajarán y producirán osteofitos por la movilidad anómala o «inestabilidad segmentaria», incompetencia de ligamentos con su abombamiento, y robo de espacio al canal y recesos o estenosis central y lateral, respectivamente. Las estructuras nerviosas resultan afectadas y se pueden producir desviaciones sagitales, frontales o axiales de la columna vertebral.

4. COLUMNA CERVICAL

Los cambios degenerativos en los discos cervicales se expresan clínicamente bajo cinco cuadros: 1) dolor discogénico axial con o sin dolor referido; 2) radiculopatía cervical por HD aguda; 3) radiculopatía por degeneración crónica y osteofitosis; 4) mielopatía aguda por HD central; 5) mielopatía crónica por afectación discal múltiple, y 6) cuadro mixto por combinación de los otros.

4.1. Dolor axial cervical

Tiene su origen en el disco, en los ligamentos y en las carillas articulares. Suele acompañarse de rigidez, espasmo muscular, cefalea y dolor irradiado al hombro, a la escápula, al tórax o a la cara. Los dolores están en relación con los movimientos cervicales y son de curso intermitente. Se reproducen al forzar pasivamente los movimientos del cuello. Es frecuente la localización de «puntos gatillo» dolorosos específicos en la zona interescapular, del trapecio o del brazo. Pueden aparecer síntomas inespecíficos relacionados con la irritación de la cadena simpática cervical como mareos, vértigos, acúfenos, visión borrosa, dolor retroocular, dolor facial o mandibular. La arteria vertebral puede resultar comprimida en su trayecto por una osteofitosis marcada de la articulación uncovertebral de Luschka y provocar los síntomas descritos, también conocidos bajo el nombre «síndrome vertebrobasilar». Si la oclusión es completa, puede dar origen al síndrome de Wallenberg, con disfagia, parálisis de la cuerda vocal, parálisis del nervio facial, síndrome de Horner y disfunción cerebelosa. La disfagia, a su vez, también puede ser secundaria a la presencia de osteofitos anteriores que comprimen las vísceras contiguas del cuello.

4.2. Radiculopatía cervical

Los síntomas de una radiculopatía cervical pueden ser secundarios a una HD típica aguda («HD blanda»), a una discopatía espondilótica («HD dura») o a una inestabilidad segmentaria. Suelen ser monorradiculares, pero no son raros

© Elsevier. Fotocopiar sin autorización es un delito.

TABLA 39.1 Radiculopatías cervicales: signos y síntomas

Raíz	Disco	Alteraciones motoras (atrofia-debilidad muscular)	Alteraciones sensitivas (dolor-parestesias)	Abolición-disminución de ROT
C3	C2-C3	—	Zonas mastoidea y posterior del cuello	—
C4	C3-C4	—	Zona posterior del cuello. Zona deltoidea del tórax	—
C5	C4-C5	Atrofia. Debilidad del deltoides	Dolor lateral del cuello y en la parte alta del hombro. Parestesias en la zona deltoidea	—
C6	C5-C6	Atrofia. Debilidad del bíceps	Dolor en el brazo-antebrazo radial hasta el primer y/o segundo dedos. Parestesias en el primer dedo y el espacio interdigital dorsal	Bicipital
C7	C6-C7	Atrofia tricipital. Debilidad de los flexores y extensores de los dedos	Dolor y parestesias en el territorio central dorsal del antebrazo hacia el dedo medio y los contiguos	Tricipital
C8	C7-T1	Debilidad de los interóseos y flexores de los dedos	Dolor y parestesias en el territorio cubital del antebrazo y en el cuarto y/o quinto dedos	—

ROT, reflejos osteotendinosos.

los que afectan a más de una raíz. Las parestesias suelen preceder al cuadro florido. El dolor cervicobraquiálgico agudo se desencadena típicamente con movimientos de extensión o rotación del cuello hacia el lado afecto, que definen el signo de Spurling. La maniobra de Valsalva provoca dolor braquiálgico, así como la compresión axial de la cabeza, y el dolor se ve aliviado al colocar el brazo en abducción sobre la cabeza (signo de la abducción del hombro de Davidson). Cada raíz presenta un patrón clínico diferenciado que se esquematiza en la tabla 39.1. Las lesiones localizadas en los niveles C5-C6 y C6-C7 son las más frecuentes.

4.3. Mielopatía cervical

Puede ser secundaria a una HD o a la estenosis del canal. El cuadro clínico suele ser vago y progresivo, aunque en casos con afectación vascular puede ser agudo. Los síntomas pueden ser dificultad para la marcha, pérdida de fuerza en piernas, espasticidad, pérdida de la habilidad manual, parestesias, acorchamiento de las extremidades, urgencias urinarias y debilidad generalizada. Los síntomas mezclan la afectación de primera o segunda neurona de lo que Sherrington llamó «vía final común» (espasticidad-parálisis).

Las alteraciones de la marcha son detectadas por el entorno del paciente por la inseguridad de marcha, arrastre y separación de pies para estabilizarla, y caídas frecuentes. Signos demostrativos son el «escape de los dedos» (el paciente no es capaz de mantener los dedos de la mano aproximados entre sí, y se le caen el cuarto y el quinto antes de que transcurran 30 s), la imposibilidad de abrir y cerrar el puño 20 veces en 10 s y la incontinencia o la retención esfinterianas. El signo de Babinski, el de Hoffman (flexión del resto de los dedos de la mano al extender el tercero) o el de Lhermitte (calambre en los brazos y las piernas al flexionar el cuello) son frecuentes. Existe hiperreflexia mandibular y se descubren alteraciones neurológicas al explorar los brazos y las piernas.

DIAGNÓSTICO POR LA IMAGEN

Los hallazgos deben ser coherentes con la clínica presente. La radiografía convencional, a través de proyecciones frontales, laterales y oblicuas, detecta pinzamientos discales, osteofitosis localizada en rebordes del cuerpo vertebral, en las pequeñas articulaciones o en las uncovertebrales de Luschka, con estrechamiento del foramen. Una HD puede no presentar hallazgos. La mielografía, invasiva y no exenta de riesgos, es una prueba obsoleta y superada por la tomografía computarizada (TC) y la resonancia magnética (RM). La TC define bien el hueso y sus alteraciones pero no las partes blandas. La combinación con la mielografía (mielo-TC) puede realzar las partes blandas, pero no deja de tener riesgos y ser invasiva. La RM (fig. 39.3) es la modalidad de diagnóstico por imagen de elección al no ser invasiva y mostrar cortes en tres direcciones. Tiene pocas contraindicaciones, como la presencia de marcapasos o material ferromagnético. Define peor el hueso que la TC, pero las potenciaciones en secuencia T2 ofrecen un efecto mielográfico por el realce del líquido cefalorraquídeo, que define partes blandas. La discografía puede ser útil para detectar el disco responsable del cuadro al provocar dolor al inyectar contraste en el disco, dibujar cambios morfológicos y aceptar más volumen de líquido. Define la HD y puede detectar una potencial conexión con el saco tecal. Los estudios electromiográficos pueden ser útiles en casos de afectación múltiple o para un diagnóstico diferencial con otras neuropatías.

4.4. Tratamiento conservador

Debe aplicarse inicialmente y por un período de unas 6 semanas, salvo en casos graves de afectación neurológica. Si fracasa debe recurrirse al quirúrgico. Las medicaciones analgésicas, los antiinflamatorios no esteroideos (AINE) y los relajantes musculares se asocian a la inmovilización inicial con un collarín y con la movilización, el masaje,



FIGURA 39.3
Resonancia magnética de columna cervical en la que se ve una hernia discal *(flechas)* en C5-C6 posterior central improntando el saco tecal. **A.** Corte sagital potenciado en T1. **B.** Corte sagital potenciado en T2. **C.** Corte axial potenciado en T2.

la tracción juiciosa, la manipulación y la electroterapia posteriores.

www.medilibros.com

4.5. Tratamiento quirúrgico

RADICULOPATÍA

La descompresión de la raíz se puede realizar mediante cirugía convencional con abordaje anterior cervical por discectomía simple, extirpando el NP discal mediante discectomía completa asociada a fusión o artrodesis cervical, discectomía completa con sustitución protésica o abordaje posterior o laminoforaminotomía, muy utilizada por los neurocirujanos. La discectomía simple mantiene la movilidad y evita la sobrecarga de los discos adyacentes, que ocurre en las fusiones al tener que asumir la movilidad anulada, pero no detiene el progreso degenerativo. La fusión, interponiendo injertos óseos de diversa forma o cajas intersomáticas de diversos materiales entre los platillos vertebrales, tiene la ventaja de separar los cuerpos vertebrales por el injerto discal y abrir el foramen, descomprimiendo así la raíz. Una técnica muy utilizada a escala mundial ha sido la de Cloward, que insertaba un cilindro óseo encastrado en marquetería entre las vértebras afectas tras realizar el orificio a medida. En ocasiones se asocian a placas atornilladas en la cara anterior vertebral. La prótesis discal, además de separar los cuerpos vertebrales, mantiene la movilidad segmentaria. La vía posterior solo accede a hernias lateralizadas y no resuelve los cambios degenerativos espondilóticos, además de tener más riesgos implícitos.

Existen procedimientos mínimamente invasivos que se realizan a través de portales percutáneos mediante cánulas o agujas guiadas por radiografía al centro del disco. Para la lisis del NP y la descompresión del disco, se utiliza la acción química de diferentes agentes, la mecánica de un terminal rotatorio-aspirativo o manual, la nucleotomía percutánea automatizada (NpA) o manual (NpM), o la física como la del láser o de la radiofrecuencia (RF). Su indicación esencial es en las HD blandas y, en casos excepcionales, en las HD duras.

MIELOPATÍA

El objetivo de la cirugía es la descompresión del tejido medular y de las eventuales compresiones radiculares, evitando la desestabilización del segmento o los segmentos intervenidos. Se puede lograr por vía anterior o posterior. La vía posterior está contraindicada en casos de cifosis y se realiza ampliando el canal medular por laminoplastia, abriendo las láminas medial o lateralmente. El abordaje anterior es más eficaz al permitir el abordaje de los osteofitos mediales procedentes del disco cervical por discectomía anterior o por resección de los cuerpos vertebrales para descomprimir el canal, sobre todo cuando el LVCP está calcificado, aportando injertos óseos intervertebrales con o sin osteosíntesis asociada. Todas estas técnicas presentan un índice de complicaciones no despreciable, nerviosas y de la zona donante de injerto.

5. COLUMNA TORÁCICA

Las HD torácicas representan el 0,25-0,75% de todas las HD y se detecta una por cada millón de habitantes al año. Son más frecuentes entre los 40 y los 60 años de edad y por debajo de la octava vértebra torácica (75%); son excepcionales por encima de la T4. Es frecuente su calcificación y muchas de ellas son asintomáticas. Ambos sexos se afectan por igual y los pacientes suelen referir un antecedente traumático. El cuadro clínico puede presentarse de modo

© Elsevier. Fotocopiar sin autorización es un delito.

dispar, como dolor local torácico, dolor radicular irradiado intercostal con posible déficit sensitivo asociado, debilidad muscular en piernas, síndrome de Brown-Séquard, paraparesia o paraplejia franca. Pueden detectarse signos de afectación de primera neurona como espasticidad, signo de Babinski, clono o irritación del simpático cervical en las hernias torácicas altas con un síndrome de Horner. No son infrecuentes los signos vesicales o intestinales y es típica la confusión con cuadros de tipo visceral torácico o abdominal. El diagnóstico diferencial incluye múltiples cuadros médicos, desde un ángor, una pleuritis o una lesión neoplásica. La radiografía aporta poco al diagnóstico, salvo en el caso de las hernias calcificadas. La RM es la prueba de elección, con indicación de la mielo-TC en casos dudosos. La discografía es excepcional; el electromiograma (EMG), inusual, y la arteriografía puede estar indicada para localizar la arteria *radicularis* magna de Adamkiewicz y evitar su lesión, al ser la nutriente esencial de la médula.

La indicación quirúrgica se hará ante la concordancia del cuadro clínico y los hallazgos de la RM. El abordaje posterior por hemilaminectomía está contraindicado y es inaceptable por el alto riesgo de paraplejia, casi del 50%. Como alternativa existen la costotransversectomía, clásicamente utilizada para el tratamiento del mal de Pott; el abordaje posterolateral o transpedicular (pediculofacetectomía); la vía anterior transtorácica, ampliamente utilizada, y las técnicas más modernas endoscópicas mínimamente invasivas, como la cirugía torácica asistida por vídeo (VATS, del inglés *video-assisted thoracoscopic surgery*). En las hernias torácicas altas T1 a T3 puede utilizarse la vía supraclavicular o la transesternal, y en las bajas, T11-T12-L1, la toracofrenolaparotomía. La quimionucleólisis (QNL) con inyección intradiscal percutánea de quimopapaína ofrece resultados espectaculares, siempre que no exista calcificación herniaria, con mínimos riesgos para el paciente. Los resultados de la cirugía, excepto los de la laminectomía o los de los cuadros con daño neurológico irreversible, son buenos, con el único inconveniente del dolor postoracotomía en los casos tratados por esa vía de acceso. Los cambios degenerativos graves requerirán la fusión intervertebral asociada.

6. COLUMNA LUMBAR

Cuatro cuadros engloban la patología discal lumbar. Se describen a continuación.

6.1. Disrupción interna del disco

La degradación del NP con fisuras radiales hacia el AF provoca la irritación de las terminaciones nerviosas periféricas del anillo y ocasiona un cuadro doloroso crónico o iterativo, a veces irradiado hacia la cara posterior del muslo, sin traspasar la rodilla y sin afectación neurológica alguna.

DIAGNÓSTICO

Se fundamenta en la RM y en la discografía, ya que las demás pruebas son inoperantes en este caso. El disco pierde intensidad de señal en las potenciaciones en secuencias T2 de RM, lo que es indicativo de deshidratación del NP, razón por la que este proceso también se denomina «disco oscuro». Otros datos aportados por la RM son alteraciones en el contorno del anillo, pinzamiento discal y, sobre todo, aumentos de intensidad de señal en la parte posterior y periférica del anillo, denominados «zonas de alta intensidad» (HIZ, del inglés *high intensity zone*).

La discografía, o introducción de un contraste radiográfico en el interior del disco, provocará dolor a la inyección del mismo y potencialmente una distorsión morfológica delatora de la discopatía subyacente. Puede aumentar su potencial diagnóstico al realizarse al tiempo una TC del disco inyectado.

TRATAMIENTO CONSERVADOR

Suele fracasar y está basado en la potenciación de los músculos erectores del tronco y los abdominales. No se ha probado que otras terapias como la acupuntura, las infiltraciones corticoanestésicas epidurales o las de las carillas articulares tengan algún efecto.

TRATAMIENTO QUIRÚRGICO

Se ha renovado recientemente con la inclusión de terapias mínimamente invasivas que buscan la descompresión del disco, la desaparición de la respuesta inflamatoria local y su respuesta nociceptora o la estabilización del material del NP. La ozonoterapia, inyectando ozono intradiscal o peridiscal, es una técnica muy controvertida y de la que no se dispone de estudios comparativos. La anuloplastia electrotérmica intradiscal (IDET, del inglés *intradiscal electrothermal annuloplasty*) persigue, por medio del calentamiento del disco en la frontera NP-AF, sellar las fisuras degenerativas al encoger las fibras colágenas espiroideas e impedir el dolor por la cauterización de las fibras nerviosas nociceptoras del disco, eliminando así el tejido de granulación inflamatorio. Se lleva a cabo introduciendo, mediante una aguja, un cable-electrodo de RF en el disco de forma circular para que provoque el calentamiento interno.

La nucleoplastia se realiza introduciendo un catéter en el disco que, mediante energía de RF, provoca un fenómeno llamado «coblación», que destruye las moléculas y asocia un efecto de coagulación que retrae el colágeno. Este proceso disminuye la presión intradiscal y el dolor.

La cirugía convencional abierta ofrece dos soluciones, la artrodesis o fijación intervertebral y la sustitución protésica del disco. La fijación tiene el inconveniente de disminuir la movilidad y aumentar la sobrecarga de los discos adyacentes. La sustitución protésica busca preservar la movilidad al interponer un dispositivo con dos plataformas metálicas ajustadas a los platillos vertebrales y un núcleo de plástico de alta densidad entre ellas. Exige la integridad de las facetas articulares, la ausencia de osteoporosis y una colocación precisa. En el 60-80% de los casos los resultados son positivos tras 20 años, con un nivel de complicaciones razonable. Se realiza por vía anterior extraperitoneal. Un nuevo enfoque terapéutico se ha producido recientemente tratando de recomponer la funcionalidad del disco, reparando su hidrofilia, con prótesis que sustituyen el NP. Algunos se introducen por vía percutánea de modo mínimamente invasivo. Existe poco seguimiento y los resultados no pueden ser validados todavía.

6.2. Hernia discal

Una HD se manifiesta por la presencia de un dolor lumbar, lumbalgia o lumbago, con o sin presencia de dolor irradiado por una o las dos extremidades inferiores a lo largo del trayecto del nervio ciático o ciática. Un dolor de tipo ciático también puede presentarse en otras patologías intraespinales por encima del disco, como la irritación del cono medular o de la cola de caballo. A la altura del disco puede ser debido a tumores, discitis, osteomielitis, aracnoiditis, HD y estenosis del canal o recesos. La ciática de origen extraespinal puede tener su origen en causas neuropsiquiátricas, afectaciones pélvicas (endometriosis, artrosis de cadera, sacroilitis, trombosis venosa, lesión vascular aortoilíaca o metástasis óseas) y afecciones nerviosas periféricas (neuropatías, procesos locales del nervio ciático).

EPIDEMIOLOGÍA

La lumbalgia es sufrida por 1 de cada 6-7 personas a lo largo de la vida, y la ciática, por 1 de cada 75. No existen diferencias en cuanto al sexo y aparece más frecuentemente entre los 35 y los 55 años. Tiene relación su padecimiento con el tabaquismo y con actividades pesadas o trabajos realizados bajo vibraciones (conductores de máquinas y vehículos). No tiene relación con la presencia de desviaciones o deformidades de la columna. Una buena condición muscular abdominal y lumbar protege la columna frente al desarrollo de HD.

ESTUDIO CLÍNICO

El padecimiento de lumbalgia localizada o con irradiación dolorosa hacia los glúteos o la cara posterior de los muslos puede anteceder al cuadro ciático, manifestando ya la presencia de espondilosis, previa a la generación de la HD. Puede ser de tipo crónico y recidivante. El dolor se suele incrementar con maniobras de Valsalva. El dolor ciático aparece en un determinado episodio y puede llegar hasta la pantorrilla o el pie. La ciática puede aparecer aisladamente de la lumbalgia o tras la desaparición de esta. Los síntomas y signos típicos de la afectación de las cuatro últimas raíces se exponen en la tabla 39.2. La irritación de raíces sacras puede ocasionar dolor irradiado hacia los genitales. La actividad mecánica suele aumentar el dolor y el reposo lo disminuye. Un dolor nocturno que obliga al paciente a caminar suele ser de origen tumoral, típico de un neurinoma. Los dolores de aparición matutina que se mitigan con la actividad suelen ser reumáticos. Los cuadros sensitivomotores que abarcan todo el pie suelen ser neuropatías.

La observación del paciente puede detectar la alteración del alineamiento de la espalda por la presencia de escoliosis antiálgica o por borramiento de la lordosis fisiológica lumbar. Existe una restricción de la flexión del tronco que obliga a doblar la rodilla al intentar realizarla. La extensión puede estar también afectada. Existen maniobras específicas exploratorias como el signo de Lasègue o dolor provocado al elevar la pierna extendida del paciente en decúbito supino, que tensa el nervio ciático y desencadena dolor por la pierna afecta. El ángulo de la pierna con respecto al plano de la camilla mide la intensidad de la irritación nerviosa. La liberación del dolor, disminuyendo la elevación de la pierna, se ve reagudizado mediante la dorsiflexión del pie, o maniobra de Gowers, y puede presentarse un Lasègue positivo al elevar la pierna contraria a la afecta en casos de HD central. La raíz L4 se explora en decúbito prono hiperextendiendo la cadera y la pierna, lo que tensa el nervio femoral y desencadena dolor irradiado hacia la cara anterior del muslo. Existen casos peculiares de irradiación del dolor, como sucede en las HD foraminales, en las que la raíz afecta es la que sale por el foramen del nivel herniado y nace un nivel por encima, o en las hernias extraforaminales, en las que la raíz afecta nace dos niveles por encima del disco afecto. Caso excepcional es el de las anomalías constitucionales con salida conjunta de dos raíces por un mismo foramen.

Otras presentaciones particulares son el síndrome de la cola de caballo y el de afectación de la función vesical. La presencia de una hernia masiva que comprime la cola de caballo se manifiesta por impotencia sexual y alteraciones esfinterianas anales o vesicales con incontinencia de heces u orina. Se acompañan de acorchamiento de la zona perianal y debilidad en piernas simétrica, con alteración de los reflejos bulbocavernoso y anal. Exige una actuación quirúrgica de urgencia por las graves secuelas que puede ocasionar.

www.medilibros.com

TABLA 39.2 Radiculopatías lumbares: signos y síntomas*

Raíz	Disco	Alteraciones motoras (atrofia-debilidad muscular)	Alteraciones sensitivas (dolor-parestesias)	Abolición-disminución de ROT
L3	L2-L3	Atrofia de aductores < Aducción de cadera	Cara anterior del muslo Aspecto medial de la rodilla	Rotuliano
L4	L3-L4	Atrofia de cuádriceps < Extensión de rodilla	Cara medial de la pierna hasta el tobillo	Rotuliano
L5	L4-L5	Atrofia de dorsiflexores del pie < Dorsiflexión del primer dedo y del pie Marcha de talones difícil o imposible	Cara anteroexterna de la pierna, dorso del pie y primer dedo	Tibial posterior
S1	L5-S1	Atrofia de flexores plantares del pie < Flexión plantar del primer dedo y del pie Marcha de puntillas difícil o imposible	Pantorrilla posterior, planta y borde externo del pie	Aquíleo

**Los signos y los síntomas se refieren a las hernias posterolaterales. Las hernias discales foraminales provocan una radiculopatía de la raíz saliente (disco L5-S1: raíz L5). Las hernias discales extraforaminales provocan radiculopatías de la raíz que nace dos niveles discales por encima (disco L4-L5: raíz L3). ROT, reflejos osteotendinosos.*

© Elsevier. Fotocopiar sin autorización es un delito.

El cuadro de afectación vesical se manifiesta por retención urinaria parcial o total, irritabilidad o ausencia de estímulo para orinar.

EXPLORACIONES COMPLEMENTARIAS

La radiografía simple en proyecciones frontal, lateral y oblicuas puede mostrar un pinzamiento, pero esencialmente permite excluir otras lesiones, como anomalías transicionales, lisis o listesis, procesos reumáticos o tumorales. La mal denominada «mielografía lumbar» (no existe médula desde el nivel L1), mejor denominada «radiculografía», mediante la introducción de un contraste radiopaco yodado en el saco tecal, es una prueba invasiva y no exenta de riesgos. Ha sido superada por la RM.

La TC define mejor las partes óseas que la RM, por lo que puede precisarse en pacientes ancianos para descartar compresiones óseas de origen degenerativo. Asociada a la inyección intravenosa de contraste yodado (metrizamida), permite identificar una fibrosis posquirúrgica al captar el contraste, lo que no sucede en un fragmento discal al ser avascular. Excepcionalmente se usa asociada a la mielografía (mielo-TC) en estenosis laterales del canal.

La RM (fig. 39.4) permite explorar todos los discos en cortes sagitales, axiales y ocasionalmente frontales. Define las partes blandas de modo preciso, por lo que permite identificar las estructuras comprometidas mediante potenciaciones en secuencias T1 y T2. Asociada a la inyección intravenosa de contraste paramagnético (gadolinio), permite diferenciar material discal avascular, que no capta contraste, de una fibrosis posquirúrgica, que sí lo capta. Es la prueba de elección para el diagnóstico de una HD y presenta pocas contraindicaciones, como la claustrofobia o la presencia de material ferromagnético en el organismo potencialmente móvil o de un marcapasos cardíaco.

La discografía, controvertida para algunos, obtenida mediante la introducción de contraste radiopaco por punción del disco, simple o asociada a la TC, permite conocer la forma interior discal, detectar si existe una fuga hacia el canal, hacia el lateral discal o hacia el interior del saco tecal (HD intradurales). Descubre el grado de degeneración discal, y permite provocar una respuesta dolorosa en el disco afecto diferenciándola de uno sano, al introducir contraste o agua, así como saber el volumen aceptado por el disco y su presión interior si se precisa. En casos de fragmentos secuestrados en el canal, puede ayudar a descubrir su procedencia o a identificar el origen del dolor en casos ya intervenidos. Es útil para indicar procedimientos de tratamiento no invasivos, al detectar la continencia o no del disco.

El diagnóstico neurofisiológico, mediante el EMG, el reflejo H, la respuesta F, las respuestas bulbocavernosas o los potenciales evocados somatosensoriales (PESS) son útiles en casos conflictivos de HD intervenidas o de afectación radicular múltiple, o por motivos legales.

El bloqueo corticoanestésico de una raíz, realizado bajo control radiográfico, tiene una función terapéutica, al eliminar el dolor y confirmar la raíz afecta en casos dudosos. El bloqueo de la faceta articular permite diferenciar el origen del dolor en esa localización.

La gammagrafía isotópica con tecnecio 99 y/o galio 67 ayuda a descartar procesos tumorales, inflamatorios o infecciosos. La termografía cutánea, utilizada en casos de conflicto laboral, al detectar cambios de temperatura en un territorio metamérico, secundarios a los vasculares, no ha mostrado una gran precisión diagnóstica y se utiliza excepcionalmente.

TRATAMIENTO CONSERVADOR

El 90% de las ciáticas remiten con tratamiento conservador. La recidiva del cuadro indicará una menor facultad de curación y su reiteración hará necesario el tratamiento quirúrgico. Son múltiples los enfoques terapéuticos conservadores

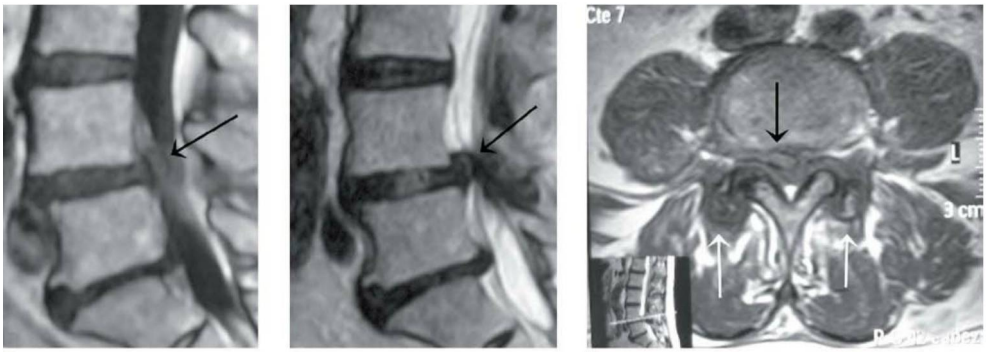

A B C

FIGURA 39.4
Resonancia magnética de columna lumbosacra. Hernia discal extruida en L4-L5 posterolateral derecha *(flechas negras)*. Protrusión en L5-S1 y retrolistesis de L5 sobre S1. Hipertrofia degenerativa de facetas *(flechas blancas)*. Estenosis de recesos laterales. **A.** Corte sagital potenciado en T1. **B.** Corte sagital potenciado en T2. **C.** Corte axial potenciado en T1.

para la HD y también en casos de eficacia dudosa. El tratamiento básico es el reposo en cama y la medicación sistémica, como los AINE, los analgésicos y los relajantes musculares. La posición de Fowler en decúbito supino con las caderas y las rodillas flexionadas cerca de 90° es muy útil para aliviar el dolor. Existen otras medidas muy variadas de dudosa eficacia como los ejercicios dirigidos, la tracción o la autotracción, la manipulación, la acupuntura, la estimulación eléctrica transcutánea (TENS, del inglés *transcutaneous electrical nerve stimulation*), la biorretroalimentación *(biofeedback)* con EMG y la utilización de corsés o soportes lumbares. Las infiltraciones corticoanestésicas epidurales son eficaces para aliviar los síntomas y acortar el proceso evolutivo con mínimos riesgos. Puede, incluso, dejarse un catéter epidural, por donde se pueden inyectar dosis pautadas de anestésicos o corticoides diluidos. Los bloqueos radiculares anestésicos pueden controlar el dolor agudo, además de servir para el diagnóstico correcto de la raíz afecta en casos dudosos o de difícil diagnóstico.

TRATAMIENTO QUIRÚRGICO

Un argumento válido para una indicación quirúrgica es el que establece que el éxito de la cirugía requiere una causa patológica inequívoca donde los síntomas y signos sean coherentes con los estudios de diagnóstico por la imagen en un paciente que no está influenciado por circunstancias psicosociales y cuyo resultado tras la cirugía previsiblemente será mejor que el obtenido con la propia evolución natural. Son indicaciones comunes para decidir la intervención las siguientes: 1) fracaso del tratamiento conservador por más de 8 semanas; 2) síndrome de la cola de caballo o cuadros con afectación intestinal o vesical; 3) deterioro progresivo motor o sensitivo; 4) déficit neurológico significativo persistente, y 5) ciática recurrente.

Técnicas abiertas convencionales

Permiten el acceso al disco a través de la apertura del ligamento amarillo (flavectomía) tras separar la musculatura paravertebral y resecar con mayor o menor amplitud las láminas adyacentes (hemilaminectomía). Las laminectomías o hemilaminectomías han dado paso a las flavectomías o laminotomías restringidas, excepto en los casos de hernias intradurales o masivas. El objetivo es localizar y extirpar el NP prolapsado, extruido o secuestrado con la menor agresión posible para evitar el exceso de formación de tejido cicatricial o fibrosis posquirúrgica (membrana poslaminectomía), causante de fracasos a medio plazo por englobamiento y fijación de la raíz. La microdiscectomía realizada bajo la visión aumentada de lentes o del microscopio óptico minimiza la agresión y previene secuelas posteriores, como la fibrosis o la denervación de los músculos paraespinales, que contribuirían a crear una inestabilidad del segmento intervenido, ya iniciada por la anulación de la función del disco al extirpar el NP. Sus resultados satisfactorios son superponibles a los de la cirugía convencional (> 85%). A las HD extraforaminales debe accederse por vía extracanal, es decir, entre las apófisis transversales (vía de Wiltse) para no tener que resecar la pequeña articulación.

La lesión de grandes vasos prerraquídeos o la de las estructuras neurales son las complicaciones potenciales de la cirugía. El desgarro de la duramadre con formación de una fístula o quiste de líquido cefalorraquídeo es otra complicación potencial. Las raíces pueden resultar lesionadas por su manipulación, corte o quemadura, con graves secuelas. La operación puede fracasar por confusión acerca de qué nivel está afecto, por no identificar un fragmento discal o por la falta de descompresión del receso lateral en casos de estenosis.

Las complicaciones tardías son la fibrosis posquirúrgica y la inestabilidad segmentaria residual. La primera está en relación con la amplitud del acceso o la manipulación exagerada, y la segunda es consecuencia de la falta de función discal, ya presente antes de la cirugía. La fibrosis ocasiona síntomas semejantes a los de la HD por fijación o estrangulamiento de la raíz afecta, y la inestabilidad ocasiona lumbalgia crónica. La fibrosis se previene con la utilización de grasa autóloga de la zona quirúrgica para taponar el orificio de entrada interlaminar o por la utilización de materiales heterólogos, como la grasa de origen porcino o materiales sintéticos. La inestabilidad residual es mayor en el sexo femenino y en el espacio L4-L5. Algunos proponen la fijación o artrodesis del segmento tras la cirugía para prevenir la inestabilidad segmentaria y, como algo más innovador, la inclusión de prótesis del NP basadas en materiales sintéticos viscoelásticos, mencionadas en el apartado anterior, o la estabilización por cinchas sintéticas amarradas a las apófisis espinosas.

Procedimientos mínimamente invasivos

Persiguen minimizar complicaciones como la fibrosis y el daño muscular. Los resultados son próximos a los de la cirugía convencional y han abierto la posibilidad de tratar la degeneración discal aislada sin HD. El abordaje del disco puede hacerse mediante una mínima incisión, y es posible mejorar la visión utilizando lentes de aumento o un microscopio óptico; por ello se denomina «microdiscectomía». Una mayor sofisticación de la microcirugía es la discectomía microendoscópica (MED, del inglés *microendoscopy discectomy*), que utiliza una cánula, la cual se introduce en un espacio interlaminar por una mínima incisión acoplada a una lente con fuente de luz (endoscopio) y a un monitor de vídeo-televisión, a modo de artroscopio, que permite identificar las estructuras y trabajar con un instrumental específico.

Otros procedimientos no requieren incisión cutánea sino punción, con agujas o trocares. La disolución del NP se plantea de modo químico (p. ej., con la QNL) o mecánico (p. ej., con la NpM o NpA) o mediante energías (p. ej., láser o RF). Muy recientemente se ha incorporado la nucleólisis con ozono u ozonoterapia, con introducción del gas disuelto en el disco o incluso en situación paravertebral. No existen estudios doble ciego ni a largo plazo que corroboren la eficacia de esta técnica. La NpM utiliza un trocar introducido en el disco de modo semejante a como se hace en la QNL, a través del cual se introducen pinzas finas de diversa configuración, incluso flexibles y dirigibles, capaces de extirpar los fragmentos discales. Una variante es la NpA, en la que se introduce un terminal con una ventana lateral por la que una cuchilla giratoria en su interior va extirpando, bajo aspiración, el tejido del NP. Sus resultados positivos han sido muy pobres (27-44%) y casi se ha

© Elsevier. Fotocopiar sin autorización es un delito.

desechado su uso. El inconveniente de ser una técnica ciega ha sido superado por la asociación de la discoscopia con introducción homo- o contralateral de una lente intradiscal, de tal modo que puede verse la situación del terminal manual o automático para poder aproximarse al canal neural sin riesgos y extirpar núcleos extruidos. La inyección previa de un colorante en el disco, como el azul de metileno, ayuda a identificar el material herniado. Existen otros terminales más modernos que utilizan la energía del láser o de RF para destruir el material discal por ablación. Son también flexibles en su terminación, por lo que pueden ser dirigidos en diversos sentidos del espacio discal. El desarrollo de fibras ópticas flexibles permite acceder al disco o al espacio epidural predural y retrodiscal por el foramen entre la raíz de salida y el saco tecal llegando a ver la raíz que atraviesa el espacio y que sale por el foramen inferior. De este modo se abordan fragmentos secuestrados en el canal, además de los intradiscales. La tecnología con láser o con RF ayuda a la ablación de restos discales. Requiere una experiencia y una habilidad notables.

Finalmente, se puede acceder a la columna por vía anterior o anterolateral con técnicas endoscópicas, bien a través de la cavidad peritoneal o por vía extraperitoneal. La primera requiere la distensión de la cavidad peritoneal con dióxido de carbono, en tanto que la segunda se sirve de un globo transparente acoplado a la lente endoscópica que, al hincharse, separa las partes blandas y permite una buena visión. Esta técnica permite extirpar el disco o realizar fusiones intervertebrales ayudándose de instrumentales precisos que hacen posible la introducción de las denominadas «cajas intersomáticas» rellenas de hueso entre las vértebras. (Tienen formas diversas: algunas son como tornillos cilíndricos huecos y otras son auténticas cajas que permiten el relleno con hueso.) Puede, asimismo, asociarse la osteosíntesis con placas atornilladas. Una variante es el abordaje con una incisión mínima en la pared abdominal que, con ayuda de un separador específico, permite llegar a la columna fácilmente por vía retroperitoneal.

Recuerde las indicaciones del tratamiento quirúrgico de las HD lumbares en el cuadro 39.1.

6.3. Degeneración discal

Aparece primariamente por desecación o desaparición del NP o bien tras una discectomía. Existe pérdida del colágeno de tipo 1, que es sustituido por el de tipo 2, y aparece el de tipo 3. El disco pierde su función estabilizadora, con lo que aparece inestabilidad con aumento de la movilidad intervertebral, manifestada por angulaciones patológicas entre platillos intervertebrales o desplazamientos sagitales, frontales o axiales de una o varias vértebras. Clínicamente, se manifiesta por dolor lumbálgico con posible irradiación hacia las sacroilíacas o hacia la cara posterior de los muslos sin traspasar la rodilla, lo que crea una mayor o menor incapacidad. No es rara la presentación de una ciática concomitante por irritación de una raíz.

El diagnóstico se realiza en función de una radiografía convencional o funcional. La primera detectará cambios degenerativos (espondilosis), desplazamientos anómalos e incluso presencia de aire en el disco (signo de Magnuson o fenómeno de vacío discal). La segunda, realizada en flexión y extensión forzada, permite medir angulaciones patológicas entre platillos adyacentes o deslizamientos. Puede hacerse en inclinaciones laterales o bajo carga, pero no es habitual. La TC y la RM son las pruebas que más información ofrecen. La TC detecta los cambios espondilóticos y espondiloartrósicos óseos mejor que la RM, aunque esta define mejor partes blandas como el disco, las estructuras ligamentosas o la médula ósea vertebral. Son características del disco degenerado en potenciaciones T2 la opacificación del disco, la aparición de la imagen HIZ o la presencia de bandas de alta intensidad de señal en la médula ósea vertebral de las vértebras adyacentes (bandas de Modic), que disminuye en T1, lo que denota cambios inflamatorios. La esclerosis final implicará la disminución de la intensidad de señal en T1 y T2. La discografía aporta pocos datos.

El tratamiento conservador puede dilatar la cirugía con la rehabilitación muscular o el uso de ortesis, pero suele ser poco eficaz. El tratamiento quirúrgico mínimamente invasivo mediante IDET, nucleoplastia, QNL, NpA o NpM u ozonoterapia no suele dar buenos resultados.

La sustitución protésica discal, si las carillas posteriores están indemnes, y la artrodesis son las medidas más aceptadas para esta patología. La artrodesis por abordaje posterior, de uno o más niveles, se realiza con instrumentación segmentaria, introduciendo tornillos por los pedículos hacia el cuerpo vertebral, que son unidos por barras posteriores aportando injertos óseos autólogos o heterólogos entre las apófisis transversales. La artrodesis de 360°, es decir, del cuerpo y del arco neurales, se logra colocando dispositivos en el espacio discal rellenos de hueso (cajas o tornillos intersomáticos), lo que hace bajar la incidencia de seudoartrosis. Las cajas intersomáticas se colocan por vía posterior (fusión intersomática lumbar posterior [PLIF, del inglés *posterior lumbar interbody fusion*]) o por vía transforaminal unilateral resecando la articular (fusión intersomática lumbar transforaminal [TLIF, del inglés *transforaminal lumbar interbody fusion*]). Otras técnicas buscan la artrodesis aislada de los cuerpos vertebrales por vía anterior (fusión intersomática lumbar anterior [ALRI, del inglés *anterior*

Cuadro 39.1 INDICACIONES COMUNES PARA EL TRATAMIENTO QUIRÚRGICO DE LAS HERNIAS DISCALES LUMBARES

- Fracaso del tratamiento conservador por más de 8 semanas.
- Síndrome de la cola de caballo o cuadros con afectación intestinal o vesical.
- Deterioro progresivo motor o sensitivo.
- Déficit neurológico significativo persistente.
- Ciática recurrente.

lumbar interbody fusion]), transperitoneal o retroperitoneal, abierta o endoscópica, como se ha mencionado previamente. Tienen la ventaja de no lesionar la musculatura paravertebral, extirpar el disco completamente, y requerir menos tiempo de cirugía y menor estancia hospitalaria. Utilizan tornillos intersomáticos o cajas, bloques óseos o placas atornilladas asociadas a injertos óseos para lograr la artrodesis. La vía transperitoneal anterior para abordar L5-S1 tiene el riesgo de provocar impotencia sexual en el varón al lesionar el plexo lumbosacro. El inconveniente es la presencia de una radiculopatía asociada que obligaría a la revisión por vía posterior.

6.4. Estenosis del canal

Puede asentar en la zona central o en los recesos, donde es más frecuente. Los cambios degenerativos de las pequeñas articulaciones o espondiloartrosis, junto con los espondilóticos del disco, el abombamiento discal y la osteofitosis, van a condicionar una disminución del calibre del conducto medular y, sobre todo, de los recesos laterales. El pinzamiento discal hará ascender la articular inferior, con lo que cerrará el foramen y podrá comprimir la raíz correspondiente, que a su vez se encuentra alargada por acabalgarse en el pedículo de la vértebra superior. La hipertrofia de los ligamentos amarillos y el acabalgamiento a modo de tejas de las láminas provocará una estrechez central que cerrará el ciclo evolutivo de Kirkaldy-Willis.

Una lumbalgia en un paciente mayor de 60 años acompañada de debilidad en piernas en la marcha, que tiene que interrumpirla a una determinada distancia, llamada claudicación nerviosa, es el cuadro típico de la estenosis. El paciente se alivia flexionando la columna hacia delante porque amplía el canal lumbar y empeora con la extensión, como sucede al bajar cuestas. Puede acompañarse de parestesias, acorchamiento, debilidad, paresia, parálisis o ausencia de reflejos en los miembros inferiores. El signo de Lasègue suele ser negativo. Los calambres musculares, en especial los nocturnos, son frecuentes. Puede acompañarse de trastornos esfinterianos.

El cuadro se justifica por los fenómenos isquémicos ocasionados en los vasos de las raíces por compresión directa o por el bloqueo del líquido cefalorraquídeo. La claudicación vascular tiene un diagnóstico diferencial claro.

El tratamiento conservador farmacológico analgésico-antiinflamatorio o las infiltraciones corticoanestésicas lumbares pueden aliviar el cuadro, pero, en general, solamente el tratamiento quirúrgico resuelve la situación. El objetivo será la descompresión de las estructuras nerviosas afectadas resecando los obstáculos («recalibrado») y asociando la artrodesis cuando se acompañe de inestabilidad, ya sea previa o provocada secundariamente por la escisión requerida en la cirugía. Dada la estrechez foraminal asociada, el uso de las cajas intersomáticas es casi obligado para reconstruir la altura del disco y, por ende, el espacio foraminal. En los últimos tiempos se han empezado a utilizar, en casos seleccionados, dispositivos de separación interespinosos de colocación fácil y poco agresiva que indirectamente amplían el canal medular por la cifosis local creada.

7. CONCLUSIONES

- Podríamos hablar de una evolución en la patología discal que comenzaría con la disfunción y continuaría con la degeneración asociada a inestabilidad para desembocar, finalmente, en la estabilización asociada a estenosis.
- En el diagnóstico por imagen de la patología discal, los hallazgos deben ser coherentes con la clínica.
- El tratamiento inicial de estos cuadros dolorosos secundarios a patología discal será siempre conservador.
- La HD torácica es poco frecuente y en muchos casos asintomática.
- Unos criterios habituales para decidir la cirugía en columna lumbar son los siguientes: 1) fracaso del tratamiento conservador por más de 8 semanas; 2) síndrome de la cola de caballo o cuadros con afectación intestinal o vesical; 3) deterioro progresivo motor o sensitivo; 4) déficit neurológico significativo persistente, y 5) ciática recurrente.
- Es imperativo conocer la eficacia de los diferentes tipos de tratamiento quirúrgico a partir de los conceptos de medicina basada en la evidencia.

Lecturas recomendadas

An HS. Spine.Instructional Course Lectures. Rosemont: American Academy of Orthopaedic Surgeons; 2002.
Bridwell KH, DeWald RL. The textbook of Spinal Surgery. Philadelphia: J. B. Lippincott Company; 1991.
Clark CR. The Cervical Spine. 3rd ed. Philadelphia: Lippincott-Raven; 1998.
Escribá Roca I, Escribá Urios I. Estenosis del canal lumbar. Alternativas de su tratamiento. Manual de Cirugía Ortopédica y Traumatología, Sociedad Española de Cirugía Ortopédica y Traumatología. 2ª ed. Madrid: Panamericana; 2010. p. 631-36.
Frymoyer JW, Duckler TB, Hadler NM, Kostuik JP, Weinstein JN, Whitecloud TS III. The Adult Spine. Principles and practice. New York: Raven Press; 1991.
Gómez-Castresana F, Vázquez C, Baltés JL, Rodríguez IM. Cervical chymopapain nucleolysis: MR imaging assessment of chymopapain efficacy. Neurosurg Clin North Am 1996;7:1-16.
Gómez-Castresana F. Hernia discal lumbar. En: Curso Básico Fundación SECOT. Patologías del Raquis. Madrid: Drug Farma; 2001. p. 103-29.
Gómez-Castresana. Rodríguez Merchán EC. Patología del disco intervertebral. Manual de Cirugía Ortopédica y Traumatología, Sociedad Española de Cirugía Ortopédica y Traumatología. 2ª. ed. Madrid: Panamericana; 2010. p. 612-20.
Guyer RD, Ohnmeiss DD. Intervertebral disc prostheses. Spine 2003;28:S15-23.
Herrera Rodríguez A, Rodríguez Vela J. Estenosis del canal lumbar. Manual de Cirugía Ortopédica y Traumatología, Sociedad Española de Cirugía Ortopédica y Traumatología. 2ª. ed. Madrid: Panamericana; 2010. p. 612-31.
Obenchain TG. Laparoscopic lumbar discectomy. Neurosurg Clin North Am 1996;7:77-85.
Regan JJ. Principles of endoscopic spine surgery. Current Orthopaedics 1998;12:86-90.
Roca Burniol J, Ubierna Garcés MT, Iborra González M. Evaluación y tratamiento de la discopatía degenerativa de la inestabilidad vertebral lumbar. Curso Básico Fundación SECOT. Patologías del Raquis. Madrid: Drug Farma; 2001. p. 131-54.

© Elsevier. Fotocopiar sin autorización es un delito.

AUTOEVALUACIÓN

1. Una de las siguientes aseveraciones es falsa. ¿Cuál?
- **a.** El núcleo pulposo tiene un gran contenido celular.
- **b.** El anillo fibroso está formado por fibras de colágeno de tipo 1.
- **c.** El núcleo pulposo está formado por fibras de colágeno de tipo 2.
- **d.** Hasta el 90% del núcleo pulposo es agua.
- **e.** El núcleo pulposo es rico en glicosaminoglicanos (GAG).

Respuesta correcta: a.

Respuesta razonada: El 70-90% del núcleo pulposo es agua embebida en los glicosaminoglicanos, con muy poco componente celular.

2. El dolor radicular provocado por una hernia discal se debe a factores:
- **a.** Mecánicos (compresión de la raíz).
- **b.** Químicos.
- **c.** Inmunológicos.
- **d.** Isquémicos.
- **e.** Cualquiera de ellos.

Respuesta correcta: e.

Respuesta razonada: El dolor radicular tiene factores etiológicos múltiples, entre los que destacan mecánicos, químicos, inmunológicos e isquémicos.

3. Una radiculopatía cervical por una hernia discal y la abolición del reflejo tricipital, junto con disestesia en el tercer dedo de la mano, harían sospechar la afectación del disco:
- **a.** C3-C4.
- **b.** C4-C5.
- **c.** C5-C6.
- **d.** C6-C7.
- **e.** C7-T1.

Respuesta correcta: d.

Respuesta razonada: El espacio C6-C7 es por donde sale la raíz C7, responsable del reflejo tricipital, de la sensibilidad del tercer dedo y de la fuerza del tríceps.

4. Una ciática por hernia discal lumbar con irradiación por la pierna hacia la planta del pie, con imposibilidad de caminar de puntillas y con parestesias en la cara posterior de la pierna y en la planta del pie, hará sospechar una patología del disco:
- **a.** L2-L3.
- **b.** L5-S1.
- **c.** L4-L5.
- **d.** L3-L4.
- **e.** Todos los anteriores.

Respuesta correcta: b.

Respuesta razonada: La hernia discal L5-S1 afectará a la raíz S1, con lo que producirá una alteración de la sensibilidad en la planta y la cara lateral del pie, un déficit para la flexión plantar del tobillo y afectación del reflejo aquíleo.

5. Una de las siguientes opciones es adecuada en cuanto al origen de una afectación de la cuarta raíz lumbar por hernia discal lumbar con ciática. Señálela.
- **a.** Una hernia L3-L4 posterolateral.
- **b.** Una hernia L4-L5 foraminal.
- **c.** Una hernia extraforaminal L5-S1.
- **d.** Puede ser debida a las tres causas anteriores.
- **e.** Puede deberse a las causas a y b.

Respuesta correcta: d.

Respuesta razonada: Debido a la disposición de las raíces nerviosas en el canal raquídeo antes de salir por los agujeros de conjunción y a las diferentes morfologías que pueden darse de una hernia discal, la compresión de una raíz puede tener como origen una hernia discal a otro nivel.

© Elsevier. Fotocopiar sin autorización es un delito.

CAPÍTULO 40

Espondilodiscitis

Antonio Herrera Rodríguez

ÍNDICE DEL CAPÍTULO

1. **Introducción** 434
2. **Epidemiología** 435
3. **Osteomielitis vertebral** 435
   - 3.1. Fisiopatología 435
   - 3.2. Etiología 435
   - 3.3. Clínica 435
   - 3.4. Pruebas complementarias 436
   - 3.5. Diagnóstico 436
   - 3.6. Tratamiento 437
   - 3.7. Pronóstico y resultados 439
4. **Tuberculosis vertebral** 439
   - 4.1. Fisiopatología 439
   - 4.2. Etiología 441
   - 4.3. Clínica 441
   - 4.4. Diagnóstico 441
   - 4.5. Tratamiento 441
   - 4.6. Pronóstico y resultados 442
5. **Espondilodiscitis posquirúrgicas** 442
6. **Conclusiones** 442

OBJETIVOS DEL CAPÍTULO

- Comprender las diferencias entre la osteomielitis vertebral (OV) y la tuberculosis vertebral (TbV).
- Ser conscientes de la posibilidad de que se establezcan graves secuelas mecánicas o neurológicas a pesar de la curación de la infección.
- Ser capaces de sospechar la existencia del cuadro mediante la combinación de datos procedentes de los diferentes medios diagnósticos y así evitar el habitual retraso en el tratamiento específico.
- Valorar la fundamental importancia del tratamiento médico en la correcta resolución de los procesos.
- Conocer las pautas terapéuticas establecidas internacionalmente.
- Delimitar las indicaciones quirúrgicas con criterios precisos.

1. INTRODUCCIÓN

El término «espondilodiscitis» es de origen francófono y supone el concepto anatómico de localización de la infección, que se inicia en la metáfisis vertebral y se propaga posteriormente al disco. Otro tipo de infección de columna son las denominadas «discitis», ya que el origen de la infección asienta en el espacio discal y posteriormente se propaga a ambos platillos vertebrales. Estas infecciones se presentan como complicaciones de la cirugía o de las técnicas miniinvasivas que impliquen la punción del espacio discal, por lo que su diagnóstico de sospecha se ve facilitado por los antecedentes existentes.

Las infecciones de columna se dividen clásicamente según su origen etiológico en dos grupos: 1) infecciones granulomatosas de etiología tuberculosa, y 2) infecciones de etiología no tuberculosa, que pueden tener una etiología bacteriana o por hongos patógenos.

Sería más adecuado utilizar la terminología anglosajona y denominaremos «tuberculosis vertebral» (TbV) a las infecciones de etiología tuberculosa y «osteomielitis vertebral» (OV) al resto de las infecciones.

La gravedad de estas infecciones está condicionada por tres aspectos fundamentales:

1. La especial anatomía de la columna y las dificultades de acceso de la misma.
2. La importancia de las estructuras nerviosas que contiene.
3. La posibilidad de producir graves secuelas neurológicas o mecánicas, a pesar de lograr la curación de la infección.

© 2015. Elsevier España, S.L.U. Reservados todos los derechos

2. EPIDEMIOLOGÍA

La epidemiología de las infecciones de columna ha cambiado en los últimos años a escala mundial, fundamentalmente por la aparición del síndrome de inmunodeficiencia y, además en España, por la existencia de una población inmigrante de origen africano. Ambas circunstancias han aumentado la incidencia de estas infecciones en nuestro país. La OV representa, según las estadísticas publicadas, el 3-6% de las infecciones osteoarticulares. Tiene una incidencia de 0,5-2,5 casos por cada 100.000 habitantes-año. Se presenta mayoritariamente en adultos y más frecuentemente entre la quinta y la séptima décadas de la vida, con predominio en el sexo masculino. Los factores de riesgo son la edad, la inmunodeficiencia, la malnutrición, la drogadicción, las enfermedades metabólicas, la obesidad, las infecciones de otras localizaciones y las manipulaciones quirúrgicas, incluidas las técnicas miniinvasivas (vasculares, colocación de reservorios, etc.).

La TbV es en el primer mundo una patología de adultos, también con mayor incidencia entre la quinta y la séptima décadas de la vida, aunque últimamente está aumentando la incidencia en pacientes jóvenes, al contrario que en los países subdesarrollados, en los que es una patología propia de la infancia y la adolescencia. La localización osteoarticular supone el 3-5% de la infección tuberculosa y las localizaciones vertebrales suponen el 50-60% del total de casos de tuberculosis osteoarticular. Los factores de riesgo más importantes son la infección tuberculosa de otras localizaciones, la edad, la inmunodeficiencia, la malnutrición, la drogadicción y las enfermedades metabólicas. A pesar de los avances en calidad de vida y de la existencia de tratamientos quimioterápicos efectivos para la tuberculosis, esta sigue siendo una enfermedad frecuente, lo que se explica por la facilidad que tiene *Mycobacterium tuberculosis* para desarrollar infecciones latentes, sin traducción clínica; se calcula que en la actualidad pueden existir en el mundo 2.000 millones de personas con infección tuberculosa latente.

Con respecto a la frecuencia de ambas etiologías de la infección, podemos decir que actualmente cada una de ellas representa el 50% del total de espondilodiscitis.

La OV se localiza fundamentalmente en la columna lumbar, con menor incidencia en la columna torácica y raramente en la columna cervical. La TbV se localiza más frecuentemente en la columna torácica, en segundo lugar en la zona lumbar y con mucha menor frecuencia en la región cervical.

3. OSTEOMIELITIS VERTEBRAL

3.1. Fisiopatología

La infección puede producirse en la columna por tres vías de acceso:

1. Hematógena, procedente de un foco séptico.
2. Por inoculación por procedimientos invasivos en la columna.
3. Por contigüidad de un foco infeccioso, adyacente a la columna.

La mayoría de las infecciones se establecen por vía hematógena o tienen un origen posquirúrgico; excepcionalmente se establecen por contigüidad de un foco infeccioso.

En las hematógenas, la puerta de entrada es arterial. Las antiguas teorías de colonización venosa retrograda a través del plexo venoso de Batson fueron desechadas hace ya muchos años. Los gérmenes llegan a la columna a través de la arteria espinal posterior, que se divide en dos ramas, una para cada vértebra de la unidad funcional de la columna, al llegar a los capilares del espacio subcondral del platillo vertebral; el enlentecimiento de la circulación en los mismos, facilita la colonización de los émbolos sépticos. Una vez asentados, se produce una intensa reacción inflamatoria, que produce rápidamente una destrucción del platillo vertebral, invade el disco intervertebral y se transmite al platillo vertebral adyacente. El disco desaparece destruido por la infección. En los infrecuentes casos de presentación infantil, esta destrucción del disco es más rápida aún, porque el disco conserva vasos que irrigan el núcleo procedente de los platillos vertebrales, por lo que la infección se establece al unísono en el disco y en los dos platillos vertebrales adyacentes. La infección puede propagarse hacia delante, hacia los espacios paravertebrales, o hacia atrás, hacia la zona epidural.

Las infecciones por contigüidad, aunque teóricamente posibles, son muy raras.

La localización de las osteomielitis es la columna lumbar en el 50-60% de los casos. Las localizaciones cervicales son menos frecuentes, aunque muy graves y suelen asociarse a drogadicción. Son rarísimas las localizaciones en las estructuras posteriores de la columna.

Los focos sépticos primarios se localizan, fundamentalmente, en las osteomielitis hematógenas en el aparato respiratorio, la piel y los tejidos blandos, en el aparato urinario, en focos endocardíticos, en abscesos dentarios, en catéteres intravasculares, etc.

3.2. Etiología

La OV puede tener múltiples etiologías. La más frecuente es *S. aureus*, que lo es en el 40-65% de los casos. Los gramnegativos representan el 25-30% de los casos, y de ellos los más frecuentes son *E. coli, Proteus mirabilis, Pseudomonas aeruginosa, Streptococcus* y *S. pyogenes.* En nuestro país la etiología brucelósica, aunque en descenso, puede alcanzar cifras del 20%. Últimamente estamos detectando OV de etiología por *Salmonella*. En pacientes drogodependientes son frecuentes las infecciones por *Pseudomonas* y *Candida albicans*. En los casos de etiología posquirúrgica los gérmenes más frecuentes son *S. aureus* resistente a la meticilina y *Propionibacterium acnes* (cuadro 40.1).

3.3. Clínica

Son muy raras las formas de presentación aguda en el contexto de un cuadro séptico con fiebre alta, mal estado general y clara sintomatología local en la columna, que son fácilmente identificables. Lo habitual es un cuadro subagudo y con sintomatología poco definida. En la mayoría de los casos, el paciente lleva varias semanas de evolución y ha

© Elsevier. Fotocopiar sin autorización es un delito.

Cuadro 40.1 ETIOLOGÍAS MÁS FRECUENTES DE LA OSTEOMIELITIS VERTEBRAL EN ESPAÑA

- *S. aureus* (40-65%).
- Gramnegativos (25-30%): *E. coli*, *Proteus mirabilis*, *Pseudomonas aeruginosa*, *Streptococcus* y *S. pyogenes*.
- *Brucella* sp. (20%): de relevancia en países del área mediterránea.
- *Salmonella* sp.
- Drogodependientes: *Pseudomonas* sp., *Candida albicans*.
- Posquirúrgicos: *S. aureus* resistente a la meticilina, *Propionibacterium acnes*.

sido visto varias veces, sin que haya sido diagnosticado. El síntoma habitual es dolor, localizado en la región afecta, de tipo inflamatorio y que no se calma con el reposo. La fiebre puede no existir o manifestarse como una febrícula. Debe prestarse atención a los síntomas neurológicos: disestesias, dolor radicular, claudicación, dificultad de deambulación o claudicación, déficit motor, trastornos esfinterianos o, inclusive, paraparesia o paraplejia. Se investigará la existencia de dolor torácico o abdominal, por existencia de focos supurados prevertebrales. Debe interrogarse al paciente sobre la existencia de procesos infecciosos previos, aunque en el 37-53% de los casos no es posible identificar el foco primario. Hay que prestar especial atención a los antecedentes del paciente sometido a la colocación de catéteres, reservorios, colocación de marcapasos y, en general, a técnicas miniinvasivas, que, en muchas ocasiones, son la puerta de entrada de la infección. En la exploración se detecta una hipersensibilidad local en la zona afecta, que se acompaña de una importante contractura muscular y una clara disminución de la movilidad de la columna, si el proceso lleva varias semanas instaurado, la destrucción vertebral es evidente (figs. e40.1 y e40.2) y la contractura y la limitación de la movilidad son muy acentuadas Se hará una cuidadosa exploración neurológica.

3.4. Pruebas complementarias

LABORATORIO

Los análisis de sangre pueden mostrar leucocitosis, con discreta desviación a la izquierda, pero el recuento puede ser normal. La velocidad de sedimentación globular (VSG) suele estar elevada y también hay una elevación de la proteína C reactiva (PCR). Ambas, la VSG y la PCR, son pruebas importantes para ver la evolución del proceso y la respuesta al tratamiento.

TÉCNICAS DE IMAGEN

La radiografía presenta alteraciones en la mayoría de los casos, aunque tarda 2-4 semanas desde el inicio del cuadro en traducir las lesiones; en principio puede apreciarse solo un pinzamiento del espacio discal (fig. 40.1A). Cuando evoluciona más la infección, las imágenes características son desestructuración de ambos platillos vertebrales, con posible desaparición de los mismos, colapso importante de ambos cuerpos vertebrales y desaparición del espacio discal.

La tomografía computarizada (TC) nos permite realizar un mejor estudio de las lesiones óseas y valorar el grado de destrucción vertebral, así como la existencia de secuestros. Sin embargo, la prueba más demostrativa es la resonancia magnética (RM), que es positiva incluso en las primeras 2 semanas del cuadro, lo que facilita el diagnóstico precoz, con una sensibilidad del 90%. La RM nos permite un perfecto estudio de las partes blandas para la detección de abscesos, de afectación del canal medular y de compresión o invasión de estructuras nerviosas (fig. 40.1B).

La gammagrafía es sensible precozmente, pero es inespecífica, aunque puede servir como rastreador del esqueleto y para detectar otros posibles focos sépticos. Debe realizarse con tecnecio (Tc99) y con galio (Ga67). El examen conjunto con ambos isótopos puede ser muy eficaz; la combinación de ambos puede aportar una sensibilidad del 80-85% para diagnosticar una OV.

3.5. Diagnóstico

Debe hacerse un diagnóstico diferencial, con procesos artrósicos degenerativos de la columna, neoplasias metastásicas y fracturas osteoporóticas, fundamentalmente. Con los datos que nos aportan el laboratorio y las técnicas de imagen, podemos diagnosticar la infección. El siguiente paso es realizar un hemocultivo y, si es positivo, como ocurre en el 25-60% de los casos, no se precisarán más pruebas diagnósticas.

ALGORITMO DE DECISIONES (fig. 40.2)

Debemos valorar con los datos de la RM el grado de destrucción vertebral, la existencia de abscesos y la posible afectación neurológica. Si no tenemos un diagnóstico etiológico, el siguiente paso será la punción-biopsia vertebral mediante un trocar, que puede realizarse bajo control radioscópico (fig. 40.3A) o, mejor aún, guiada por TC (fig. 40.3B). Esto nos permite obtener material para el cultivo y el examen anatomopatológico. También podemos realizar con esta técnica la evacuación de abscesos paravertebrales o epidurales. La sensibilidad diagnóstica con esta técnica es del 50-75%. Las muestras obtenidas deben ser procesadas para cultivo de gérmenes aerobios y anaerobios, micobacterias y hongos, así como para el estudio histológico.

Si con la punción-biopsia no llegamos a un diagnóstico etiológico, podemos optar por iniciar tratamiento con antibioterapia empírica o decidir realizar una biopsia quirúrgica, decisión aconsejable si existen una gran destrucción vertebral, abscesos importantes o afectación neurológica. La intervención se plantea entonces no solo para obtener material para el diagnóstico etiológico, sino, además, para desbridar el foco y estabilizarlo. En la actualidad, con la calidad de los equipos de radiografía intervencionista y un buen laboratorio de microbiología, llegamos a cifras de diagnóstico por punción con trocar del 80% de los casos.



A B

FIGURA 40.1
A. Radiografía aparentemente normal donde se aprecia un pinzamiento del espacio L2-L3 con platillos vertebrales discretamente difuminados, que corresponde a una osteomielitis vertebral. **B.** Resonancia magnética del caso mostrado en la radiografía de **A** que nos permite visualizar la destrucción de ambos platillos y la existencia de un absceso que despega el ligamento vertebral posterior.

La tasa publicada de fiabilidad de la biopsia quirúrgica es del 78-88%.

3.6. Tratamiento

El tratamiento tiene tres objetivos fundamentales:

1. Curar la infección.
2. Evitar complicaciones mecánicas en la columna, producidas por la destrucción vertebral.
3. Evitar o tratar las complicaciones neurológicas.

En la actualidad, si los pacientes son diagnosticados y tratados precozmente, podemos curar el 75-90% de los casos, de forma que la indicación quirúrgica quedaría reducida al 10-25%. También es importante la localización de la infección, pues las infecciones en la columna cervical producen una gran inestabilidad y pueden plantear graves afectaciones neurológicas; por tanto, en la columna cervical la indicación de cirugía es más alta.

TRATAMIENTO MÉDICO

El paciente debe ser sometido a reposo en cama y tratamiento complementario del dolor. El tratamiento antibiótico debe emplearse en dosis altas y por vía intravenosa, ya que debemos tener en cuenta que en el foco infeccioso existen un proceso inflamatorio, isquemia y secuestros óseos, que dificultan la difusión de los antibióticos.

Si no tenemos un diagnóstico etiológico, la antibioterapia empírica recomendada es una pauta que sea eficaz para grampositivos y gramnegativos. La más empleada es la cloxacilina asociada a cefotaxima, ceftacidima, ceftriaxona o ciprofloxacino. Puede emplearse, si se sospecha una infección por estafilococos resistentes a meticilina, vancomicina o teicoplanina, que también están indicadas en los pacientes alérgicos a β-lactámicos. Una vez establecido el diagnóstico etiológico, se deben seguir las pautas recomendadas por los microbiólogos.

La administración intravenosa debe mantenerse durante un mínimo de 4 semanas, pero es más aconsejable mantenerla 6 semanas; transcurrido este tiempo podrá pasarse a la pauta oral. La duración del tratamiento viene marcada por el tipo de germen y por la gravedad del proceso. Podemos controlar la evolución mediante las variaciones de la VSG y de la PCR, que nos permiten determinar la efectividad del tratamiento. No existe acuerdo sobre el tiempo de administración oral del tratamiento; en nuestra

© Elsevier. Fotocopiar sin autorización es un delito.

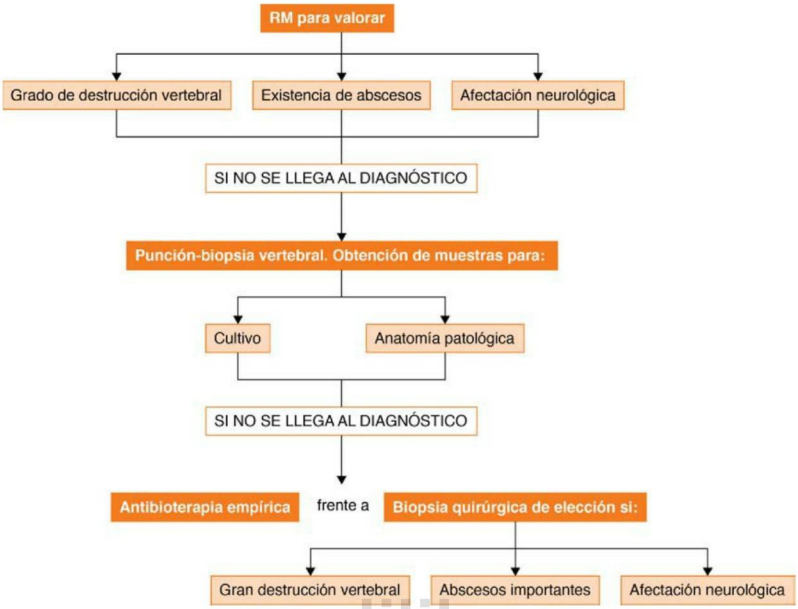

FIGURA 40.2
Algoritmo de decisiones en el manejo de la osteomielitis vertebral. RM, resonancia magnética.

www.medilibros.com

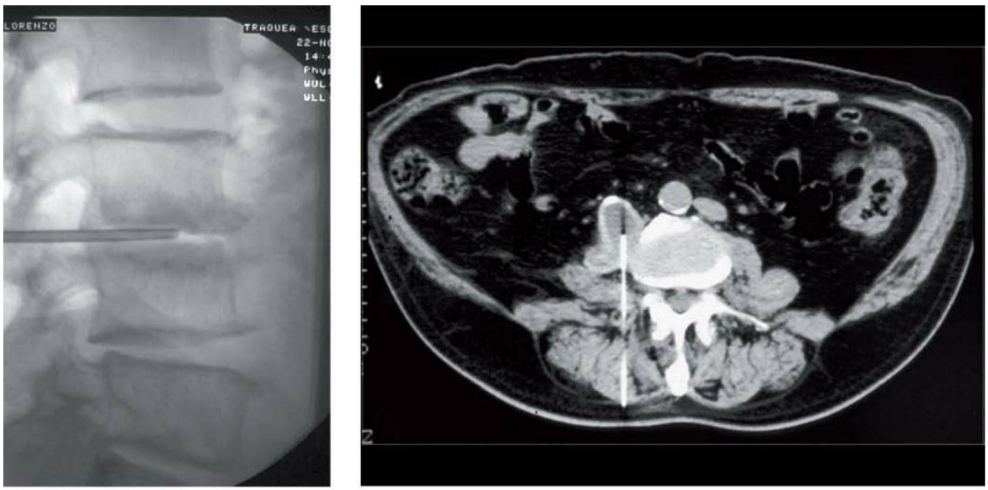

A B

FIGURA 40.3
A. Punción-biopsia guiada por escopia, con el trocar colocado en el espacio L2-L3, de una osteomielitis vertebral. **B.** Punción de un absceso tuberculoso con trocar guiada mediante tomografía computarizada.

opinión, debe mantenerse hasta observar la normalización de los parámetros de laboratorio, pero otros autores, en casos sin abscesos y sin gran destrucción, lo mantienen durante 8 semanas.

Al tratamiento antibiótico debe asociarse tratamiento del dolor, mediante analgésicos y antiinflamatorios. Otro punto importante es mejorar las condiciones generales de estos pacientes, con atención especial a los estados de malnutrición e inmunodepresión, por lo que debe complementarse el tratamiento para corregir tales situaciones.

Mientras el paciente está en reposo en cama, no son necesarios los corsés ortopédicos. Si la evolución del proceso es favorable y no existe una gran destrucción vertebral, podrá levantarse al paciente sin emplear dispositivos ortopédicos para ello. Si hay una gran destrucción o se ha realizado una intervención quirúrgica, deberán emplearse dispositivos ortopédicos durante algún tiempo, ya que, aparte de inmovilizar, ayudan a controlar el dolor. Fundamental atención debe prestarse a la inmovilización de la columna cervical, y en estos casos puede ser necesaria la colocación de un dispositivo de tipo SOMI (soporte occipito mentoniano) o bien un sistema de halo-chaleco.

INDICACIÓN DEL TRATAMIENTO QUIRÚRGICO

El tratamiento antibiótico, sobre todo si el diagnóstico es precoz y la antibioterapia se instaura rápidamente, ha limitado mucho la indicación del tratamiento quirúrgico. Las indicaciones actuales del mismo son:

- Evacuación de abscesos voluminosos, que no han podido ser evacuados por punción-aspiración.
- Complicaciones neurológicas.
- Graves destrucciones vertebrales con inestabilidad o cifosis importante.
- Fracasos del tratamiento médico o imposibilidad de diagnóstico etiológico por punción-aspiración.

La cirugía se practica por vía anterior, con abordaje del foco infeccioso, para desbridarlo, obtener material del mismo y estabilizarlo. Las variaciones sobre la cirugía clásica es que actualmente en focos torácicos desde T5 a T10 podemos realizar la cirugía por toracoscopia y que en la zona lumbar entre L2 y L4 la realizamos por miniincisión. También han variado los sistemas de estabilización en grandes destrucciones vertebrales, porque tras una amplia limpieza del foco empleamos cajas expansibles de titanio con injerto óseo para estabilizar el foco. Seguimos empleando los injertos tricorticales de cresta ilíaca en los casos en que el espacio resultante, tras la resección del hueso infectado y de los tejidos blandos, es menor. En las columnas torácica y lumbar asociamos con frecuencia una estabilización posterior, con osteosíntesis pedicular, sobre todo si la resección del foco ha sido amplia, para asegurar la estabilidad y la corrección de la cifosis.

En los casos de lesión neurológica, esta se puede producir por varias causas:

- Por la cifosis que se produce por la destrucción ósea (fig. e40.3) o por un secuestro óseo que migra hacia el canal.
- Por la presencia de abscesos epidurales (fig. e40.4).
- Por abscesos intradurales.
- Por existencia de problemas de isquemia o trombosis en los vasos medulares.

Si la cirugía se instaura rápidamente, se desbrida bien y se estabiliza el foco, las complicaciones, denominadas «mecánicas» —que son las producidas por las dos primeras causas que se han referido—, suelen recuperarse. Las lesiones neurológicas originadas por absceso intradural difícilmente se recuperan, y las de origen vascular son irreversibles. Las distintas etiologías pueden estar asociadas, lo que complica el pronóstico.

El fracaso del tratamiento médico significa que estamos ante formas muy agresivas y destructivas que precisan cirugía para desbridar y estabilizar el foco.

Con respecto a la imposibilidad de diagnóstico etiológico, como indicación quirúrgica, debemos señalar que esta debe tomarse precozmente, ya que, si instauramos un tratamiento antibiótico empírico durante más de 1-2 semanas, tendremos grandes posibilidades de esterilizar el foco y de que los cultivos del material extraído sean negativos.

3.7. Pronóstico y resultados

La respuesta al tratamiento debe valorarse por la evolución del cuadro clínico, asociada a la desaparición del dolor, de la elevación de la temperatura y de la contractura, con la consiguiente mejoría de la movilidad. Los controles analíticos, sobre todo de la VSG y la PCR, son útiles para valorar la evolución. Se interpreta como evolución satisfactoria una disminución del 50% del valor inicial de la VSG, más si está asociada a una disminución de la PCR. También nos sirven para determinar el plazo del tratamiento antibiótico, que debe mantenerse hasta su normalización.

Las técnicas de imagen no sirven para realizar el control evolutivo, pero sí para alertarnos de posibles complicaciones mecánicas o neurológicas que nos hagan indicar la cirugía. Las complicaciones neurológicas pueden presentarse en el 20% de los casos.

Aunque las mejoras en el diagnóstico etiológico y la antibioterapia han mejorado el pronóstico, existe un porcentaje de recaídas en el 5-15% de los casos, sobre todo cuando existen grandes destrucciones vertebrales o abscesos que no han sido evacuados. La mortalidad global se estima en el 5%, pero hay un porcentaje de pacientes (10-30% según la bibliografía) con secuelas poscuración. Las complicaciones más usuales son dolor, cifosis residual y secuelas neurológicas (en el 7-18% de los pacientes) de mayor o menor grado.

4. TUBERCULOSIS VERTEBRAL

4.1. Fisiopatología

La vía de entrada es prácticamente siempre hematógena, por vía arterial, similar a lo que sucede en la OV. Lo característico es que exista o haya existido un foco tuberculoso en otra región del cuerpo. En el 20-40% de los casos de

© Elsevier. Fotocopiar sin autorización es un delito.

TbV el foco infeccioso primario está en actividad cuando se inicia la infección de columna.

La infección por mecanismo de contigüidad es prácticamente inexistente, y esta posibilidad es puesta en duda por numerosos autores.

En la TbV han sido descritas clásicamente tres fases evolutivas:

1. Fase de comienzo.
2. Fase destructiva.
3. Fase reparativa.

La fase de comienzo más usual es la localizada, que se caracteriza por una lesión inicial en los platillos vertebrales de forma geódica, que se denomina «caries vertebral», por su similitud con una caries dental. En esta fase el disco está respetado y puede prolapsarse al espacio dejado por la existencia de la caries. Existe una fase de comienzo poco usual, que se observa sobre todo en población inmunodeprimida y que tiene características multifocales y un grave pronóstico. También se han descrito formas multifocales sin discitis en pacientes jóvenes de raza negra.

En la fase destructiva, la lesión inicial evoluciona hacia una destrucción del cuerpo vertebral, que es sustituido por una mezcla de tejido fungoso, *caseum* y secuestros óseos. Se destruye también el disco intervertebral y se produce un colapso de los cuerpos vertebrales, con los consiguientes problemas mecánicos. Esta fase se caracteriza, además, por la facilidad para producir grandes abscesos, que pueden migrar, bien hacia atrás, lo que da lugar a complicaciones neurológicas, bien a través de las estructuras paravertebrales. La migración de estos abscesos, denominados «osifluentes», varía según la topografía de la lesión. En la columna cervical, en la TbV suboccipital (C1-C2) migran hacia el espacio retrofaríngeo. Desde C3 a T3, pueden migrar hacia la retrofaringe, por la vaina del músculo largo del cuello hacia la fosa supraclavicular (figs. e40.5 y e40.6). En la región torácica lo más usual es que despeguen el ligamento vertebral anterior y formen una colección visible denominada en «nido de golondrina» (fig. 40.4A). Más raramente migran siguiendo un espacio intercostal o, menos usualmente, a través de la arcada del cuadrado lumbar. En las infecciones localizadas en las últimas vértebras torácicas o en la columna lumbar, la migración la hacen siguiendo la vaina del músculo psoas y aparecen en la región inguinal interna, en la zona del trocánter menor, o en la zona externa, a nivel del trocánter mayor.

La fase reparativa se inicia con la curación de la infección y se caracteriza por la formación de puentes óseos entre los restos de los cuerpos vertebrales para formar una anquilosis. Con frecuencia, esta anquilosis no es completa y existen puentes fibrosos en el foco reparativo.

La anatomía patológica de la tuberculosis ósea es muy característica, representada por la lesión inflamatoria crónica granulomatosa, con una zona central de necrosis caseosa, rodeada por una corona de células epitelioides y

www.medilibros.com

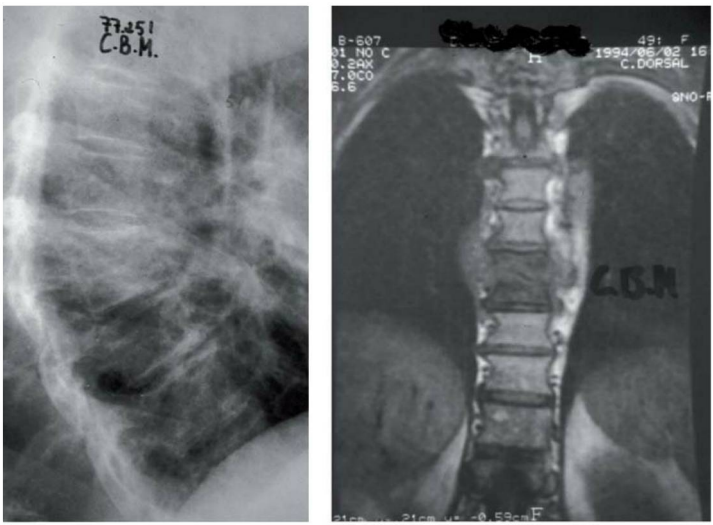

A B

FIGURA 40.4
A. Radiografía de una tuberculosis torácica, localizada en T8-T9, en la que se aprecian la destrucción de ambos cuerpos vertebrales y la cifosis angular existente. **B.** Imagen de resonancia magnética del caso de la radiografía de **A** donde se observan la destrucción vertebral, la desaparición del disco y el absceso perivertebral en forma de nido de golondrina.

la presencia de células gigantes multinucleadas. Esta lesión característica nos ayuda a distinguir la TbV de una OV.

4.2. Etiología

El agente etiológico de la TbV es *Mycobacterium tuberculosis*, descubierto en 1882 por Koch. Actualmente, dentro de la familia de las micobacterias —gérmenes que normalmente no son patógenos, debido a procesos de mutación genética, y que son capaces de producir infecciones, sobre todo en pacientes inmunodeprimidos—, existen casos en los que los agentes etiológicos son *Mycobacterium avis intracellulare* (MAI) y *Mycobacterium kansasii*.

4.3. Clínica

Existe un cuadro clínico de presentación brusca, con localización multifocal de la infección, que se da fundamentalmente en pacientes con malnutrición e inmunodeprimidos y que produce rápidamente grandes destrucciones vertebrales y abscesos, con frecuente afectación neurológica. Estos pacientes son fáciles de diagnosticar, pero muy difíciles de tratar, y desgraciadamente tienen una mortalidad alta y un alto porcentaje de lesiones neurológicas irreversibles. Las estadísticas sobre su incidencia son muy variables (1-20% de los casos). En nuestra experiencia su incidencia ha disminuido en los últimos años, y estimamos que puede estar sobre el 5% de las TbV.

Lo más habitual es la existencia de un cuadro crónico, de larguísima evolución, a veces de más de 1 año y sin traducción clínica, lo que condiciona que, cuando diagnostiquemos al paciente, este tenga grandes destrucciones vertebrales, abscesos y déficit neurológico, presentes hasta en el 40% de los casos. Los síntomas más característicos son el dolor y la contractura. El dolor puede ser, en principio, mecánico, de instauración lenta y progresiva, y posteriormente evolucionar hacia un dolor inflamatorio. La contractura se manifiesta por posiciones viciosas de la columna (tortícolis, escoliosis). También es muy frecuente la existencia de cifosis en la zona vertebral afecta, por la gran destrucción vertebral que se produce. No existe una clara afectación del estado general; si acaso puede haber una febrícula persistente.

4.4. Diagnóstico

El paciente debe ser interrogado sobre patología en otros órganos para detectar una infección tuberculosa previa. Debemos, además, recordar que hasta el 40% de los casos pueden tener una infección tuberculosa en actividad de otra localización. También debemos investigar la existencia de un síndrome de inmunodeficiencia y otras patologías previas.

La leucocitosis y la alteración de la fórmula sanguínea no siempre se producen. En todo caso, puede existir una discreta linfocitosis; la VSG está menos elevada que en la OV. Actualmente se está utilizando la reacción en cadena de la polimerasa con resultados bastantes sensibles para la tuberculosis. La prueba de la tuberculina es positiva en el 50-80% de los casos.

La radiografía en fases iniciales puede mostrar la existencia de las llamadas «caries tuberculosas», con pinzamiento discal, pero lo más frecuente es que el proceso esté avanzado y apreciemos una gran destrucción vertebral, con cifosis del foco y con la columna difuminada, por la presencia del absceso tuberculoso (v. fig. 40.4A).

La gammagrafía es menos efectiva que en las OV. Las gammagrafías con Tc99 marcado y con Ga tienen un alto porcentaje de falsos negativos, que puede llegar al 60%, por lo que no es una prueba fiable.

La TC nos permite un buen estudio de las lesiones óseas y de su topografía, pero la prueba más fiable es la RM, que nos da una información perfecta de las lesiones de partes blandas y de la existencia de los abscesos, así como nos permite valorar la invasión del canal medular por estos o la compresión de estructuras nerviosas por la cifosis existente o por secuestros óseos. La RM debe ser realizada administrando un contraste (gadolinio), que nos permite, además, un diagnóstico diferencial con las OV, ya que en la TbV los bordes del absceso captan mucho más el contraste y están más marcados que en los abscesos por OV (fig. 40.4B).

Otras exámenes son la investigación de *Mycobacterium* en esputo, jugo gástrico, orina y aspirado ganglionar.

Con todas estas exploraciones, podemos en muchos casos llegar a un diagnóstico de presunción, pero la confirmación definitiva se debe realizar por punción-aspiración con trocar del foco, con una técnica similar a la empleada en la OV. Las muestras obtenidas deben ser sometidas a visión directa con la tinción de Ziehl-Neelsen y a cultivo en el medio de Löwenstein-Jensen, así como a examen histopatológico. La sensibilidad de estos exámenes es del 15-50% para la baciloscopia, del 50-80% para los cultivos y del 70-95% para la anatomía patológica. Actualmente los métodos de aurina-robamina para la visión directa permiten mejorar la sensibilidad de la baciloscopia. También la lentitud de los cultivos clásicos ha sido mejorada con los medios de cultivo radiométricos y no radiométricos. En nuestra experiencia podemos señalar que tenemos aproximadamente un 90% de diagnósticos con el uso combinado de los diferentes medios diagnósticos. Debe señalarse que el tratamiento empírico tuberculostático, previo a la punción-aspiración, esteriliza el foco en unas 4 semanas, lo que impide la confirmación diagnóstica.

4.5. Tratamiento

TRATAMIENTO MÉDICO

El tratamiento médico debe ser instaurado siguiendo las pautas establecidas por el Medical Research Council Working Party on Tuberculosis of the Spine, que lleva años trabajando sobre el tema y ha establecido las pautas universalmente aceptadas. Deben asociarse tres fármacos: 300 mg/día de isoniacida, 600 mg/día de rifampicina y 1.500-2.000 mg/día de piracinamida. Si existiese una resistencia a la isoniacida, podría emplearse etambutol o estreptomicina. Este tratamiento debe mantenerse durante un mínimo de 6 meses, tras los cuales deberá evaluarse la curación del proceso y, si este es favorable, podrá administrarse por un período de 3-6 meses rifampicina, sola o

© Elsevier. Fotocopiar sin autorización es un delito.

asociada a isoniacida, 2 días a la semana. Si la evolución no es favorable, el tratamiento inicial deberá mantenerse un mínimo de 1 año. Un punto importante es conocer la toxicidad de la isoniacida, que puede producir polineuropatías, con mayor incidencia en pacientes de riesgo (diabéticos, alcohólicos, insuficiencia renal, embarazadas, etc.), por lo que siempre debemos administrar piridoxina y vigilar a estos pacientes.

El tratamiento médico de la tuberculosis es altamente efectivo y permite la curación del proceso en la actualidad. Al igual que en la OV, deben corregirse los estados de malnutrición e inmunodepresión y tratar el dolor.

Con respecto al uso de corsés ortopédicos, tienen las mismas indicaciones que en la OV. Quizás aquí debamos prestar más atención a la inmovilización, por la mayor destrucción vertebral que se produce, lo que ocasiona una gran inestabilidad vertebral.

TRATAMIENTO QUIRÚRGICO

Las indicaciones del tratamiento quirúrgico son las mismas que las indicadas para la OV. Lo que sí debemos tener en cuenta es que la indicación quirúrgica es mayor en la TbV, por tres motivos fundamentales:

1. Produce una mayor destrucción vertebral y, por consiguiente, mayor inestabilidad y cifosis (fig. e40.7).
2. Presenta una mayor frecuencia de grandes abscesos, difíciles de drenar por punción-aspiración, ya que contiene un pus muy denso.
3. Hasta el 40% de los pacientes presentan complicaciones neurológicas, lo que condiciona la indicación quirúrgica, a veces tras el diagnóstico.

Como hecho diferencial con las OV, debemos señalar la mayor destrucción y cifosis vertebral, lo que condiciona siempre el doble abordaje en las zonas lumbar y torácica, y a veces en la columna cervical. Esta cirugía puede realizarse en un tiempo, abordando primero la columna por vía anterior, o bien en dos tiempos, realizando primero el abordaje anterior, para el desbridamiento, la evacuación de absceso y la estabilización, y posteriormente el abordaje posterior, para estabilizar la columna y, sobre todo, para asegurar la corrección de la cifosis.

4.6. Pronóstico y resultados

En nuestro país, la TbV es una patología de adultos, con mayor incidencia a partir de la quinta década de la vida. Sin embargo, en los últimos años, estamos observando una incidencia importante en pacientes jóvenes, en la segunda y la tercera décadas de la vida, en la mayoría de los casos en población inmigrante. El principal problema en pacientes muy jóvenes, que no han terminado el desarrollo óseo de la columna, es la progresión de la cifosis residual, que puede llegar a constituir un serio problema mecánico y producir complicaciones neurológicas secundarias, como ocurre en los países subdesarrollados, en los que la tuberculosis es una patología infantil.

La mortalidad en la actualidad se mantiene en cifras del 5-7% de los casos. Lo que sí es muy preocupante es el mal pronóstico de las complicaciones neurológicas, que aun con cirugía precoz, para desbridar el foco, evacuar los abscesos y estabilizar la columna, no se recuperan en el 20% de los casos. Son de muy mal pronóstico las localizaciones cervicales, seguidas en orden de gravedad de las torácicas; las menos graves son las localizaciones lumbares.

La mayoría de los casos son diagnosticados muy tardíamente, por lo que la destrucción vertebral es muy acentuada cuando se establece el diagnóstico, lo que origina importantes cifosis residuales, aun logrando la curación.

La mayor incidencia de complicaciones neurológicas, la dificultad de evacuación de grandes abscesos y la cifosis residual condicionan una mayor indicación quirúrgica en la TbV que en la OV.

5. ESPONDILODISCITIS POSQUIRÚRGICAS

El incremento de la cirugía vertebral y de las técnicas miniinvasivas de columna ha producido un importante aumento de este tipo de infecciones. El diagnóstico es más fácil, ya que tenemos el antecedente quirúrgico, y no es infrecuente el antecedente de infección de la herida quirúrgica. El curso evolutivo de la infección es rápido. La mayoría de los casos se presentan en las primeras 2 semanas tras la cirugía y pueden iniciar la sintomatología clínica hasta 8 semanas después de la misma. El síntoma principal es el dolor y es muy frecuente la supuración, que puede originar sintomatología neurológica.

El agente etiológico más usual es *S. aureus*, pero también son habituales otros gérmenes nosocomiales, en concordancia con la ecología bacteriana de cada hospital.

Dada la frecuencia de supuración en estos pacientes, la indicación de cirugía es alta en estas espondilodiscitis.

6. CONCLUSIONES

- Las infecciones de columna no son infrecuentes. Deben sospecharse en todo paciente con dolor persistente de columna, sobre todo si es de tipo inflamatorio. Los antecedentes del paciente deben ser investigados cuidadosamente.
- La prueba diagnóstica no invasiva más fiable es la RM. Los hemocultivos son una prueba válida y definitiva en las OV. La punción-biopsia es una prueba definitiva diagnóstica y de una alta fiabilidad.
- Con respecto a la localización de la infección, la más problemática es la columna cervical, porque la destrucción vertebral ocasiona gran inestabilidad y puede producir serias complicaciones neurológicas.
- Las complicaciones neurológicas constituyen el problema más grave de las infecciones de columna y son más frecuentes en la TbV. Las decisiones quirúrgicas deben ser tomadas con rapidez en estos casos.
- Aunque la mortalidad global en ambas etiologías ha descendido notablemente gracias a la antibioterapia y a los quimioterápicos, así como al progreso de la cirugía, el porcentaje de secuelas es muy alto en las infecciones de columna.

Lecturas recomendadas

Berbari E, Steckelberg J, Osmon D. Osteomyelitis. En: Mandell GL, Bennett J, Dolin R, editors. Principles and practice of infectious diseases. 6th ed. New York: Churchill Livingstone; 2005. p. 1322-32.

Carragee EJ. Pyogenic vertebral osteomyelitis. J Bone Joint Surg Am 1997;79:874-80.

Colmenero JD, Jiménez-Mejías ME, Reguera JM, Palomino-Nicas J, Ruiz-Mesa JD, Márquez-Rivas J, et al. Tuberculous vertebral osteomyelitis in the new millennium: still a diagnostic and therapeutic challenge. Eur J Clin Microbiol Infect Dis 2004;23:477-83.

Gandhi NR, Nunn P, Dheda K, Schaaf HS, Zignol M, van Soolingen D, et al. Multidrug-resistant and extensively drug-resistant tuberculosis: a threat to global control of tuberculosis. Lancet 2010;375(9728):1830-43.

Govender S, Parbhoo AH. Support for the anterior column with allografts in tuberculosis of spine. J Bone J Surg Br 1999;81B:106-9.

Herrera Rodríguez A. Infecciones de la columna vertebral. En: Josa Bullich J, de Palacios Carvajal J, editores. Infecciones Osteoarticulares. Barcelona: Jims SL; 1998. p. 83-98.

Heyde CE, Boehm H, El Saghir H, Tschöke SK, Kayser R. Surgical treatment of spondylodiscitis in the cervical spine: a minimum 2-year follow-up. Eur Spine J 2006;15:1380-7.

McHenry MC, Easley KA, Locker GA. Vertebral osteomyelitis: long-term outcome for 253 patients from 7 Cleveland-area hospitals. Clin Infect Dis 2002;34:1342-50.

Medical Research Council Working Party on Tuberculosis of the and Spine. Five-year assessment of controlled trials of short-course chemotherapy regimens of 6, 9 or 18 months' duration for spinal tuberculosis in patients ambulatory from the start or undergoing radical surgery. Fourteenth report of the Medical Research Council Working Party on Tuberculosis of the Spine. Int Orthop 1999;23(2):73-81.

Moromizato T, Harano K, Oyakawa M, Tokuda Y. Diagnostic performance of pyogenic vertebral osteomyelitis. Intern Med 2007;46(1):11-6.

O'Daly BJ, Morris SF, O'Rourke SK. Long-term functional outcome in pyogenic spinal infection. Spine 2008;33(8):246-53.

Pintado-García V. Espondilitis infecciosa. Enferm Infecc Microbiol Clin 2008;26(8):510-7.

Ruf M, Stoltze D, Merk HR, Ames M, Harms J. Treatment of vertebral osteomyelitis by radical debridement and stabilization using titanium mesh cages. Spine 2007;32(9):E275-80.

Solís García DP, Soto MV, Solera J. Vertebral osteomyelitis: Long-term disability assessment and prognostic factors. J Infect 2007;54:129-34.

Upadhyay SS, Saji MJ, Sell P, Sell B, Yau AC. Longitudinal changes in spinal deformity after anterior spinal surgery for tuberculosis of the spine in adults. A comparative analysis between radical and debridement surgery. Spine 1994;19:542-9.

© Elsevier. Fotocopiar sin autorización es un delito.



FIGURA e40.1
Radiografía anteroposterior de la columna torácica que muestra destrucción de los cuerpos vertebrales T8 y T9 con desaparición del espacio discal.

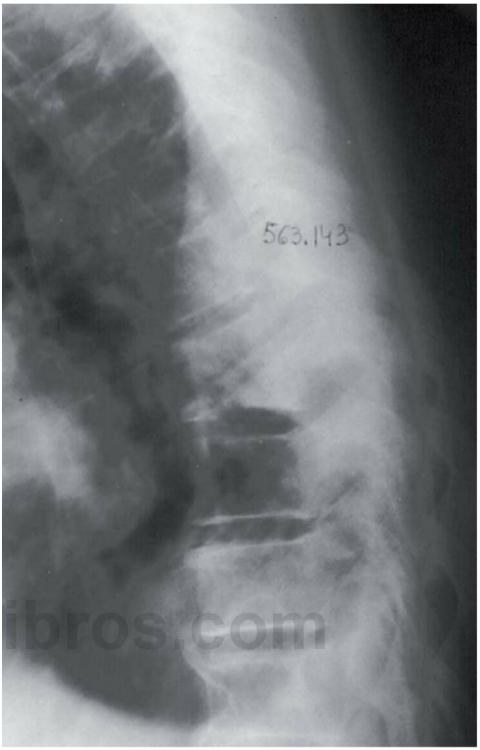

FIGURA e40.2
Radiografía lateral de columna donde se aprecia la cifosis angular producida por la destrucción de los cuerpos vertebrales.

www.medilibros.com

© Elsevier. Fotocopiar sin autorización es un delito.



www.medilibros.com

FIGURA e40.3
Paciente con cifosis dorsal. Posteriormente se demostró la presencia de un gran absceso paravertebral.

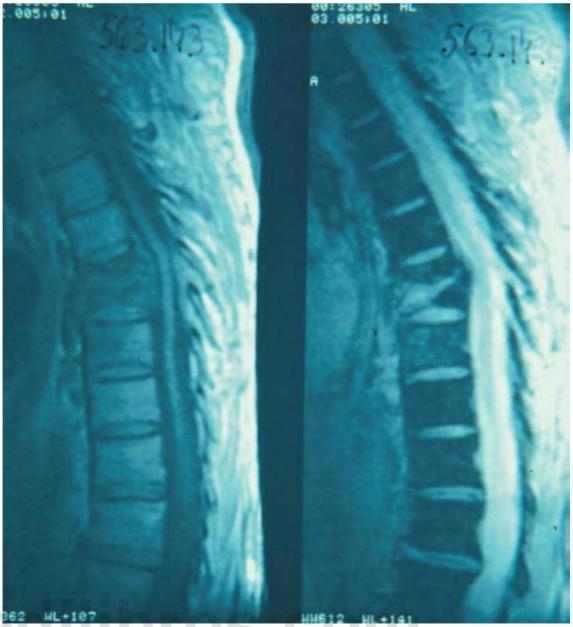

FIGURA e40.4
Resonancia magnética que muestra una marcada destrucción de T8 y T9 y la existencia de un absceso prevertebral y la compresión, por el absceso en la zona del canal medular, de las estructuras nerviosas.

www.medilibros.com

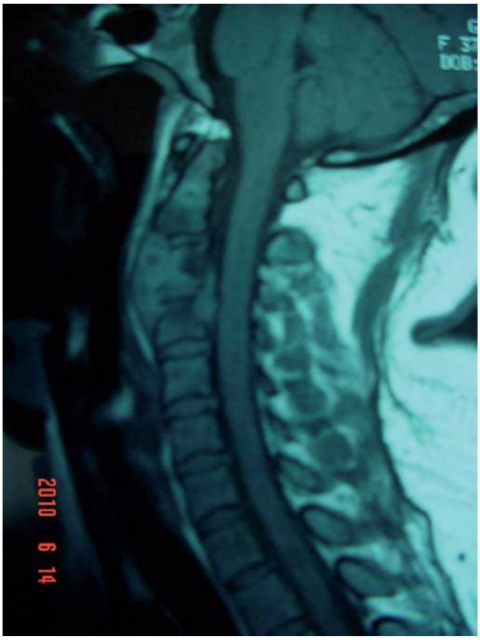

FIGURA e40.5
Resonancia magnética donde se aprecia una importante destrucción vertebral C3 y C4, con un gran absceso prevertebral en la zona retrofaríngea.

© Elsevier. Fotocopiar sin autorización es un delito.



FIGURA e40.6
Resonancia magnética en otro plano que nos muestra la existencia de un absceso posterior, que comprime claramente el ligamento vertebral común posterior.

www.medilibros.com



FIGURA e40.7
Tomografía computarizada que muestra una importante destrucción del cuerpo de C3.

AUTOEVALUACIÓN

1. La prueba diagnóstica no invasiva más precisa para el diagnóstico de una osteomielitis vertebral es:
   a. La radiografía simple.
   b. La tomografía computarizada.
   c. La gammagrafía.
   d. La resonancia magnética.
   e. La velocidad de sedimentación globular.

   Respuesta correcta: d.

   Respuesta razonada: La resonancia magnética permite, inclusive en las primeras 2 semanas, detectar una osteomielitis vertebral. Además, permite un perfecto estudio de los tejidos blandos y detectar los posibles abscesos y si existe riesgo de afectación neurológica.

2. El tratamiento médico con quimioterápicos para tratar una tuberculosis vertebral debe mantenerse un mínimo de:
   a. 1 mes.
   b. 3 semanas.
   c. 3 meses.
   d. 2 meses.
   e. 6 meses.

   Respuesta correcta: e.

   Respuesta razonada: Todos los autores consideran que para que el tratamiento sea efectivo debe mantenerse durante un mínimo de 6 meses.

3. En la tuberculosis vertebral, la resonancia magnética practicada con administración de gadolinio sirve para:
   a. Estudiar bien los límites de la vértebra.
   b. Delimitar las lesiones del disco.
   c. Identificar y diferenciar los abscesos.
   d. Facilitar el estudio de las estructuras óseas.
   e. No aporta datos para el diagnóstico.

   Respuesta correcta: c.

   Respuesta razonada: La resonancia magnética practicada con administración de gadolinio, al fijarse este en los límites del absceso, permite una perfecta identificación del mismo y sirve de elemento diferenciador de los abscesos de la osteomielitis vertebral, ya que en los tuberculosos la fijación periférica del gadolinio es mucho más marcada que en los abscesos piógenos.

4. En un paciente en el que se sospecha osteomielitis vertebral, los hemocultivos:
   a. No son fiables para el diagnóstico.
   b. Son siempre negativos.
   c. Permiten el diagnóstico etiológico en el 25-60% de los casos.
   d. Aseguran el diagnóstico etiológico en el 90% de los casos.
   e. Solo pueden practicarse cuando la temperatura es mayor de 40 °C.

   Respuesta correcta: c.

   Respuesta razonada: La realización de hemocultivos no precisa que el paciente presente hipertermia, que, de otra parte, es rara en los cuadros de osteomielitis vertebral. Es una técnica fiable con un porcentaje de certeza diagnóstica en el 25-60% de los casos. Si el hemocultivo es positivo, no es necesario realizar más pruebas diagnósticas.

5. ¿Cuál es el factor de peor pronóstico para la recuperación de un déficit neurológico en el caso de producirse esta complicación en una osteomielitis vertebral?
   a. La existencia de un secuestro óseo en la parte posterior del cuerpo vertebral.
   b. Que el absceso comprima el ligamento vertebral posterior.
   c. Que el absceso rompa el ligamento y sea epidural.
   d. Que el absceso sea intradural.
   e. Que haya asociado un factor vascular con isquemia medular.

   Respuesta correcta: e.

   Respuesta razonada: La isquemia medular, por trombosis de los vasos medulares, aun con abscesos pequeños, que no originan gran compresión, supone la irreversibilidad de la lesión neurológica, aunque se haga una perfecta limpieza del foco y se evacue el absceso.

© Elsevier. Fotocopiar sin autorización es un delito.

DICCIONARIO DE TÉRMINOS CIENTÍFICOS DE INTERÉS EN CIRUGÍA ORTOPÉDICA Y TRAUMATOLOGÍA

Abducción Movimiento mediante el cual un miembro se separa hacia fuera con relación a la línea media del cuerpo.

Ablación Extirpación de cualquier parte del cuerpo o de una masa de crecimiento que se ha desarrollado en el mismo.

Abrasión Desgaste o eliminación de una superficie mediante fricción. Ulceración no profunda de la piel o las mucosas por traumatismos o quemaduras.

Absceso Acumulación de pus en los tejidos. Cavidad que contiene pus y está rodeada por tejido inflamado.

Acondroplasia Displasia del esqueleto que cursa con un trastorno del crecimiento, principalmente de los huesos largos y del cráneo, y con un enanismo caracterizado por miembros superiores e inferiores cortos, frente prominente y tórax de desarrollo normal.

Acromegalia Enfermedad metabólica crónica debida a un exceso de hormona de crecimiento y que cursa con hipertrofia y elongación de los huesos de la cara, la mandíbula y las extremidades.

Acroosteólisis Pérdida de tejido óseo en los extremos de los miembros y, principalmente, en la mano.

Adamantinoma Tipo de tumor óseo parecido al ameloblastoma de la mandíbula, compuesto de restos celulares epiteliales y generalmente de localización tibial.

Aducción Movimiento mediante el cual un miembro se aproxima a la línea media del cuerpo.

Adyuvante Tratamiento que se emplea para complementar o aumentar la eficacia de otros (p. ej., quimioterapia adyuvante en oncología).

Algodistrofia Atrofia dolorosa de los músculos de las manos acompañada de decalcificación. Este término va siendo sustituido por la expresión «síndrome doloroso regional complejo».

Aloinjerto Transferencia de un tejido (entre ellos el hueso) entre dos individuos de la misma especie pero que son genéticamente distintos. El término «homoinjerto» es equivalente.

Aloprótesis Combinación de injerto con una endoprótesis que se utiliza a veces para la reconstrucción de los miembros tras la extirpación de tumores.

Amelia Defecto de nacimiento caracterizado por la ausencia de una o más extremidades.

Amputación Extirpación quirúrgica de una parte del cuerpo, básicamente de una extremidad o de parte de ella.

Andador Dispositivo ortopédico con cuatro puntos de contacto con el suelo que sirve para favorecer el apoyo y la marcha junto con el equilibrio y la estabilidad.

Anfiartrosis Nombre dado a las articulaciones cartilaginosas (p. ej., articulación de la sínfisis del pubis).

Anquilosis Imposibilidad de movimiento de una articulación debido a la fusión espontánea que tiene lugar entre los extremos articulares y que suele producirse por destrucción del cartílago articular en determinados procesos. Cuando se produce una fusión provocada quirúrgicamente se habla de artrodesis.

Anteversión Posición anormal de un órgano, en la que este se halla inclinado hacia delante sobre su eje y se aleja de la línea media. En ortopedia, por ejemplo, sería la angulación en el plano transversal entre el cuello del fémur y su extremo distal (anteversión femoral).

Apofisitis Término que se refiere a la inflamación de una apófisis.

Articulación Cualquiera de las conexiones existentes entre los huesos y concretamente entre dos o más extremos óseos. Existen varios tipos en función de su constitución anatómica y del grado de movilidad de las mismas.

Artralgia Término con el que se define el dolor articular.

Artritis Inflamación de las articulaciones que provoca dolor y tumefacción.

Artrocentesis Punción de una articulación, seguida de aspiración del líquido articular que se realiza como método diagnóstico o terapéutico.

Artrodesis Fijación quirúrgica de una articulación. Es considerada una anquilosis artificial.

Artrodia Variante de articulación en la que las superficies articulares de los huesos que la forman solamente permiten realizar movimientos de deslizamiento (p. ej., tibioperonea proximal).

Artrografía Método diagnóstico que sirve para visualizar radiológicamente el interior de una articulación previa inyección de aire o de un contraste.

Artrogriposis Rigidez fibrosa de una o de varias articulaciones que se presenta desde el nacimiento. Un ejemplo típico es la llamada «artrogriposis múltiple congénita».

Artropatía Cualquier enfermedad o alteración que se localiza en una articulación.

Artroplastia Reconstrucción o sustitución quirúrgica de una articulación para restablecer la movilidad de la misma o con vistas a corregir una deformidad. Se puede hacer mediante la interposición de tejidos blandos o sustituyendo toda la articulación o parte de ella mediante endoprótesis compuestas por diferentes materiales.

Artrorrisis Operación destinada a limitar los movimientos de una articulación, con la ayuda de un tope óseo o de un dispositivo.

Artroscopia Abordaje del interior de una articulación con un objetivo diagnóstico o terapéutico realizado con un endoscopio diseñado especialmente para ello y que se introduce mediante una pequeña incisión.

Artroscopio Tipo de endoscopio que se utiliza para la práctica de las artroscopias.

Artrosis Alteración patológica de las articulaciones de carácter degenerativo que provoca deformidades en la articulación afectada, por lo que se llama también «artrosis deformante».

Artrotomía Abordaje quirúrgico de una articulación mediante una incisión más o menos amplia sin utilizar endoscopia.

Atrapamiento Término que, referido a un nervio periférico, consiste en un cuadro de compresión del mismo en una localización anatómica determinada.

Autoinjerto Trasplante quirúrgico de cualquier tejido (incluido el hueso) desde una parte del cuerpo hasta otro lugar del mismo individuo.

Bending Término utilizado para referirse a la exploración radiológica de la columna vertebral realizada con inclinaciones laterales de la misma. Se aplica en el estudio radiológico de las escoliosis.

Bioactivo Dicho de una sustancia que tiene un efecto en el tejido vivo o causa en él una reacción o cuando un sustituto óseo genera hueso de nueva formación en contacto con el

© 2015. Elsevier España, S.L.U. Reservados todos los derechos

biomaterial, estableciéndose continuidad entre el material y la matriz ósea por medio de procesos físico-químicos.

Biocompatibilidad Tolerancia biológica local de un determinado material que se manifiesta con ausencia de respuesta inflamatoria aguda o crónica o por su incorporación durante un período de tiempo tras su implantación, así como por ausencia de efectos negativos sobre tejidos alejados del lugar de la implantación.

Biodegradación Rotura gradual o deterioro de un material mediado en o por un sistema biológico, ya sea o no este último la causa del proceso de degradación.

Biomaterial Sustancia biocompatible natural o sintética o bien combinación de sustancias que al ponerse en contacto con los tejidos vivos no afectan de manera adversa a los constituyentes biológicos del conjunto del organismo.

Biopsia Muestra de tejido tomada de un ser vivo en un órgano o en cualquier parte del cuerpo para posteriormente ser examinada mediante microscopio y poder establecer un diagnóstico.

Biorreabsorbible Término que se utiliza para referirse a los sistemas poliméricos capaces de degradarse en componentes de menor peso molecular.

Biotolerable Dicho de cualquier tejido o material que, implantado en el organismo, no es rechazado por este.

Bipedestación Posición en pie.

Braquialgia Dolor a lo largo del brazo y relacionado con algún trastorno que afecta al plexo braquial o a las raíces cervicales.

Bunio Tumefacción de la articulación de la base del primer dedo del pie (dedo gordo) producida por la inflamación de la bolsa.

Bursitis Inflamación de las bolsas sinoviales o del tejido conectivo que rodea una articulación.

Cabestrillo Vendaje o dispositivo utilizado para proteger una parte del cuerpo lesionada (generalmente del miembro superior).

Calcificación Acumulación de sales de calcio a nivel de los tejidos.

Calcinosis Presencia de depósitos anormales de sales de calcio en diversos tejidos corporales.

Callo Depósito de hueso entre los extremos de un hueso fracturado y alrededor de él durante la última fase del proceso de cicatrización.

Cambium Capa celular más interna y más activa del periostio.

Camptodactilia Flexión permanente de uno o más dedos.

Capitellum Término anatómico con el que se conoce a la porción lateral y anterior de la epífisis inferior del húmero que se articula con la fóvea radial.

Capsulitis Inflamación que afecta a una cápsula anatómica.

Caries Proceso de descomposición, desintegración y destrucción de la estructura de un hueso que se observa sobre todo en los procesos infecciosos.

Cartílago Tejido conectivo de sostén avascular constituido por células y fibras y que se halla principalmente en las articulaciones, bien cubriendo las superficies de los extremos de los huesos que las forman (cartílago articular) o bien interponiéndose entre epífisis y metáfisis en los huesos en crecimiento (cartílago de crecimiento o fisis).

Catéter Tubo hueco y generalmente flexible que se introduce en una cavidad o en un vaso corporal con el objetivo de introducir o extraer líquidos.

Causalgia Sensación de dolor urente e intenso generalmente localizado en una extremidad, a veces asociado a alteraciones eritematosas de la piel y que aparece como consecuencia de una lesión de un nervio periférico sensitivo. En la actualidad es considerada una variante del síndrome doloroso regional complejo.

Cavo Término que se refiere a que el arco del pie es anormalmente alto o exagerado.

Cementación Sujeción de cualquier cosa con cemento óseo, como puede ser una endoprótesis en el fémur.

Cervicalgia Dolor localizado en la región del cuello originado generalmente en la columna vertebral cervical o en los tejidos blandos que la rodean.

Cervicobraquialgia Dolor localizado en la región del cuello que se irradia a lo largo de una o de ambas extremidades

Cifoplastia Técnica quirúrgica que consiste en colocar de manera percutánea un balón hinchable en los cuerpos vertebrales para corregir un aplastamiento y, posteriormente, estabilizar la corrección conseguida introduciendo cemento biológico.

Cifosis Trastorno de la columna vertebral caracterizado, fundamentalmente, por un aumento de la convexidad de la curvatura del segmento torácico de la misma vista lateralmente.

Cizallamiento Fuerzas que actúan sobre un cuerpo en sentidos opuestos pero paralelos.

Clinodactilia Anomalía congénita que se caracteriza por la existencia de una curvatura o desviación medial o lateral de uno o más dedos de la mano o del pie.

Cloaca Comunicación que se establece en un proceso infeccioso del hueso entre un involucro y el exterior. Se conoce también como «forámina».

Colágeno Proteína constituida por una estructura fibrilar en disposición helicoidal y abundante en la matriz orgánica del tejido óseo. En el hueso, el colágeno de tipo I es el más frecuente.

Colgajo Capa de piel o de otro tejido separado quirúrgicamente de las estructuras en donde asienta para trasplante o cobertura de un área que ha resultado lesionada.

Collarín Aparato ortopédico que se coloca alrededor del cuello para inmovilizar el mismo y aliviar los dolores.

Compartimiento Región corporal tabicada por una fascia que normalmente contiene un músculo, un grupo de músculos o un órgano. Equivalente a «compartimento».

Cóndilo Proyección redondeada en el extremo de un hueso donde se insertan ligamentos y músculos y que puede articularse con los huesos adyacentes (p. ej., cóndilos del extremo distal del fémur).

Condral Relativo o correspondiente al cartílago o constituido por cartílago.

Condritis Cualquier proceso inflamatorio que afecta al cartílago articular.

Condroblastoma Tumor óseo benigno de origen condral y que se localiza fundamentalmente en las epífisis de los grandes huesos largos.

Condrocalcinosis Artropatía caracterizada por la existencia de depósitos de calcio en las articulaciones periféricas.

Condrocito Células propias de los cartílagos del organismo.

Condrodiástasis Tensión de distracción aplicada a nivel de las fisis sin superar el umbral de epifisiólisis.

Condrodisplasia Enfermedad de base hereditaria caracterizada por crecimiento anormal de los extremos óseos de los huesos de los brazos y de las piernas.

Condrogénesis Proceso del desarrollo del cartílago.

Condrólisis Término que se aplica a los casos en que se produce la destrucción del cartílago articular, como puede suceder como complicación en la epifisiólisis del extremo proximal del fémur.

Condroma Tumor primario benigno de origen cartilaginoso. Es uno de los más frecuentes.

Condromalacia Reblandecimiento del cartílago. Es típica la condromalacia del cartílago de la rótula que se da en sujetos jóvenes.

Condromatosis Presencia de numerosos tumores cartilaginosos en diferentes localizaciones del esqueleto. La condromatosis sinovial es una variante.

www.medilibros.com

Condromixoide Dicho del acúmulo de elementos mixoides y cartilaginosos. Existe un tumor benigno con estas características que además incluye un componente fibroso (condroma fibromixoide).

Condrosarcoma Tumor óseo primario maligno formado por células cartilaginosas que puede localizarse en los huesos largos y en la pelvis y que afecta generalmente a adultos.

Consolidación Unión sólida entre los extremos de un hueso fracturado que se realiza mediante la formación del llamado «callo de fractura». El retardo de consolidación y la consolidación viciosa son alteraciones de este proceso.

Contractura Trastorno articular caracterizado por flexión y rigidez y que generalmente se produce por atrofia y acortamiento de las fibras musculares o por pérdida de elasticidad de la piel.

Contusión Lesión traumática generalmente provocada por un choque más o menos violento que no produce solución de continuidad en la piel.

Cordoma Tumor óseo que se localiza en los extremos de la columna vertebral y se origina de restos de la notocorda fetal. Es considerado un tumor maligno por su gran agresividad local.

Corsé Dispositivo para apoyo o restricción de los movimientos del torso. Se utiliza en ortopedia para prevenir o intentar corregir las desviaciones de la columna.

Cortical En ortopedia, perteneciente o relativo a la corteza o porción más dura y externa de los huesos, en contraposición al término «esponjosa», que se corresponde con la porción menos dura o porosa de los mismos.

Coxalgia Término que implicaría dolor en la cadera, pero todavía se utiliza también para referirse a la artritis tuberculosa de esta localización.

Coxartrosis Equivale a «artrosis de la cadera» y sería similar al término «coxartropatía degenerativa».

Criocirugía Utilización de temperaturas por debajo del punto de congelación con el objeto de destruir tejidos. En ortopedia se utiliza como complemento en el tratamiento local de algunos tumores óseos (tumor de células gigantes).

Cuadriplejia Parálisis que afecta a los cuatro miembros.

Curetaje Término (galicismo) que equivale a raspado o legrado y que se realiza para el tratamiento local de algunas lesiones del esqueleto generalmente cavitarias.

Decúbito Posición horizontal o recostada del cuerpo. Existen el decúbito supino (boca arriba), el prono (boca abajo) y el lateral (o de lado).

Deformidad Estado de distorsión, desfiguración, desproporción o irregularidad del cuerpo o de algún segmento del mismo.

Densitometría Método para determinar la pérdida de masa ósea mediante la medición de la absorción de la radiación por el esqueleto con un dispositivo que se conoce como «densitómetro».

Desarticulación Tipo de amputación en la que se realiza una separación de una articulación sin seccionar el hueso.

Desviación Separación lateral de un cuerpo de su posición media y, en ortopedia, cambio de posición de los huesos.

Diáfisis Cuerpo o parte media de los huesos largos compuesto de un tubo de hueso compacto que encierra la cavidad medular. Durante el período de crecimiento está separada de las epífisis por el cartílago de crecimiento.

Diartrosis Nombre con el que se conocen también las articulaciones sinoviales, llamadas así por estar revestidas de una membrana sinovial.

Diástasis Separación forzada de dos partes que están unidas. Esto puede efectuarse en los huesos para, entre otros objetivos, realizar alargamientos de los miembros.

Diastrófico Relativo a la deformidad o encorvadura de los huesos o la distorsión de otras estructuras.

Diatermia Producción de calor en los tejidos del cuerpo aplicando corrientes de alta frecuencia. Se usa para tratar algunos procesos, como la artritis crónica, la bursitis, etc.

Diplejia Parálisis que afecta a dos miembros.

Discectomía Extirpación de un disco intervertebral.

Discitis Afectación de un disco intervertebral por un proceso infeccioso, inflamatorio o irritativo.

Discografía Examen radiológico de los discos intervertebrales mediante la inyección previa de un contraste yodado hidrosoluble en el centro del disco.

Dismetría Término que en ortopedia se aplica fundamentalmente para referirse a las diferencias de longitud entre los miembros (superiores o inferiores).

Disostosis Defectos congénitos del aparato locomotor que se localizan en determinados segmentos del mismo e incluso en un solo hueso.

Displasia Anomalía en el desarrollo de un órgano. En ortopedia se utiliza para referirse a aquellos procesos que implican defectos generalizados del esqueleto provocados por alteraciones intrínsecas.

Distrofia En ortopedia se aplica para referirse a los procesos que implican defectos generalizados del esqueleto provocados por una causa extrínseca.

Dren Dispositivo que se utiliza para poder realizar un drenaje, como pueden ser los tubos que se conectan a otros aparatos mecánicos para favorecer la extracción de líquidos.

Drenaje Extracción de líquidos de una cavidad corporal, de una herida o de otra fuente utilizando diferentes dispositivos (drenes).

Ecografía Técnica que utiliza ondas de alta frecuencia para representar estructuras internas por medio de ecos que se producen cuando se proyecta dentro del cuerpo un haz de ondas sonoras y se refleja en la superficie de las distintas estructuras. Se conoce también con el término «ultrasonografía».

Ecógrafo Aparato que se utiliza para hacer ecografías.

Elasticidad Capacidad de un tejido o de un cuerpo para recuperar su forma y tamaño después de haber sido estirado, comprimido o aplastado.

Electromiografía Proceso de registro eléctrico de los potenciales de acción muscular.

Enclavado En ortopedia, término que hace referencia a la fijación e inmovilización de fragmentos de un hueso mediante un clavo. Se habla de enclavado endomedular cuando el clavo se introduce a lo largo de la cavidad medular de un hueso.

Enclavijamiento Término equivalente a «enclavado», en concreto cuando se refiere al endomedular.

Encondral Relativo o perteneciente al cartílago. Se utiliza para referirse a lo que se sitúa en el interior del cartílago, a lo que afecta al mismo o al cartílago que se deposita en el interior de los huesos.

Encondroma Tumor benigno formado por células cartilaginosas que fundamentalmente se localiza en los huesos tubulares de las manos y los pies y a nivel endomedular.

Encondromatosis Trastorno congénito caracterizado por la proliferación de cartílago en los extremos de las diáfisis de varios huesos largos a nivel endomedular, con lo que provoca el adelgazamiento de las corticales, deformidades de estas y alteraciones de su longitud.

Endoprótesis Dispositivo protésico colocado en el interior del organismo, como las prótesis de cadera y rodilla.

Enostosis Inclusión de pequeño volumen de hueso compacto en el interior de un hueso (generalmente a nivel del tejido esponjoso) que se denomina también «islote óseo» o «mancha ósea» y que suele ser un hallazgo radiológico.

Entesitis Inflamación a nivel de la zona de inserción de un músculo que tiende a la fibrosis y a la calcificación.

© Elsevier. Fotocopiar sin autorización es un delito.

Entesopatía Inflamación de tendones y ligamentos.
Envergadura Distancia entre los extremos de los miembros superiores cuando estos se sitúan en cruz.
Epifisiodesis Término que se refiere a la fusión del cartílago de crecimiento o fisis provocada quirúrgicamente, por un proceso derivado de un traumatismo o por otra causa.
Epifisiólisis Desplazamiento de una epífisis con relación a la metáfisis cuando el cartílago de crecimiento aún no ha desaparecido y que puede ser causado por un traumatismo o por otros procesos patológicos.
Epífisis Extremo proximal o distal de un hueso largo que está separado de la diáfisis por la placa epifisaria, o cartílago de crecimiento, hasta que el hueso deja de crecer y posteriormente por el segmento metafisario.
Equino En ortopedia, alteración congénita o adquirida con disposición del pie en flexión plantar, con la punta de los dedos desplazada hacia el plano de apoyo y el talón elevado. Al caminar, se haría de puntillas con uno o los dos pies.
Equinococosis Infección causada por la fase larvaria de la tenia del género *Echinococcus* y que se caracteriza por la formación de quistes llenos de líquidos en los órganos afectos, entre ellos los huesos.
Escayola Vendaje rígido y sólido generalmente elaborado con yeso y que se coloca alrededor de un miembro o de otra región corporal para inmovilizarla.
Escintigrafía Representación fotográfica de la distribución de un radiofármaco en el organismo. Se conoce también como «gammagrafía».
Escoliosis Curvatura lateral de la columna vertebral provocada por múltiples causas, entre las que destaca, por su frecuencia, la llamada «escoliosis idiopática», que aparece durante la época de desarrollo del esqueleto.
Esguince Lesión traumática de diverso grado de los ligamentos que rodean una articulación y que provoca dolor y tumefacción a nivel de la misma.
Espolón Excrecencia o proyección ósea que es común a nivel de la cara inferior y posterior del calcáneo y que de por sí no causa molestias.
Espondilitis Inflamación de cualquier vértebra causada por infecciones, inflamaciones o traumatismos.
Espóndilo Término equivalente a «vértebra» y derivado del latín *spondylus*.
Espondilodiscitis Término que se aplica a los procesos generalmente infecciosos que afectan a las vértebras y a los discos contiguos.
Espondilólisis Hendiduras de naturaleza congénita o adquirida que aparecen a la altura de los istmos vertebrales, generalmente a nivel lumbar, y que pueden favorecer deslizamientos de las vértebras afectadas.
Espondilolistesis Desplazamiento hacia delante de una vértebra con relación a la situada por debajo de ella.
Esponjosa Se refiere al tejido esponjoso existente en los huesos.
Esponjoso Tipo de hueso arquitecturalmente formado por una estructura porosa o reticular, que se encuentra generalmente en el interior de los huesos y entre cuyos espacios se deposita médula ósea.
Estabilización Acción o efecto de estabilizar. Término que en ortopedia se utiliza para referirse al logro del máximo soporte de una estructura (hueso, articulación, etc.).
Estadiaje Término que se utiliza incorrectamente como equivalente de «estadificación» y que deriva del anglicismo *staging*.
Estadificación Acción y efecto de estadificar (clasificar la extensión y gravedad de un proceso tumoral).
Estadio Término que equivale a «fase», «etapa» o «período» de un proceso.
Estribo Soporte generalmente metálico que se coloca en el pie para descargar un miembro.
Exéresis Extirpación quirúrgica de una parte, un órgano o una estructura corporal.
Exostosis Crecimiento benigno anormal sobre la superficie de un hueso generalmente formado por hueso y cartílago. El término puede ser similar a «osteocondroma» (tumor benigno primario).

Fabela Hueso supernumerario incluido a nivel del gemelo interno y localizado en la parte posterior de la rodilla.
Faja Vendaje hecho de una pieza grande de tela u otro tejido que sirve para adaptar y soportar una parte específica del cuerpo, pero que generalmente se ciñe a la cintura.
Férula Dispositivo ortopédico para inmovilización, anclaje o sujeción de cualquier parte del cuerpo y que puede ser rígido o flexible.
Fibromatosis Presencia de tejido fibroso en cualquier lugar del organismo.
Fibromialgia Forma de reumatismo que se caracteriza por la existencia de dolor musculoesquelético, espasmo y rigidez.
Fijación externa Procedimiento para mantener unidos los fragmentos de un hueso fracturado mediante el empleo de clavos o agujas que atraviesan los fragmentos y que se fijan a un dispositivo compresor externo que queda sobre la superficie de la piel.
Fijación segmentaria Procedimiento quirúrgico en el que, mediante una instrumentación consistente en placas y tornillos, se realiza una estabilización de segmentos cortos y concretos de la columna vertebral.
Fisioterapia Tratamiento de las enfermedades con agentes y métodos físicos que facilitan la rehabilitación de los pacientes y el restablecimiento de una función normal después de una lesión o una enfermedad.
Fisis Término anatómico que se utiliza en ortopedia como sinónimo de «cartílago de crecimiento».
Fisura Hendidura en un hueso que no llega a romperlo y que aparece en las radiografías como una línea entre dos fragmentos de hueso.
Flexo Actitud patológica en flexión de una articulación, sobre todo cuando esta se refiere a la de la rodilla.
Forámina Comunicación que se establece entre un involucro que resulta perforado y el exterior en los casos de osteomielitis. También equivale a «cloaca».
Foraminotomía Extirpación quirúrgica de pequeños fragmentos de hueso alrededor de un agujero intervertebral para procurar más espacio al nervio espinal. Sería una intervención de abordaje menor que la laminectomía clásica.
Fotopodograma Procedimiento fotográfico que se utiliza para la visualización de las huellas plantares.
Fractura Lesión traumática de un hueso en la que se interrumpe la continuidad del mismo. Equivale también a «rotura» de un hueso.
Fricción Roce de dos cuerpos en contacto como el que se establece entre los componentes de las endoprótesis (entre metal y metal o entre metal y polietileno, entre otros).

Gammagrafía Técnica que permite estudiar un área del organismo mediante el registro y la representación de una imagen de la zona inyectando previamente por vía intravenosa una solución con una sustancia radiactiva. Equivale a «escintigrafía».
Ganglión Tumor de tipo quístico que se desarrolla sobre una vaina tendinosa o una aponeurosis. Son típicos los localizados en el dorso de la muñeca.
Giba Equivale a «joroba» o «corcova». Se refiere, fundamentalmente, a la curvatura convexa de la columna de localización en el segmento torácico, la cual puede tener múltiples causas, entre ellas una escoliosis localizada en dicho segmento.

www.medilibros.com

Gonalgia Término aplicado al dolor localizado en la articulación de la rodilla y que se sigue utilizando también para referirse a la infección tuberculosa de la misma.
Goniómetro Instrumento que se utiliza para medir ángulos y, especialmente, el rango de movimiento de las articulaciones.

Hallux Término que hace referencia al primer dedo del pie, constituido por el conjunto de las dos falanges. Cuando este dedo se desvía hacia la línea media se habla de *hallux valgus.*
Hamartoma Crecimiento tisular que resulta de una proliferación defectuosa en la formación de un tejido y que suele parecerse a un tumor.
Hemangioma Tumor benigno formado por una masa de vasos sanguíneos.
Hemartros Extravasación de sangre en una articulación. Equivale a «hemartrosis».
Hemiartroplastia Sustitución parcial de una articulación (p. ej., en la cadera, sustitución exclusiva de la cabeza femoral y no del cótilo).
Hidatidosis Infestación por la tenia *Echinococcus granulosus.* Equivale al término «equinococosis».
Hidrartros Exceso de líquido sinovial en una articulación que puede darse tras traumatismos u otras patologías.
Hidroxiapatita Componente inorgánico del tejido óseo formado principalmente por calcio y fosfato y que se dispone bajo la forma de un enrejado de cristales hexagonales entre las fibras colágenas, con lo que proporciona rigidez a dicho tejido.
Higroma Bolsa serosa que está distendida por acumulación de líquido.
Hiperostosis Sobrecrecimiento de hueso. Puede aparecer como una tumefacción ósea o un osteoma o bien afectar al cartílago próximo.
Hipertrofia Aumento del tamaño de un órgano, de un segmento o de un miembro del cuerpo.
Hipocondroplasia Forma de enanismo de carácter hereditario que se comporta como una forma leve o larvada de acondroplasia.
Hipoplasia Órgano o tejido incompleto o subdesarrollado.
Homoinjerto Término equivalente a «aloinjerto».
Huésped Organismo en el que otro organismo, habitualmente parasitario, se nutre y ampara. También es receptor de un órgano o tejido trasplantado.

Impingement Anglicismo que en ortopedia se utiliza para referirse al síndrome de dolor subacromial o de atrapamiento que tiene lugar a nivel del acromion.
Implante Material introducido o injertado en un órgano o una estructura corporal. Puede ser de tejido biológico o artificial (como en el caso de una endoprótesis de cadera).
Inestabilidad Fallo en la consecución de la rigidez o estabilidad de cualquier implante (de una osteosíntesis o de una endoprótesis). En relación con una articulación, se refiere al aumento anormal de la movilidad de la misma.
Infiltración Efecto de inyectar un medicamento en una articulación, en un músculo o en otros tejidos blandos.
Interfaz Superficie de contacto entre dos materiales. Conexión física y funcional entre dos aparatos o sistemas independientes.
Involucro Cobertura que envuelve el secuestro de un hueso necrosado.
Isoinjerto Trasplante de tejidos entre individuos que son genéticamente idénticos (gemelos monocigóticos).

Juanete Prominencia ósea (exostosis) que se produce a nivel de la parte interna de la cabeza del primer metatarsiano y que acompaña al *hallux valgus.*

Laminectomía Extirpación quirúrgica de los arcos óseos de una o más vértebras con el objeto de descomprimir la médula o sus raíces o para extirpar un disco intervertebral herniado.
Laxitud Proceso de relajación o aflojamiento.
Legrado Efecto de eliminar tejido o restos con una legra, generalmente de una cavidad. Equivale a «raspado» o al galicismo «curetaje».
Ligamento Banda constituida por tejido fibroso que une articulaciones y conecta diversos huesos y cartílagos.
Ligamentoplastia Reconstrucción de un ligamento utilizando tejidos del propio paciente o materiales sintéticos.
Limbo Parte del rodete glenoideo que es introducido en el cótilo en los casos de displasia congénita de cadera en fase de subluxación o luxación para impedir la completa reducción de las mismas.
Lordosis Curvatura normal en las columnas lumbar y cervical que se aprecia como una concavidad posterior y que se observa de perfil o en el plano lateral.
Lumbago Dolor agudo en la región lumbar que puede ser provocado por múltiples causas, fundamentalmente de tipo traumático y mecánicas.
Lumbalgia Dolor en la región lumbar que no tiene un comportamiento agudo, pero que sus causas son similares a las que desencadenan el lumbago. Término que se asocia, por tanto, a los dolores lumbares poco intensos o de evolución crónica.
Lumbociática Dolor lumbar que se irradia a lo largo de las extremidades inferiores y que puede tener un comportamiento agudo o crónico.
Luxación Pérdida de contacto total o parcial (subluxación) entre los extremos articulares de los huesos que forman una articulación.

www.medilibros.com

Manguito Dispositivo que se coloca alrededor de una extremidad y que se infla para limitar la circulación y mantener isquémico un miembro durante un tiempo determinado. Este término también se utiliza para referirse al conjunto musculotendinoso formado por las fibras de inserción de los músculos supraespinoso, infraespinoso, redondo menor y subescapular a nivel del hombro (manguito de los rotadores).
Marcha Forma o estilo de caminar y que implica el ritmo, la cadencia y la velocidad.
Melorreostosis Forma de displasia osteocondensante que se localiza sobre todo en los huesos largos y tubulares en forma de reguero a lo largo de los mismos.
Meningocele Profusión en forma de saco de las meninges a nivel cerebral o espinal a través de un defecto congénito de la estructura ósea en estas áreas.
Meniscectomía Resección quirúrgica parcial o total de los meniscos y generalmente referida a los de la rodilla.
Menisco Cartílago fibroso que se interpone entre los extremos óseos de una articulación como, por ejemplo, a nivel de la rodilla y otras articulaciones. Suele tener una forma semicircular y su objetivo es amortiguar las cargas y los choques.
Mesénquima Tejido primitivo dispuesto en forma de red difusa y que deriva del mesodermo embrionario.
Metáfisis Segmento de un hueso que sirve de frontera entre la epífisis y la diáfisis y en donde ambas se unen.
Metaplasia Transformación de las células de tejidos normales en otras anormales como respuesta a una tensión o lesión crónica.
Metástasis Proceso mediante el cual las células tumorales se diseminan hacia otras localizaciones del organismo distantes de la lesión tumoral original. Se observa fundamentalmente en los tumores malignos.
Metatarsalgia Término con el que se hace referencia al dolor que se localiza en la parte anterior del pie procedente de patologías que afectan a los metatarsianos y los dedos.

© Elsevier. Fotocopiar sin autorización es un delito.

Micromelia Término que se refiere a la existencia de un miembro más corto de lo normal y que se observa en determinadas displasias del esqueleto.
Micromélico Miembro corto. Adjetivo derivado de «micromelia».
Mieloma Neoplasia osteolítica constituida por proliferación de células típicas de la médula ósea. Es el tumor óseo primario más frecuente, por delante del osteosarcoma.
Mineralización Acción y efecto de mineralizar. Adición de cualquier mineral al organismo. Proceso que tiene lugar en el seno del tejido óseo mediante el cual se produce el «endurecimiento» del mismo.
Miositis Inflamación del tejido muscular y habitualmente de los músculos voluntarios.
Modelado En cirugía ortopédica, término que se utiliza para referirse al proceso mediante el cual el hueso va adquiriendo su morfología normal a lo largo del período de crecimiento. En este proceso las metáfisis sufren una reducción de su diámetro (tubulización).
Mosaicoplastia Técnica quirúrgica que consiste en el trasplante de fragmentos de cartílago articular sano junto con hueso subcondral para tapar y reconstruir defectos de una superficie articular determinada.
Mucopolisacaridosis Cualquiera de los trastornos genéticos caracterizados por la acumulación excesiva de mucopolisacáridos en diferentes tejidos, entre ellos el tejido óseo, y que contribuye a la aparición de deformidades esqueléticas variadas.
Muleta Bastón de madera o metal que se extiende desde el suelo hasta el codo o la axila y que sirve a una persona para andar.
Muñón Parte de un miembro cortado (amputado) que permanece unida al cuerpo.
Músculo Tipo de tejido constituido por fibras capaces de contraerse para producir y permitir el movimiento de las regiones y los órganos del cuerpo.
Musculoesquelético Relativo al conjunto de músculos, huesos y articulaciones (sistema musculoesquelético).

Neurólisis Intervención quirúrgica para liberar un nervio de cualquier efecto compresivo.
Neuropraxia Estado de un nervio que sigue intacto estructuralmente pero que deja de transmitir impulsos tras sufrir una lesión generalmente producida por compresión.
Nucleoplastia Cualquier acción quirúrgica realizada sobre el disco intervertebral.

Onicodistrofia Trastorno caracterizado por coloración anormal o malformación de las uñas de los dedos de las manos o de los pies.
Onicogriposis Sobrecrecimiento con engrosamiento e incurvación en forma de garfio de las uñas de los dedos de las manos o de los pies.
Onicomicosis Cualquier infección micótica de las uñas.
Onicoosteodisplasia Desarrollo patológico del hueso y de las uñas.
Opérculo Término que equivale a «tapón» o «cubierta» de hueso que obtura el canal medular.
Ortesis Cualquier dispositivo que se coloca externamente en cualquier lugar del organismo y que tiene un efecto corrector, estabilizador o protector (un collar cervical o un corsé lumbar serían ortesis).
Ortopedia Rama de la medicina que tiene como objetivo prevenir o corregir las alteraciones del aparato locomotor. Es uno de los términos que entran a formar parte del nombre de nuestra especialidad (Cirugía Ortopédica y Traumatología).
Ortopédico/a Referente o relativo a la ortopedia. Con este término también se designa al profesional que se dedica a la técnica ortopédica.
Ortostático Perteneciente a la posición erecta de pie.
Osículo Término que se usa para denominar a huesos de pequeño tamaño, generalmente a los huesos del oído.
Osificación Diferenciación en hueso. Se refiere también al proceso de desarrollo de los huesos (osificación encondral y membranosa).
Osteítis Inflamación de un hueso generalmente ocasionada por una infección pero también por una degeneración o un traumatismo.
Osteoartritis Anglicismo que, en realidad, equivale a «osteoartrosis», proceso degenerativo que afecta a las articulaciones.
Osteoblasto Célula formadora del tejido óseo y que deriva de una célula precursora pluripotencial de origen mesenquimal. Es una célula mononucleada.
Osteoblastoma Tumor óseo primario benigno generalmente de pequeño tamaño, muy vascularizado y compuesto por hueso y tejido fibroso. Se localiza en las epífisis de los grandes huesos largos (tibia y fémur principalmente).
Osteocalcina Proteína no colágena que se encuentra en la matriz extracelular del hueso y que está implicada en el proceso de mineralización.
Osteocito Célula ósea madura en la que se transforma el osteoblasto una vez que este queda incluido en la matriz ósea mineralizada.
Osteoclasia Fractura quirúrgica intencionada que se hace para poder corregir una deformidad ósea. Se conoce también como «osteoclasis» y «osteoclastia».
Osteoclasto Células destructora del tejido óseo (causante de la resorción ósea) y que tiene un origen monocítico macrofágico. Es de gran tamaño y multinucleada.
Osteoclastoma Tumor óseo primario, generalmente benigno, formado por células gigantes y que se localiza, en principio, en las epífisis de los grandes huesos largos. Existen formas malignas con gran agresividad local que pueden dar metástasis, las cuales, excepcionalmente, pueden aparecer también en las formas benignas.
Osteocondritis Enfermedad de las epífisis y de los centros formadores de hueso que produce necrosis y fragmentación del tejido y, posteriormente, su regeneración.
Osteocondrodistrofia Alteración del proceso de formación del hueso y del cartílago y que va asociada a determinados tipos de displasias del esqueleto.
Osteocondroma Tumor óseo primario benigno formado por hueso y cartílago. Se conoce también como «exostosis». Es uno de los tumores óseos benignos más frecuentes. Existen formas solitarias (verdadero osteocondroma) y múltiples (exostosis múltiple hereditaria).
Osteocondrosis Enfermedad que afecta a los centros de osificación durante la época de crecimiento y que se caracteriza por degeneración y necrosis, seguidas de regeneración y recalcificación.
Osteoconducción Capacidad de un hueso injertado para actuar como guía en la progresión de capilares, tejido perivascular y células osteoprogenitoras desde el huésped. También es la propiedad para estimular o inducir la formación de hueso nuevo reclutando células mesenquimales pluripotenciales del hematoma y de los vasos que rodean el injerto tras la implantación.
Osteodiástasis Separación anormal de los huesos o bien provocada quirúrgicamente para conseguir alargamientos.
Osteoesclerosis Aumento anormal de la densidad del tejido óseo.
Osteofito Sobrecrecimiento óseo que se produce a nivel de los márgenes articulares en los procesos degenerativos que afectan a las mismas (artrosis).
Osteogénesis Origen y desarrollo del tejido óseo. También es la capacidad que tiene un injerto, a través de las células

www.medilibros.com

que sobreviven al trasplante, de producir hueso nuevo en un ambiente diferente.

Osteogénesis imperfecta Displasia del esqueleto de base genética y caracterizada por el desarrollo defectuoso del tejido conectivo que cursa con huesos anormalmente frágiles y quebradizos que se fracturan con facilidad.

Osteoide Nombre que se da al tejido óseo inmaduro que producen los osteoblastos antes de que en él se produzca el proceso de mineralización.

Osteoinducción Capacidad de un injerto para estimular la formación de hueso nuevo a partir de células mesenquimales originarias de los tejidos circundantes del huésped.

Osteólisis Destrucción o desaparición del hueso.

Osteología Parte de la anatomía que trata de los huesos, y también rama de la medicina que estudia el desarrollo y las enfermedades del tejido óseo.

Osteoma Tumor primario benigno formado por tejido óseo.

Osteomalacia Trastorno del hueso que se caracteriza por la pérdida de la calcificación de la matriz, lo que provoca un reblandecimiento del mismo, su debilidad y la aparición de fracturas.

Osteomielitis Infección localizada o generalizada del hueso y de la médula ósea.

Osteona Unidad elemental y estructural básica del tejido óseo compacto formada por columnas de anillos concéntricos de laminillas óseas (entre 4 y 20) que rodean al llamado «canal de Havers».

Osteonecrosis Destrucción y muerte del tejido óseo generalmente por isquemia, pero también por infección, traumatismos y tumores malignos.

Osteopatía Término general con que se puede hacer referencia a una enfermedad ósea.

Osteopenia Alteración que se caracteriza por una mineralización anormal del hueso por descenso en la síntesis de la matriz ósea para compensar la lisis ósea. También se considera como tal la disminución de la masa ósea a límites que no llegan a los de la osteoporosis.

Osteopetrosis Displasia del esqueleto de base hereditaria caracterizada por un aumento generalizado de la densidad ósea debido a un defecto en la resorción ósea del tejido óseo primario como consecuencia de un déficit de osteoclastos. Puede ir acompañada de anemia grave.

Osteoplastia Reconstrucción quirúrgica de los huesos. Cirugía plástica realizada sobre estos.

Osteoplastos Cavidades sobre las que se sitúan las células maduras del tejido óseo u osteocitos.

Osteopoiquilia Displasia del esqueleto de base hereditaria que se caracteriza por la presencia de múltiples áreas de calcificaciones densas a lo largo del tejido óseo que dan un aspecto moteado en las radiografías.

Osteoporosis Enfermedad generalizada del esqueleto caracterizada por pérdida de masa ósea y alteración de la microarquitectura del hueso, lo que causa la fragilidad de este y, por tanto, su predisposición a fracturarse. Es más frecuente en mujeres a partir de la menopausia.

Osteopsatirosis Término con el que se denomina también a la osteogénesis imperfecta.

Osteorrafia Equivale a «sutura ósea».

Osteosarcoma Tumor primario maligno formador de hueso, segundo en frecuencia tras el mieloma.

Osteosíntesis Fijación quirúrgica de un hueso mediante métodos mecánicos internos (placas, tornillos, clavos, etc.) que se lleva a cabo, fundamentalmente, en el tratamiento de las fracturas.

Osteotaxis Término que se aplica para referirse a las técnicas de fijación externa de los huesos.

Osteotomía Corte o sección de un hueso.

Osteótomo Instrumento quirúrgico que se utiliza para cortar o seccionar un hueso.

Osteotripsia Técnica que se realiza percutáneamente para comprimir o triturar un hueso.

Palmar Relativo a la palma de la mano.

Panadizo Infección de la falange distal de un dedo, generalmente de la mano, con formación de un absceso supurativo.

Pandiafisitis Afectación de todo un hueso largo por una infección.

Paraarticular Término que significa «próximo o al lado de una articulación».

Paracoxalgia Lesión tuberculosa cercana a la articulación de la cadera.

Paratendón Tejido alveolar del compartimiento aponeurótico en que se encuentra el tendón.

Paroniquia Infección del pliegue cutáneo situado en el borde de la uña.

Parostal Término que se utiliza para referirse a cualquier proceso que se localiza sobre la superficie de un hueso (p. ej., osteosarcoma parostal).

Patelectomía Técnica quirúrgica que consiste en la extirpación de la rótula.

Pelviespondilitis Inflamación o infección de los huesos de la pelvis y sus articulaciones.

Pericondrio Membrana o vaina de tejido conjuntivo que rodea los cartílagos hialinos y elásticos.

Periostal De localización sobre la superficie del periostio.

Peritendinitis Inflamación o infección de los tejidos blandos que rodean un tendón.

Picnodisostosis Displasia osteocondensante del esqueleto caracterizada principalmente por enanismo, osteopetrosis y alteraciones craneales y de los dedos.

Plagiocefalia Malformación congénita del cráneo con cierre prematuro o irregular de la sutura coronal y que provoca crecimiento asimétrico del cráneo y de la cara, lo que les confiere un aspecto torcido.

Plantilla Pieza con que interiormente se cubre la planta del calzado para procurar una mejor adaptación del pie.

Platibasia Se refiere al aplanamiento de la base del cráneo.

Platiespondilia Término que se aplica a los aplastamientos vertebrales, generalmente no traumáticos, localizados a nivel del cuerpo vertebral.

Plica Pliegue de tejido dentro del organismo. En ortopedia destacan las plicas sinoviales, que se localizan fundamentalmente en la articulación de la rodilla.

Podalgia Cualquier dolor localizado en el pie. Algunos utilizan este término como sinónimo de «tarsalgia», aunque este último debería emplearse exclusivamente para referirse a los dolores de la región del tarso.

Podiatría Especialidad que implica el diagnóstico y el tratamiento de las enfermedades y de los demás trastornos del pie. En España todavía no está reconocida oficialmente.

Podología Rama de la medicina que tiene por objeto el tratamiento de las afecciones y deformidades de los pies cuando el mismo no rebasa los límites de la cirugía menor.

Podoscopio Dispositivo que se utiliza, una vez situado el paciente de pie sobre el mismo, para visualizar las huellas plantares.

Polietileno Resina sintética fuerte pero flexible producida mediante la polimerización del etileno. En cirugía ortopédica se utiliza como material para implantes articulares.

Polifracturado Paciente que presenta, tras sufrir un traumatismo, dos o más fracturas. Si se suman otras lesiones orgánicas, se trataría de un paciente politraumatizado.

Polimetilmetacrilato Polímero industrial utilizado en ortopedia fundamentalmente para obtener cementos óseos que

© Elsevier. Fotocopiar sin autorización es un delito.

se emplean en la fijación de prótesis articulares, relleno de cavidades, etc.

Polimiositis Inflamación de numerosos músculos que va acompañada de deformidad y edema, dolor, tensión y sudoración.

Politraumatizado Paciente que tras sufrir un traumatismo presenta dos o más lesiones viscerales y/o del aparato locomotor y cuya vida está amenazada, debido a que alguna de tales lesiones es grave o por la gravedad resultante de la sumación de los efectos lesionales.

Porosidad Pérdida de la densidad del tejido óseo y en particular de su tejido de soporte, como sucede en la osteoporosis.

Pronación Referente al miembro superior, es la rotación del antebrazo de modo que la palma de la mano queda hacia abajo y hacia atrás. En el caso del pie, es el descenso del borde interno del pie volviéndolo hacia fuera (planta hacia fuera).

Propiocepción Sensación relacionada con estímulos que tienen su origen en el organismo en relación con la posición espacial y la actividad muscular o con los receptores sensoriales que activan.

Prótesis Sustitución articular de una parte del cuerpo que falta o completa por un miembro artificial (prótesis de cadera, rodilla, etc.).

Queilectomía Extirpación quirúrgica de las superficies irregulares en el revestimiento de una articulación.

Quimionucleólisis Inyección de quimopapaína en el disco intervertebral para provocar una hidrólisis del núcleo pulposo.

Quiropráctica Manipulación mecánica de la columna vertebral.

Raquialgia Dolor a nivel de la columna vertebral. También se llama «raquiodinia».

Raquisquisis Fisura congénita de una o más vértebras.

Raquitismo Enfermedad de los huesos que está provocada por el déficit de vitamina D, calcio y, habitualmente, fósforo y que se observa fundamentalmente en lactantes y niños.

Reabsorción Proceso por el cual se absorbe algo de nuevo, como en el caso del desplazamiento del hueso hacia la sangre.

Recambio Referente al hueso, proceso mediante el cual el hueso viejo se transforma en hueso nuevo, como sucede en la remodelación ósea.

Recurvatum Deformidad del miembro inferior por desplazamiento hacia atrás de la rodilla provocado por debilidad del cuádriceps o por un trastorno articular.

Remodelación Fenómeno de renovación a que está sometido el hueso mediante destrucción del hueso viejo y su sustitución por hueso nuevo.

Resección Extirpación de una porción de un órgano o una estructura de manera parcial o completa.

Resonancia magnética Prueba radiológica médica que se basa en la resonancia de los núcleos atómicos situados en un campo magnético fuerte. Es un método de elección para numerosos procesos patológicos del sistema musculoesquelético.

Resorción Pérdida o destrucción de hueso por medios fisiológicos o patológicos.

Retrolistesis Desplazamiento hacia atrás de una vértebra con relación a la inmediatamente inferior.

Retroversión Trastorno en el que un órgano se inclina o se orienta hacia atrás. En ortopedia es típica la retroversión de la cadera.

Rigidez Limitación de los movimientos de una articulación que puede ir asociada a diferentes procesos patológicos que afecten a dicha articulación.

Rizartrosis Término que se utiliza para referirse a la artrosis localizada en la articulación carpometacarpiana del primer dedo de la mano.

Rizomelia Referente a las raíces de los miembros. Trastorno de las caderas y de los hombros.

Rizotomía Extirpación quirúrgica de la raíz dorsal de un nervio raquídeo realizada para aliviar el dolor.

Rotuliano Relativo a la rótula. Patelar.

Secuestro Fragmento de hueso muerto (isquémico) parcial o totalmente y que se desprende del hueso sano circundante.

Sedente Dicho de quien adopta la posición de sentado o de quien está sentado.

Sesamoideo Dicho de cada uno de los pequeños huesos de forma más o menos nodular, cortos y redondeados que se pueden encontrar en el espesor de los tendones o en la proximidad de algunas articulaciones.

Seudoartrosis Término con el que se denomina a la falta de consolidación de un hueso fracturado.

Sinartrosis Articulación de tipo fibroso y no móvil, como las de los huesos del cráneo.

Sincondrosis Articulación cartilaginosa entre dos huesos inmóviles como las del pubis, el esternón y las articulaciones condrocostales.

Sindactilia Deformidad congénita caracterizada por la soldadura de dos o más dedos.

Sindesmofito Excrecencia ósea o proliferativa de hueso unida a un ligamento. Se puede encontrar entre vértebras adyacentes, como en el caso de la espondilitis anquilosante.

Sindesmosis Articulación fibrosa en la cual dos huesos están unidos por ligamentos interóseos, como es el caso de los ligamentos anterior y posterior de la articulación tibioperonea inferior.

Sinovia Equivale a «líquido sinovial», un líquido transparente y viscoso, semejante a la clara de huevo, que está producido por las membranas sinoviales y que actúa como lubricante de articulaciones, bolsas y tendones.

Sinovial Relativo al secretor de líquido sinovial o constituido por él. Sirve para referirse a la membrana sinovial o al líquido sinovial.

Sinovioma Tumor articular maligno, también conocido como «sarcoma sinovial», de evolución lenta pero de mal pronóstico.

Sinoviortesis Procedimiento de destrucción de la membrana sinovial de una articulación mediante procedimientos químicos o isotópicos.

Sinovitis Proceso inflamatorio de la membrana sinovial de una articulación que provoca derrame, dolor, tumefacción y limitación de la movilidad articular.

Soma Término que equivale a «cuerpo». Se conoce el cuerpo de las vertebras, como soma vertebral.

Subluxación Equivale a luxación incompleta, situación en la que no hay pérdida total de contacto entre las superficies articulares.

Supinación Tipo de rotación que existe en determinadas articulaciones, como las del codo y las muñecas, y que permite volver la palma de la mano hacia arriba.

Talalgia Dolor localizado en la parte posterior del pie y relacionado fundamentalmente con lesiones que afectan al tarso posterior (calcáneo y astrágalo) y a estructuras blandas del talón.

Talipes Deformidad, generalmente congénita, en la que el pie está torcido y relativamente fijo en una posición anormal. Es característica de procesos tales como el pie equino varo.

Talla Estatura o altura de una persona.

Tendinitis Inflamación de un tendón producida generalmente por un proceso traumático, como sucede en un esguince.

Tendón Cada una de las bandas de tejido fibroso, de diferente longitud y grosor, que unen el músculo al hueso; suelen ser fuertes, flexibles e inelásticas.

Tenodesis Técnica de reparación que se utiliza para estabilizar una articulación utilizando tendones próximos a la misma (p. ej., peroneo corto para estabilizar un tobillo inestable).

Tenosinovitis Infección de las vainas sinoviales de los tendones flexores.

Tenotomía Sección quirúrgica total o parcial de un tendón para corregir un desequilibrio muscular. Generalmente va seguida de un alargamiento del tendón seccionado.

Teratológico Perteneciente al estudio de las causas y los efectos de las malformaciones congénitas y de las anomalías del desarrollo.

Termografía Técnica que se realiza para percibir y registrar en una película las áreas calientes y frías del cuerpo mediante un detector de infrarrojos que reacciona con el flujo sanguíneo.

Tomografía Técnica radiológica que produce una película que representa una sección de corte detallada de una estructura tisular a una profundidad predeterminada.

Tomografía computarizada (TC) Técnica de rayos X que genera una película que representa una sección transversal detallada de una estructura tisular. Se conoce también como «tomografía axial computarizada» (TAC).

Torniquete Dispositivo formado por una banda constrictiva y ancha que se aplica a un miembro por encima del origen de una hemorragia para frenar provisionalmente la misma o impedir que el riego llegue durante un determinado tiempo a un segmento del mismo mientras se realiza una intervención para mantener el campo quirúrgico exangüe.

Torsión Proceso de giro en dirección o en contra de las agujas de un reloj.

Tortícolis Trastorno en el que la cabeza está inclinada hacia un lado como consecuencia de la contracción de los músculos de ese lado del cuello. Puede ser congénito o adquirido. También puede producirse por alteraciones óseas de la base del cráneo y de la columna cervical.

Tracción Proceso mediante el cual un miembro, hueso o grupo de músculos es colocado en tensión mediante pesos y poleas para alinear o inmovilizar esa parte o para disminuir la presión sobre ella. Se suele utilizar en el caso de fracturas, para reducirlas e inmovilizarlas (tracción continua), pero básicamente se emplea como medida provisional hasta la realización del tratamiento definitivo.

Trepanación Escisión quirúrgica de un trozo circular de hueso u otro tejido realizada con una sierra cilíndrica u otro instrumento. El término se utiliza sobre todo para referirse a la actuación que con esta técnica se realiza sobre el cráneo.

Tribología Término con el que nos referimos al estudio de la fracción, del desgaste y lubrificación de las superficies de las articulaciones y de los implantes articulares.

Tumefacción Equivale a hinchazón e incluso a tumoración. Consiste en el aumento de volumen de determinadas áreas del organismo que se detecta superficialmente y que suele estar producido por procesos inflamatorios, infecciosos o tumorales.

Ultrasonografía Técnica en la que se utilizan los ultrasonidos para la obtención de imágenes de órganos internos.

Ungueal Relativo a las uñas de los dedos.

Vaina Estructura tubular que rodea a un órgano o a otra parte del cuerpo, como la que presentan algunos músculos o tendones.

Valgo Posición anormal en la cual una parte de un miembro está desviada hacia fuera y se separa de la línea media. Son típicas, entre otras, las desviaciones en valgo de la rodilla, de la cadera y del pie.

Varo Posición anormal en la cual una parte de un miembro está desviada hacia dentro y se dirige hacia la línea media. Son típicas, entre otras, las desviaciones en varo de la rodilla, de la cadera y del pie.

Vendaje Cinta o rollo de tela u otro material que es colocada alrededor de una parte del cuerpo, fundamentalmente un miembro, para inmovilizarla o lograr un efecto compresivo sobre ella.

Ventana Abertura creada en la superficie de una estructura (p. ej., vendaje enyesado) para poder visualizar a través de ella los tejidos situados por debajo de ella.

Vértebra Cada uno de los 33 huesos que forman la columna vertebral y que, con excepción de la primera y de la segunda vértebras cervicales, constan de un cuerpo o soma, un arco, una apófisis espinosa, dos apófisis transversales, dos pedículos y apófisis articulares.

Vertebrado Término relativo a cualquier animal que está dotado de columna vertebral.

Vertebroplastia Técnica quirúrgica que consiste en la introducción de un material cementado en un cuerpo vertebral con el objetivo de darle más solidez. Se utiliza fundamentalmente en los casos de vértebras osteoporóticas.

Xantoma Nódulo o tumor benigno fibroso, graso y amarillento que se desarrolla en la capa subcutánea de la piel y con frecuencia alrededor de los tendones.

Xenoinjerto Tejido trasplantado entre miembros de diferentes especies.

Xerorradiografía Técnica de diagnóstico por la imagen en la que se utilizan procedimientos eléctricos y no químicos y que provoca menor radiación que la radiografía convencional. Ha sido superada por la tomografía computarizada.

Yeso Mineral que está compuesto por aglomerado de sulfato cálcico semihidratado y que se utiliza para confeccionar escayolas.

Yuxtaarticular Término relativo a una zona cercana a una articulación.

Zambo Se aplica, sobre todo, a las deformidades del pie en que sus relaciones normales o su alineación con relación al tobillo resultan alteradas. Este término se ha venido utilizando también para denominar el pie equino-varo.

© Elsevier. Fotocopiar sin autorización es un delito.

booksmedicos.org

A

Acero inoxidable, 62
Acondroplasia, 139, 141
Acromioclavicular, 221
Ahlbäck, estadios, 121
AMBRI, síndrome, 236
Analgesia, 35
Anillo fibroso, 423
Ante curvatum, 81
Anteversión femoral, 399
AO, 84
Apley, signo, 350
Aquileítis, 384
Aquiles, tendón, roturas, 384
Arteriografía, 31
Articulación(es)
  tipos, 101
Artritis
  gotosa, 119
  psoriásica, 117
  reumatoide, 113
    analítica, 114, 115
    cirugía, 116
    juvenil, 114
    tratamiento, 115
  séptica, 151, 152
Artrodesis, 50, 122
Artropatías degenerativas. *Véase* Artrosis
Artroplastia(s), 50
  cadera, 296
  de escisión, 50
  de interposición, 50
  manejo de infecciones, 155
  de sustitución, 51
  tipos, 52
Artroscopia, 33, 52
Artrosis, 119
  cadera, 293
  cirugía, 121
  clínica, 120
  patogenia, 120
  tratamiento, 120
Astrágalo vertical congénito, 372
Atrapamiento
  femoroacetabular, 298
    mixto, 298
      cam, 298
      pincer, 298
  del nervio safeno, 331
Axonotmesis, 198

B

Baker, quiste, 331
Banco de huesos y tejidos, 53
Bankart, lesión, 232
Barlow, maniobra, 273, 274
Batson, plexo venoso, 435
Bechterew, enfermedad. *Véase* Espondilitis anquilopoyética
Bennett, fractura, 253
Biomateriales, 60
Biomecánica, 55
Biopsias, 45
Blount, enfermedad, 395
BMP, 75
Böhler
  ángulo, 355, 363
  calza, 40
Bragard, signo, 350
Braun, férula, 82
Bunnell, técnica, 55
Bursitis
  anserina. *Véase* Bursitis de la pata de ganso
  del ligamento colateral medial, 331
  de la pata de ganso, 331
  prerrotuliana, 330
  semimembranosa, 331

C

Calcificación, 13
Caldwell, yeso colgante, 40
Capsulectomía, 49
Capsulotomía, 49
Caries vertebral, 440
Cartílago
  articular o hialino, 102
    composición, 102
    fisiología, 103
  de crecimiento, 17
  elástico, 102
Catterall
  clasificación, 282
  signos
    clínicos, 281
    radiológicos, 282
Cerámicas, 63
Cerclajes, 47, 86
Charnley, 6, 297
Choque femoroacetabular. *Véase* Atrapamiento femoroacetabular
Ciática, 429
Cierny y Mader, estadiaje, 151
Cifosis, 404, 409
Cizallamiento, 58
Clavícula, 221
  fracturas, 223
    clasificación, 223
      Allman, 223
      Neer, 223
    clínica, 223
    complicaciones, 224
    diagnóstico, 223
    tratamiento, 224
Clavo(s), 47
  endomedular, 85
  trocantéreo, 309
Coaliciones tarsales, 375
Cobalto-cromo, aleaciones, 62
Cobb-Lippman, método, 405
Codo, 237
  fracturas, 238
Colágeno, 12, 102
  tipo 1, 12
Colgajos, 46
Compresión, 58
Condroblastoma, 173
Condrocitos, 103
Condroma, 173
Condromalacia rotuliana, 332
Condrosarcoma, 173
Consolidación, 91
  ósea, 76
    per primam, 77
  retardo, 91
  trastornos, 90
Coxa
  valga, 394
  vara, 393
    del adolescente, 394
    congénita, 394
    infantil o del desarrollo, 394
    secundaria, 394
Coxartrosis, 293
Cozen, fractura, 396
Cruentación, 48

D

Daniels, escala, 417
Danis-Weber, clasificación, 357
DCS, 316
Dedo(s)
  en garra, 391
  en gatillo. *Véase* Tenosinovitis estenosante
  en resorte, 135. *Véase también* Tenosinovitis estenosante
Deformidad, 20
Degeneración
  discal, 432
  walleriana, 197
Dejerine-Klumpke, 203
Delpech, ley, 55, 56
Denis, columnas, 413
Densitometría, 31
Destrucción ósea, 28
  apolillado, 28
  geográfico, 28
  moteado, 28
  permeable, 28
Diáfisis del húmero, 222
  fracturas, 229
Discopatías, 423
DISI, 252
Disociación
  escafosemilunar, 252
  lunopiramidal, 252
Displasia(s), 140
  del desarrollo de la cadera, 270
  epifisaria
    hemimiélica, 141
    múltiple, 140
  espondiloepifisaria, 142
Dolor, 20
  agudo, 20
  crónico, 20
  irradiado, 20
  local, 20
  referido, 20
Duchenne-Erb, 202
Dupuytren, enfermedad, 254

E

Ecografía, 31
Ehlers-Danlos, síndrome, 146
Electromiografía, 32
Embolia grasa, 95

www.medilibros.com

© 2015. Elsevier España, S.L.U. Reservados todos los derechos

Encondromatosis múltiple congénita, 145
Ender, clavo, 86
Endoneuro, 195
Enneking, clasificación, 180
Epifisiólisis, 78
  de la cabeza femoral, 285
Epineuro, 195
Escafoides accesorio, 384
Escápula, 221
  fracturas, 226
Escoliosis, 405
  congénitas, 407
  idiopáticas, 405
  neuromusculares, 407
  neuropáticas, 407
Esguince(s), 106
  anatomía patológica, 106
  clínica, 106
  complicaciones, 108
  diagnóstico, 107
  etiopatogenia, 106
  grados, 106
  de tobillo, 355
  tratamiento, 107, 108
Espolón calcáneo, 382
Espondilitis anquilopoyética, 117
  cirugía, 119
  clínica, 117
  diagnóstico, 117, 118
  imagen, 118
  patogenia, 117
  tratamiento, 118
Espondilodiscitis posquirúrgicas, 442
Espondilolistesis, 410
Esqueleto, 10
Essex-Lopresti, clasificación, 363
Estenosis del canal, 433
Esternoclavicular, 221
Estrés, 58
Ewing, sarcoma, 173
Exoprótesis, 41
Exostosis múltiples, 145
Extremidad proximal del húmero, 221
  fracturas, 226

F

Factor reumatoide, 115
Farmacología, 32
Fasciotomía, 48, 49
Fascitis plantar, 382
Fatiga ósea, 59
Férula(s), 40
  antebraquial, 40
  en «U», 40
Fibra muscular, 126
Fibrocartílago, 102
  lesiones, 109
Fibroma, 191
Fijación
  externa, 47, 262
  percutánea, 46
Fijadores externos, 84
Fisura, 67
Flebografía, 31
Flexión, 58
Fluoroscopia. *Véase* Radioscopia
Fractura(s), 67
  abiertas, 71, 72, 86
  acetábulo, 266
  agudas, 68
  ala de mariposa, 70
  apófisis coronoides, 242
  articulación de Lisfranc, 364
  astrágalo, 362
Bennett, 253
cabeza
  femoral, 307
  radial, 242
calcáneo, 362
callo, 73
  perióstico, 77
cerradas, 72
cervicales, 415
por cizallamiento, 70
clavícula. *Véase* Clavícula, fracturas
clínica, 71
codo, 238
por compresión, 70
consolidación, 73
Cozen, 396
cúbito, 246
cuello
  femoral, 307
  radial, 242
diafisarias
  del antebrazo, 244
  del fémur, 311
  del húmero, 229
  de tibia, 322
diagnóstico, 73
epicóndilo, 240
epitróclea, 240
escafoides, 251
escápula, 226
de estrés, 68
etiología, 67
extremidad
  distal
    del fémur, 315
      en el niño, 317
    del radio, 248
  proximal
    de fémur, 311
    del húmero. *Véase* Extremidad proximal del húmero, fracturas
extremo proximal de la tibia, 319
falanges, 253, 364
por flexión, 69
intertrocantéreas, 309
Maisonneuve, 359, 360
maleolares, 357
mecanismo general, 69
metacarpianas, 253
metatarsianos, 364
olécranon, 242
osteoporóticas, 72, 88
patológicas, 89
pelvis, 258
pertrocantéreas, 309
del pilón tibial, 360
radio, 247
rodete, 78
Rolando, 253
por rotación, 70
rótula, 318
por sobrecarga (de estrés), 68, 72, 73
subtrocantéreas, 310
supracondíleas, 238
tallo verde, 78
toracolumbares, 415
por tracción, 70
trocantéreas del fémur, 309
vertebral, 416
Fractura-luxación, 108
Frankel, grados, 417
Freiberg, enfermedad, 166
Freiberg-Köhler, osteocondrosis, 164
Fresado, 86
Frykman, clasificación, 249
Fuerza muscular, 199
  escala de Daniels, 199

G

Gage, signo, 282
Galeazzi
  fractura-luxación, 245, 247
  lesión, 247
[67]Galio, 31
Gammagrafía, 31
Ganglión, 136
Gangrena gaseosa, 95
Garden, clasificación, 307, 308
GDF, 75
Genu
  flexo, 398
  recurvatum, 328, 397
  valgo, 328, 396
  varo, 328, 395
de Gimbernat, Antonio, 5
Gissane, ángulo, 355
Glenohumeral, 221
Glicoproteínas, 12
Gram, 32
Granuloma eosinófilo, 145
Greulich y Pyle, 27
Gustilo, clasificación, 71

H

Hachazo, signo, 133
Hallux
  limitus rigidus, 390
  valgus, 388
  varus congénito, 370
Hand Schüller-Christian, síndrome, 145
Hawkins, maniobra, 212
Hemangioma, 191
Hemartros, 104
Hennequin, signo, 227
Heridas articulares, 110
Hernia discal, 424, 429
Herring, clasificación, 282
Hidroxiapatita, 13, 56, 64
Higromas, 136
Hill-Sachs, lesión, 232
  invertida, 233
Histiocitoma fibroso
  benigno, 191
  maligno, 191
Histiocitosis, 145
Hoffa, grasa, 331
Hombro congelado, 213
Hotchkiss, tríada, 337
Howship, lagunas, 11
Hueso(s), 10
  cortical, 16
  esponjoso, 16
  laminar, 13
  primario, 13
  secundario, 13
  sesamoideos, 27
  tipos, 14
Hueter, ley, 55
Hutchinson, 24

I

IGF I, 74
IGF II, 74
IL-6, 96
Ilizarov, 84
Inestabilidad glenohumeral, 230
Infección de implantes, 153

www.mandibros.com

Injerto(s), 46
óseos, 53
alogénicos, 53
autoinjertos, 53
Inspección, 20

J
Judet-Letournel, clasificación, 267

K
Kellgren y Lawrence, clasificación, 295
Kessler, 46, 55
Kirkaldy-Willis, 424, 425
Kirschner, agujas, 46
Kleinert, 46
Köhler, enfermedad, 166
Krackow, 46
Küntscher, 85

L
La Croix, anillo pericondral, 17
Lachman, test, 339
Laparoscopia, 52
Latarjet, fractura, 223
Lauge-Hansen, clasificación, 358
LC-DCP, 85
LCA. *Véase* Ligamento cruzado anterior
LCP, 85. *Véase también* Ligamento cruzado posterior
Legg-Calvé-Perthes, enfermedad. *Véase* Perthes, enfermedad
Leiomiosarcoma, 192
Lesión(es)
capsuloligamentarias, 105
condrales, 104
medular
completa, 417
incompleta, 417
tratamiento inicial, 419
osteocondrales, 104
del plexo braquial, 201
Dejerine-Klumpke, 203
Duchenne-Erb, 202
etiología, 202
parálisis total, 202
seudotumorales, 173, 192
Letterer-Siwe, síndrome, 145
Ligamento cruzado
anterior, 335
posterior, 335
Línea de la marea, 103
Lipohemartros, 104
Lipoma, 190
Liposarcoma, 191
Líquido
articular, 330
sinovial, 32, 103, 113
LISS, 316
Lordosis, 404
Lumbago. *Véase* Lumbalgia
Lumbalgia, 429
Luxación(es), 108
acromioclaviculares, 224
cadera, 264
clasificación, 108
codo, 243
congénita
de la cadera. *Véase* Displasia del desarrollo de la cadera
de la rodilla, 397
esternoclaviculares, 225
glenohumeral, 230
hombro, 230
anteriores traumáticas, 232
inestabilidad atraumática, 233
posteriores traumáticas, 233
de los peroneos, 384
rodilla, 344
rótula, 318
subastragalina, 365
traumáticas, 108

M
Macrodactilia, 370
Manguito rotador, lesiones, 209
estadios de Neer, 212
Manipulación, 36
Marfan, síndrome, 146
Mason, clasificación, 242
McLaughlin, lesión, 233
McMurray, signo, 350
Mecánica, 55
Medularización, 48
Membrana sinovial, 103
estructura, 103
Meniscectomía, 49, 350
Menisco(s), 347
discoideo, 351
funciones, 348
lesiones traumáticas, 348
signos, 350
prótesis, 351
Meralgia parestésica, 205
Metatarsalgias, 385
Metatarso varo, 369
Metha, método, 405
Microbiología, 32
Mielopatía cervical, 426
Minerva, 40
Miositis osificante, 129
Mirels, puntuación, 187
Monteggia
fractura-luxación, 245, 246
lesión, 247
Moragas, test, 341
Morton, neuroma, 387
Movilización, 21
activa, 21
anómala, 23
pasiva, 21
Mucopolisacáridos, 12
Mucopolisacaridosis, 144
Músculo, 126
atrofia, 128
traumatismos, 127

N
Necrosis isquémica de la cabeza femoral, 299
estadios, 301
Neer
clasificación, 227
maniobra, 212
Nervio ciático
lesión, 205
poplíteo externo, 206
Neurapraxia, 198
Neurofibromatosis, 408
Neurofisiología, 32
Neurotmesis, 198
Nido de golondrina, 440
Nivel
motor, 416
sensitivo, 416
Núcleo pulposo, 423

O
Obenque, 47, 86, 91
O'Donoghue, tríada, 337
Ollier, enfermedad. *Véase* Encondromatosis múltiple congénita
Opérculo, 94
Ortesis, 41
Ortolani, maniobra, 273
Ortopedia, 5
Os
acromiale, 212
trigonum, 362
Osgood-Schlatter
enfermedad, 167, 331
osteocondrosis, 164
Osificación, 13
endocondral, 13
intramembranosa, 13
Osteítis deformante. *Véase* Paget, osteopatía
Osteoblastoma, 173
Osteoblastos, 11
Osteocitos, 12
Osteoclastos, 11
Osteocondritis disecante, 168, 170, 332
Osteocondrodisplasias, 140
Osteocondroma, 173
Osteocondromatosis sinovial, 192
Osteocondrosis, 164
Osteoconducción, 53, 61
Osteogénesis, 13, 53, 61
imperfecta, 142, 143
Osteoide, 11
Osteoinducción, 53, 61
Osteólisis, 28
Osteoma, 173
osteoide, 173
Osteomielitis, 148
crónica, 150
hematógena, 148
vertebral, 435
manejo, 438
Osteonecrosis, 158
cabeza femoral, 299
del crecimiento, 162
idiopáticas del adulto, 161
secundarias, 161
Osteopetrosis, 28, 142
Osteoplastos, 12
Osteoporosis, 28, 68
Osteopromoción, 61
Osteosarcoma, 173
Osteosíntesis, 47, 55, 83
Osteotomías, 50, 122
Outerbridge, clasificación, 105

P
PAAF, 45
Paget
enfermedad, 28
osteopatía, 122
Palmerización, 48
Palpación, 21
Pannus, 113
PAPE. *Véase* Punto de ángulo posteroexterno
PAPI. *Véase* Punto de ángulo posterointerno
Papiro, 3
Paré, Ambrosio, 4
Patología musculoesquelética, 2
PCR, 115
Peloteo rotuliano, 328
Perfil rotacional, 399
Periostio, 15
Perthes, enfermedad, 280
Peterson, clasificación, 79
Pie
cavo, 375
hendido, 370

© Elsevier. Fotocopiar sin autorización es un delito.

www.mundilibros.com

Pie *(cont.)*
plano, 370
del adulto, 375
por disfunción del músculo tibial posterior, 374
laxo infantil, 373
talo-valgo, 379
zambo, 367
Pipkin, clasificación, 307
Pivot shift, 341
Placas, 47, 84
PLB. *Véase* Tendón largo del bíceps
Polidactilia, 370
Polietileno, 63
Polímeros, 62
degradables, 63
Polimetilmetacrilato, 61, 63
Politraumatizados, 96
tratamiento, 97
Ponseti, 368
Porosidad, 57
Presión-deformación, curva, 57
Principio del tirante, 60
Pronación dolorosa, 244
Prostaglandinas, 74
Proteínas
morfogenéticas óseas (BMP), 12
no colágenas, 12
Proteoglicanos, 12
o mucoproteínas, 102
Prótesis. *Véase* Artroplastia
PTB, 40
Punto de ángulo
posteroexterno, 335
posterointerno, 335

Q

QTB, 40
Queratosis plantares, 387
de Quervain, tendinitis, 135, 254
Quinto dedo en varo, 390
Quintus varus. *Véase* Quinto dedo en varo
Quiste(s)
meniscal, 351
poplíteo. *Véase* Baker, quiste
sinoviales. *Véase* Ganglión

R

Rabdomiosarcoma, 191
Radiculopatía(s)
cervical, 425
lumbares, 429
Radiodensidad, 27
Radiografía, 26
anteroposterior, 26
blandas, 26
de columna
cervical, 417
toracolumbar, 418
contraste, 29
de estrés, 26
lateral, 26
magnificada, 26
proyecciones, 26
Radioscopia, 27
Ranvier, surco de osificación, 17
Reacciones perióstica, 177
sol naciente, 177
triángulo de Codman, 177
Recurvatum, 81
Reducción, 35, 81
abierta, 35
aguda, 35
cerrada, 35
espontánea, 35
progresiva, 35
Remodelado, 14
Resistencia, 57
Resonancia magnética, 30
Retroversión femoral, 399
Rigidez, 57
Risser
corsé, 40
escala, 408
Rockwood y Young, clasificación, 225
Rodilla
artritis reumatoide, 333
artrosis, 333
osteonecrosis, 332
Rolando, fractura, 253
Rüedi-Allgöwer, clasificación, 360

S

Salter y Harris, clasificación, 78
Sanders, clasificación, 363
Sarcoma
epitelioide, 192
sinovial, 192
Sarmiento, tratamiento funcional, 83
Schatzker, clasificación, 320
Schwann, células, 196
Seddon, clasificación, 198
Seudoartrosis, 90
atrófica, 92, 93
avasculares, 93
clasificaciones, 93
diagnóstico, 94
hipertróficas, 93
hipervasculares, 93
oligotróficas, 93
pata
de caballo, 93
de elefante, 93
Sever
enfermedad, 167
osteocondrosis, 164
Shock, 96
medular, 417
Signo
de aprensión rotuliana, 328
del cepillo, 328
Sindactilia, 370
Síndrome
del canal de Guyón, 205
del cíclope, 346
compartimental, 95, 129, 324
de la fabela, 331
de fricción del TIT, 331
del nervio
femorocutáneo. *Véase* Meralgia parestésica
interóseo posterior, 205
de respuesta inflamatoria, 96
del salpicadero, 331
subacromial, 209
del túnel
del carpo, 204
cubital, 204
del tarso, 206, 385
Sinovitis
transitoria de la cadera, 284
vellosonodular, 192
Sistema aquíleo-calcáneo-plantar, 355, 367
SNAC, 252
Staheli. *Véase* Perfil rotacional
Steimann, signo, 350
Stress Shielding, 62
Stulberg, clasificación, 283
Subluxación, 108
Sunderland, clasificación, 198
Sustancia fundamental, 12
Sustitutos óseos, 64
Suturas, 45
de colchonero, 46
intradérmicas, 46

T

Talalgias, 381
^{99m}Tecnecio, 31
Tejido
cartilaginoso
tipos, 102
óseo, 11
Tendinitis
del bíceps femoral, 332
calcificante, 215
clasificación de Depalma y Kruper, 216
del poplíteo, 331
Tendón(es), 131
heridas, 133
largo del bíceps, lesiones, 217
luxaciones, 134
roturas, 133
tendinitis, 134
tenosinovitis, 135
traumatismos, 132
Tenosinovitis estenosante, 254
Tenotomía, 48, 49
Tensión (*strain*), 58
Test del cajón
anterior, 340
posterior, 340
Tétanos, 96
TGF-β, 74
Thomas, férula, 82
Tibia vara. *Véase* Blount, enfermedad
Tile, clasificación, 260
Titanio, aleaciones, 62
Tobillo, 354
lesiones ligamentosas, 355
Tomografía computarizada, 29
Toracoscopia, 52
Tornillo-placa deslizante de cadera, 309
Tornillos, 47, 84
Torsión, 58
tibial, 400
externa, 400
interna, 400
Tracción, 36
blanda, 37
transesquelética, 37
Transporte óseo, 88, 92
Transposiciones tendinosas, 49
Trasplante meniscal, 351
Trépano, 45
Triángulo de Codman, 177
Tromboembolia pulmonar, 96
Tscherne, clasificación, 71
Tuberculosis vertebral, 439
TUBS, síndrome, 236
Tumefacción, 20
Tumores
óseos
metastásicos, 184
primarios, 173
clasificación, 173
estadificación, 179
de partes blandas, 188
clasificación, 188
estadificación, 190

www.medilibros.com

U
Úlcera condral, 105
Uña *incarnata*, 387

V
Valgo, 81, 393
Varo, 81, 393
Vendaje(s)
  blandos, 38
  enyesado, 40, 82
  rígidos, 39
Verruga plantar, 387
Versión, 398
  femoral, 398
  tibial, 398
Vesalio, Andrés, 4
VISI, 252
Volkmann, ley, 55

W
Washer, clasificación, 344
Wiltse, clasificación, 410
Winquist y Hansen, clasificación, 312
Wolff, ley, 56

Y
Yeso, 40. *Véase también* Vendaje enyesado
  calzón, 40
  colgante de Caldwell, 40
  cruropédico, 40
  pelvipédico, 40
  sarmiento, 40
  suropédico, 40
  de Zancolli, 40

Z
Zancolli, yeso, 40
Zholen, signo, 328

booksmedicos.org

© Elsevier. Fotocopiar sin autorización es un delito.