Patología Ano Rectal Benigna

Bernardo Borraez Segura, MD
Cirugia Gastrointestinal y Endoscopia Digestiva
Enfermedades Esofágicas y Cirugía de Esófago

Promontorio

Ano

12-18cm

V Houston

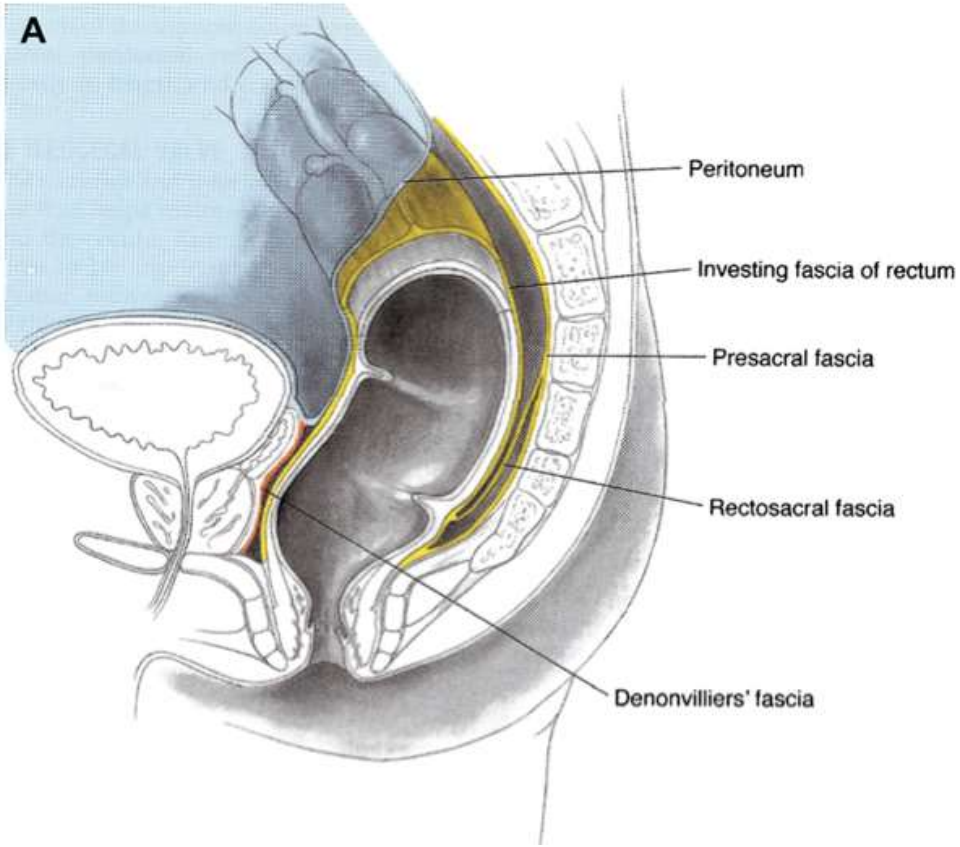

Canal anal 2,5-5cm

Rodeado por Esfinter Int y Ext

Elevadores – Verge anal

Histología Zona Cloacogenica

Línea dentada (distal)

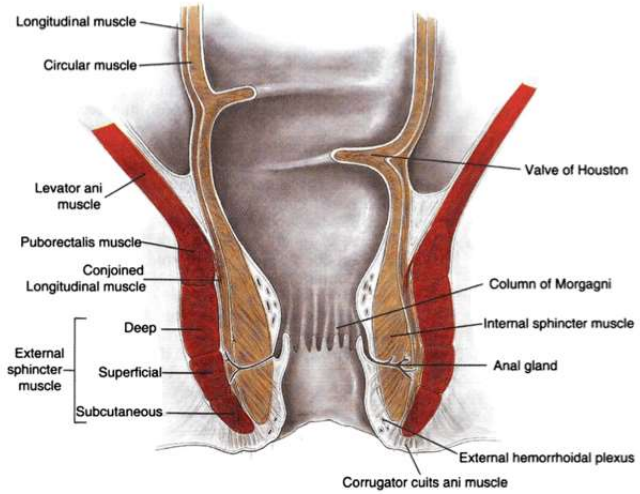

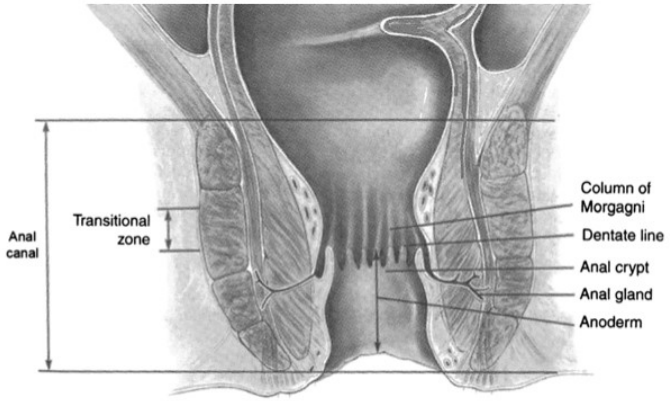

Piso Pélvico

- Iliocoxígeo
- Pubocoxígeo
- Puborectal

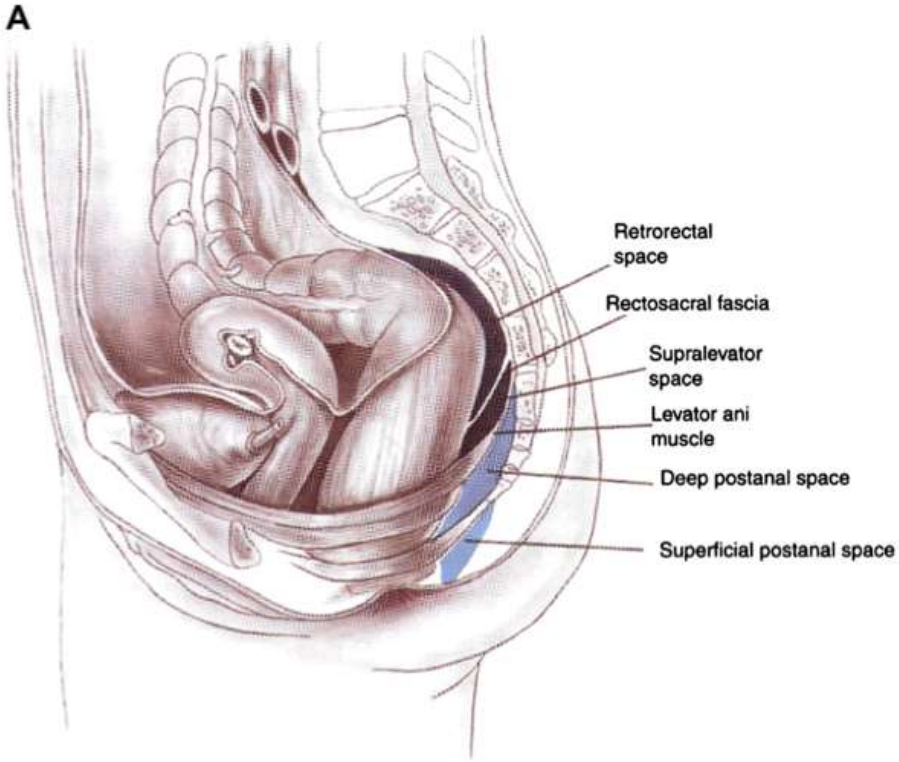

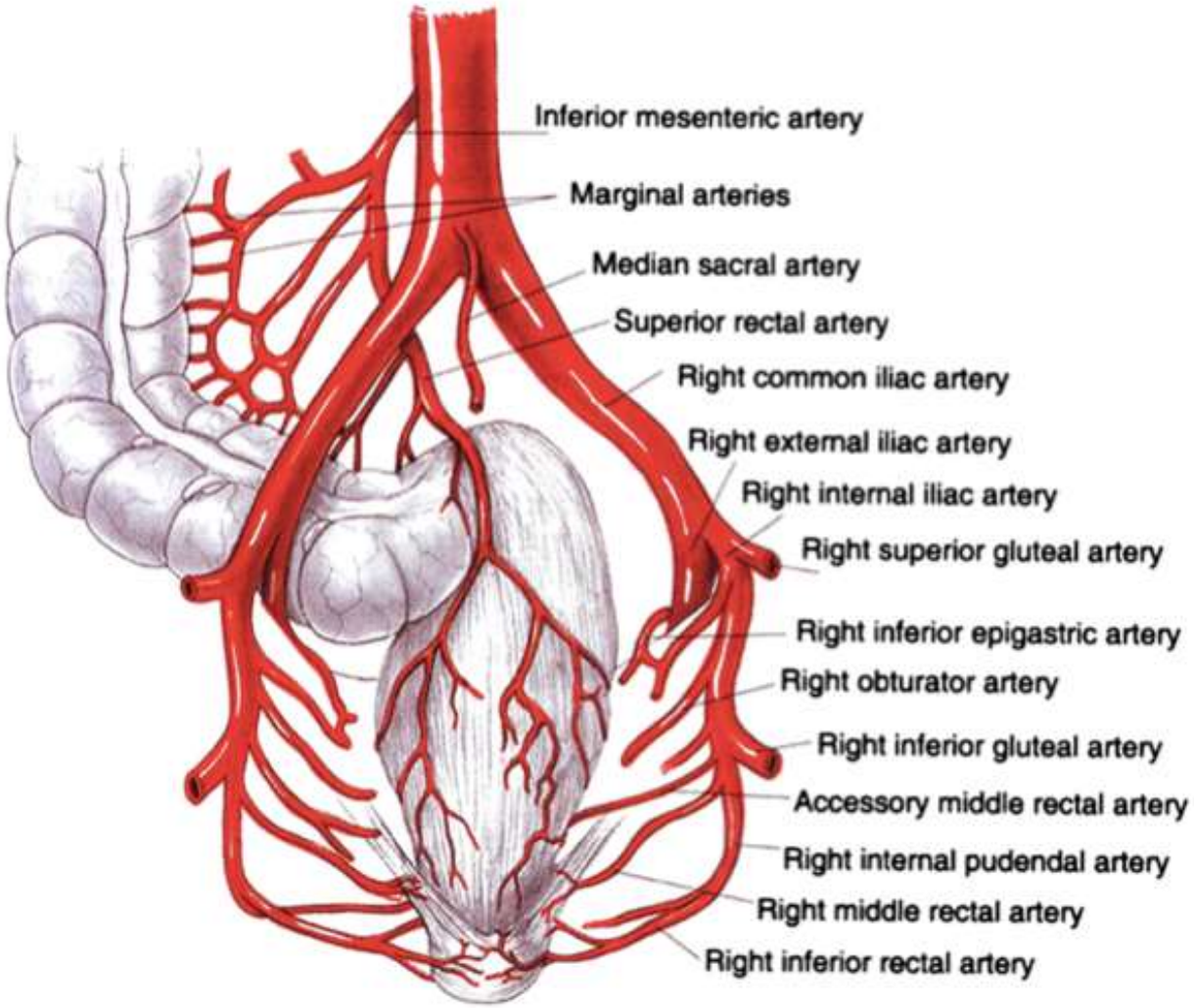
Inferior mesenteric artery
Marginal arteries
Median sacral artery
Superior rectal artery
Right common iliac artery
Right external iliac artery
Right internal iliac artery
Right superior gluteal artery
Right inferior epigastric artery
Right obturator artery
Right inferior gluteal artery
Accessory middle rectal artery
Right internal pudendal artery
Right middle rectal artery
Right inferior rectal artery

Fisiología

Recto – reservorio

Continencia fecal

1 Esf. Interno

2. Esf ext

3. Hemorroides: 15 – 20% presión en reposo del canal anal

¿Por qué tengo una MASA Y SANGRADO en la cola?

Hemorroides

Anatomía

- Son cojinetes altamente vascularizados (sinusoides av)

- Canal anal

- 3 principales

Lateral izquierdo
Anterior derecho
Posterior derecho

Sneider E. Surg Clin N Am 2010

Anatomía

- Tejido conectivo
- Tejido elástico
- Musculo liso
- Vasos

- Cada uno rodea las comunicaciones artriovenosas entre los brazos terminales de las art. rectales sup y med, y las venas rectales sup med, e inf

Sneider E. Surg Clin N Am 2010

Función

- 15 – 20% presión en reposo del canal anal
- Cierran el canal anal
- Mantienen la continencia
- Previenen escapes durante el aumento de PIA
- Protegen esfínter durante la defecación
- Tejido sensorial (aire solido liquido)

Sneider E. Surg Clin N Am 2010

Epidemiología

- 4 causa de consulta por patología gastrointestinal
- 5% de la población presenta síntomas
- 50% de las personas > 50 años presentan síntomas
- Pico 45 – 65 años
- > frec caucasicos
- H=M
- Baja morbimortalidad – GRAN IMPACTO EN LA CALIDAD DE VIDA

Sneider E. Surg Clin N Am 2010

Factores Predisponentes

- Estreñimiento
- Esfuerzo prolongado
- Gravedad
- Dieta baja en fibra
- Aumento de la PIA
- Embarazo
- Habito irregulares (diarrea y estreñimiento)
- Factores genéticos

Sneider E. Surg Clin N Am 2010

Clasificación

2 tipos

Externas e internas (línea dentada)

Externas: cubiertas por anodermo, muy inervado (dolorosas en trombosis)

Internas Inervación visceral

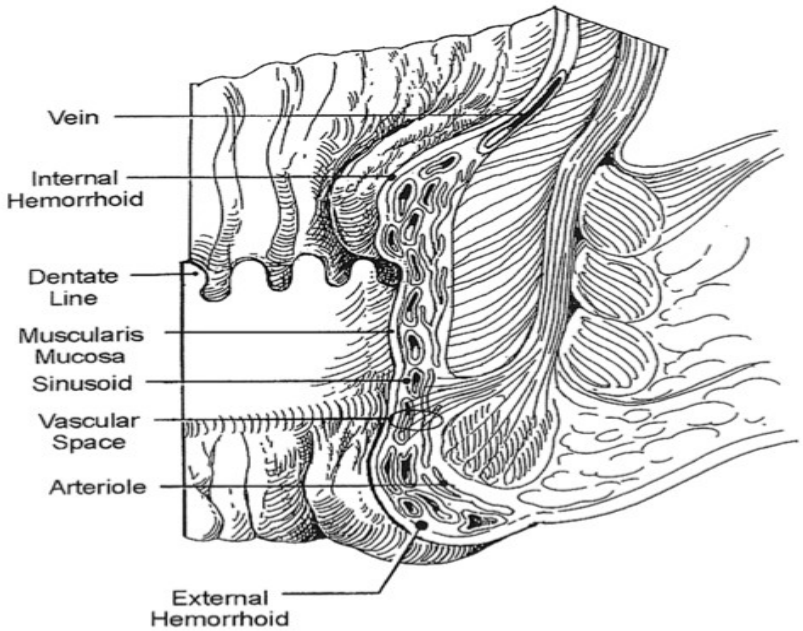

Sneider E. Surg Clin N Am 2010

Clasificación

- Internas (Clasificación)

I No prolapso

II Prolapso durante la defecación pero reducen solas

III Prolapso – Requiere reducción manual

IV Prolapso irreductible

Sneider E. Surg Clin N Am 2010

Presentación

- Internas

Sangrado

Sensación de masa

Ano humedo

Sensación de evacuacion incompleta

Sun Z . Clin Colon Rectal Surg 2016

Presentación

- Externas

Disconfort

Dolor

Prurito

Sun Z . Clin Colon Rectal Surg 2016

Hemorroides **Externas** Trombosadas

- Si los síntomas mejoran: manejo medico

- 72 horas o sintomas no mejoran

Escisión completa

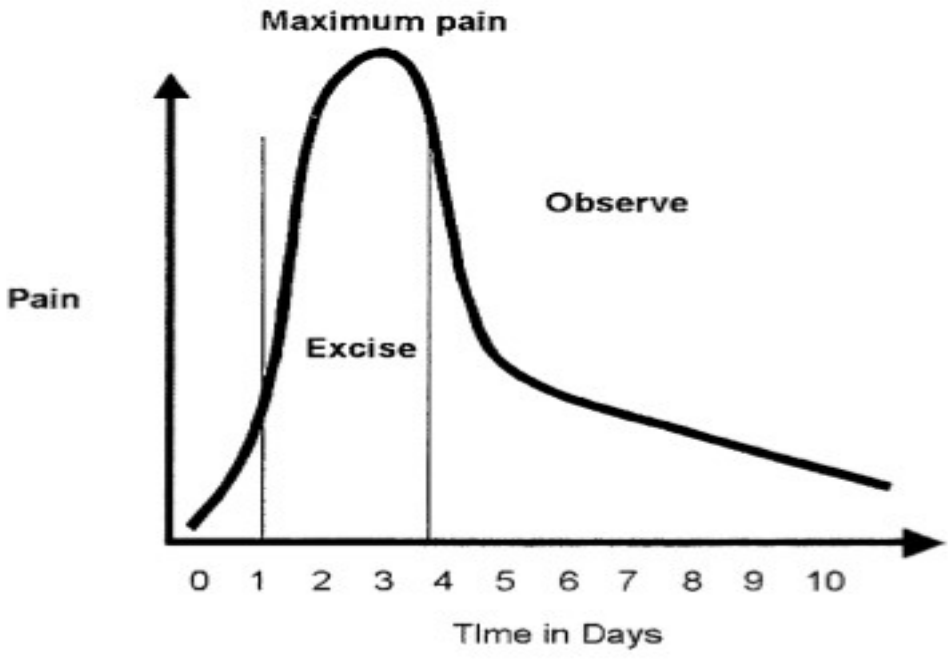

Sun Z . Clin Colon Rectal Surg 2016

Manejo Médico

Pankaj Garg. Dis Colon Rectum 2016

Sun Z . Clin Colon Rectal Surg 2016

Manejo medico

- Fibra vs no fibra
- Suplemento con 7-20g/d
- Reduce el riesgo de persistencia de sintomas y sangrado en un 50%
- No aumenta el prolapso dolor o prurito

Pankaj Garg. Dis Colon Rectum 2016

Hollingshead JRF. Postgrad Med J 2016

Manejo Médico

- Cremas (corticoides, anestesicos locales o antiinflmatorios) mejoria leve del dolor e inflamacion

- Supositorios doloroso

- No evidencia de utilidad

Pankaj Garg. Dis Colon Rectum 2016

Hollingshead JRF. Postgrad Med J 2016

Tto Hemorroides internas

- Objetivos

Disminuir la vasculatura a este nivel

Reduce el tejido redundante

Fija la pared hemorroidal

Minimiza el prolapso

Hollingshead JRF. Postgrad Med J 2016

Tto Hemorroides internas

Ligaduras con bandas elásticas

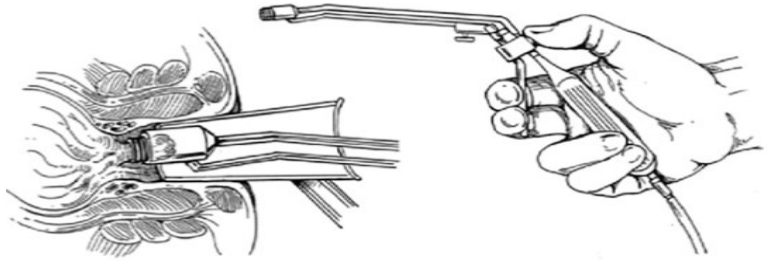

- >= 1cms de la linea dentada

- Causa estrangulación
- Necrosis y ulceración 3 a 5 días después

- Generalmente se liga un complejo hemorroidal >puede causar complicaciones

Hollingshead JRF. Postgrad Med J 2016

Bandas complicaciones

0,5 a 0,8%

- Presión y disconfort
- Dolor severo
- Retencion urinaria
- Sangrado 2,8%
- Trombosis de H Ext 1,5%
- Desplazamiento del las bandas
- Sepsis 0,09%

Hollingshead JRF. Postgrad Med J 2016

Escleroterapia: Inyección de 5ml (5% fenol en aceite o ssn hipertónica)

Cauterizacion bipolar / Fotocoagulación

Flebotonicos

Cx

Higero T. Journal of Visceral Surgery 2016.

Treatment	Grade I	Grade II	Grade III	Grade IV	Acute thrombosis and strangulation
Dietary and lifestyle modification	X	X	X	X	X (after acute event)
Office procedures					
Rubber band ligation	X	X	X		
Sclerotherapy	X	X			
Infrared coagulation	X	X			
Operating-room procedures					
Hemorrhoidectomy			X	X	X (emergent)
Stapled hemorrhoidopexy			X	X	
Doppler-guided hemorrhoid artery ligation		X	X		

Sun Z . Clin Colon Rectal Surg 2016

Anote si usted tiene Hemorroides

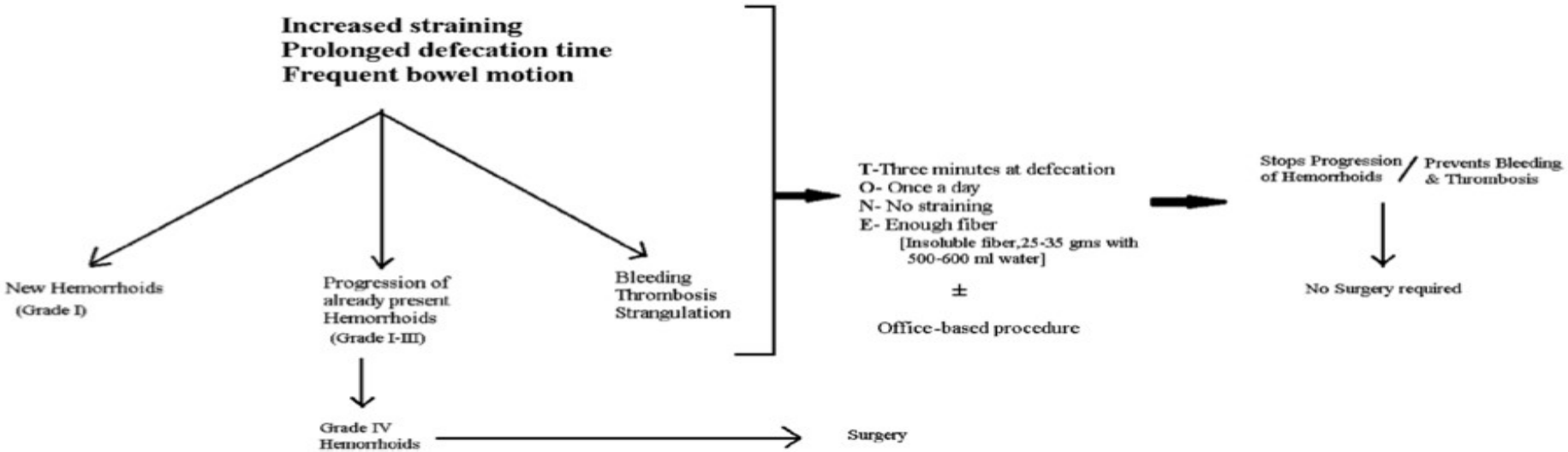

¿Por qué me ARDE Y SANGRA cuando hago popo?

Fisuras

Fisura Anal

Solución de continuidad lineal

Evolución variable

Anodermo

Distal del canal anal

Entre la línea pectínea y el margen anal.

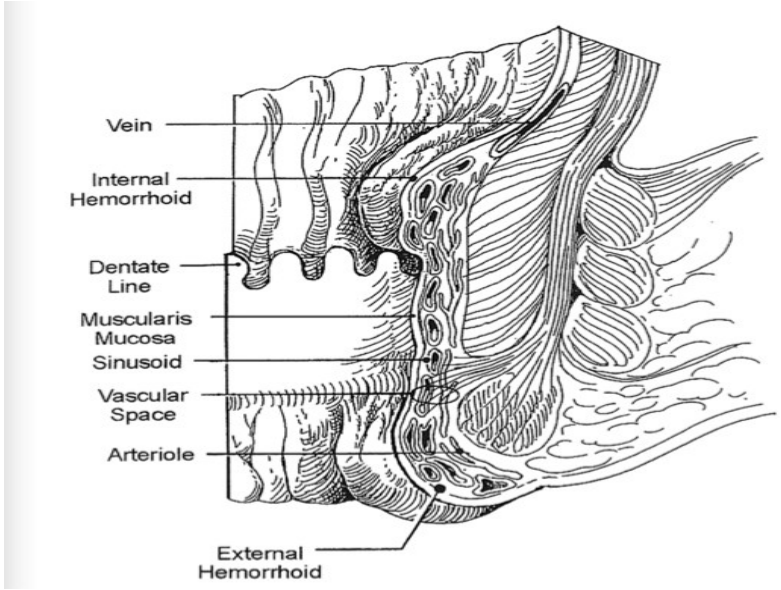

Guía de manejo de fisura anal crónica del Hospital Militar Central 2014

GENERALIDADES

Comunes

Dan pena – Subregistro

235.000 nuevos casos de fisura anal ocurren cada año en los Estados Unidos.

Motivo de consulta común : dolor anal persistente y sangrado.

Scott R. Steele, The ASCRS Textbook of Colon and Rectal Surgery 2016.

CLASIFICACION

AGUDA > CRONICA > TIPICA > ATIPICA

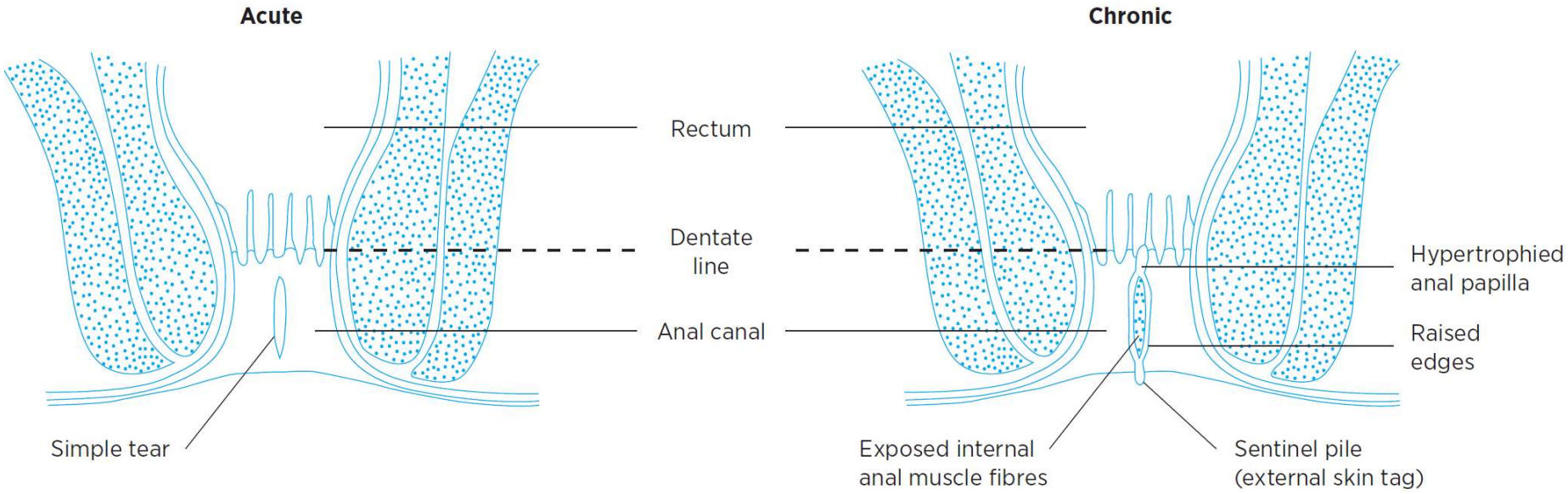

Scott R. Steele, The ASCRS Textbook of Colon and Rectal Surgery 2016.

FISURA ANAL AGUDA

Sangrado rojo brillante < 6 semanas

Ardor o dolor agudo con espasmo anal.

Ex Físico: Solución de continuidad lineal del anodermo

Hipertonía anal al tacto.

Resuelven en 4-6 semanas con el manejo adecuado.

Scott R. Steele, The ASCRS Textbook of Colon and Rectal Surgery 2016.

FISURA ANAL CRONICA

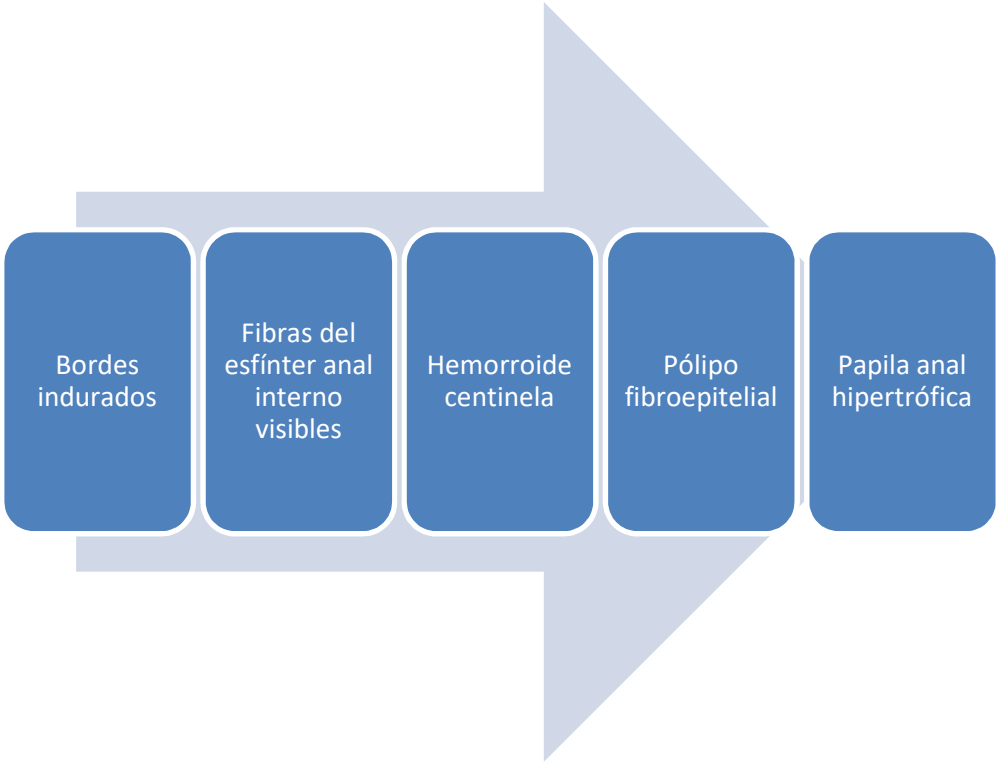

Scott R. Steele, The ASCRS Textbook of Colon and Rectal Surgery 2016.

FISURAS TIPICAS Y ATIPICAS

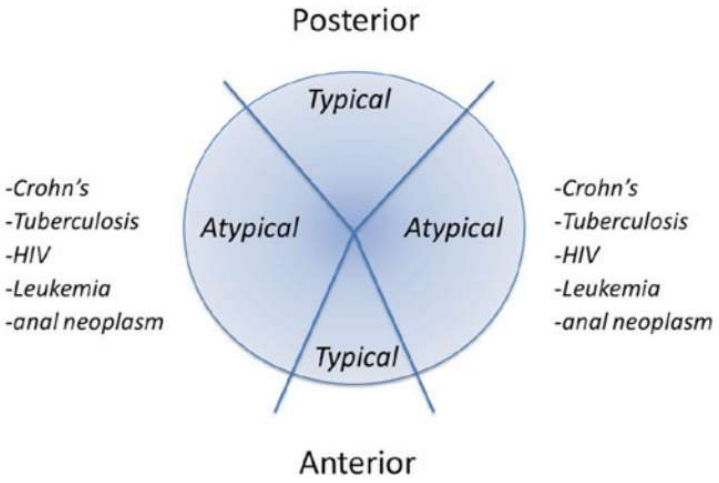

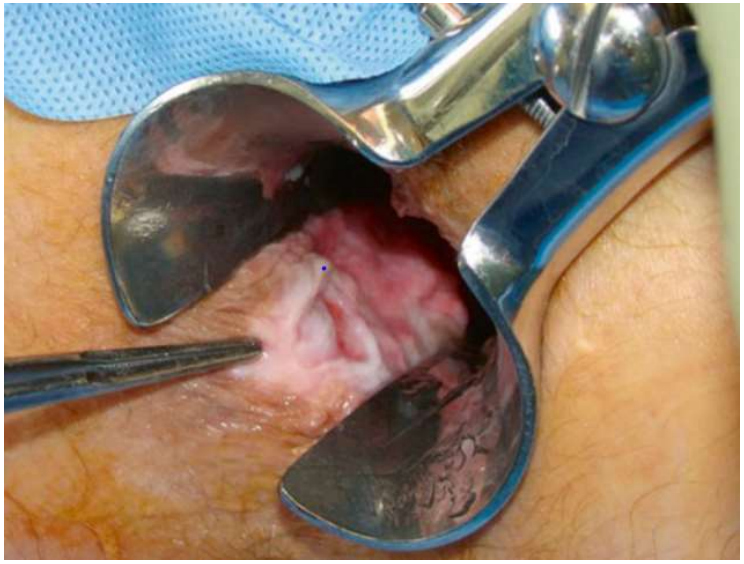

Scott R. Steele, The ASCRS Textbook of Colon and Rectal Surgery 2016.

PATOGENIA

- Trauma anal.
- Ubicación típica posterior (90%).
- Hipertonía del esfínter: causa o efecto?
- Isquemia relativa de la línea media posterior.
- Relación en entre hipertonía e isquemia.

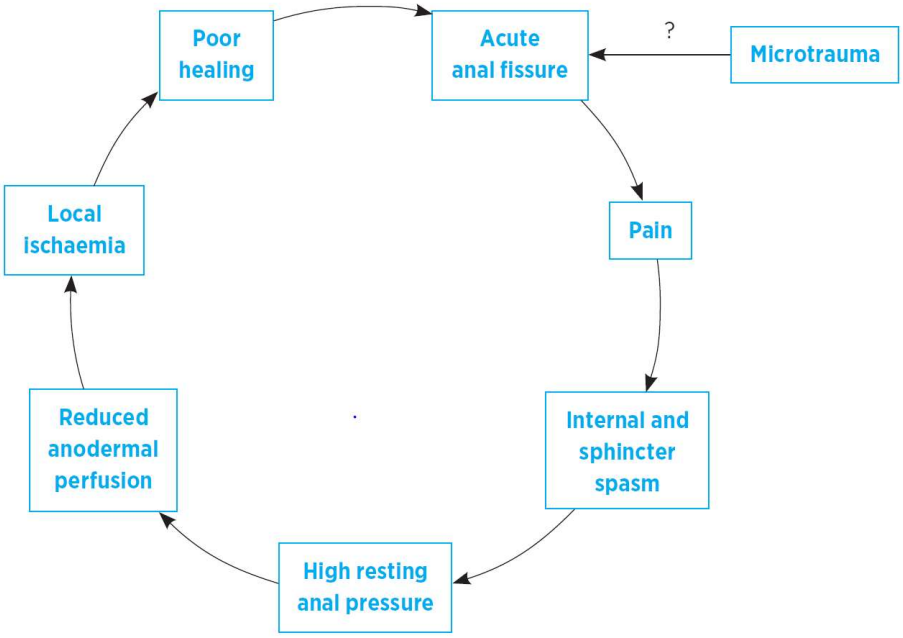

Scott R. Steele, The ASCRS Textbook of Colon and Rectal Surgery 2016.

TRATAMIENTO NO QUIRURGICO

Tratamiento No Qx

Relajar el esf. Interno

Fibra

Manejo del dolor

Fisura anal aguda 87% baños de asiento y fibra.

Cronicas <

Bleday R. Anal fissure UTD, 2016

Bloqueadores de calcio

Diltiazem y Nifedipino: Vía oral o por vía tópica.

Mejor efecto por via tópica.

Nifedipina tópica (0,2-0,3%) dos a cuatro veces al día.

No cuentan con aprobación FDA.

Scott R. Steele, The ASCRS Textbook of Colon and Rectal Surgery 2016.

Toxina Botulinica

Clostridium botulinum

Inhiben la liberación de la acetilcolina en la unión neuromuscular.

Toxina botulínica tipo A : viales de 100 Und para reconstituir con efecto por 2 a 4 meses.

Scott R. Steele, The ASCRS Textbook of Colon and Rectal Surgery 2016.

TRATAMIENTO QUIRURGICO

Dilatacion anal

Scott R. Steele, The ASCRS Textbook of Colon and Rectal Surgery 2016.

Esfinterotomia

La esfinterotomia anal lateral interna

Fracaso del tratamiento médico.

Scott R. Steele, The ASCRS Textbook of Colon and Rectal Surgery 2016.

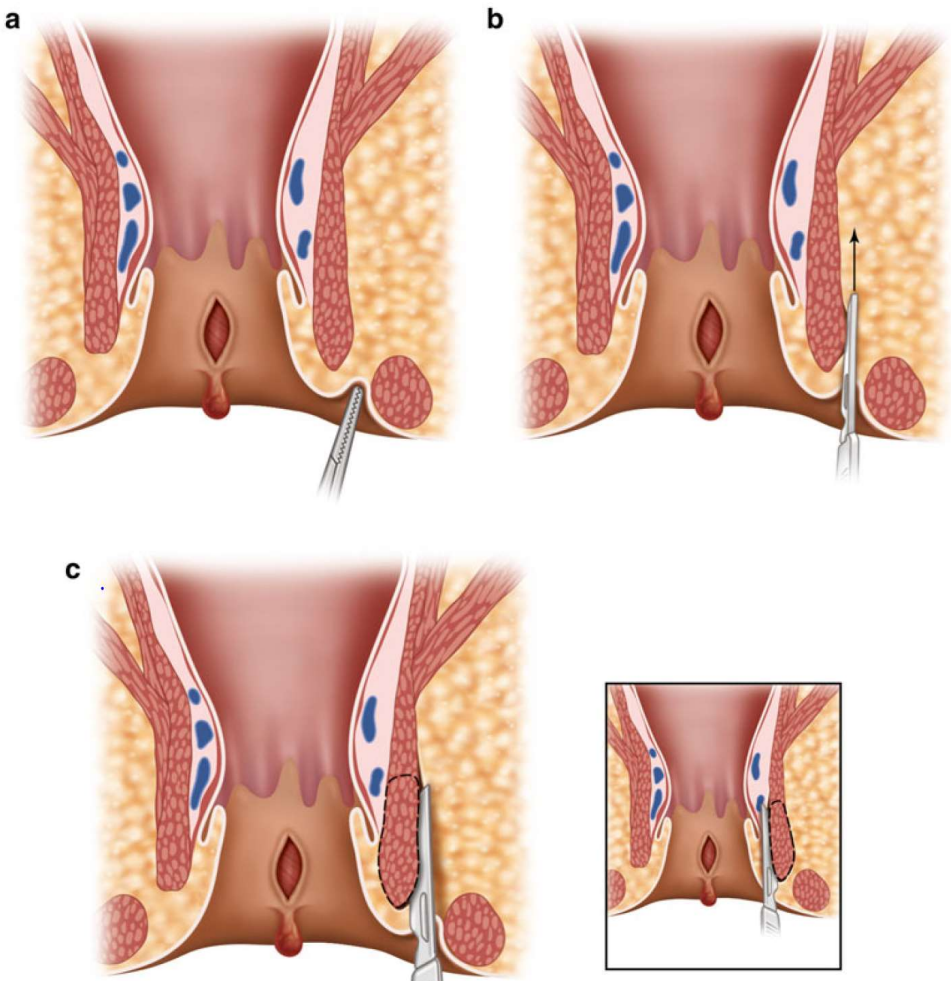

Scott R. Steele, The ASCRS Textbook of Colon and Rectal Surgery 2016.

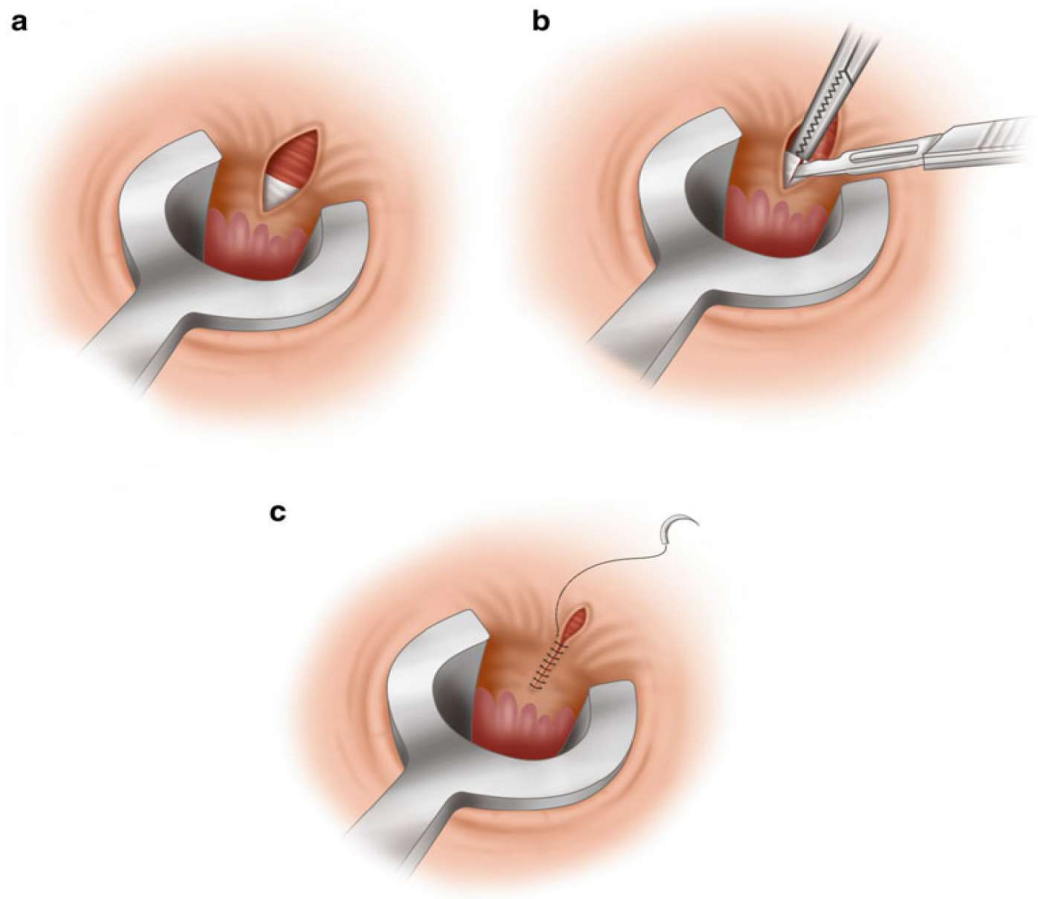

Scott R. Steele, The ASCRS Textbook of Colon and Rectal Surgery 2016.

Anote si usted tiene fisura

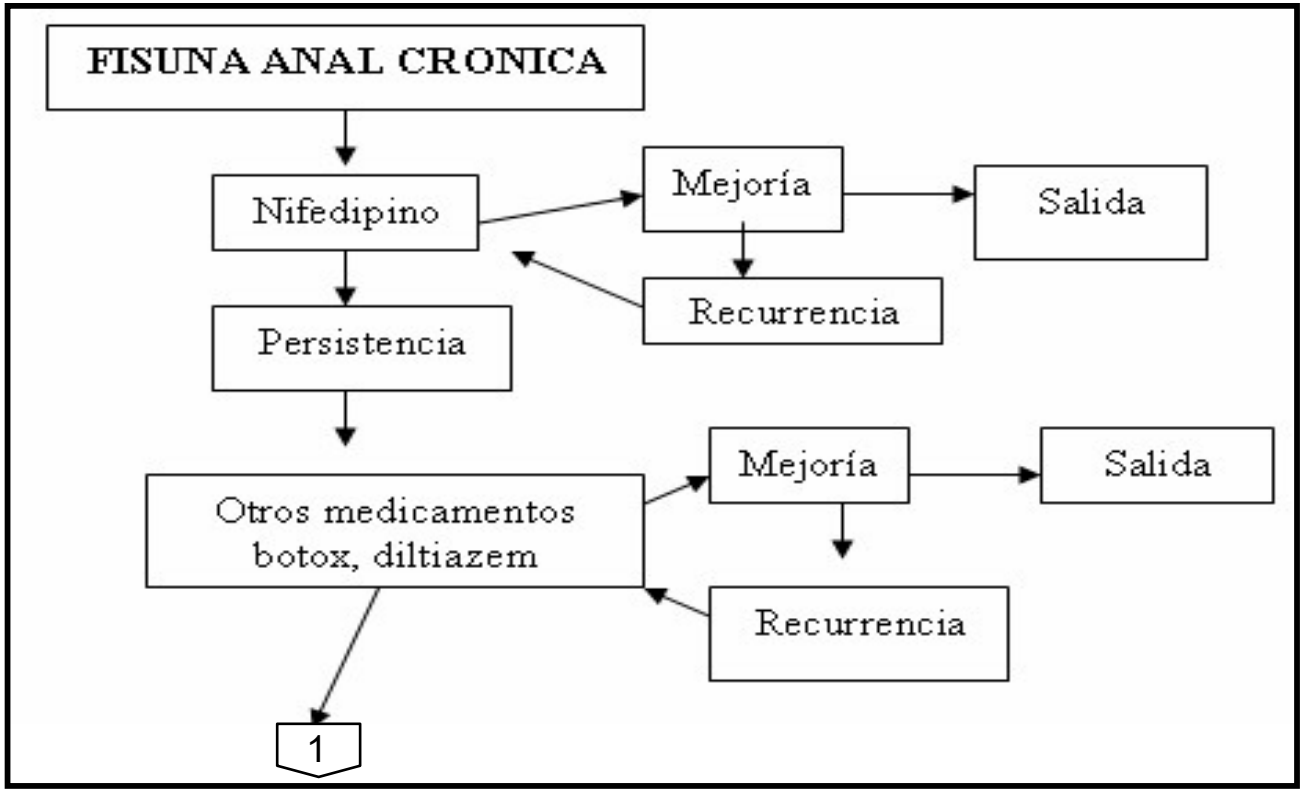

Tengo un NACIDO Y SECRECIÓN en la cola.

Fistulas y abscesos

Fistula y Absceso Perianal

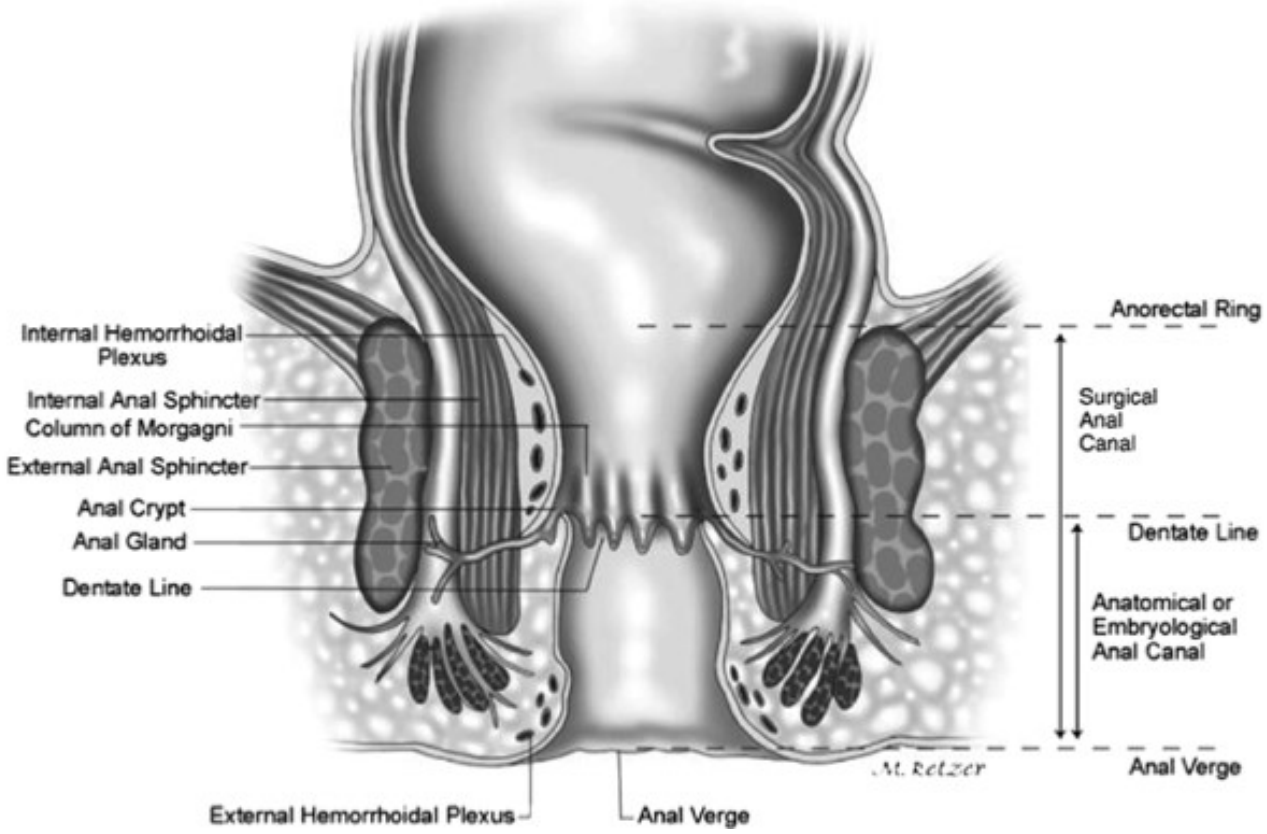

Obstrucción criptas

Dolor

Edema y calor

Sepsis

Fistula

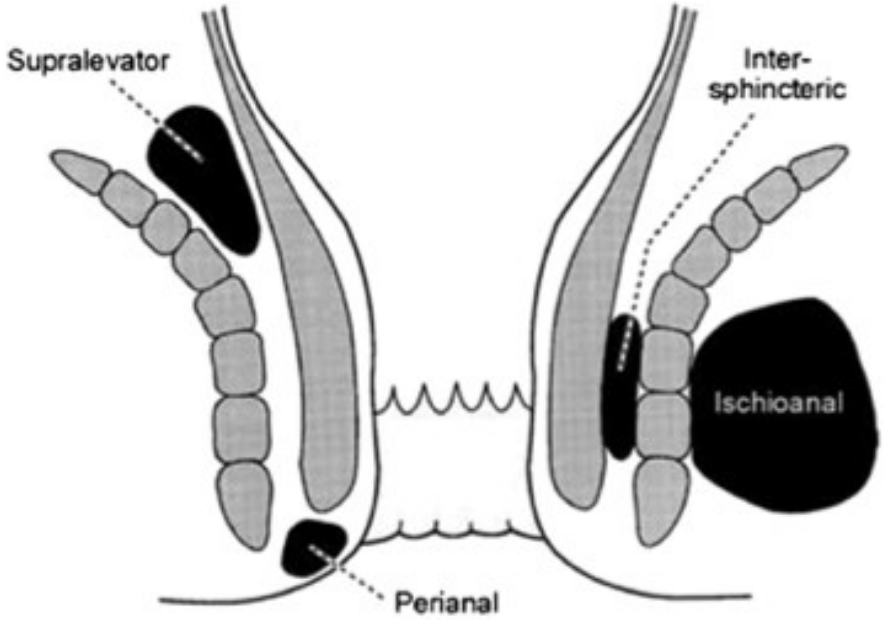

Todos las fistulas parten de un absceso

Pero no todos los abscesos terminan en fistulas

Tratamiento es complejo

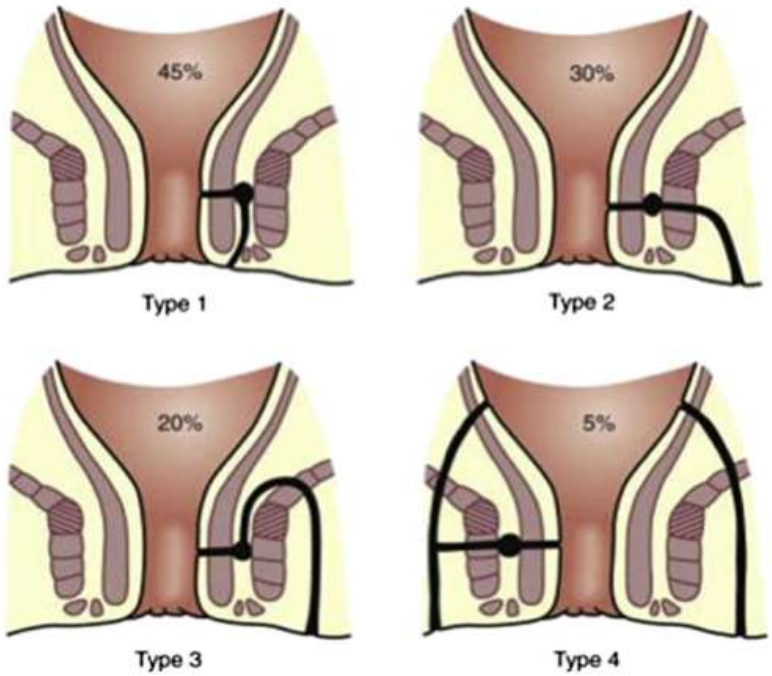

Fig. 3. Fistula classification: type 1, intersphincteric; type 2, transsphincteric; type 3, supra-sphincteric; type 4, extrasphincteric. (*From* Parks AG, Gordon PH, Hardcastle JD. A classification

¿Por qué me PICA la cola?

Pruritus Anis

- Idiopático
- Secundario

Table 1
Causes of secondary pruritus ani

1.	Infectious	a. Bacterial b. Fungal/yeast c. Viral d. Parasitic
2.	Dermatologic	a. Psoriasis b. Lichen planus, lichen simplex chronicus c. Lichen sclerosus et atrophicus d. Contact dermatitis e. Atopic dermatitis f. Local malignancy: Bowen and Paget disease
3.	Systemic disease	a. Diabetes mellitus b. Leukemia and lymphoma c. Hepatic diseases (obstructive jaundice) d. Thyroid disorders
4.	Local irritants	a. Fecal contamination and moisture b. Soaps c. Diet d. Topical or systemic medications
5.	Colorectal and anal causes	a. Prolapse (internal hemorrhoids or rectal) b. Fistula in ano c. Fissures d. Diarrhea

1. Evite el uso de irritantes

- Jabones
- Lociones
- Cremas
- Polvos perfumados
- Toallitas húmedas para bebés

2. Evitar un mayor trauma

2. Evitar un mayor trauma

- No rascarse
- No papel seco
- No lavarse vigorosamente

3. Evitar la humedad

- Mantener el área seca.

Tto Tópico / PA Idiopático

Corticoides Hidrocortisona tópica

> 4 semanas atrofia de la piel y peores sintomas

Capsaicina Actua sobre la sustancia P

Analgesico inhibidor de la sensación de prurito y ardor.

Tto Inyectable / PA Idiopático

Inyección de azul de metileno

Denervación

Tto / PA Secundario

Infeccioso

Beta-hemolytic streptococci, *Staphylo- coccus aureus y Corynebacterium minutissimum*

Streptotest – penicilina en niños

Hongos (compromiso de intertrigo)

Cultivos de la región

Enf de transmisión sexual

Tto / PA Secundario

Dermatológicos

Biopsia

Enf sistémicas DM, Insuf renal, hepatica, anemia enf tiroides (hiperT.)

Colorectales fisuras fistulas prolapsos

Con que me conformo
Recomendaciones generales

Abundante agua

Dieta rica en fibra fruta x 2, verdura x 1.

Recomendaciones de higiene

Mantener seca la zona

3 min en el baño

Baños de asiento