

Masas abdominales

Dr. Luis Javier Villota Gómez

Especialista en Cirugia y
endoscopia gastrointestinal

Masas abdominales

Definición

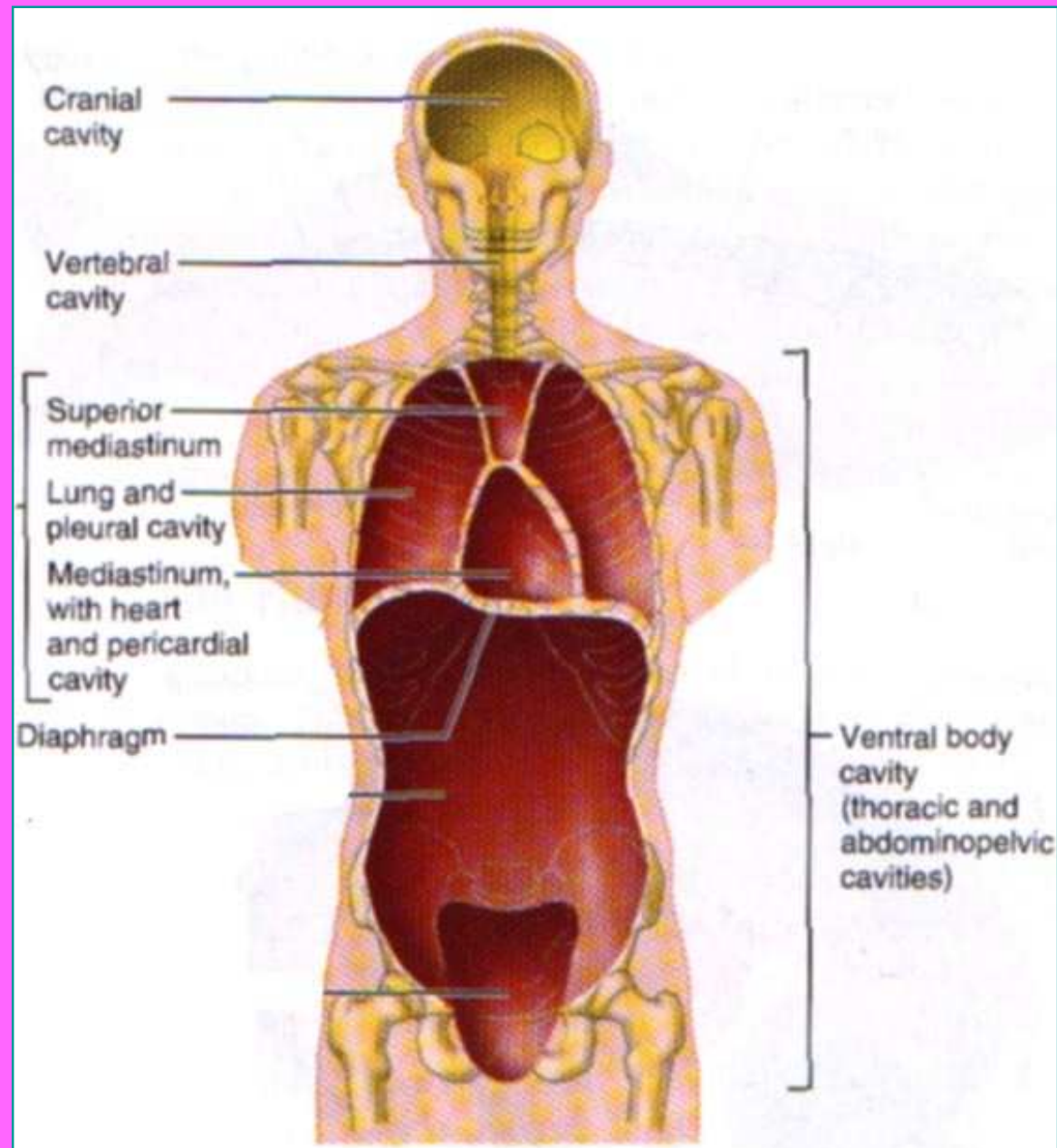
Todo proceso ocupante de espacio
en la cavidad abdominal ya se
extra
intraperitoneal
o parietal

“All who have had much experience of the group of cases known generally as the acute abdomen will probably agree that in that condition early diagnosis is exceptional.”

Zachary Cope

June, 1921

Cavidad Abdominopelvica



MANIOBRAS EN LA EXPLORACION DEL ABDOMEN

- 1. INSPECCION
- 2. PALPACION
- 3. PERCUSION
- 4. AUSCULTACION

INSPECCION DEL ABDOMEN

- FORMA
 - PROMINENTE
 - GRASA
 - AIRE
 - LIQUIDO
 - HECES
 - APLANADO
 - INFECCION PERITONEAL
 - DESNUTRICION

INSPECCION DEL ABDOMEN

- CAMBIOS EN LA PARED
 - CICATRICES
 - CIRCULACION VENOSA
 - ESTRIAS DE DISTENSION
 - BULTOS
 - HERNIAS
 - TUMORES
- MOVILIDAD SEGUN MOVIMIENTOS RESPIRATORIOS

PALPACION DEL ABDOMEN

- TECNICA EXPLORATORIA
 - POSICION DEL ENFERMO
 - POSICION DEL MEDICO
 - MANIOBRAS DE DISTRACCION
 - SIGNO DE CARNETT
- A EXPLORAR
 - HIGADO, BAZO, RIÑONES, FOSA ILIACA DERECHA, VESICULA BILIAR, OTRAS MASAS, ASCITIS

TACTO RECTAL

- POSICION DEL ENFERMO
 - GENUPECTORAL
 - DECUBITO SUPINO
 - DECUBITO LATERAL
- TECNICA EXPLORATORIA
 - INSPECCION PREVIA
- HALLAZGOS
 - EROSIONES, FISURAS
 - MASAS PARIETALES
 - PROSTATA
 - FONDO DE SACO DE DOUGLAS
 - HECES
 - SANGRADO

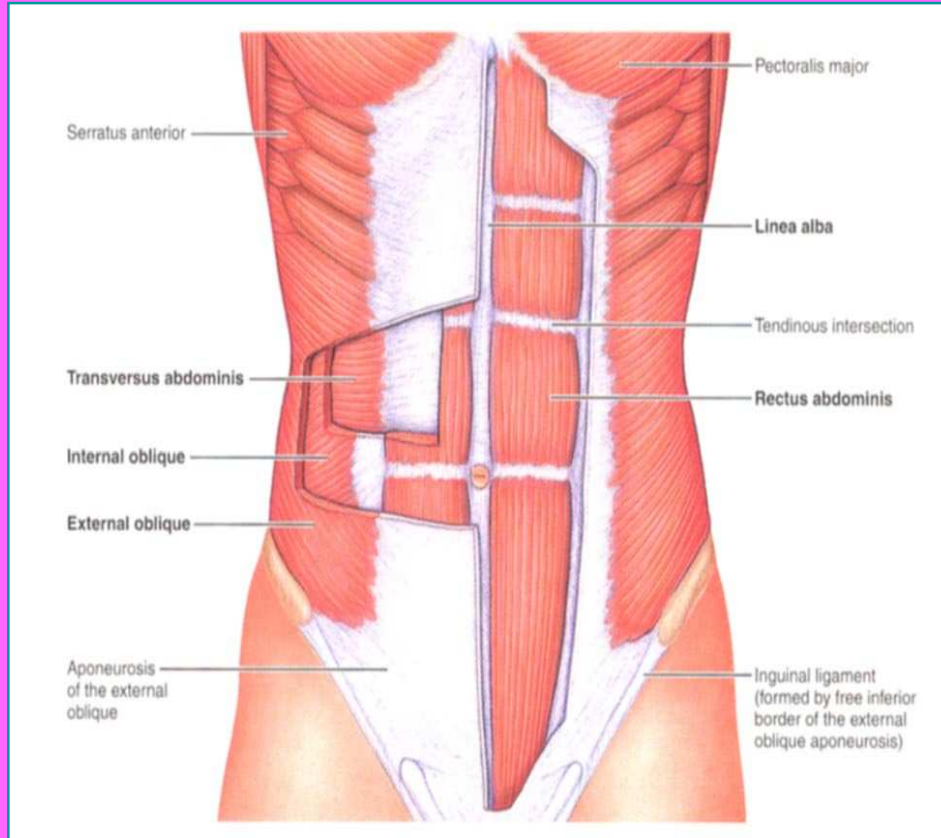
PERCUSION DEL ABDOMEN

- FUNDAMENTO
- TECNICA EXPLORATORIA
- HALLAZGOS
 - TIMPANISMO GASTRICO (SKODA)
 - LIMITAR EL TAMAÑO DE LAS VISCERAS
 - METEORISMO
 - EXISTENCIA DE GAS LIBRE (PERFORACION)

AUSCULTACION DEL ABDOMEN

- TECNICA EXPLORATORIA
- INTERES
 - RUIDOS INTESTINALES
 - SOPLOS VASCULARES

Musculos de la pared Abdominal



- Sin hueso de refuerzo
3 capas

Continua con musculos intercostal

Fibras corren en diferentes direcciones

forman aponeurosis vaina de los rectos

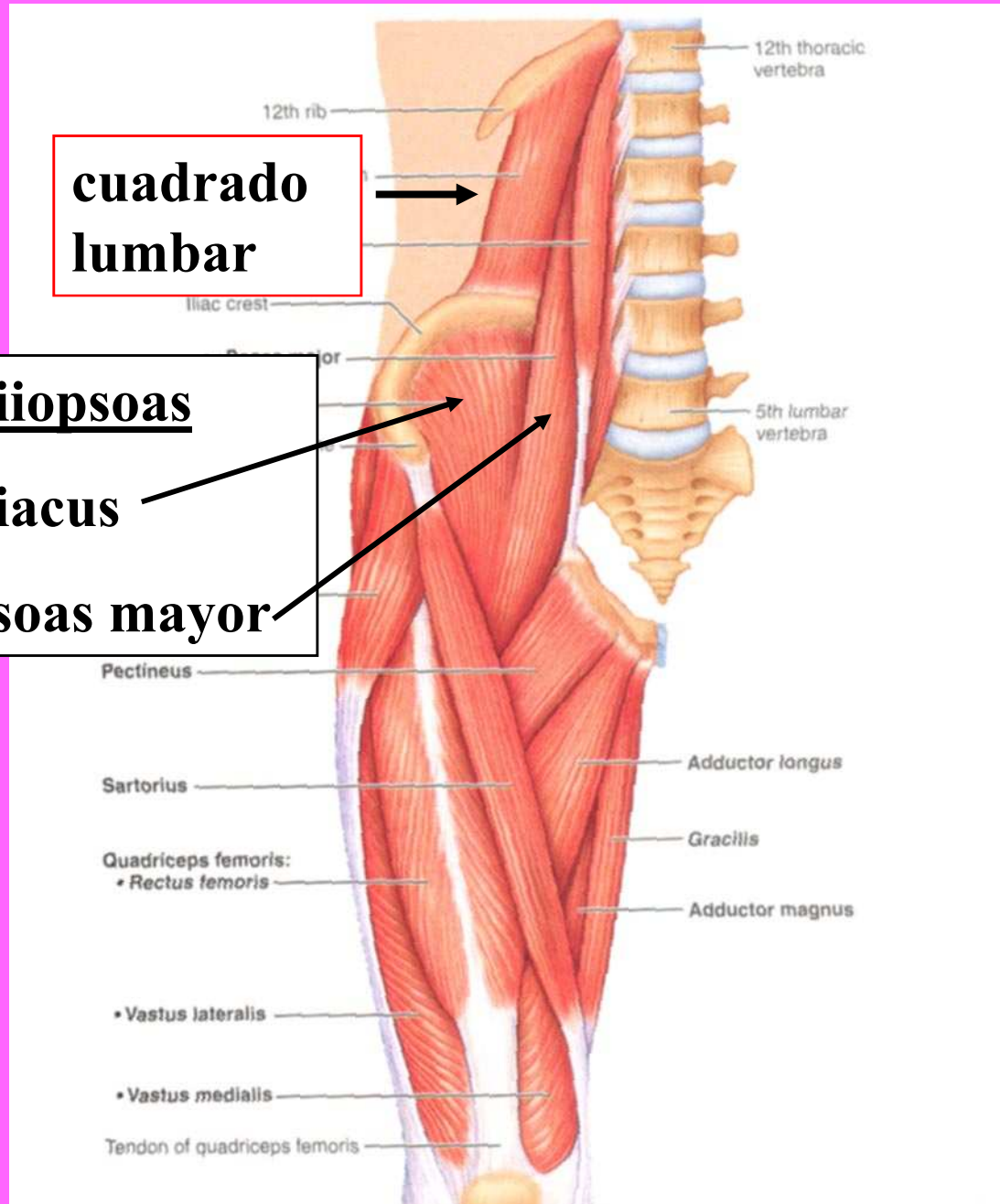
Función: proteger organos, movimiento del tronco, reforzar la respiracion aumento de presion intra-abdominal

**cuadrado
lumbar**

Iliopsoas

Iliacus

Psoas mayor

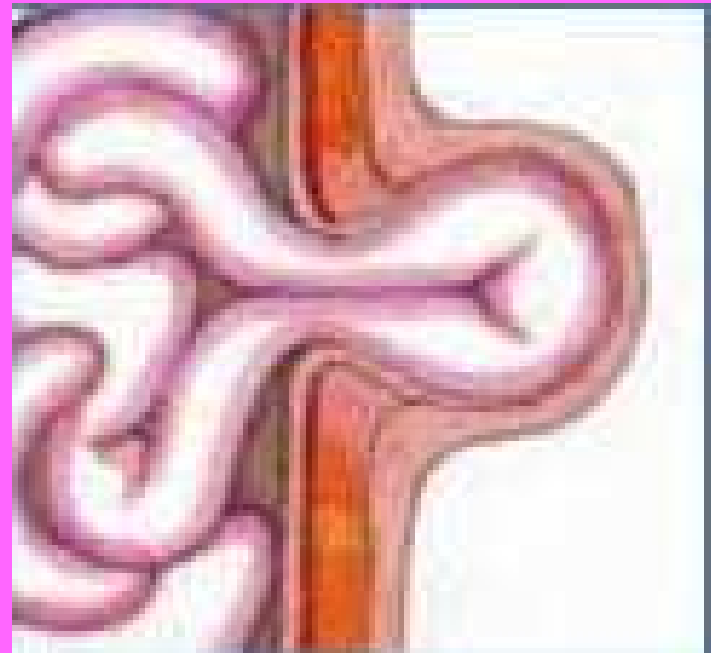


**Musculos
de la pared
Posterior
del
Abdomen**

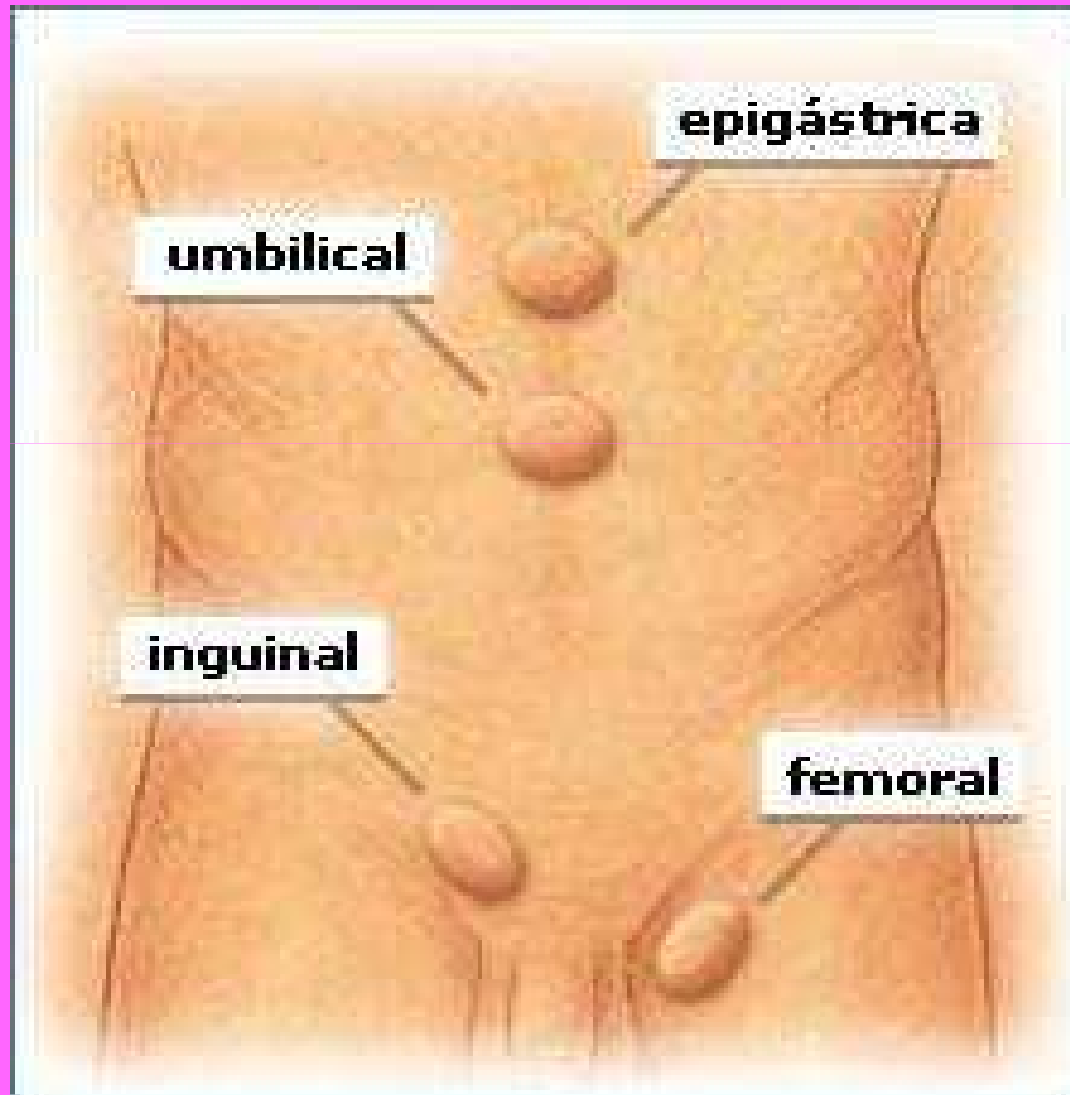
Hernias de la pared abdominal

DEFINICION

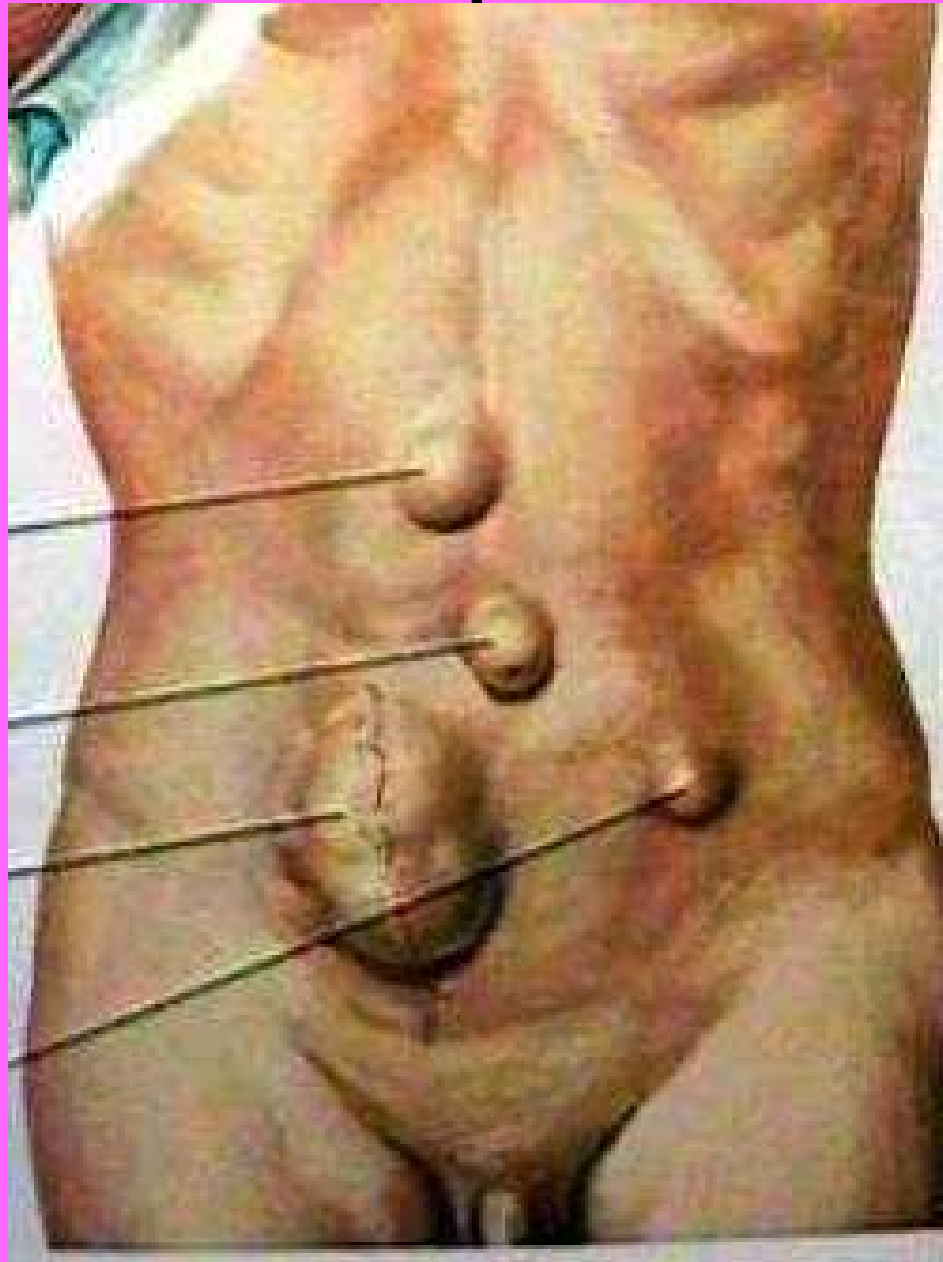
Desde un punto de vista general, una **hernia** puede definirse como la **salida** de un órgano, parte de un órgano, u otras estructuras anatómicas, de la cavidad donde normalmente se encuentran alojadas, a través de un **defecto** u **orificio**, natural o artificial.




Hernias de la pared abdominal



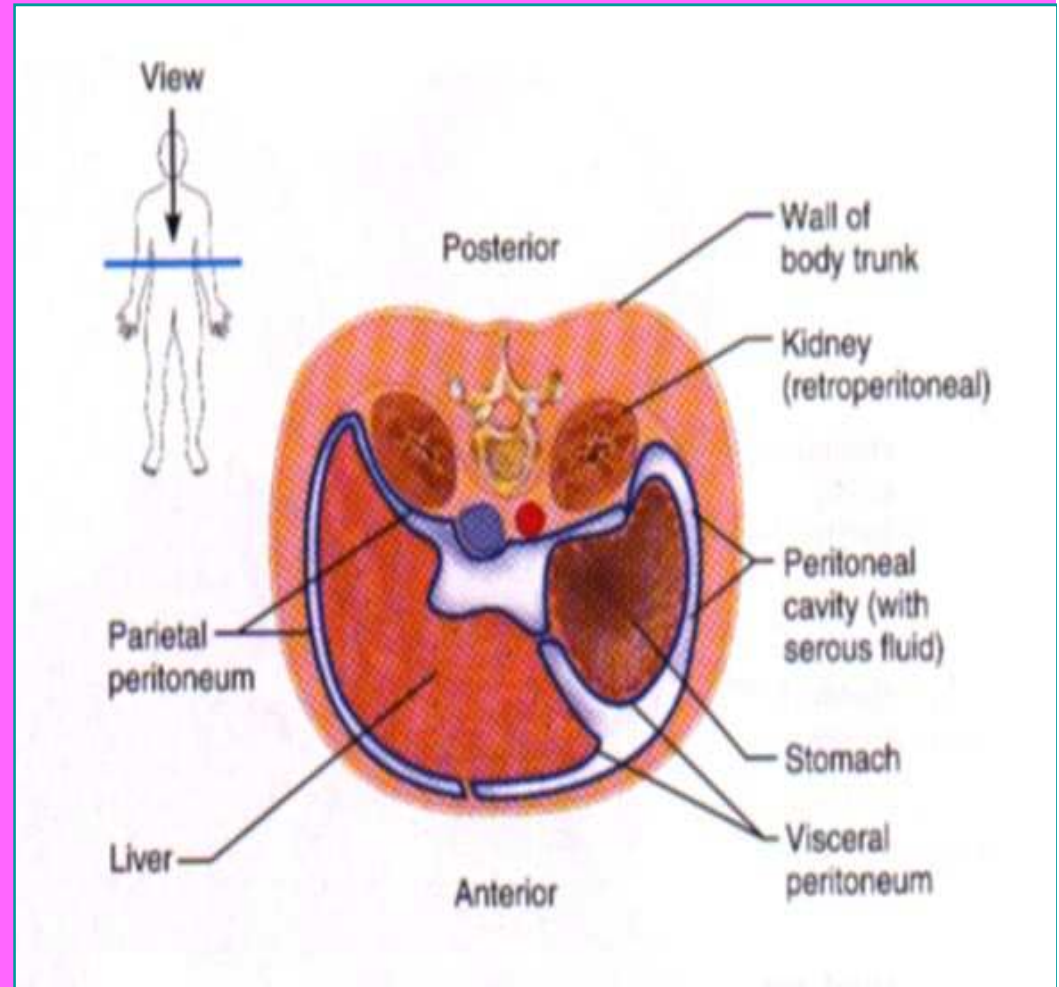
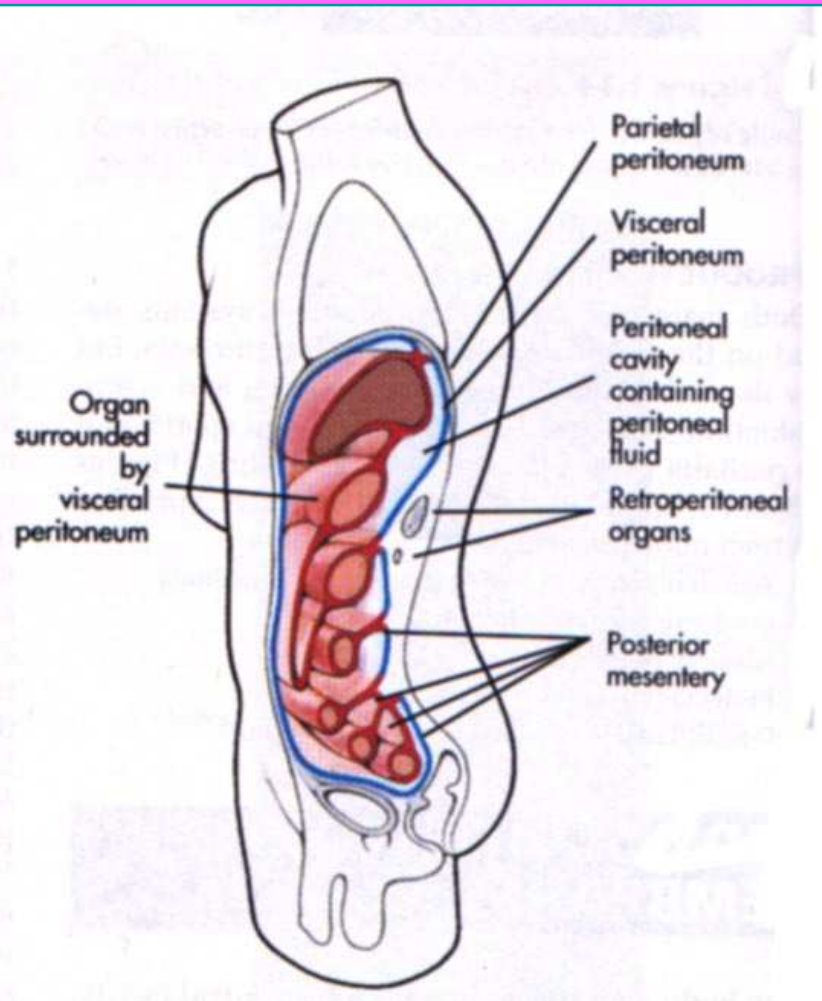
Hernias de la pared abdominal



Hernia crural



Peritoneo y Retroperitoneo

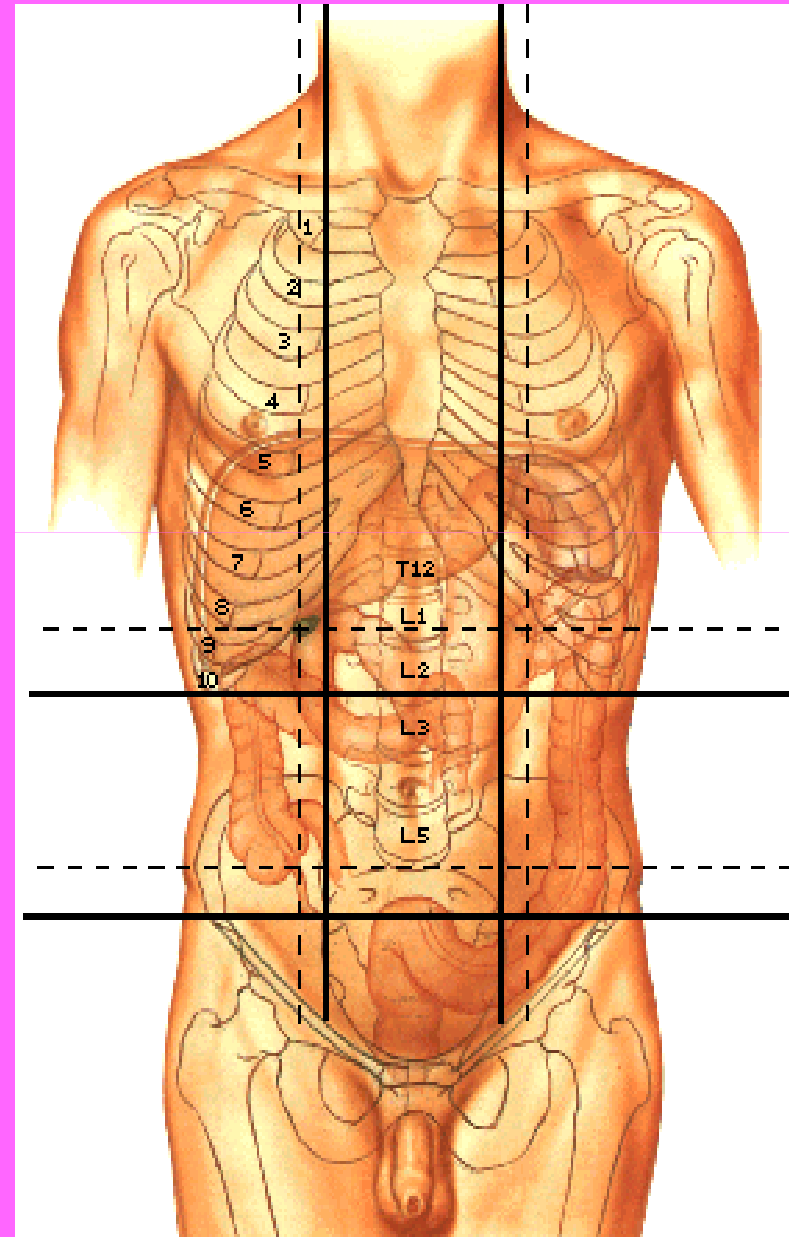


Anatomia Regional de Abdomen

sistema cuadrantes

sistema 9 regiones

sistema 7 regiones



sistema de cuadrantes

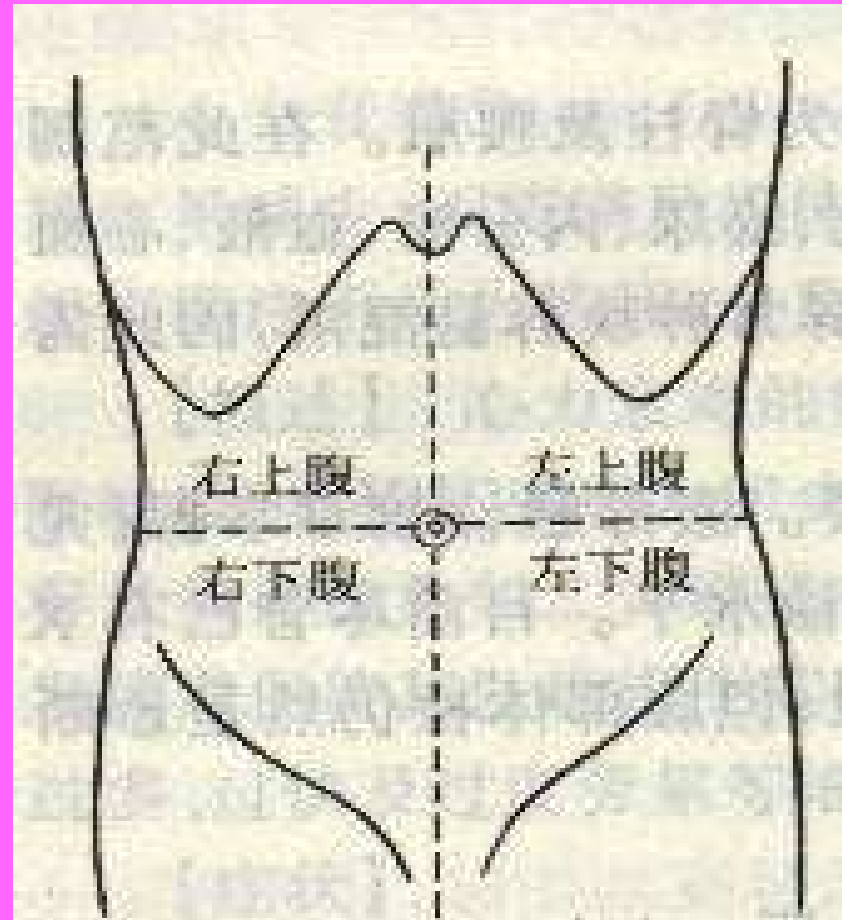
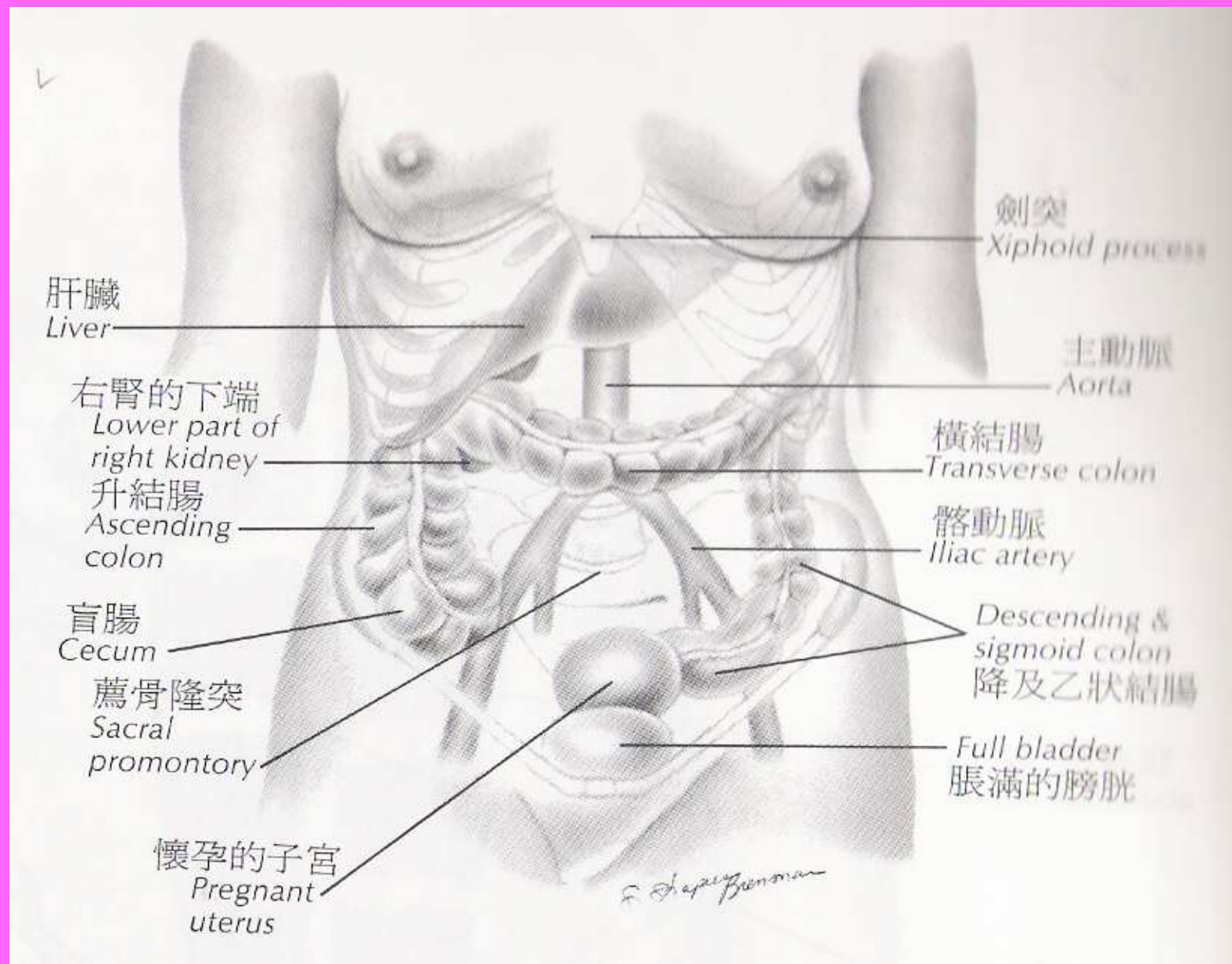


图 2-6-2 腹部体表分区示意图(四区分法)



肝臟
Liver

右腎的下端
Lower part of
right kidney

升結腸
Ascending
colon

盲腸
Cecum

薦骨隆突
Sacral
promontory

懷孕的子宮
Pregnant
uterus

劍突
Xiphoid process

主動脈
Aorta

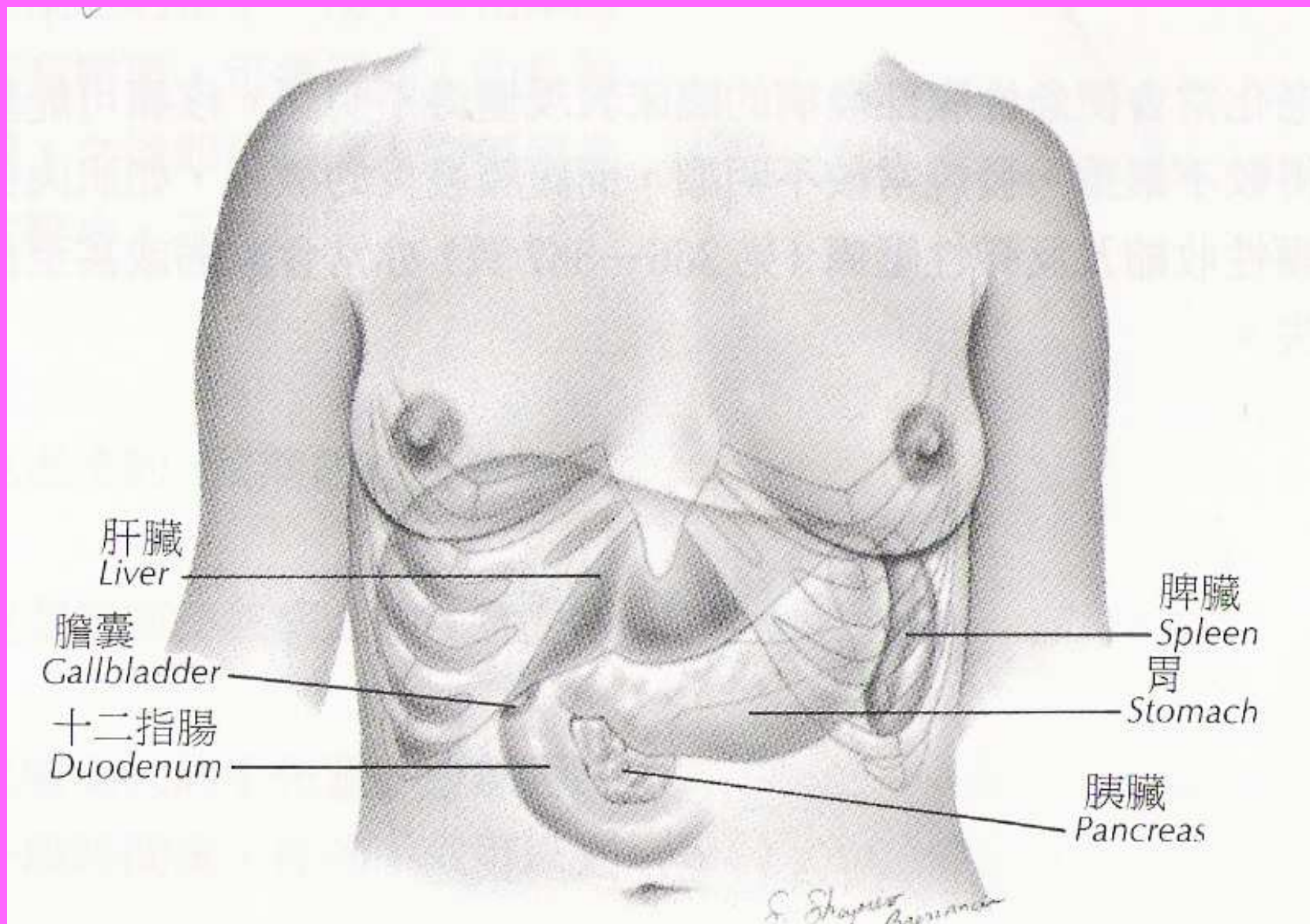
橫結腸
Transverse colon

髂動脈
Iliac artery

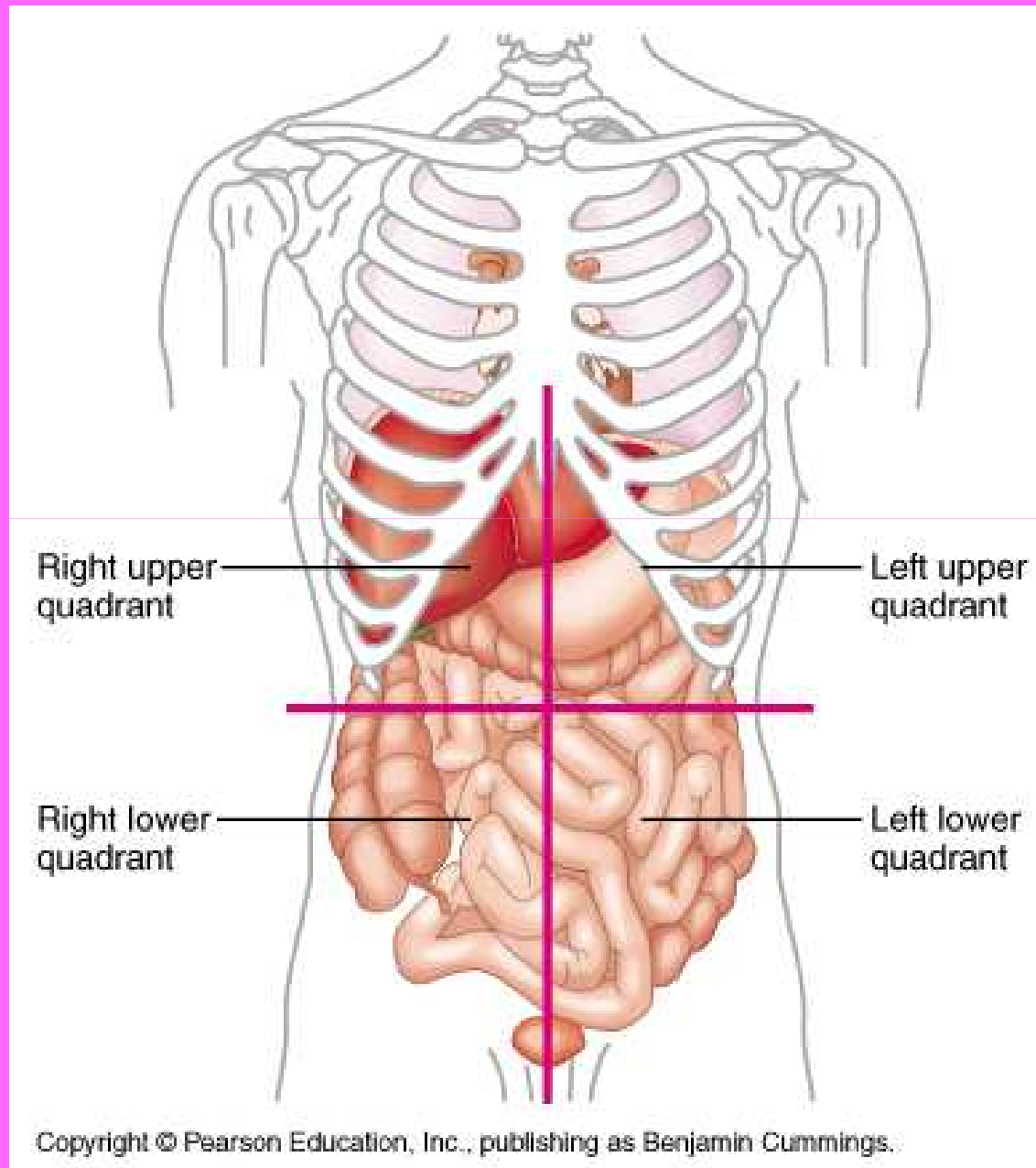
降及乙狀結腸
Descending &
sigmoid colon

脹滿的膀胱
Full bladder

F. Harper Benson



sistema de cuadrantes



Cuadrante superior derecho

Higado

Vesicula biliar

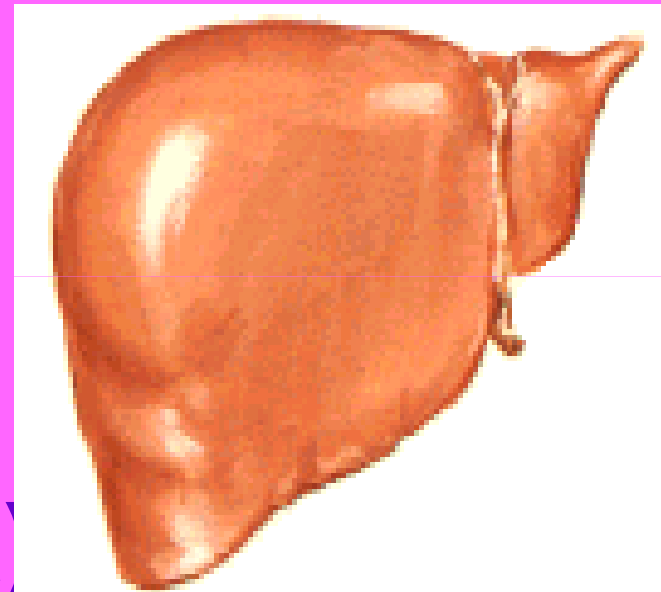
piloro


duodeno

pancreas (cabeza)

riñon derecho

flexure hepatica del colon





Colecistitis

- Inflamación de la vesícula biliar causada por obstrucción de cístico por un cálculo biliar.
- Dolor de pocas horas posterior a ingesta
- Irritación peritoneal localizada (dolor somático)
- Dolor referido a área escapular ipsilateral acompañado de náusea, vómitos, y fiebre sin ictericia.
- Diagnóstico por ultrasonido.

Colecistitis

Colangitis

- Causada por obstrucción del coledoco con crecimiento bacteriano y distensión de la vesícula biliar
- *Triada de Charcot* - dolor en CSD, ictericia y fiebre .
- Diagnóstico por ultrasonido.
- Es una emergencia y debe ser tratado con antibióticos por vía intravenosa
- requiere descompresión vía endoscópica o quirúrgica urgente

Colangitis

Hepatitis

- Caused por inflamacion del hgado por virus, alcohol or medicamentos
- , aumento del tamaño del hgado con malestar general. fiebre e ictericia.
- Diagnosticad por historia clinica laboratorio function hepatica y serologia.
- Tretamiento segun la etiologia

Cuadrante inferior derecho

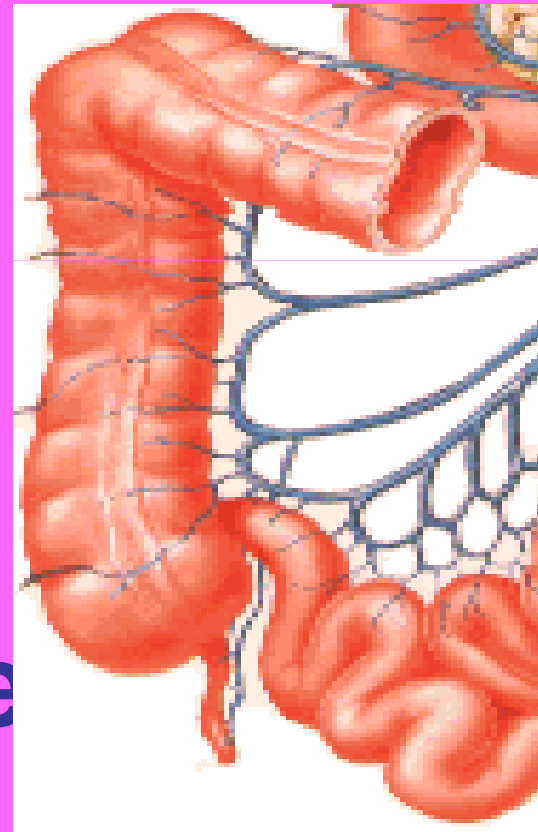
ciego

apendice cecal

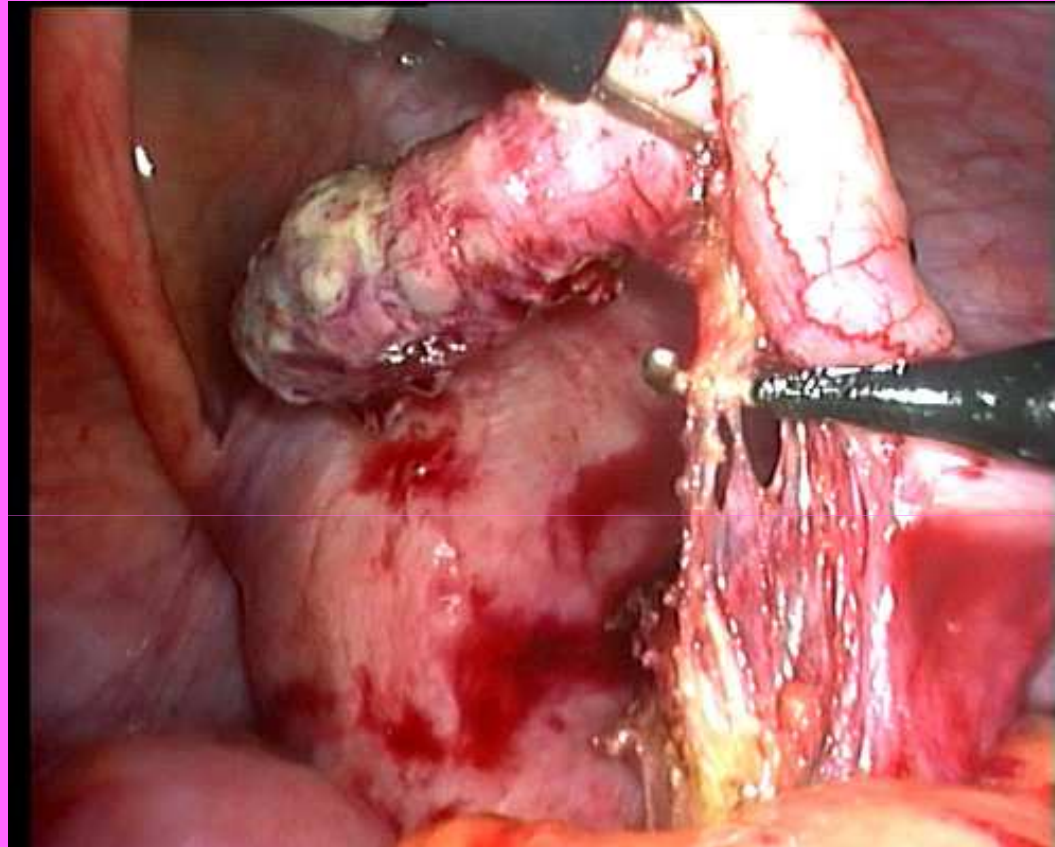
colon ascendente

intestino delgado

ovario y trompa de



Cuadrante inferior derecho



apendice cecal

Cuadrante superior izquierdo

Higado (lobulo izquierdo)

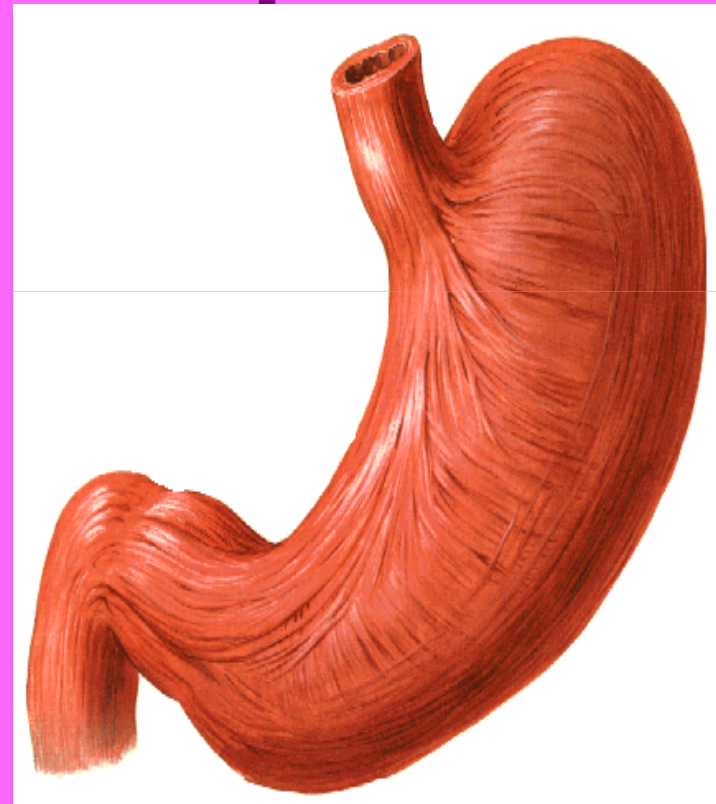
bazo

estomago

pancreas (cuerpo y cola)

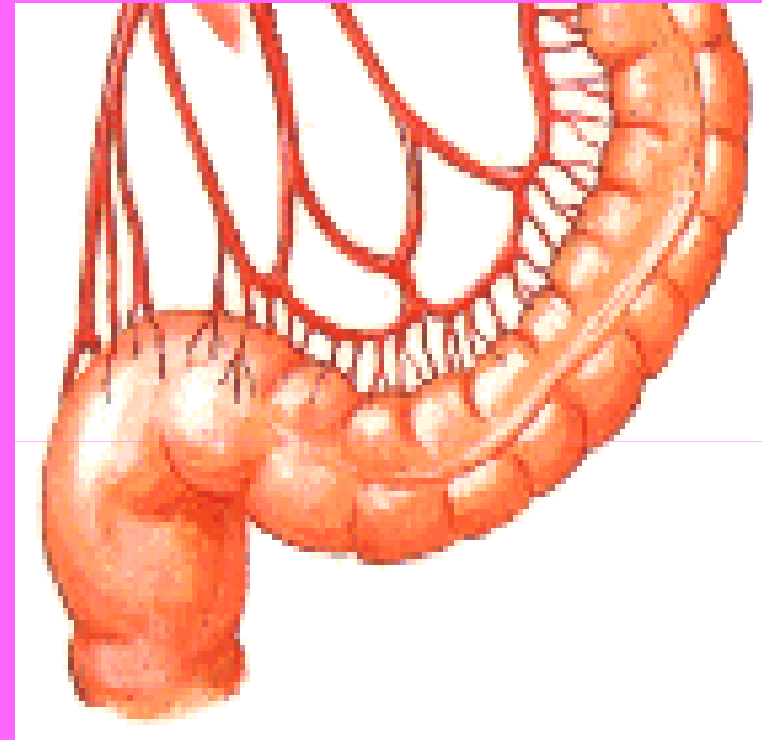
riñon izquierdo

flexure esplenica del colon



cuadrante inferior izquierdo

colon sigmoides
colon descendente
intestine delgado
ovario y trompa izquierda



sistema de Siete quadrants

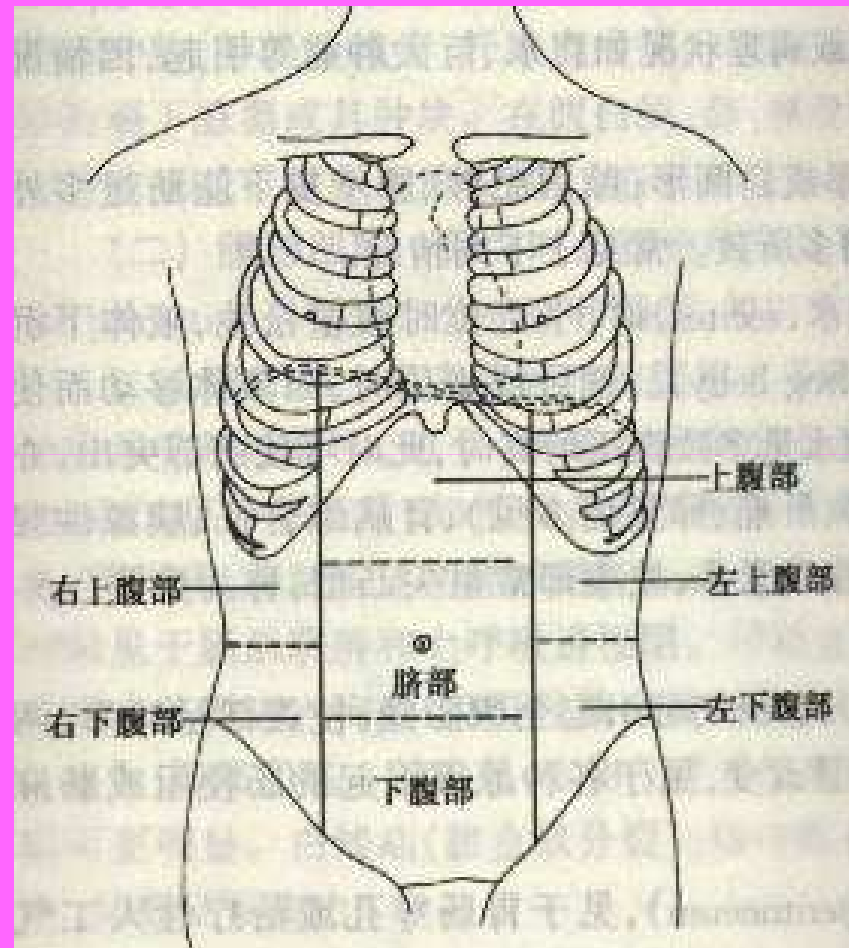
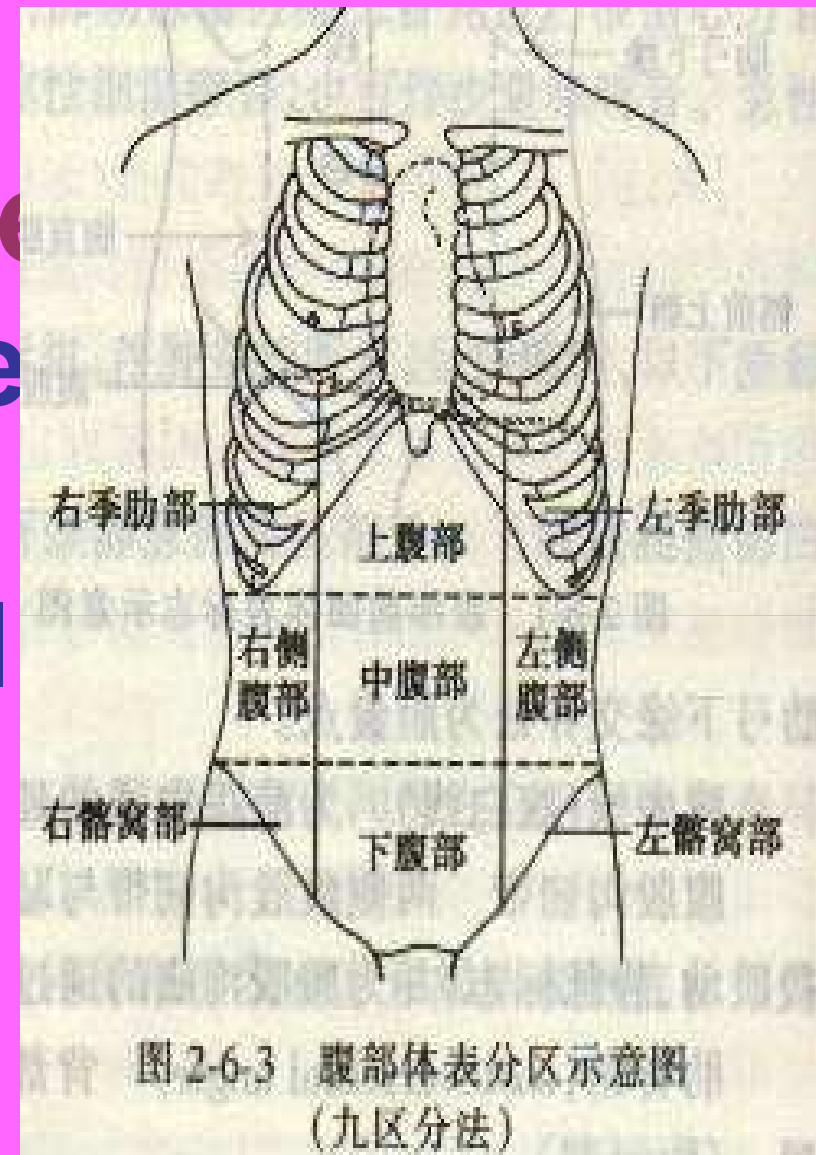
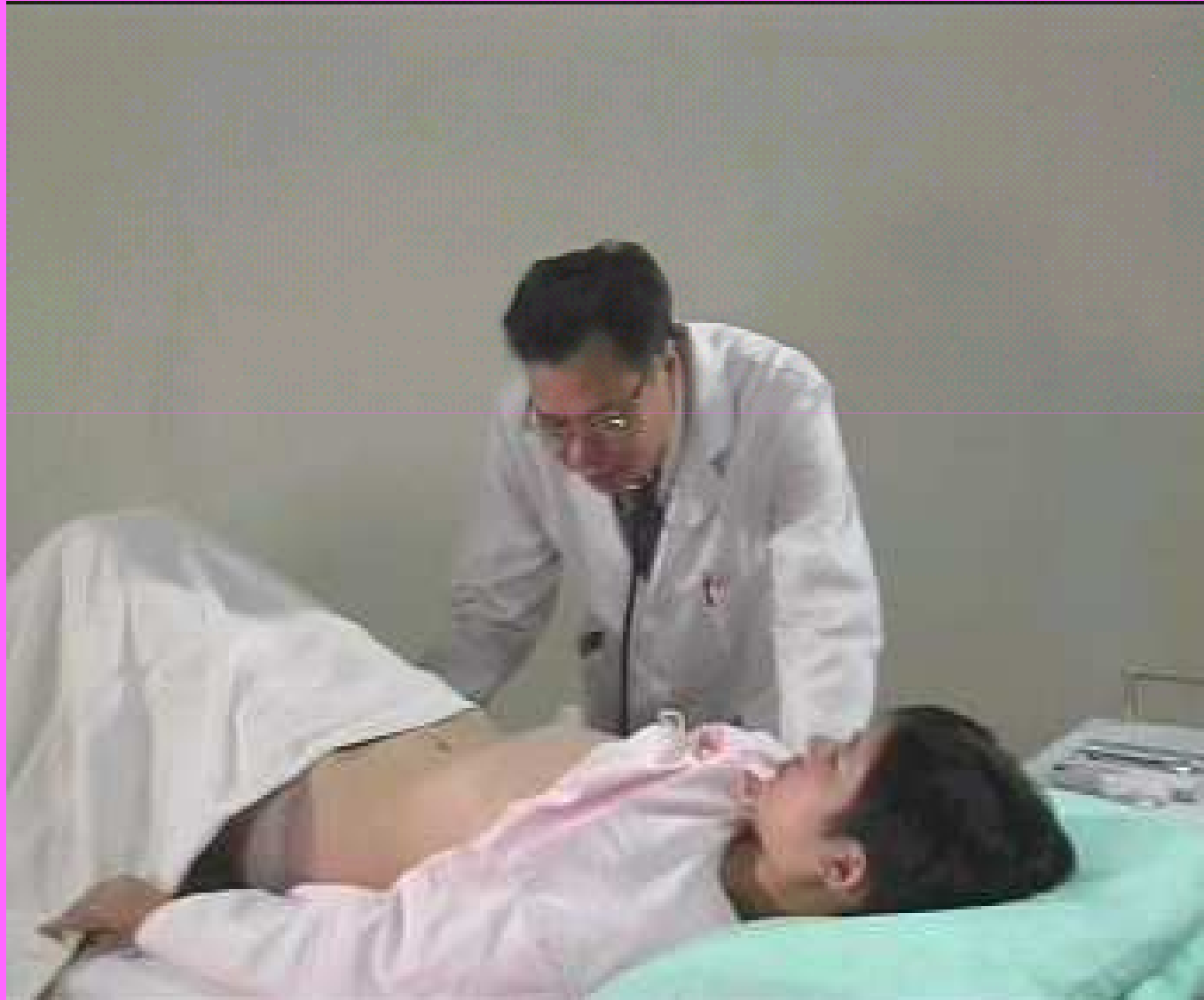

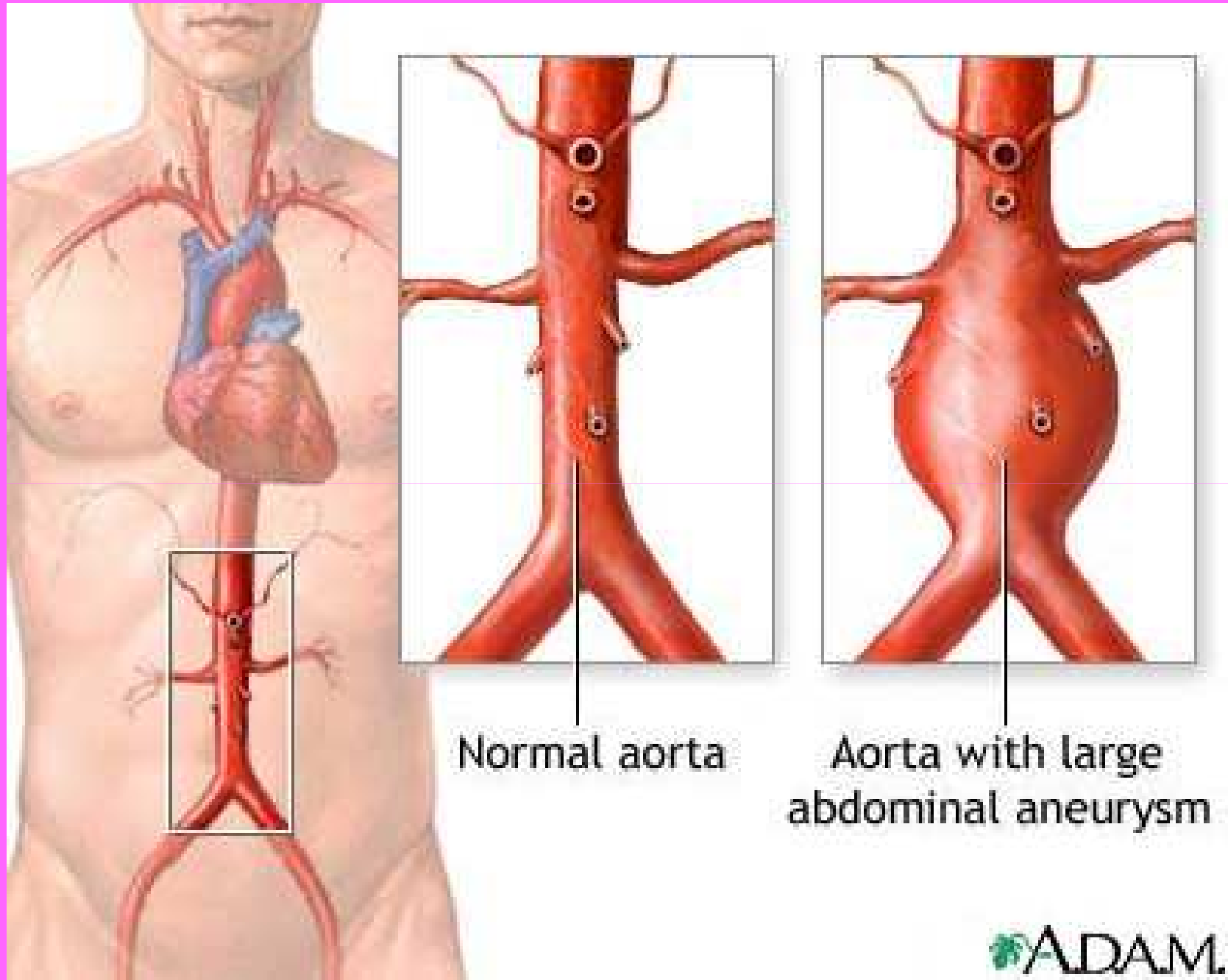
图 2-6-4 腹部体表分区示意图
(七区分法)

9 Regions
derecho e izquierdo
hipochondrio D e I
flanco D e I
Fosa iliaca D e I
epigastrio
meso gastrico
hypogastric



Inspección





Normal aorta

Aorta with large abdominal aneurysm

inspección

- 1. contorno abdominal**
- 2. movimientos respiratorios**
- 3. venas del abdomen**
- 4. peristalsis**
- 5. piel abdominal**

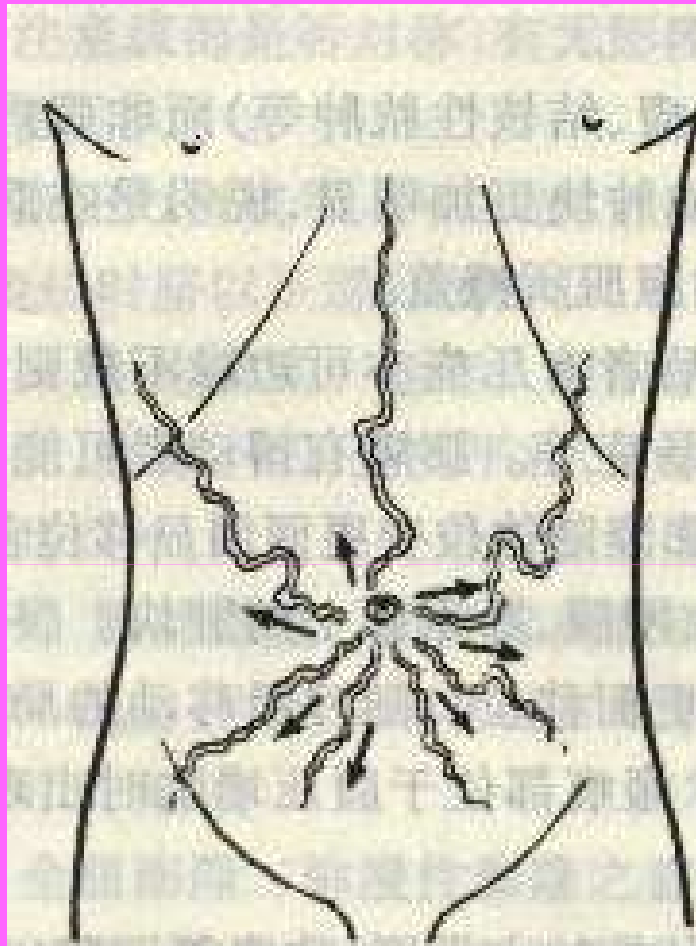


图 2-6-5 门静脉高压时腹壁浅静脉血流分布和方向

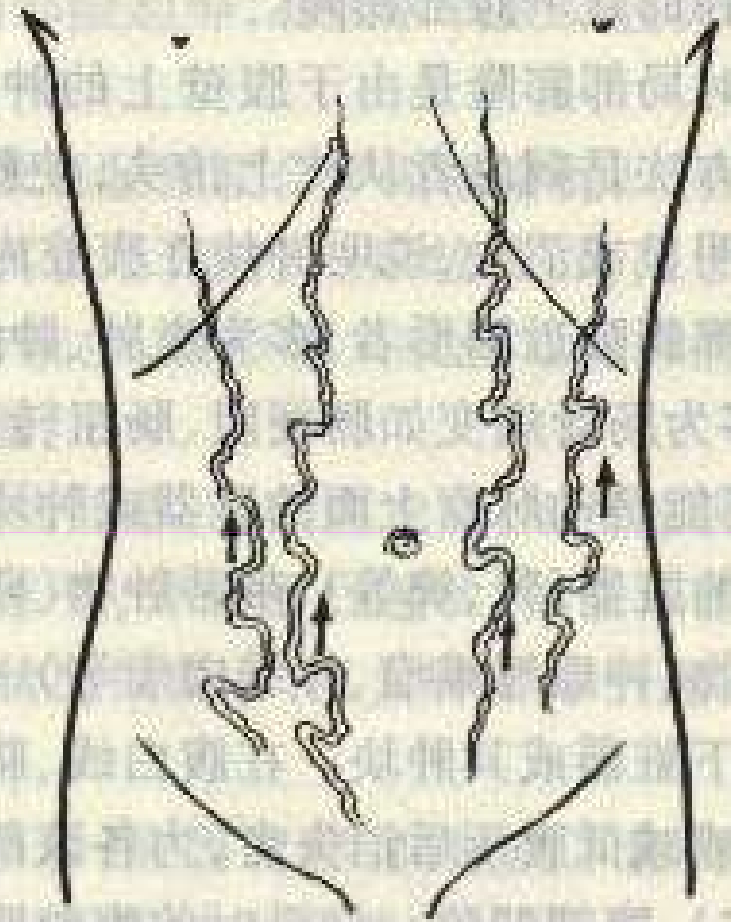


图 2-6-6 下腔静脉梗阻时腹壁浅静脉血流分布和方向

**Hay dos signos especiales en
coloration de la piel
abdominal skin,
signo de Cullen:
signo de Turner
pueden ocurrir por
hemoperitoneo secundario a
pancreatitis hemorragica
embarazo ectopico roto**

Masas abdominales

Dr. Luis Javier Villota Gómez

Especialista en Cirugia y
endoscopia gastrointestinal